The University Library
Leeds

STORE


30106 004251046

Digitized by the Internet Archive
in 2015

https://archive.org/details/b21511536_0004

HANDBUCH

DER

GYNÄKOLOGIE.

BEARBEITET VON

E. BUMM, BASEL, A. DÖDERLEIN, TÜBINGEN, H. FRITSCH, BONN, R. FROMMEL, ERLANGEN, K. GEBHARD, GREIFSWALD, A. GESSNER, ERLANGEN, FR. KLEINHANS, PRAG, O. KÜSTNER, BRESLAU, H. LÖHLEIN, GIESSEN, W. NAGEL, BERLIN, R. OLSHAUSEN, BERLIN, J. PFANNENSTIEL, BRESLAU, A. VON ROSTHORN, GRAZ, O. SARWEY, TÜBINGEN, R. SCHAEFFER, BERLIN, J. VEIT, LEIDEN, F. VIERTEL, BRESLAU, G. WINTER, KÖNIGSBERG, E. WINTERNITZ, TÜBINGEN.

IN DREI BÄNDEN HERAUSGEGEBEN

VON

J. VEIT

LEIDEN.

DRITTER BAND, II. HÄLFTE,

ERSTE ABTEILUNG:

VON ROSTHORN, Krankheiten des Beckenbindegewebes. — WINTER, Anatomie des Carcinoma uteri. — FROMMEL, Ätiologie, Symptomatologie, Diagnose und Radikalbehandlung der Uteruscarcinome. — GESSNER, Palliative Behandlung des inoperablen Carcinoms. — SARWEY, Carcinom und Schwangerschaft. — VEIT, Deciduoma malignum.

MIT 88 ABBILDUNGEN IM TEXT UND 15 TAFELN.

WIESBADEN.

VERLAG VON J. F. BERGMANN.

1899.

Das Recht der Übersetzung bleibt vorbehalten.

UNIVERSITY OF LEEDS
MEDICAL LIBRARY

Druck der Kgl. Universitätsdruckerei von H. Stürtz in Würzburg.

604545

Inhalts-Verzeichnis.

Seite

Die Krankheiten des Beckenbindegewebes. Von Dr. med. **A. v. Rosthorn**, Professor an der Universität in Graz. Mit 37 Abbildungen im Texte und auf den Tafeln A—G und I—VIII. 1

Einleitende Bemerkungen 4

I. Anatomie 6

Anatomische Untersuchungsmethoden 6

Differenzierung des Bindegewebes 9

Subserosium 11

Cavum subcutaneum pelvis. (Kommunikation des subserösen Bindegewebes mit dem interstitiellen und intermuskulären der unteren Extremitäten) 22

Verdichtungszonen 23

Beziehungen der Fascia visceralis zum unteren Abschnitt des Ligamentum latum 25

Abgrenzung des oberen und unteren Abschnittes der Ligamenta lata 29

Litteratur zur Anatomie 31

II. Verletzungen des Beckenbindegewebes (Zerreissung, Zerquetschung). Extraperitonealer perinteriner Bluterguss, Blutgeschwulst (Thrombus, Haematom) 33

III. Entzündungen des Beckenbindegewebes. (Pelvicellulitis (Gendrin, Simpson), Parametritis (Virchow) i. w. S, extraperitoneales Exsudat, Inflammatio telae cellulosae pelvis, Phlegmone pelvis, subperitoneale Beckeneiterung) 62

Geschichtliches 62

Ätiologie 70

Pathologische Anatomie 77

Einteilung 87

Klinische Erscheinungen und Verlauf 88

A. *Akute septische Phlegmone* 88

Das parametrale Exsudat 91

Behandlung der Beckenzellgewebsentzündung 109

B. *Chronische Entzündung des Beckenbindegewebes* 125

Parametritis chronica atrophicans circumscripta et diffusa 125

Litteratur 135

Seite

IV. Primäre Neubildungen des Beckenbindegewebes und Bildungen aus den Resten embryonaler Organe 147

Neubildungen, welche primär im Beckenbindegewebe entstehen 154

a) *Dermoide Geschwülste des Beckenbindegewebes* 154

b) *Dermoidcysten des Beckenbindegewebes* 169

Bildungen, welche von den im Beckenbindegewebe eingeschlossenen embryonalen Gebilden ihren Ausgang nehmen. Cysten 172

Litteratur 176

V. Echinokokken des Beckenbindegewebes 184

VI. Aktinomykose des Beckenbindegewebes 190

Carcinoma uteri.

Anatomie des Carcinoma uteri. Von Dr. med. **G. Winter**, Professor an der Universität Königsberg. Mit 34 Abbildungen im Text . . 195

Definition und Einteilung 195

Allgemeine Pathologie 198

Spezielle Pathologie 212

Carcinom der Portio vaginalis 213

Carcinoma cervicis 223

Carcinoma corporis 234

Myom und Carcinom am Uterus 245

Sekundärer Uteruskrebs 247

Litteratur 247

Ätiologie, Symptomatologie, Diagnose und Radikalbehandlung der Uteruscarcinome. Von Dr. med. **R. Frommel**, Professor an der Universität Erlangen 255

Litteratur 255

Ätiologie 259

Symptomatologie 270

Diagnose 279

Diagnose der Ausbreitung des Krebses 294

Mikroskopische Diagnostik 299

Therapie 315

Die partiellen vaginalen Operationen 315

Die abdominalen Operationen 332

Die Freund'sche Operation 336

Die supravaginale Amputation des Uteruskörpers von der Bauchhöhle aus 353

Die vaginale Totalexstirpation 359

Geschichtliches 359

Die Ligaturmethode nach Sauter-Réamier-Czerny 362

Total-Exstirpation mit Klemmen 399

Die sakralen Operationen 414

Die perineale Methode 425

Die Ergebnisse der einzelnen Operationen 426

Kritik der Methoden und Anzeigestellung 434

Die Versuche von W. A. Freund mit künstlicher Blutleere 444

Die Rezidive 448

Seite

Palliative Behandlung des inoperablen Carcinoms. Von Dr. med. **A. Gessner,** Privatdocent an der Universität Erlangen 461
Litteratur 461
Anzeigen der palliativ-operativen Behandlung 464
Excochleation und Kauterisation 466
Gefahr dieses Eingriffes 470
Nachbehandlung 471
Chlorzink 472
Andere Mittel 474
Parenchymatöse Injektionen 475
Auskratzung und Vernähung 476
Thermocauterectomia cervicis 477
Erfolge der palliativ-operativen Behandlung 479
Spülungen und Tamponade 482
Symptomatische Behandlung 484
Anhang 486

Carcinom und Schwangerschaft. Von Dr. med. **O. Sarwey,** Privatdozent an der Universität Tübingen 489
Litteratur 489
I. Allgemeines (Häufigkeit und Vorkommen) 492
II. Symptome und Diagnose 495
III. Einfluss des Carcinoms auf Schwangerschaft und Geburt 498
IV. Einfluss der Schwangerschaft und Geburt auf das Carcinom 500
V. Prognose 502
VI. Therapie:
a) *des operablen Carcinoms in der Schwangerschaft in den ersten vier Monaten* 505
im fünften bis siebenten Monat 511
im achten bis zehnten Monat 518
in der Geburt 520
b) *des inoperablen Carcinoms in der Schwangerschaft* 528
in der Geburt 530

Das Deciduoma malignum. Von Dr. med. **J. Veit,** Professor an der Universität Leiden. Mit 17 Abbildungen im Text 535
Litteratur 536
Einleitung 539
Pathologische Anatomie 540
Pathogenese 551
Einheit des Deciduoms 551
Lokalisation der fötalen Elemente 552
Blasenmole 557
Zusammenfassung 565
Ansichten anderer Autoren 573
Klinisches Bild 585
Krankengeschichten aus der Litteratur 585
Eigene Beobachtung 587
Diagnose 590
Prognose und Therapie 593

DIE KRANKHEITEN

DES

BECKENBINDEGEWEBES

VON

A. VON ROSTHORN
IN PRAG.

MIT 37 ABBILDUNGEN IM TEXT UND AUF DEN TAFELN A—G UND I—VIII.

Die Krankheiten des Beckenbindegewebes.

Von

A. von Rosthorn, Prag.

Mit 37 Abbildungen im Texte und auf den Tafeln A—G und I—VIII.

Inhalt: Einleitende Bemerkungen p. 4—6.

I. Anatomie. Anatomische Untersuchungsmethoden p. 6—9. — Differenzierung des Beckenbindegewebes p. 9—11. — Subserosium (Abgrenzung) p. 11—21. — Cavum subcutaneum pelvis p. 22—23. — Verdichtungszonen (Beziehungen der fascia visceralis zum unteren Abschnitt des Lig. latum, Abgrenzung des oberen und unteren Abschnittes der Ligg. lata) p. 23—31. — Litteratur p 31—33.

II. Verletzungen des Beckenbindegewebes (Zerreifsung, Zerquetschung), Extraperitonaealer periuteriner Blutergufs, Blutgeschwulst (Thrombus, Haematom) p. 33—57. Litteratur p. 57—62.

III. Entzündungen des Beckenbindegewebes. Pelvicellulitis. Parametritis. Extraperitonaealer Beckenabscefs. Geschichtliches p. 62—70. — Ätiologie p. 70—77. — Pathol. Anatomie p. 77—87. — Einteilung p. 87—88. — Klinische Erscheinungen. Verlauf p. 88—108. — Parametrales Exsudat p. 91—125. — Chronische Entzündung p. 125—132. — Behandlung p. 132 bis 135. — Litteratur p. 135—147.

IV. Primäre Neubildungen des Beckenbindegewebes und Bildungen, welche sich aus Resten embryonaler Organe entwickeln. Einleitende Bemerkungen über die gemeinsamen Merkmale intraligamentärer Geschwülste uud deren operative Behandlung p 147—154. — Desmoide Geschwülste: Fibromyome p. 154—161, Sarkome 162—167, Lipome p. 168. — Dermoidcysten p. 169—172. — Cysten des Lig. lat. (Parovarialcysten, Cysten des Gartner'schen [Wolff'schen] Ganges) p. 172—176. — Litteratur p. 176—183.

V. Parasiten. Echinococcus p. 184—188. — Litteratur p. 189.

VI. Aktinomykose p. 190—191.

Einleitende Bemerkungen.

Luschka hat in treffender Weise jenen Raum, welcher sich zwischen den untersten, im kleinen Becken befindlichen Ausbuchtungen des Bauchfellsackes und den den Beckenausgang abschliefsenden Diaphragmen erstreckt, Cavum subperitonaeale (subserosum) pelvis genannt. Dieser ist von den verschiedenartigsten Formationen des Bindegewebes erfüllt, welche man unter der Bezeichnung „Beckenbindegewebe" zusammen zu fassen pflegt. Wenn auch in diesem summarischen Begriffe die subcutanen und höher oben gelegenen, subserösen Bindegewebsmassen einbezogen werden sollten, so sind es doch hauptsächlich die in diesem Raume sich abspielenden Veränderungen, welche Gegenstand der folgenden Erörterungen bilden werden.

Man war bisher gewohnt, die Erkrankungen des Beckenbindegewebes gemeinsam mit jenen des Beckenbauchfells abgehandelt zu finden. Da eine Kombination beider, speziell bei entzündlichen Prozessen, sicherlich nicht selten anzutreffen ist, und die Zusammengehörigkeit von Subserosium und Serosa zweifellos anerkannt werden mufs, hat diese Art gemeinsamer Abhandlung ihre Berechtigung; anderseits tritt zumeist auch bei gleichzeitiger Affektion beider, der eine oder andere Prozefs in seinen klinischen Erscheinungen derart in den Vordergrund, und gewinnen Verlauf und Voranssage dadurch eine so wesentlich andere Bedeutung, dafs die getrennte Behandlung fast die zweckmäfsigere sein dürfte. In Huldigung dieser Anschauung wurde die letztere denn auch hier gewählt.

Die Pathologie des Beckenbindegewebes wird durch entzündliche, oder besser gesagt, jene Veränderungen beherrscht, welche durch die Einwanderung von Mikroorganismen der verschiedensten Art in das verletzte oder geschädigte Gewebe hervorgerufen werden. Diese Invasion geschieht von den Beckenorganen, in erster Linie von dem Insulten und Schädlichkeiten der Aufsenwelt am meisten preisgegebenen Genitaltrakte aus. War die Schleimhaut desselben an irgend einer Stelle ihrer schützenden Epitheldecke beraubt worden, dann finden dort lagernde oder eingebrachte pathogene Keime freien Zutritt in die bindegewebige Grundlage der Schleimhaut und damit zur Ursprungsstätte der Lymphbahnen, welche in ihrem weiteren Verlaufe den Bindegewebszügen folgen. In den innigen Beziehungen, welche zwischen dem Bindegewebe, dem konstanten Träger der Blut- und Lymphgefäfse, einerseits, und den Beckenorganen andererseits besteht, ist ein Hauptmoment für die rasche Weiterverbreitung septischer Prozesse im Beckenraume anzuerkennen.

Analog wie an anderen Körperstellen ist die typische Art der Weiterverbreitung solcher an die Ausbreitung des Bindegewebes gebunden. Die Infektionserreger folgen genau den durch letztere vorgezeichneten Bahnen. In der Kenntnis dieser wird demnach die wesentlichste Grundlage für das Verständnis der Propagation derartiger Prozesse gegeben sein, und mufs ein ganz besonderer Wert darauf gelegt werden, die Errungenschaften anatomischer

Art, welche wir in dieser Richtung besonders der Neuzeit verdanken, entsprechend zu würdigen. Der Umstand, dafs die Fachanatomen der Massenverteilung und den mannigfachen differenzierten Strukturen des Beckenbindegewebes wenig Berücksichtigung geschenkt haben, wir also bei jenen wenig Belehrung hierüber finden, mag es begründen, warum an dieser Stelle der praktische Momente ins Auge fassenden Besprechung der anatomischen Verhältnisse ein weiterer Raum gegönnt wurde.

Nicht allein der zuweilen bedrohliche Charakter der oben angedeuteten entzündlichen Prozesse, welcher auf die so überaus rasche Aufnahme deletärer Krankheitsstoffe in die Blutbahn zurückgeführt werden mufs, erklärt die hohe pathologische Dignität des Beckenbindegewebes. Vielmehr die fast regelmäfsige Anteilnahme des letzteren an den geringsten Veränderungen im Genitale selbst, sowie die hohe klinische Bedeutung der Residuen jener Affektionen, so Schrumpfung und Schwielenbildung, durch Verzerrung bedingte Stauung in den Abzugskanälen, Abknickung der Harnleiter und deren Folgen, Kompression und konsekutive Atrophie der Nervenapparate mit den verschiedensten Reflexerscheinungen u. dgl. mehr sind es, welche Wilhelm Alexander Freund zu dem Ausspruche gedrängt haben, die gesamte Gynäkologie stehe in Abhängigkeit von den Veränderungen im Beckenbindegewebe.

In Bezug auf die Untersuchungsmethoden, welche bei der anatomischen Behandlung dieser Region in Anwendung zu kommen haben, und in Bezug auf die hierbei mafsgebenden Gesichtspunkte ist mehr als anderswo die Betrachtung der pathologischen Objekte grundlegend geworden. „Ce n'est que dans les infiltrations séreuses, dans les fusées de pus, dans l'état pathologique en un mot, que la perméabilité cellulaire devient apparente", schreibt schon Bichat. Dieser Autor ist es, welcher dem Bindegewebe jene hervorragende Rolle im gesamten Organismus zuweist, die ihm unbedingt zuerkannt werden mufs. Mit weitgehendem Blicke fafst er dasselbe als ein eigenes Organsystem zusammen, welches das Grundgerüst des ganzen Körpers darstellt. Ihm verdanken wir die Erkenntnis, dafs die Bindegewebsformationen an den verschiedensten Körperstellen mit einander zusammenhängen, ja in einander überfließen, daher auch das Bindegewebe des kleinen Beckens in seinem Zusammenhange mit dem subserösen Gewebe des übrigen Bauchraumes mit dem intermuskulären der unteren Extremitäten und dem subcutanen der Glutaeal-, Perinaeal- und Genitalregion in Betracht gezogen werden mufs. An der Vorstellung, dafs das Beckenbindegewebe nur einen Teil des aus dem Mesoblast hervorgegangenen, den ganzen Körper durchziehenden Systemes der Tela conjunctiva darstellt, ist vor allen Dingen festzuhalten. Die Verteilung desselben ist in erster Linie an die Verästelung und Verbreitung der Blut- und Lymphgefäfse und Nervenstämme gebunden. Als perivaskulare und perineurale Scheiden begleitet es diese Gebilde von deren Ursprung bis zu den letzten Endverzweigungen. Damit dringt es in das Parenchym der Organe

ein, und ist Fixation und die innige Verbindung dieser mit der Nachbarschaft gegeben [1]).

Die Kompliziertheit in dem Aufbaue des Beckenbindegewebes, welche auch in didaktischer Hinsicht so viele Schwierigkeiten bereitet, erklärt sich damit, dafs auf einem verhältnismäfsig wenig ausgedehnten Territorium drei ungemein veränderliche und in ihrer Ausdehnung ungemein wechselnde Organe in ein Cavum eingelagert sind, das von knöchernen, unnachgiebigen Wandungen umfafst und nach abwärts durch den Beckenboden abgeschlossen ist. Es bedarf hier ganz besonderer Einrichtungen, welche eben in der Verschiedenheit der Verbindungen und Ausfüllungsmassen gegeben ist, um allen physiologischen Anforderungen gerecht zu werden. Knapp an einander gereiht begegnet man im Becken allen Arten des Bindegewebes, welche die Anatomen kennen gelehrt haben. Neben allen Kategorien des lockeren lagert das straffe Bindegewebe in den verschiedensten Formen des Aufbaues mit Einschaltung von muskulären, fibroelastischen Elementen, ja wird stellenweise durch den Reichtum an venösen Plexus zu einem turgescenten oder erektilen Gebilde, zu einer schwellbaren und abschwellbaren Umhüllung.

I. Anatomie.

Anatomische Untersuchungsmethoden.

Es mufs Jedem, der sich mit dem Studium der Anatomie des Beckenbindegewebes abzugeben bemüht ist, sehr bald klar werden, dafs exaktere Orientierung über Verteilung und Differenzierung, sowie die Beziehungen des Beckenbindegewebes zu den einzelnen im weiblichen Becken befindlichen Organen nur durch die von Pirogoff, Braune, Rüdinger, Luschka u. a. mit so viel Erfolg eingeführte Schnittmethode gewonnen werden kann.

[1]) Die Wichtigkeit der Erkenntnis dieses Zusammenhanges des gesamten Bindegewebes im Organismus haben neuerdings wieder Anderson und Makins auf Grund von Studien, welche sie über die Ausbreitung des Bindegewebes an Horizontalschnitten durch den Rumpf gemacht haben, betont. Das Beckenbindegewebe reihen diese Autoren unter das „abdomino-pelvic s. subperitoneal segment“ ein, und unterscheiden dabei parietale und viscerale Blätter. Ersteres bekleidet die Wände der Höhle, letzteres begleitet die Gefäfse bis zu ihrem Ende als vaskuläre Scheiden.

Ausführlicher wird von ihnen der Lendenteil des subperitonaealen Gewebes beschrieben, das die grofsen Gefäfse vor der Wirbelsäule, die retroperitonaealen Lymphdrüsen und die mächtigen Gangliengeflechte dieser Gegend deckt und in innigem Kontakt mit dem wandständigen Bauchfell steht. Auch die Iliakalgefäfse sind in eine mächtige, gemeinsame Bindegewebsscheide gehüllt, welche durch Septa in Fächer für die einzelnen Gefäfse getrennt ist. Die femorale Scheide ist die Fortsetzung jener von Aorta und Iliaca. Auch sie beschreiben eingehend die extraabdominalen Fortsätze des Subserosium.

Schon Henke, der unter den Fachanatomen dieser Frage am meisten Interesse entgegengebracht hat, sprach sich dahin aus, dafs ein Überblick über jene so komplizierte Verteilung auf dem gewöhnlichen, rein anatomisch präparatorischen Wege nicht möglich sei, weil das Bindegewebe, sobald wir es allein zu betrachten versuchen, unseren Händen entgleitet, nach Entfernung der dasselbe umfassenden Organe aber in sich selbst zusammensinkt. Freilich müssen die auf dem präparatorischen Wege zu erwerbenden Kenntnisse bereits vorhanden sein: so vollkommene Vertrautheit mit der Gestaltung und den Bestandteilen der knöchernen und aus Weichteilen zusammengesetzten Beckenwand, der Muskulatur des Beckenbodens, der Morphologie der Eingeweide, der Anordnung des gesamten Gefäfs- und Nervenapparates, welche mit diesen Teilen in Verbindung treten.

Es ist notwendig, Schnittserien in frontaler, horizontaler und sagittaler Richtung herzustellen. Zur genauen topographischen Orientierung bietet das knöcherne Becken eine genügende Zahl von unverrückbaren, fixen Punkten und Ebenen, welche auch am lebenden Individuum mit hinreichender Sicherheit aufzunehmen sind, und empfiehlt Sellheim daher mit Recht, das Verfahren von Hodge zu diesem Zwecke in Verwendung zu ziehen. Um einen allgemeinen Überblick zu gewinnen, reicht man mit den von W. A. Freund angegebenen Schnitten vollkommen aus. Derselbe hat sieben typische Schnitte angegeben: einen medianen Sagittalschnitt, zwei laterale Sagittalschnitte, von denen der eine das Ligamentum latum hart an seinem uterinen Ansatze, der andere mehr lateral etwa in der Mitte durchtrennt, einen horizontalen Schnitt durch die unterste Partie der Symphyse oberhalb des Arcus pubis und durch die Verbindung des 3. und 4. Kreuzbeinwirbels, einen solchen durch die Mitte der Symphyse und durch die Mitte des 2. Kreuzbeinwirbels, einen noch höher gelegten, nur den Uterus und die Ligamenta lata treffenden Horizontalschnitt und einen Frontalschnitt, welcher ideal vervollständigt wurde [1]).

1) In den beigefügten Tafeln ist eine Reihe von Schnitten zur Darstellung gebracht, welche die Freund'schen Schnitte ergänzen, und damit das topographisch schwierige Studium dieser Region erleichtern mögen. Dem Verfasser schien es wünschenswert, die Schnittmethode nach mancher Richtung hin zu verbessern und so nach und nach zu tadellosen Schnittserien zu gelangen. Als ein solcher Fortschritt mufs die Härtung der ganzen Becken in Formalinlösungen bezeichnet werden. Bindegewebe, Muskelschichte und Gefäfse bleiben an Schnitten, welche von so gehärteten Becken stammen, in ihrer Farbe und ihrem Aussehen oft ganz erstaunlich gut erhalten und differenziert. Auf den Vorschlag des Assistenten am Prager anatomischen Institute, Herrn Dr. Alfred Fischel wurde es versucht, mit der Formalinhärtung die Entkalkung der Beckenknochen zu kombinieren, um dieselben mit grofsen Messern, ohne Benützung der Säge nach allen beliebigen Richtungen zerlegen zu können. Wenn auch manche Schnitte sehr schön ausgefallen sind, so dafs dieselben zum Studium verwertet werden konnten, so war doch mit dieser Behandlung eine Reihe von Nachteilen verbunden. Als deren bedeutsamster mag jener hervorgehoben werden, dafs das elastisch gewordene Knochengerüste beim Schneiden sich nicht gut fixieren liefs, und so die Schnitte nicht genau symmetrisch ausfielen. Aufserdem kam es zu starkem Quellen der Gewebe, so dafs man in letzterer Zeit davon wieder abgekommen ist. Durch Markierung bestimmter Punkte an der

Durch die von einzelnen Untersuchern mit Erfolg geübte Injektionsmethode (Bichat, König, Schlesinger) können wir räumliche Anschauungen auf dem Wege der Infiltration gewinnen; wir können allerdings nur darüber unterrichtet werden, in welchen Abschnitten des Subserosinm kleinere oder gröfsere Flüssigkeitsmengen Aufnahme und nach welcher Richtung diese am leichtesten Ausbreitung finden. Aus diesen Versuchen wird ersichtlich, wo im kleinen Becken das Bauchfell seiner Unterlage nicht fest anhaftet, resp. wo unter dem letzteren locker gefügter Zellstoff demnach auch dehnbare Spalträume liegen. Diese Räume sind selbstverständlich die Prädilektionsstellen für die Ansammlung von Blutergüssen und Eiter, und wir erschliefsen mit einiger Berechtigung aus der Art der Weiterverbreitung der injizierten Flüssigkeit auch jene der Exsudate. Diese Richtung ist in der That eine vorgezeichnete. Widerstand gegen diese Ausbreitung leisten Fascien, Aponeurosen und bindegewebige Septa, deren Bedeutung für die Ausbreitung entzündlicher Prozesse auf Grund von Versuchen besonders von König hervorgehoben wurde. Was die benützten Medien betrifft, so sind die ursprünglich von Bichat geübten Einspritzungen von Luft und Wasser bedeutungslos. Als eines der besten Medien haben sich Leimsolutionen bewährt (Schlesinger). Auch dünne Teichmann'sche Masse ist brauchbar. Erfolgreich ist die Kombination von Injektions- und Schnittmethode. Henke gewann seine instruktiven Bilder dadurch, dafs er die mit Wasser künstlich ödematisierten Becken gefrieren und schneiden liefs. Die Ergebnisse der auf diese Weise ausgeführten Untersuchungen haben manches Wichtige zu Tage gefördert, doch auch kontroverse Anschauungen haben sich dabei ergeben. Man mufs Freund vollkommen beistimmen, wenn er behauptet, dafs diese letzteren darauf zurückgeführt werden müssen, dafs einerseits verschiedenes Leichenmaterial (solches von Kindern, Erwachsenen, Frauen, welche nicht geboren, und von solchen, die kurz vorher geboren hatten), anderseits verschiedene Medien zu den Injektionen in Verwendung kamen. Schliefslich sind für die Beurteilung der pathologischen Prozesse die Ergebnisse der Injektion nicht unbedingt mafsgebend, da die bei Entzündungen wirksamen Bedingungen von jenen des Experimentes wesentlich abweichen. Dabei kommen, wie schon Billroth betonte, noch andere Faktoren als der hydrostatische Druck in Betracht. Die trennenden Fascien und Septa können beim Injektionsversuche allerdings nur dann durchbrochen werden, wenn die lockeren Spalträume aufs äufserste durch Flüssigkeit angefüllt sind. Bei ausgebreiteter Eiterung jedoch fallen diese Scheidewände und natürlichen Barrieren später der Zerstörung anheim, und ist damit das Weitergreifen des Abscesses topographisch nicht mehr identisch mit dem Ergebnisse des Versuches. An dem ist jedoch

Aufsenseite des Beckens gelingt es auch durch Kombination von Säge- und Messerschnitten schöne und auch bestimmte Ebenen zu gewinnen, so dafs den Anforderungen Sellheims Genüge geleistet werden kann. (Bericht über den VII. Kongrefs der deutschen Gesellschaft f. Gyn. Leipzig 1897. p. 336).

immerhin und übereinstimmend mit König festzuhalten, dafs die Ausdehnung des Ergusses sich ursprünglich nach dem Orte richtet, an welchem die erste Entwicklung des entzündlichen Prozesses statthatte. Aus den Stellen, an welchen der Durchbruch des Eiters nach aufsen erfolgt, lassen sich Rückschlüsse auf die Ursprungsstelle des Herdes ziehen. Auch von dem Verfasser wurde die Injektionsmethode in Verwendung gezogen, und werden die hierbei erzielten Resultate in den folgenden anatomischen Erörterungen unter Berücksichtigung des bisher Ermittelten zusammengefafst.

Differenzierung des Bindegewebes.

Die einfachsten Verhältnisse finden sich bei den Früchten aus den letzten Schwangerschaftsmonaten und auch noch bei neugeborenen Kindern. Von diesen soll die Betrachtung ihren Ausgangspunkt nehmen. Schnitte durch solche Becken lehren, dafs sich ursprünglich eine homogene bindegewebige Grundlage findet, in welche die andersartigen Gewebselemente eingesenkt sind. Noch ist keinerlei Differenzierung im Beckenbindegewebe wahrzunehmen. (Fig. 1.)

Diese folgt der weiteren Ausgestaltung des Beckeninhaltes und findet sich erst deutlich beim ausgereiften Individuum ausgeprägt. Sie hat ihren Grund in der Anpassung des Zellstoffes an verschiedene physiologische Leistungen. Dementsprechend könnten folgende Bindegewebsformationen im weiblichen Becken unterschieden werden:

1. Solches Bindegewebe, das nur als Ausfüllungsmaterial oder als Stopfmittel zu dienen hat (subseröse lockere Zellgewebslager: retrosymphysäres, paravesikales, präsakrales Zellgewebe — subcutane lockere Zellgewebslager: Fettkörper der äufseren Genitalien und der Fossae ischiorectales).

2. Die bindegewebige Überkleidung der Beckeneingeweide, die Zellstoffhüllen derselben — das adventitielle Bindegewebe der Beckenorgane (Para-metrium, -kolpium, -cystium, -proctium sind die Termini, welche W. A. Freund für diese bindegewebigen Hüllen der Organe empfohlen hat): dasselbe lagert stellenweise in ganz dünnen Schichten an der Oberfläche jener und stellt die Verbindung mit dem Bauchfellüberzuge derselben her (Fig. 11). An solchen läfst sich die Serosa nur schwer ablösen (Subserosium der hinteren Blasenwand, des Gebärmutterkörpers und des oberen Mastdarmabschnittes). Da wo die Organe aber zusammenstofsen, finden sich zwischen dieselben lockere Zellstofflager eingeschoben, welche die Verschiebung der Organe an einander ermöglichen und als solche im Sinne Henke's als passive Organe der Bewegung aufzufassen sind (lockeres Zellgewebe zwischen Blase und Gebärmutterhals, zwischen hinterem Scheidengewölbe und Douglasschen Raum — präcervikales, retrocervikales Bindegewebe — oberer Abschnitt des Septum recto- und vesico-vaginale). Von der Oberfläche der Gebärmutter strahlen dichtere Zellstoffausbreitungen in die Ligamente mit Aufnahme von Muskelfasern aus, welche die Grundlage dieser Bandapparate bilden.

3. Die Bindegewebsscheiden der Blut- und Lymphgefäfse, sowie der nervösen Apparate, welche sich mit denselben in das Parenchym der Organe einsenken und als interstitielles Bindegewebe das Gerüst dieser darstellend deren Architektonik beeinflussen. Ein mächtiges derartiges Bindegewebslager bilden die sogenannten Basalabschnitte der breiten Mutterbänder, das einerseits als Träger aller von und zu der Gebärmutter ziehenden, dem hypogastrischen Systeme angehörenden Gefäfse, anderseits als stärkster Halteapparat der Gebärmutter funktioniert, daher mit Recht den ihm von Kocks verliehenen Namen Ligamentum cardinale uteri führen darf; es gehört zu den dichtesten und straffsten Bindegewebsformationen[1]).

4. Mehr membranartige Zellstoffausbreitungen mit einzelnen bandartigen Verdichtungen, welche zwischen den inneren Beckenbinden und den Bindegewebshüllen der Beckenorgane eine Verbindung herstellen, so dafs sie auch als Fixationsapparate der letzteren fungieren (Fascia visceralis, endopelvina): diese ist als Membran nur im vorderen Beckenabschnitte zur Seite der Blase präparierbar. In der Gegend der Basis der Ligamenta lata wird sie scheinbar unterbrochen. Besser gesagt hilft sie die mächtige Verdichtungszone aufbauen, welche wir unter 3. als Ligamentum cardinale bezeichnet haben. Hieher zählen auch Septa oder dünne Aponeurosen, welche die grofsen Spalträume des Beckens abgrenzen und in Logen teilen.

5. Jene Derivate des Beckenbindegewebes, welche direkt in den Dienst des Muskelgewebes getreten sind und so den Komplex der Beckenfascien bilden (die obere und untere fascielle Bekleidung beider Diaphragmen, die Fascia obturatoria, die Fascia superficialis perinaei).

So funktioniert das Beckenbindegewebe einerseits als Bindemittel, anderseits als trennende Scheidewand; es ermöglicht die Verschiebbarkeit der Organe bei den physiologischen Lageveränderungen; es fixiert dieselben und wirkt als deren Halteapparat; es scheidet Gefäfs- und Nervenbündel ein und begleitet dieselben ins Parenchym der Organe; es deckt Lücken und füllt Gruben aus; es umkleidet die einzelnen Muskeln, verbindet als Fascien diese zu Komplexen und verstärkt sich stellenweise zu Aponeurosen. An den locker gefügten, fettreichen Zellstoff reiht sich das straffe, derbelastische, fettlose Bindegewebe; die Bindegewebskapseln der Organe treten in Verbindung mit der Fascia visceralis; Gefäss- und Nervenscheiden beteiligen sich am Aufbau der Organe; Muskelscheiden und Fascien bilden scharfe Abgrenzungen der Bindegewebsräume.

Alle diese Formationen gehen mehr oder minder in einander über, sind also nicht überall streng gegen einander abgegrenzt. Trotz dieser nur behufs leichterer Darstellung vorgenommenen Trennung darf dieser Zusammenhang

[1]) Die straffen Zellgewebszüge sind bei den Verdichtungszonen beschrieben.

TAFEL A. FIG. 1.

Fig. 1.

Horizontalschnitt durch das Becken eines neugeborenen Kindes (Vergrösserung 3 : 1). Das Bindegewebe noch nicht differenziert, eine homogene Ausfüllungsmasse darstellend. *Sy* Knochenkerne der Schamfuge. *S* Kreuzbein. *F* Oberschenkelkopf mit Hals und Trochanter. *J* Darmbein mit Pfanne. *Oi* m. obturat. int. *G* Glutaealmuskulatur. *A* Gruppe der Adductoren. *V* Vesica. *U* Uterus. *R* Rectum.

Fig. 1.

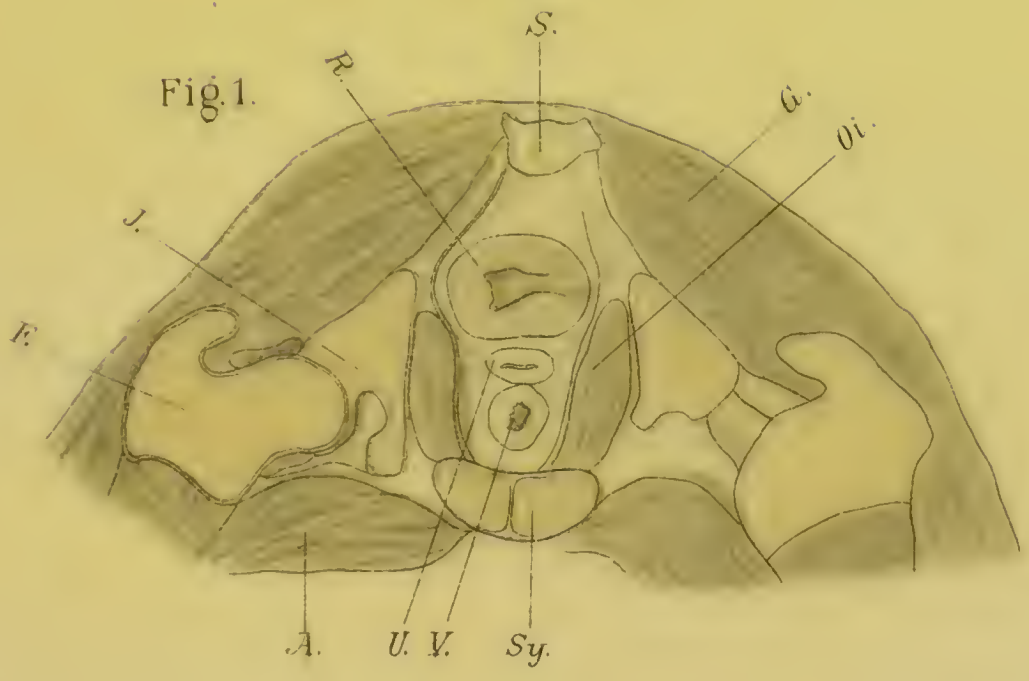

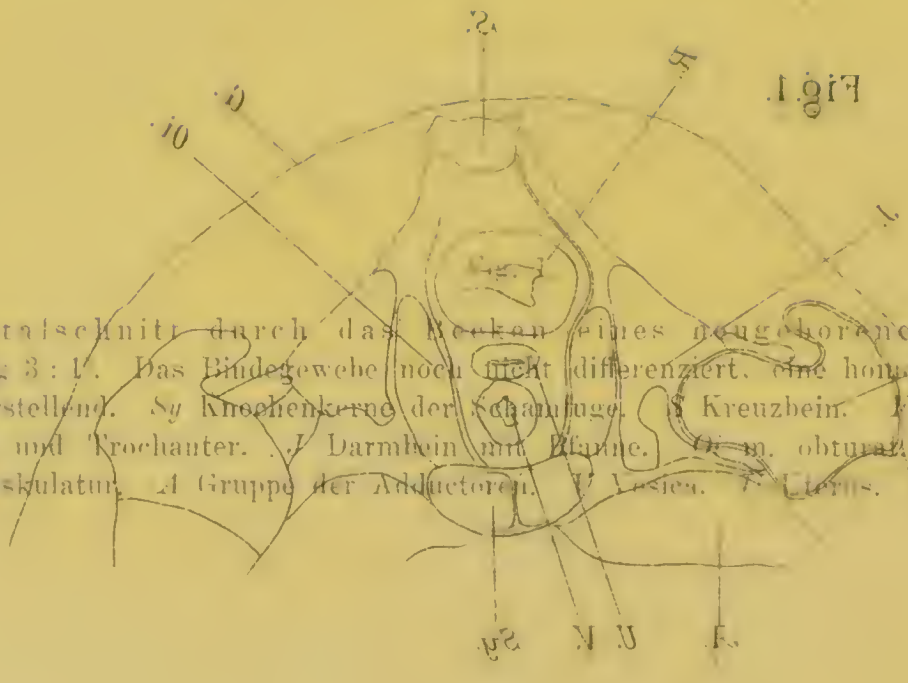

Horizontalschnitt durch das Becken eines neugeborenen Kindes (Vergrösserung 3 : 1). Das Bindegewebe noch nicht differenziert, eine homogene Ausfüllungsmasse darstellend. *Sy* Knochenkerne der Schambeinfuge. *S* Kreuzbein. *F* Oberschenkelkopf mit Hals und Trochanter. *J* Darmbein mit Pfanne. *Ob. m.* obturat. int. *G* Glutaealmuskulatur. *A* Gruppe der Adductoren. *V* Vesica. *U* Uterus. *R* Rectum.

Fig. 1.

Lith. u. Druck d. kgl. Anstalt Druckerei v. H. Stürtz Würzburg

Verlag von J. F. Bergmann, Wiesbaden.

nie aus dem Auge verloren werden. Ein Focus an irgend einer Stelle kann zur Veränderung im ganzen Systeme werden.

Subserosium (Abgrenzung).

Wie das Cavum peritonaeale im kleinen Becken durch das gleichsam von unten her eingeschobene, innere Genitale und dessen Bandapparat, vor allem aber durch die quergespannten Ligamenta lata in zwei ungleiche Abschnitte, einen vorderen und einen hinteren, geteilt wird, so ist dies auch der Fall in Bezug auf das Cavum subperitonaeale. Hier schiebt sich als trennende Scheidewand jener derbe Bindegewebszug ein, der von der Beckenbinde seinen Ursprung nehmend die mächtige Scheide für die Gefäfse und Nerven des Uterus darstellt und in innigster Verbindung mit dem Collum uteri steht, und dem entspricht, was man bisher als Basalabschnitte der Ligamente zu bezeichnen gewohnt war (siehe Gruppe 3., interstitielles Bindegewebe). Diese Verdichtungszone stellt danach eine quergespannte Barriere dar, welche den lockeren Zellstoff des vorderen Beckenraumes von jenem des hinteren abgrenzt. Soweit stimmen alle Untersucher überein. Bezüglich der weiteren Abgrenzung der mit lockerem Zellstoff ausgefüllten Räume herrschen mehrfach differente Anschauungen.

Der Freund'schen Lehre nach wären folgende Abschnitte zu unterscheiden:

1. Lockeres Bindegewebe in dem vor den Mutterbändern gelegenen Teile des Beckens (Ausbreitung hauptsächlich nach vorne, vor dem Lig. rotundum zum Lig. Pouparti in den Leistenkanal, Zusammenhang mit dem Retzius'schen Raum und dem Subserosium der vorderen Bauchwand, Ausläufer in die Excavatio vesico-uterina, den hinteren Teil der Blase umfassend und nach der anderen Seite hinüberreichend).

2. Lockeres Bindegewebe in dem hinter den Mutterbändern gelegenen Teile des Beckens (Ausbreitung hauptsächlich nach hinten und seitwärts an das paraproktale Gewebe und nach aufwärts ins retroperitonaeale Gewebe).

3. Lockeres Bindegewebe im lateralen Ende der Basis der Ligamenta lata (hauptsächlich auf die Fossa iliaca übergreifend, nach oben zu hinter das Kolon und Coecum rechts, zur Flexura sigmoidea links bis zu den Nieren hinauf, nach unten zu bis an den Schenkelring und die Cruralgefäfse).

Es entspräche diese Einteilung im allgemeinen der von Waldeyer aufgestellten Abgrenzung des Beckenraumes in drei Abteilungen: Blasennische, Kammer für die Gebärmutter, Kammer für den Mastdarm. Analog der sich hiernach zu den Seiten der Beckenwand sich ergebenden Abgrenzung in paravesikale, parauterine und pararektale Gruben würde sich auch das unter der Serosa befindliche Bindegewebe verhalten.

Aus den Injektionsversuchen mit dünneren Massen (Leimmasse, Gelatinmasse), welche wir selbst angestellt haben, lassen sich überein-

stimmend mit Schlesinger zunächst Unterschiede in Bezug auf die Ausbreitung derselben danach erkennen, ob man sie zwischen die peritonaealen Platten der Ala vespertilionis oder unter die vordere oder hintere Lamelle der tieferen Abschnitte des Lig. latum eingebracht hat. (Siehe Fig. 2 und 3.)

Im ersteren Falle drängt die lateralwärts vordringende Masse die Platten des Lig. latum bald auseinander und geht rasch auf die Fossa iliaca über: sie dringt, das Zellgewebe infiltrierend, einerseits nach abwärts gegen das Poupart'sche Band, anderseits nach aufwärts gegen das Coecum oder Mesenterium der Flexur vor.

Im zweiten Falle, bei der Injektion durch die vordere Lamelle des unteren Abschnittes des Lig. latum, breitet sich die Leimmasse der Blasenwand folgend und sich in der paravesikalen Grube ausbreitend, auch nach rückwärts zwischen Gebärmutter und Blase sich einschiebend, aus, und steigt das Lig. teres hebend über die Linea terminalis gegen den Leistenring zu empor.

Endlich bei der Injektion durch die hintere Lamelle des unteren Abschnittes des Lig. latum sammelt sich zunächst eine gröfsere Masse in der Tiefe an und braucht es eine bestimmte Zeit, bis die Blätter des Lig. latum entfaltet und dabei die hintere Lamelle stärker vorgebuchtet werden. Das die Seitenwände des Beckens deckende Bauchfell abhebend tritt die Masse auf die Fossa iliaca, um auf dieser sich analog zu verbreiten, wie bei dem im ersten Falle beschriebenen Versuche. Der vordere Beckenraum bleibt hierbei frei.

Erwähnenswert sind noch folgende, von Schlesinger ausgeführte Leiminjektionsversuche, die von uns nicht wiederholt wurden:

1. Injektion durch eine seitlich von der Vaginalportion bis über den Scheidenansatz vorgeschobene Kanüle. Die Infiltration betrifft hier vor allem die die Scheide unmittelbar deckende Zellgewebsschichte, buchtet die Scheidengewölbe vor und breitet sich im paravesikalen und präcervikalen Raume aus: erst verhältnismäfsig spät wird die Basis der Lig. lata erreicht, und kann auch bei gröfseren eingebrachten Massen und fortgesetzter Injektion die Infiltration über den Rand des kleinen Beckens hinauf sich ausdehnen.

2. Bei Einbohrung der Kanüle längs der vorderen Muttermundslippe in das Scheidengewölbe wird erst bei hohem Drucke und in längerer Zeit die Injektionsmasse in das präcervikale Bindegewebe getrieben, dabei das Bauchfell der Umschlagfalte bedeutend emporgehoben, um sich dann nach beiden Seiten hin in transversaler Richtung gegen die paravesikalen Gruben auszubreiten.

3. Bei Einstich in das hintere Scheidengewölbe und Eintreibung von Injektionsmasse in das retrocervikale Bindegewebe breitet sich die Masse hauptsächlich zwischen Scheide und Mastdarm, nach vorne und abwärts vordringend, teilweise auch das Zellgewebe zu den Seiten des Mastdarmes in-

TAFEL B. FIG. 2.

Fig. 2.

Nahezu medianer Sagittalschnitt durch ein Injektionspräparat. Becken einer Multipara. Blase und Mastdarm leer. Uterus grofs, in mäfsiger Retroversionsstellung. Adnexa uteri normal. Die Injektion ausgeführt an der Basis des Lig. lat. dext. durch die vordere Lamelle desselben nahe der Gebärmutterkante oberhalb der Ebene des inneren Muttermundes. Zur Injektion wurde rote dünne Teichmann'sche Masse benützt. Dieselbe breitet sich hauptsächlich gegen die Seitenwand des Beckens, die Fossa iliaca, aus, hebt das Lig. teres stark empor und wölbt das vordere Blatt des Lig. latum wie ein Tumor vor. Das lockere Zellgewebe unter der Übergangsfalte im cav. vesico-uterinum entlang der hinteren Blasenwand durch die Masse etwas abgehoben, demnach Tendenz zum Übergreifen nach der anderen Seite. Die Einstichstelle im Lig. latum durch die intensiv rote Farbe markiert.

Fig. 2.

Lith. u. Druck d. kgl. Univers.-Druckerei v. H. Stürtz, Würzburg

Verlag von J. F. Bergmann, Wiesbaden

TAFEL C. FIG. 3.

Fig. 3.

Lateraler Sagittalschnitt durch ein Injektionspräparat. Die Injektion wurde mit blauer, dünnflüssiger Gelatinemasse vom vorderen Blatt des Lig. lat. ausgeführt und zeigt deutlich die Ausbreitung des lockeren Zellstoffes über den verdichteten Partien. Die eingebrachte Masse ist zu gering, um das Lig. teres stark emporzuheben. Bezeichnungen: *OS* Os sacrum. *OP* Os pubis. *OJ* Os ischii. *Mg* M. glutaeus max. *P* M. pyriformis. *D* Diaphragma pelvis proprium = rectale. *Oi* M. obturat. intern. *Oe* M. obturat. externus. *O* Ovarium. *V* Vesica urinaria. *T* Tuba. *Lt* Lig. teres. *Lip* Lig. infundibulo-pelvicum. *Vi* Vasa iliaca.

Fig. 3.

Fig. 3.

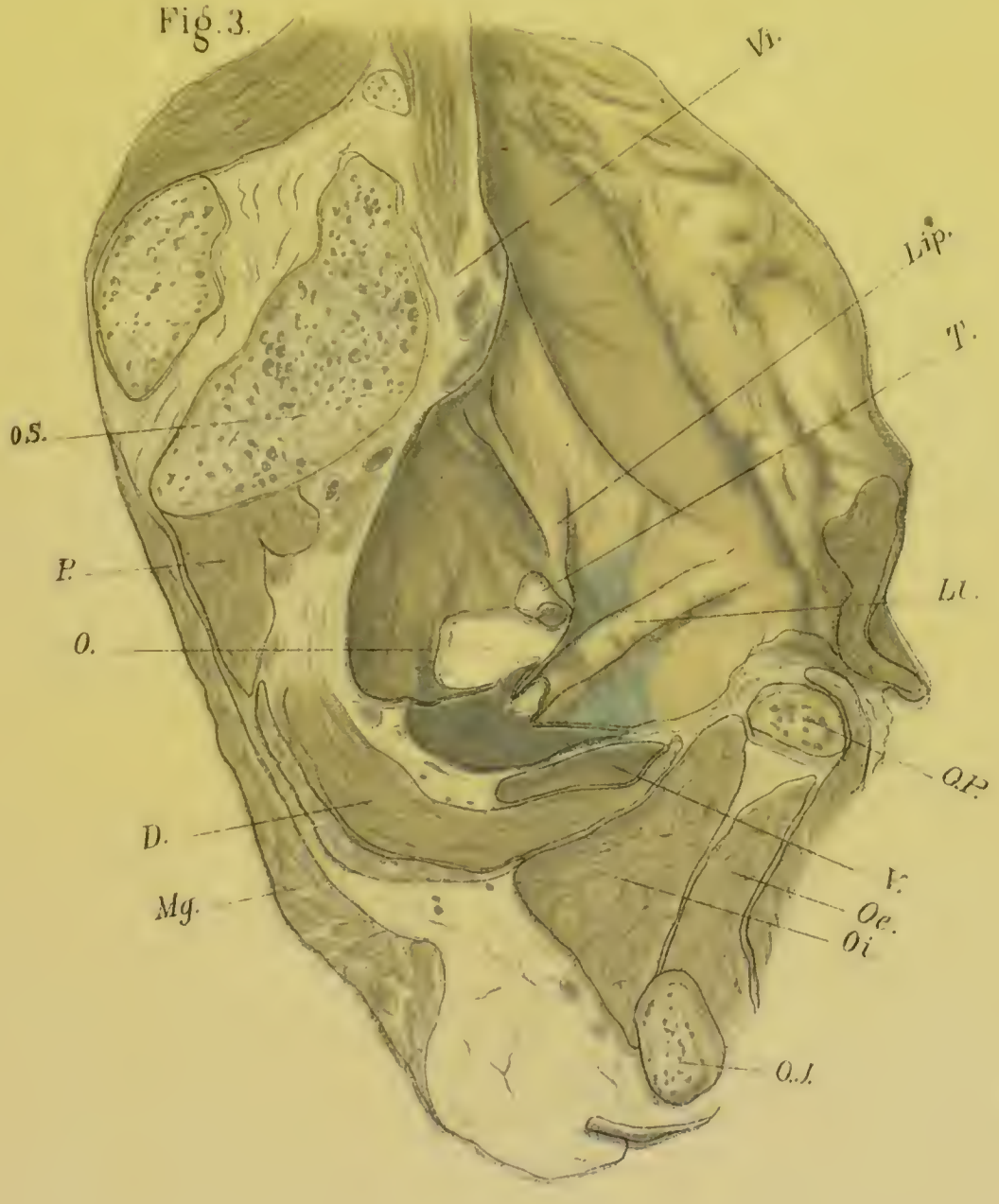

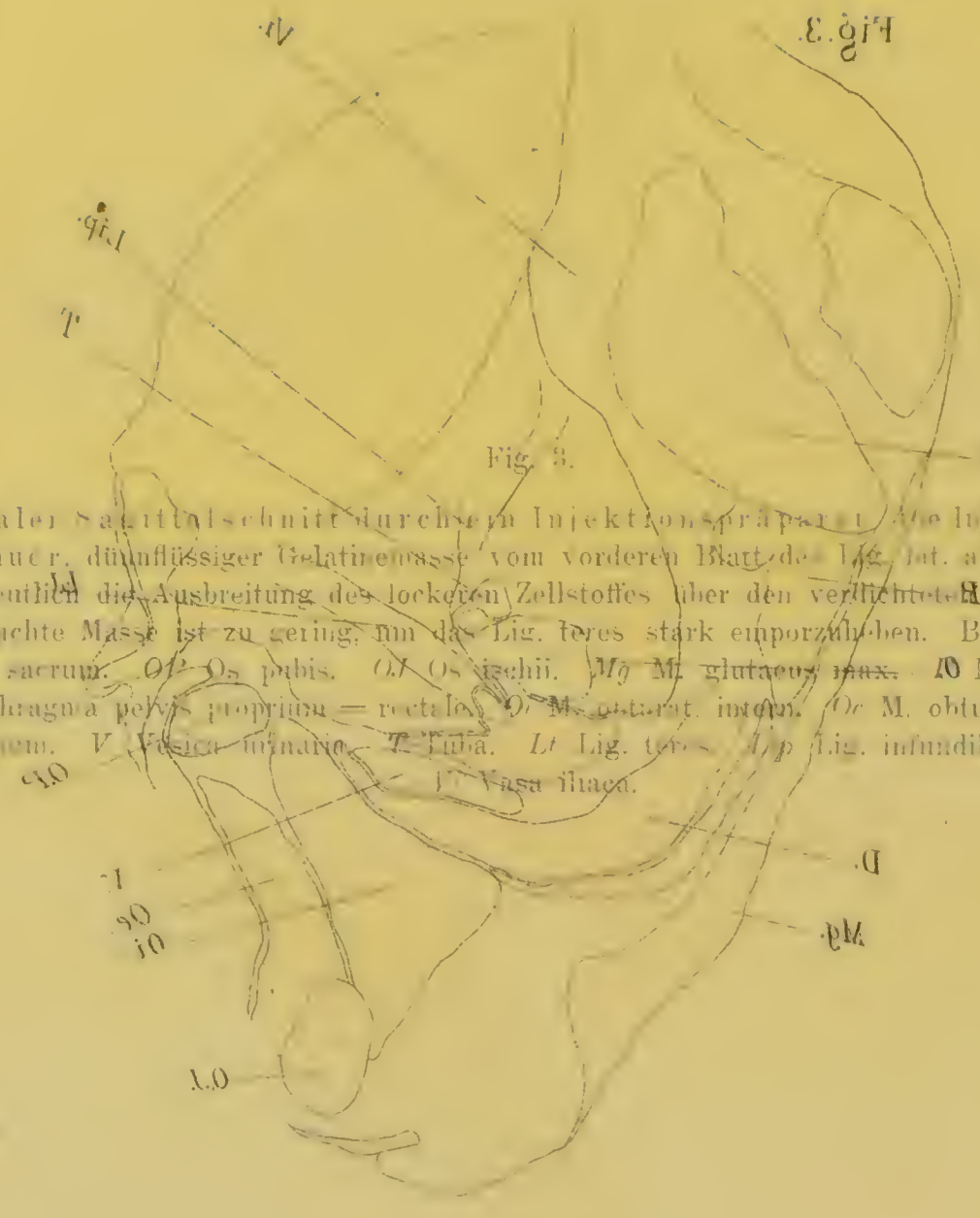

Fig. 3.

Lateraler Sagittalschnitt durch ein Injektionspräparat. Die Injektion wurde mit blauer, dünnflüssiger Gelatinemasse vom vorderen Blatt des Lig. lat. ausgeführt und zeigt deutlich die Ausbreitung des lockeren Zellstoffes über den verflüchteten Partien. Die eingebrachte Masse ist zu gering, um das Lig. teres stark emporzuheben. Bezeichnungen: *OS* Os sacrum. *OP* Os pubis. *OI* Os ischii. *Mg* M. glutaeus ~~max.~~ *Mp* M. pyriformis. *D* Diaphragma pelvis proprium = rectale. *Ob* M. obturat. intern. *Oe* M. obturat. externus. *O* Ovarium. *V* Vesica urinaria. *T* Tuba. *Lt* Lig. teres. *Lip* Lig. infundibulo-pelvicum. *A* Vasa iliaca.

Fig. 3.

Druck d. kgl. Univers. Druckerei v. H. Stürtz, Würzburg

Verlag von J. F. Bergmann, Wiesbaden

filtrierend aus. Das Bauchfell wird nur eine kürzere Strecke weit entlang der vorderen Mastdarmwand abgehoben.

Injektionsversuche, welche wir in der Weise ausführten, dafs wir verschieden gefärbte, verdünnte Teichmann'sche Masse gleichzeitig von verschiedenen Punkten aus ins Subserosium des kleinen Beckens einführten, liefs uns zu der Überzeugung kommen, dafs wenigstens für die betreffenden Becken, die in keiner Weise krankhafte Veränderungen des Beckenbindegewebes aufwiesen, die oben angeführte Einteilung nicht ganz zutreffe: vielmehr stimmen die Resultate zum Teil mit denen überein, welche von Snégireff und Goubaroff am Brüssler intern. gynäk. Kongresse bekannt gemacht wurden. (S. Fig. 4 u. 5.)

In diesen Präparaten scheiden sich die subserösen Räume durch dünne Septa ab, welche von der Beckenbinde bis an die Serosa heraufreichen und damit eine vollständige Abgrenzung der in diesen Hohlräumen sich ansammelnden Injektionsmassen schaffen. Das erste Septum steigt von der Basis der Ligamenta lata, mehr frontal gestellt, von der Seite des Uterus an die Beckenwand reichend derart in die Höhe, dafs es sich zu dem Ligamentum rotundum, an dem es sich fixiert, analog verhält wie ein Gekröse zum Darm. Diese Scheidewand trennt danach das Subserosium des paravesikalen Cavum von dem des parauterinen. So wie diese zwei Räume abgegrenzt sind, so findet sich auch eine Abgrenzung des parauterinen nach rückwärts gegen den pararektalen, subserösen Raum. Hier findet sich die Scheidewand seitlich vom Rektum und in der Gegend jener Peritonaealfalte, welche die Spermatikalgefäfse trägt, also unter dem Lig. infundibulo-pelvicum oder suspensorium ovarii. Diese Lamelle liegt vor der Articulatio sacro-iliaca und steigt unmittelbar vor dem Harnleiter in die Höhe. — Somit würden wir, falls sich dieser Befund als regelmäfsig für alle normalen Becken sich ergebender feststellen liefse, folgende Räume zu unterscheiden haben:

1. einen paravesikalen (Compartiment antérieur der beiden russischen Autoren); vordere und seitliche Grenze: Beckenwand, Musculus obturatorius int. mit seiner Fascie; innere: Blasenwand; hintere: das Septum entlang dem Lig. rotundum; untere: Fascia visceralis (endopelvina); obere: der Raum setzt sich direkt in das Cavum Retzii fort, Zusammenhang mit dem Subserosium der vorderen Bauchwand:

2. einen parauterinen (Compartiment postérieur jener beiden Autoren); tiefe Grube an der seitlichen Beckenwand, viel gröfser als der erste Raum, die hintere Lamelle des Lig. latum stark emporhebend: aufsen von der Beckenwand, innen vom Uterus und seinem Bauchfellüberzuge und den Blättern des Lig. latum, vorne von dem erwähnten Septum unter dem Lig. rotundum, hinten von der Articulatio sacro-iliaca begrenzt; nach oben und seitlich Ausbreitung auf die Fossa iliaca, deren Gebilde durch die Fascia iliaca gedeckt sind;

3. einen pararektalen Raum: derselbe stellt ein weites Spatium dar, vor dem Promontorium herabreichend bis auf die Konvexität des Rektum in der Gegend der Plica transversalis recti. Hier ist der Mastdarm durch

straffe Fascienbündel an die Vorderfläche des Kreuzbeins fixiert (Gegend des vierten Kreuzwirbels). Endausbreitung des rückwärtigen Anteiles der Fascia visceralis; unter diesem ein separater weiterer Zellgewebsraum zwischen oberer fascieller Bekleidung des Diaphragma pelvis und hinterer Mastdarmwand, welche sich flach ausbreitet nach den Seiten hin bis an die Beckenwand, wo die straffen Bindegewebszüge der Basis der Lig. lata und der Abgang der Fascia endopelvina dem weiteren Vordringen ein Ende bereitet.

An der vorderen Fläche des Mastdarmes läfst sich hinter dem Fornix vaginae eine kurze Strecke das Bauchfell ablösen, und entsteht auch hier durch Präparation ein kleiner subseröser Raum.

So findet sich denn im Bereiche des kleinen Beckens der locker gefügte Zellstoff der Hauptsache nach am äufseren Rande der Knochenwand angelagert; eine Art Ellipse um die Beckeneingeweide bildend und diese von der knöchernen und musknlären Wandung des Beckens trennend, sendet derselbe Fortsätze zwischen jene und ist besonders da ausgeprägt, wo Hohlorgane ihres wechselnden Füllungszustandes halber eines hohen Grades von Ausdehnbarkeit und Verschieblichkeit bedürfen, indefs mehr central um die Beckenorgane herum das verdichtete Bindegewebe seinen Sitz hat.

Da sich bei künstlicher Infiltration die Hauptmasse der Flüssigkeit wie in präformierten Hohlräumen im lockeren Bindegewebe ansammelt, hat Henke vorgeschlagen, derartige Partien als Spalträume zu bezeichnen. Gleiches findet sich auch an anderen Teilen des Rumpfes, am Halse, überall da, wo eine gewisse Verschiebbarkeit notwendig wird. Eine Analogie dieser Spalträume im lockeren Zellgewebe mit Lymphsinus, serösen Körperhöhlen, mit den Gelenken und Schleimbeuteln sowohl in funktioneller als entwicklungsgeschichtlicher Beziehung läfst sich nicht verkennen. Ein Teil dieser Räume besitzt Endothelauskleidung und haben sich diese herausgearbeitet durch eine nur in verschiedenen Graden vollkommene Abglättung oder Abschleifung des bindegewebigen Zusammenhanges zwischen benachbarten Organen.

Ad 1. Das paravesikale Subserosium in unserem Sinne. In dasselbe gelangt man durch Spaltung des die paravesikalen Gruben überziehenden Bauchfells. Mit Leichtigkeit löst der eindringende Finger die Serosa ab und findet erst vorne und seitlich am Grunde der Blase Widerstand. Dieser ist bedingt durch eine Art Aponeurose, die seitlich an der Beckenwand von der Fascie ihren Ursprung nimmt, um sich medianwärts an die Blasenwand anzulagern und in derselben sich zu verlieren. Besonders verdichtete Partien dieser Aponeurose treten in Form zweier straffer Ligamente auf, welche am Boden dieses Raumes zwischen vorderer Blasenwand und hinterer Schamfugenfläche ausgespannt sind und eine mit Fett erfüllte grubige Vertiefung umfassen (die Ligamenta pubovesicalia lateralia).

In diese Spalträume eingebrachte Flüssigkeit breitet sich vorwiegend gegen die vordere Bauchwand aus und erfüllt jenen Raum, der in der Anatomie als Cavum praeperitonaeale Retzii bekannt ist und bei starker Füllung

TAFEL D. FIG. 4.

Fig. 4.

Medianer Sagittalschnitt durch das Becken einer Frau, die schon geboren hat, zur Darstellung der Spalträume im lockeren Bindegewebe. Die von einander getrennten Räume wurden von verschiedenen Stellen aus gleichzeitig mit verschieden gefärbter, verdünnter Teichmann'scher Masse injiziert; nach Entfernung der etwas erstarrten Masse liefsen sich die scheidenden Septa nachweisen.

S_1 Septum, welches den paravesicalen vom parauterinen Teile abgrenzt, aus der Basis der Lig. lata aufsteigt und wie ein Mesenterium dem Lig. teres entlang sich ansetzt. S_{II} Gegend, in welcher das rückwärtige Septum vor der Articulatio sacro-iliaca gelagert ist, welches einem Mesenterium des Lig. infundibulo-pelvicum entspricht. Dasselbe ist auf der Zeichnung nicht darstellbar. *I* Subserosium paravesicale (gelb). *II* Subserosium parauterinum (blau). *III* Subserosium para- besser retro-rectale (braun). *IIIa* praesacrale, zwischen Rectum und Sacrum, noch über das Promontorium etwas hinaufragend, dort retroperitonaeal werdend. *IIIb* zwischen Diaphragma pelvis und rectum, Grenze zwischen beiden *F* = fascienartiges Bindegewebe, welches von den letzten Kreuzwirbeln an den Mastdarm herantritt. *IV* Subserosium recto-uterinum (grün) = retrocervicale, kleiner subseröser Raum zwischen Serosa-Auskleidung des Cavum Douglasi, der vord. Mastdarmwand, dem hinteren Scheidengewölbe und der hinteren Fläche des Collum uteri = retrocervicales Bindegewebe. *V* Subserosium vesico-uterinum = praecervicale (bräunlich), lockeres Zellgewebe zwischen hinterer Blasenwand und vorderer Fläche des Gebärmutterhalses, zwischen Übergangsfalte des Bauchfelles und vorderem Scheidengewölbe. *DR* Cavum Douglasi. *Au* Adnexa uteri, durch die Härtung geschrumpft und nicht auseinander gefaltet.

Fig. 4.

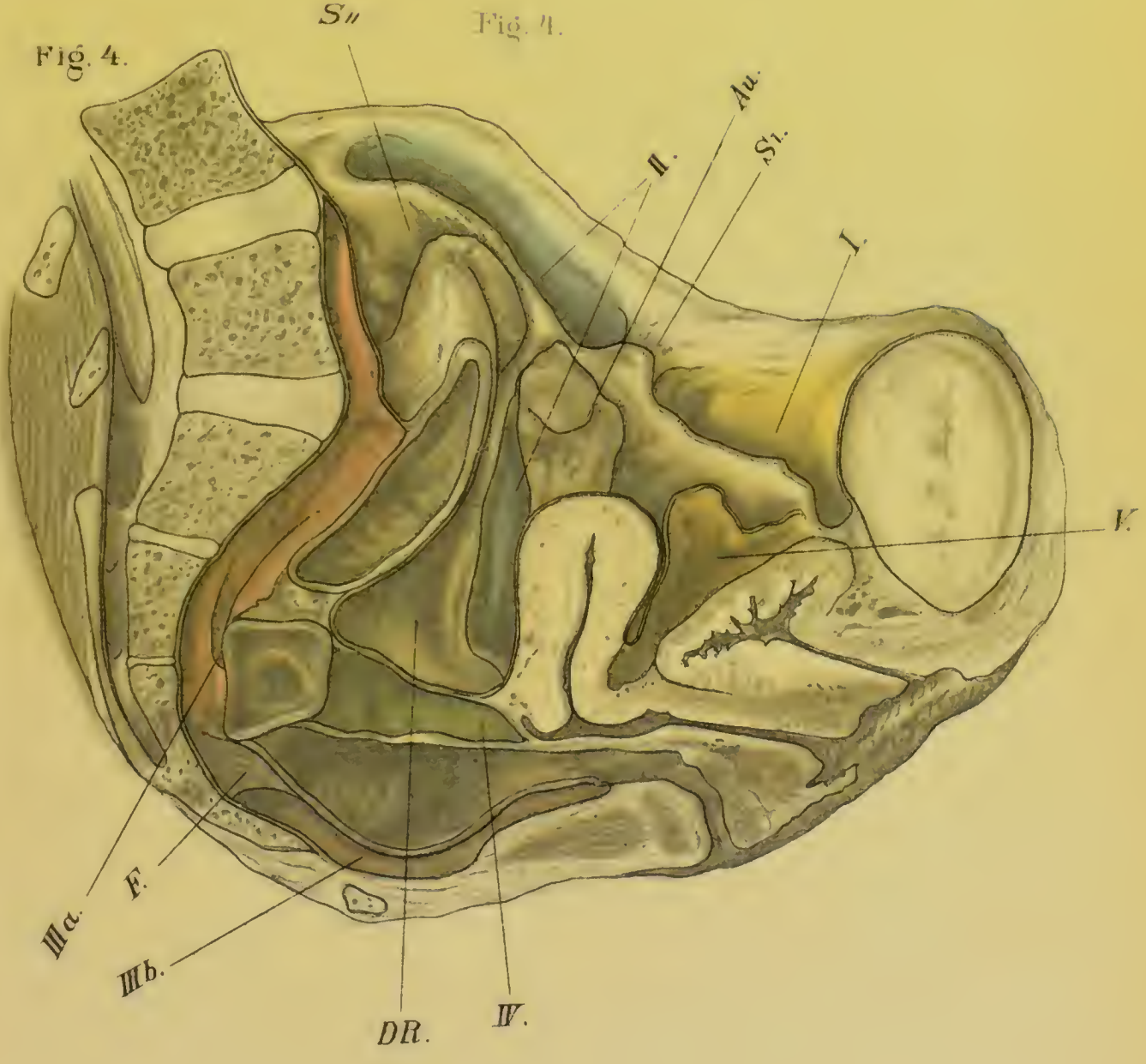

Fig. 4.

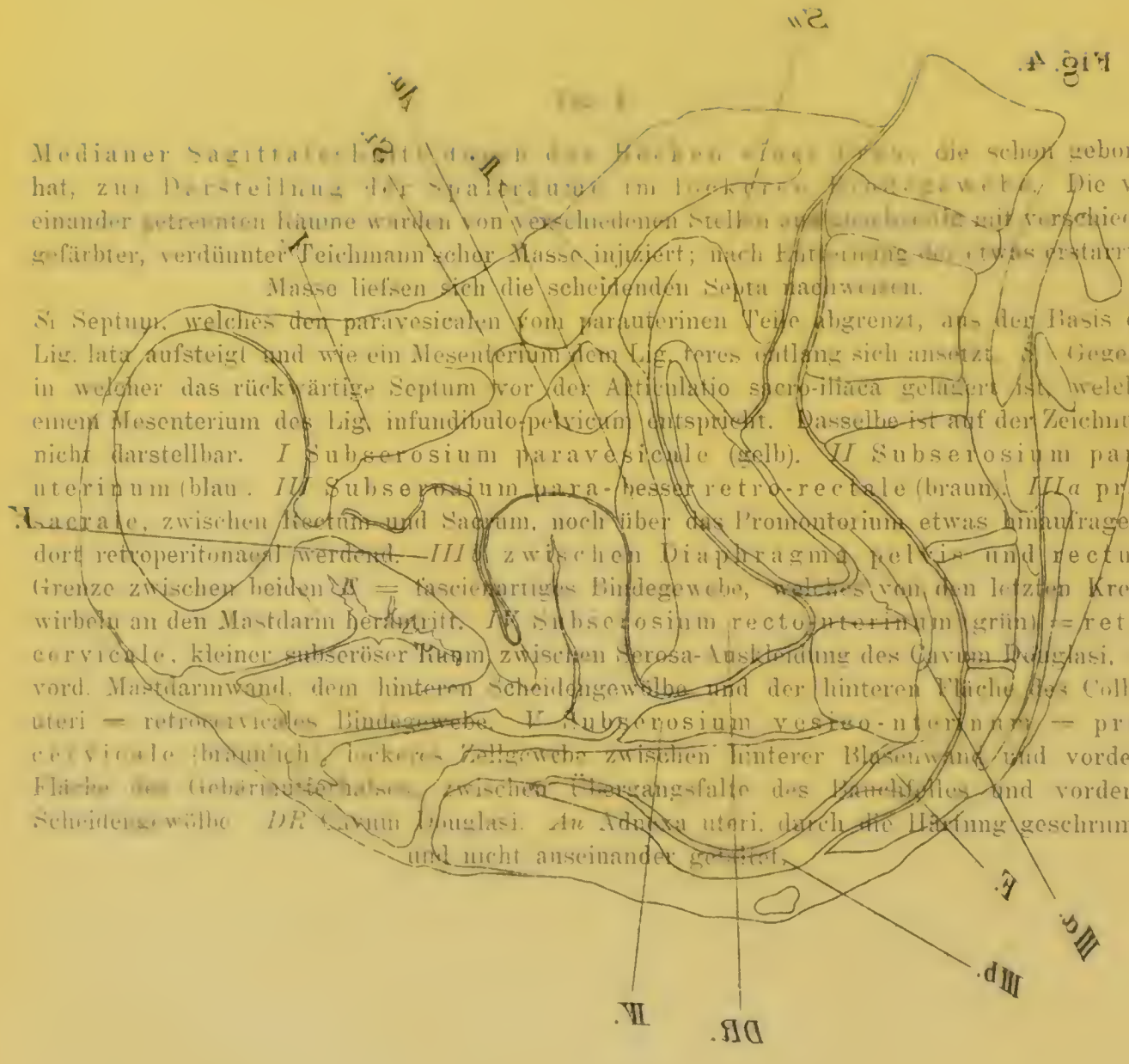

Medianer Sagittalschnitt durch das Becken einer Frau, die schon geboren hat, zur Darstellung der Spalträume im lockeren Bindegewebe. Die von einander getrennten Räume wurden von verschiedenen Stellen aus mit verschieden gefärbter, verdünnter Teichmann'scher Masse injiziert; nach Härtung der etwas erstarrten Masse liefsen sich die scheidenden Septa nachweisen.

S Septum, welches den paravesicalen vom parauterinen Teile abgrenzt, aus der Basis der Lig. lata aufsteigt und wie ein Mesenterium dem Lig. teres entlang sich ansetzt. *S'* Gegend, in welcher das rückwärtige Septum vor der Articulatio sacro-iliaca gelagert ist, welches einem Mesenterium des Lig. infundibulo-pelvicum entspricht. Dasselbe ist auf der Zeichnung nicht darstellbar. *I* Subserosium paravesicale (gelb). *II* Subserosium parauterinum (blau). *III* Subserosium para- bezw. retro-rectale (braun). *IIIa* praesacrale, zwischen Rectum und Sacrum, noch über das Promontorium etwas hinaufragend, dort retroperitonaeal werdend. *IIIb* zwischen Diaphragma pelvis und rectum, Grenze zwischen beiden *B* = fascienartiges Bindegewebe, welches von den letzten Kreuzwirbeln an den Mastdarm herantritt. *IV* Subserosium recto-uterinum (grün) = retrocervicale, kleiner subseröser Raum zwischen Serosa-Auskleidung des Cavum Douglasi, der vord. Mastdarmwand, dem hinteren Scheidengewölbe und der hinteren Fläche des Collum uteri = retrocervicales Bindegewebe. *V* Subserosium vesico-uterinum = praecervicale (braunlich), lockeres Zellgewebe zwischen hinterer Blasenwand und vorderer Fläche des Gebärmutterhalses, zwischen Übergangsfalte des Bauchfelles und vorderem Scheidengewölbe. *DR* Cavum Douglasi. *An* Adnexa uteri, durch die Härtung geschrumpft und nicht auseinander gezerrt.

Fig. 4.

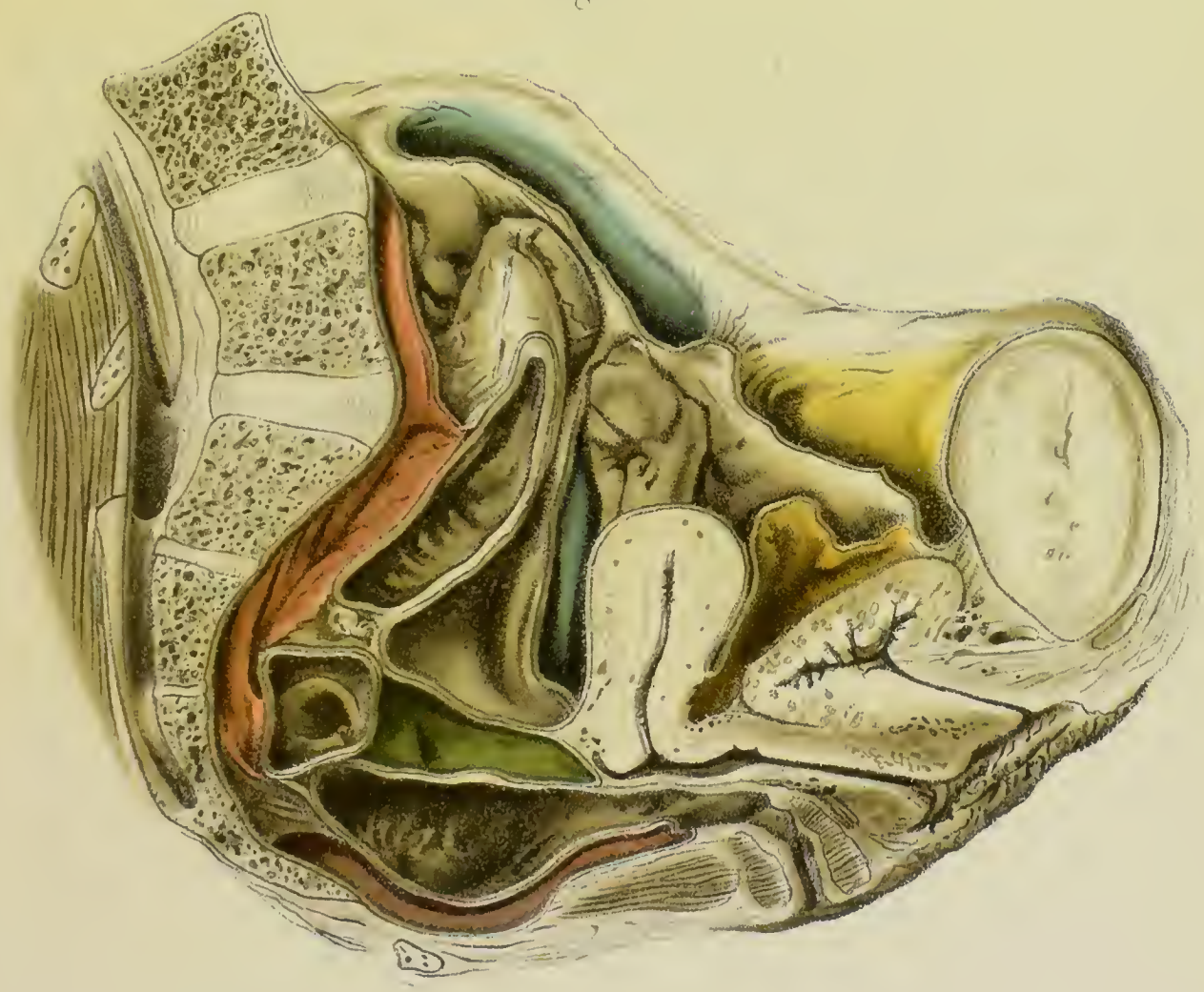

Lithr. Druck d. kgl. Univers.-Druckerei v. H. Stürtz, Würzburg

Verlag von J. F. Bergmann, Wiesbaden

TAFEL E. FIG. 5.

Fig. 5.

Ansicht des in der vorigen Fig. gegebenen Sagittalschnittes von oben her. *W* Wirbelsäule in der Gegend etwas ober dem Promontorium. *I* Iliacalgefässe. *F* Flexura sigmoidea. *U* Uterus. *Mp* M. psoas. *O* Ovarium. *P* abgelöstes und zurückgezogenes Peritonaeum. S_I und S_{II} die in voriger Fig. angegebenen Gegenden der bindegewebigen, trennenden Septa. *I* (gelb) Subserosium paravesicale. *II* (blau) Subserosium parauterinum.

Fig. 5.

Fig. 5.

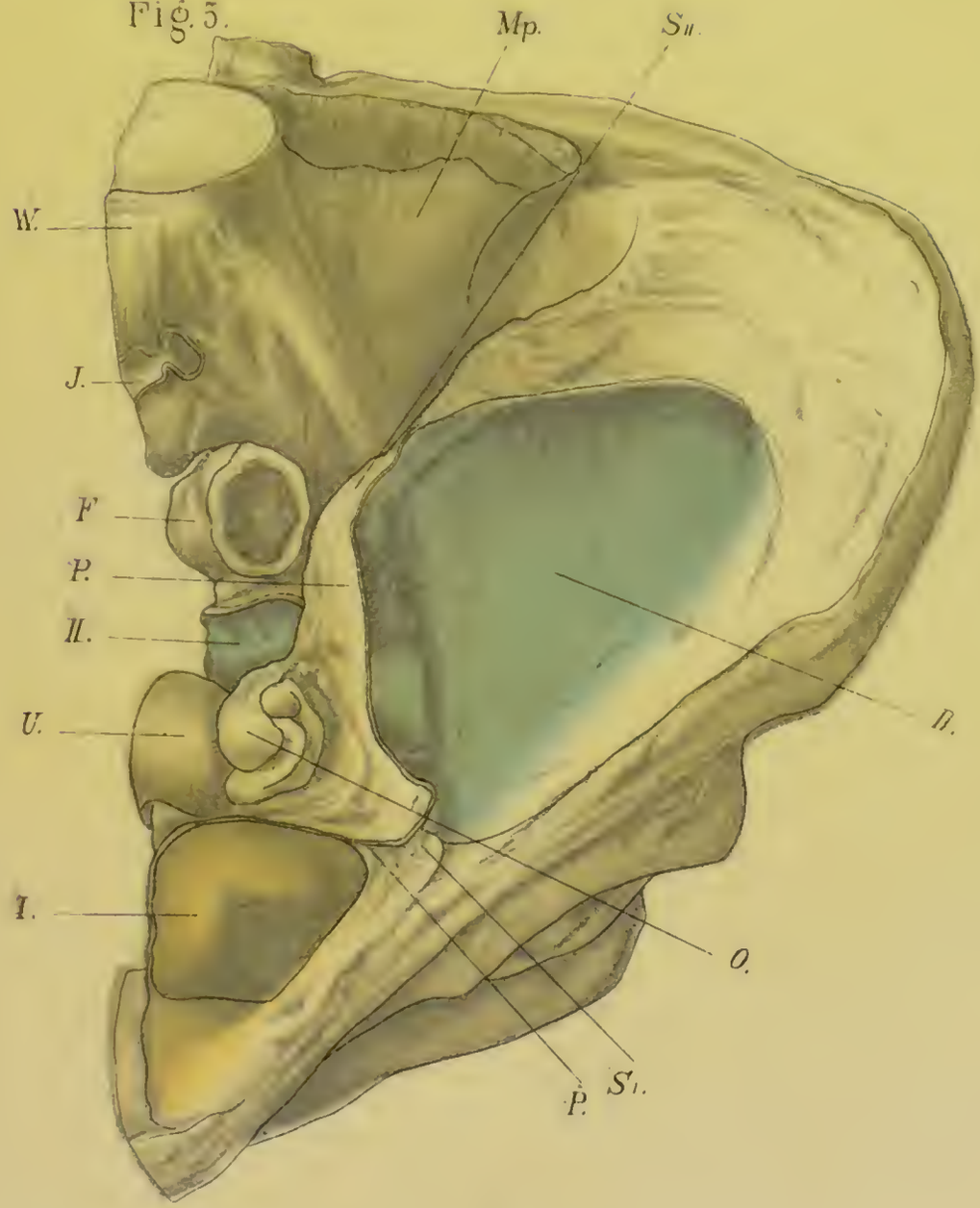

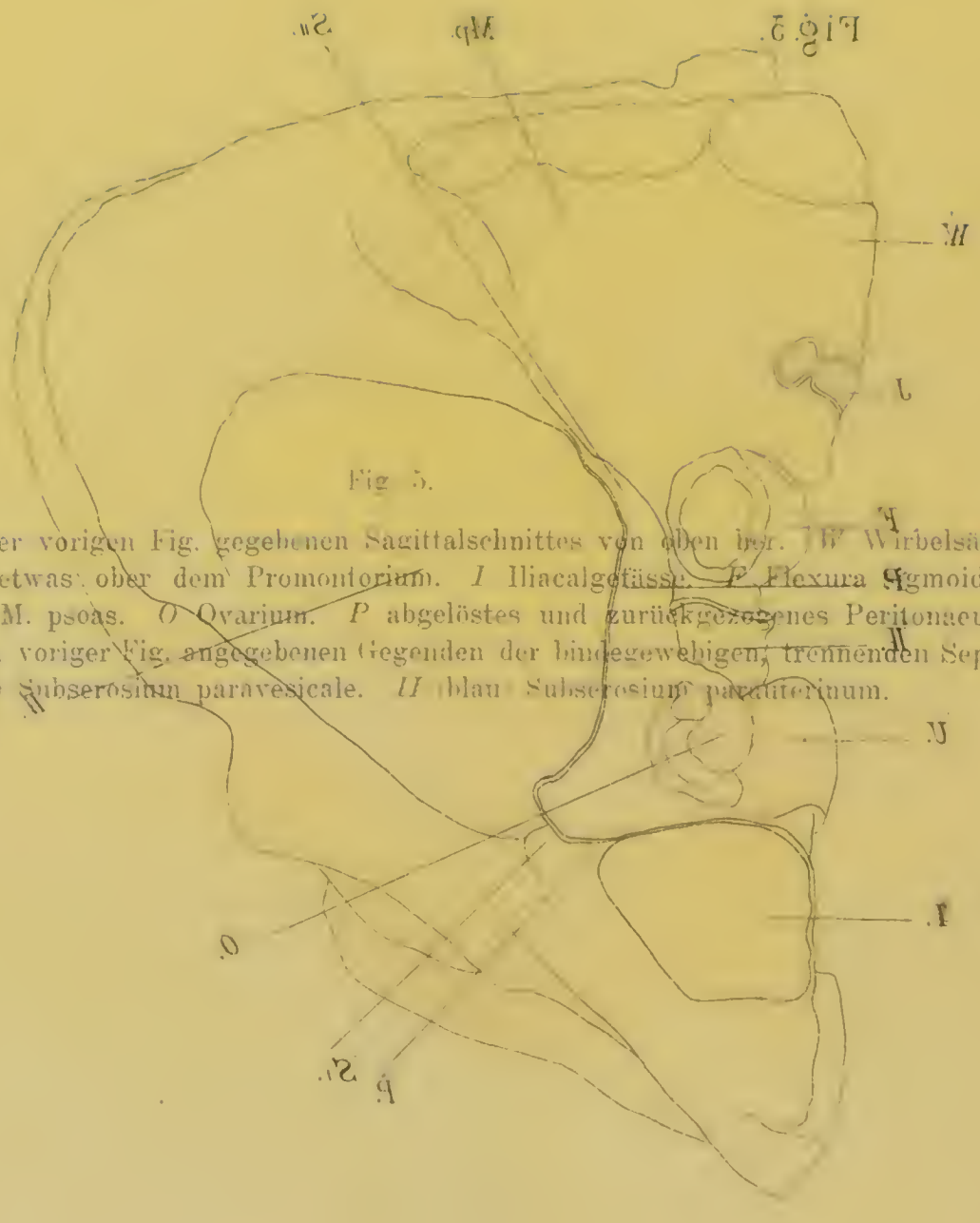

Fig. 5.

Ansicht des in der vorigen Fig. gegebenen Sagittalschnittes von oben her. *W* Wirbelsäule in der Gegend etwas über dem Promontorium. *I* Iliacalgefässe. *F* Flexura sigmoidea. *U* Uterus. *Mp* M. psoas. *O* Ovarium. *P* abgelöstes und zurückgezogenes Peritonaeum. *S* und *S'* die in voriger Fig. angegebenen Gegenden der bindegewebigen, trennenden Septa. *I* (gelb) Subserosium paravesicale. *II* (blau) Subserosium parauterinum.

Fig. 5.

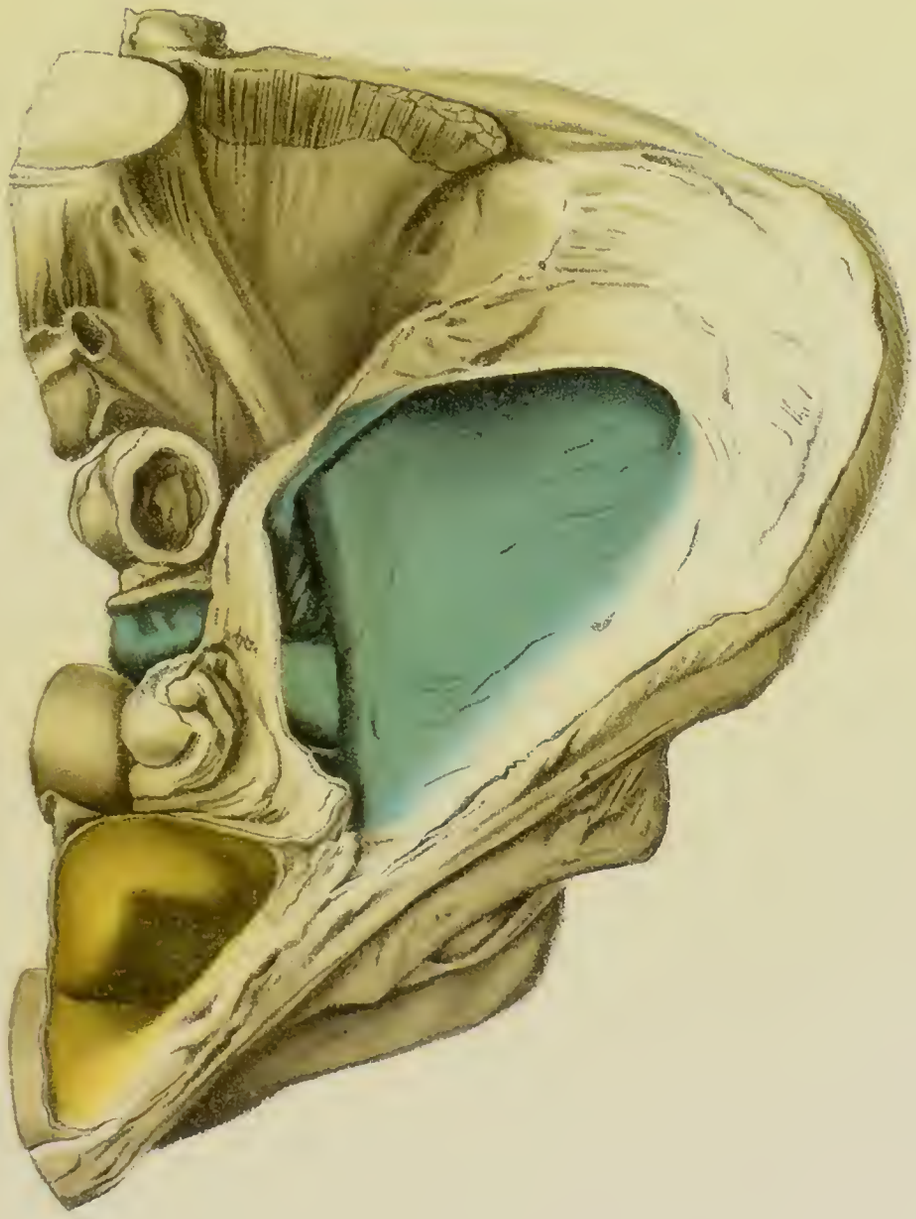

Druck d. kgl. Univers.-Druckerei v. H. Stürtz, Würzburg

Verlag von J. F. Bergmann, Wiesbaden.

eine dreieckige gegen den Nabel zu spitz anslaufende Form gewinnt. Exsudate, welche diesen Weg nach aufwärts zu nehmen, bedingen jene bekannte Starrheit der Bauchwand, die die Franzosen als Plastron abdominale bezeichnen.

Die schon von Cooper beschriebene Fascia transversalis abdominis (Fascia endogastrica, endoabdominalis Retzii) verschmilzt in der Linea semicircularis Douglasi mit der Aponeurose des queren Bauchmuskels, um an dieser Linie nicht, wie es den Anschein hat, zu endigen, sondern die nunmehr verbundenen Gebilde schlagen sich in Form eines einfachen, fibrösen Blattes nach hinten um und überziehen jenes Stück Bauchfell, das in diesem untersten Abschnitte die hintere Bekleidung des geraden Bauchmuskels bildet. Es entsteht dadurch jener im unteren Teile der vorderen Bauchwand gelegene präperitonaeale Raum, in welchen sich die Harnblase im ausgedehntem Zustande von unten her emporschiebt, und welcher Gelegenheit bietet, in das Cavum abdominis über der Schamfuge ohne Eröffnung des Bauchfellraumes einzudringen, demnach eine Art Extraperitonaealschnitt auszuführen. Um ohne Eröffnung des Cavum peritonaei zu jenem Raume Zutritt zu gewinnen, benützt man bei mäfsiger Blasenfüllung den suprasymphysären Längs- oder Querschnitt. Die Chirurgen bedienen sich dieses Weges schon seit langem beim hohen Blasenschnitt.

Ad 2. Das parauterine Subserosium in unserem Sinne. Ein viel gröfserer und mächtigerer subseröser Raum liegt zu den Seiten des Uterus, und erstreckt sich einerseits in die Tiefe des kleinen Beckens, dem hinteren Blatte des Lig. latum entlang, andererseits steht er mit dem allgemeinen Subserosium in viel ausgedehnterer Weise in Verbindung. Die Injektionsmasse schlägt regelmäfsig zwei Wege ein. Der eine verläuft längs des Lig. rotundum oder teres, gewinnt dabei die Gegend des inneren Leistenringes, resp. jene ober dem Lig. Pouparti, und verbreitet sich daselbst, das Bauchfell dieser Gegend abhebend, wie schon König beschrieben hat. Der andere Weg führt direkt auf die Fossa iliaca und nach rückwärts in die Höhe unter das Coecum oder die Flexura sigmoidea, der hinteren Bauchwand entlang retroperitonaeal bis in die Nierengegend hinauf.

Kompliziert sind die Verhältnisse an den breiten Mutterbändern. Daher ist es notwendig, einige Details über deren anatomischen Verhältnisse hier einzufügen.

Übereinstimmend mit allen Untersuchern müssen wir zunächst zwei Partien an denselben unterscheiden. Die eine obere ist nur aus den beiden serösen Blättern aufgebaut, welche als Fortsetzung des Überzuges des Gebärmutterkörpers die breiten flügelförmigen Anhänge an seinen Seiten bilden. Der Contour derselben ist durch drei Falten in seiner oberen Grenze gegeben, welche dem Lig. teres, der Tube und dem Lig. ovarii proprium entsprechen. Am Gebärmutterhorne, nahe an einander liegend, divergieren sie lateralwärts immer stärker; während die Tube nahezu transversal verläuft und die höchste Stelle der Bauchfellfalte einnimmt, strebt das runde Mutterband stark

nach vorne gegen den Leistenkanal zu, indes das Lig. ovarii nach rückwärts gerichtet ist. Dieser obere Abschnitt umfafst demnach zusammen das, was wir als Mesosalpingium (Ala vespertilionis) und Mesovarium zu unterscheiden gewohnt sind. An der schwangeren, aus dem Becken heraustretenden Gebärmutter hängt dieser Teil seitlich schlaff herab. Nur so viel zartes Bindegewebe ist zwischen die Bauchfellfalten eingeschoben, als für die im Fledermausflügel verlaufenden schwächeren Blut- und Lymphgefäfse als adventitielles Gewebe notwendig ist, sowie jenes, das den Resten des Wolff'schen Körpers und Ganges entspricht.

Stets bleibt bei den Injektionsversuchen am Lig. latum der Teil, den wir den oberen nennen, unentfaltet.

Als untere Grenze des Fledermausflügels wäre jener etwas stärkere Bindegewebszug anzusehen, welcher die spermatikalen Gefäfse begleitet und damit auch die Wurzel des Mesovarium darstellt.

Der untere Abschnitt des Ligamentum latum fällt mit dem Stützgebilde Freund's zusammen, das wir schon eingangs als Basalabschnitt oder Lig. cardinale beschrieben haben. Es wird daher eingehender bei jenen verdichteten Partien des Bindegewebes zu besprechen sein, welche zu den Seiten des Gebärmutterhalses und über den seitlichen Scheidengewölben gelegen sind.

Der Muskelapparat der breiten Mutterbänder, welchen Rouget (1858) in so eingehender Weise beschrieben hat, dessen physiologische Bedeutung vor allem für den Akt der Konzeption von diesem Autor jedoch gewifs überschätzt wurde, ist neuerdings wieder Gegenstand der Untersuchung geworden. Heyken konnte nach vorausgeschickter Maceration mit verdünnter Salpetersäure nachweisen, dass die Hauptmasse dessen, was zurückbleibt, wenn die beiden serösen Blätter der Lig. lata entfernt sind, aus glatten Muskelfasern besteht. Ferner wurden von demselben Autor durch Chlorpalladiumbehandlung mit nachfolgender Karminfärbung (F. E. Schulze) die Hauptzüge von Muskelfasern in den breiten Mutterbändern zur Darstellung gebracht. Diese letzteren fanden sich, wie zu erwarten stand, in den stärkeren Bandmassen des Lig. teres und ovarii. Die Fasern der ersteren stammen aus der oberflächlichen Muskelschichte der vorderen Gebärmutterwand; das Lig. ovarii verliert sich mit seinen Fasern in der hinteren Gebärmutterwand und hilft dieselbe zum Teile aufbauen (H. Bayer). Aufser diesen beiden fand Heyken einen besonderen Muskelzug, der vom Lig. ovarii nach vorne abzweigte und dem entsprach, was Grohé Tensor und Adductor ovarii bezeichnet hat.

Auch im Lig. infundibulo-ovaricum Henle's konnten muskuläre Elemente von Heyken nachgewiesen werden (M. attrahens tubae, Luschka). Endlich finden sich auch in dem Lig. infundibulo-pelvicum stärkere Muskelbündel, welche nach dem Hilus des Eierstockes, dem Paroophoron und gegen das abdominale Ende der Tube hin ausstrahlen. Als getrennte Faserzüge setzen sich dieselben über den gröfsten Teil des Lig. latum fort. Von der Oberfläche

der Gebärmutter ziehen vereinzelte Fasern zwischen den Bauchfellblättern in frontaler Richtung nach aufsen zu. Nur in jenem Abschnitte des Lig. latum waren keine Muskelfasern nachzuweisen, der oberhalb der Ovarialligamente, also im Fledermausflügel gelegen ist.

Die Entstehung der beiden bindegewebigen Septa, welche im vorhergehenden als Scheidewände des lockeren Zellgewebsraumes im kleinen Becken angeführt wurden, und unter dem Lig. teres und unter dem Lig. infundibulo-pelvicum ausgespannt sind, liefse sich entwickelungsgeschichtlich auf den Vorgang des Descensus ovariorum zurückführen. Die Keimdrüsen senken sich bei diesem Vorgange an der vorderen Fläche einer Peritonaealfalte gegen das Becken herab, um, wenn in dasselbe eingetreten, ihre definitive Lage im Beckenraume zu gewinnen. In dieser Falte, resp. in dem Meso

Fig. 6.

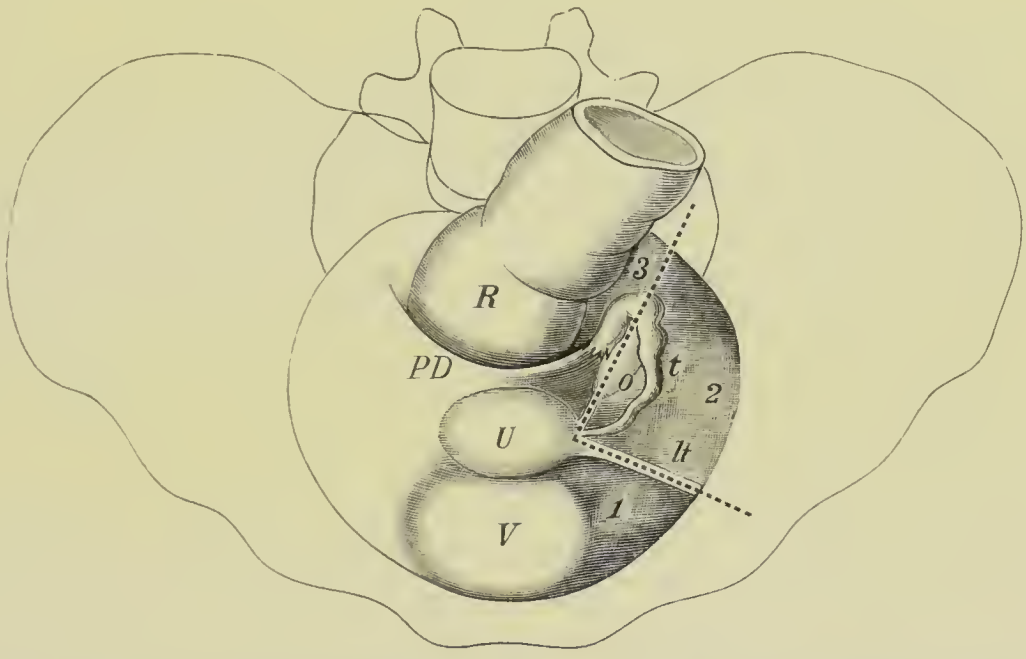

Schema zur Darstellung der Abgrenzung der subserösen Spalträume, entsprechend Abgrenzungen durch cellulofibröse Lamellen unter dem Lig teres und dem Lig. infundibulo-pelv. V vesica urinaria. u fundus uteri. R rectum. PD Plica Douglasi. t Tuba. o ovarium. lt Lig. teres. 1 Subserosium paravesicale. 2 S. paraut. 3 S. pararectale.

dieser Falte ist der Müller'sche und Wolff'sche Gang und Körper enthalten. Während der erstere ursprünglich nach aufsen vom Wolff'schen Gang gelegen war, kreuzt er denselben bald im weiteren Verlaufe und gelangt an dessen Vorderseite. Durch die Fusionierung beider Müller'schen Gänge in der Medianebene des Beckens kommt es zu einer Abknickung im Bereiche jener Falte. Der obere Anteil derselben zieht schräg von der Lumbalgegend über die Fossa iliaca gegen den Eierstock herab und enthält die uteroovarialen oder Spermatikal-Gefäfse, denen in erster Linie die Ernährung der Adnexa uteri, vor allem der Keimdrüse obliegt.

Es ist dies die Plica vascularis Durand's; sie entspricht dem Henle'schen Lig. infundibulo-pelvicum oder dem von Waldeyer zweckmäfsiger benannten

Lig. suspensorium ovarii. Es setzt sich, nachdem die Eierstocksgefäfse abgegeben sind, als Lig. proprium ovarii bis an das Gebärmutterhorn fort, um an der Vorderfläche des Uterus eine weitere Fortsetzung in der Gestalt des runden Mutterbandes zu gewinnen. Letzteres stellt demnach die untere der beiden Falten dar, und zieht mit einem hohen Meso ausgerüstet, schräg gegen den inneren Leistenring zu, um den Leistenkanal selbst zu durchdringen und nach dem Austritte mit seinem Endabschnitte in dem fettreichen Bindegewebe der grofsen Schamlippen sich zu verlieren. Der Hauptmasse nach nicht nur aus Bindegewebe, sondern auch aus organischen Muskelfasern aufgebaut, verdient es als Gegenstück zur oberen Falte die Bezeichnung Durand's: „Plica muscularis". Die Bezeichnungen Ligament appendiculo-ovarien (Clado), ilio-ovarien (Durand), Ligament rond supérieur (Rouget) sind Synonyma für die obere Falte. Auf der rechten Seite des Beckens steht diese nämlich in Beziehung zum Mesenterium des Processus vermiformis und dem des Coecum. Auf das konstante Vorkommen derselben bei beiden Geschlechtern hat sowohl Clado als Durand hingewiesen. Wenn man den Wurmfortsatz in die Höhe hebt, läfst sich dieselbe leicht demonstrieren und der Zusammenhang des Mesenterium dieses Darmteiles mit dem Lig. latum nachweisen. Seine Form ist beim Abgange vom Lig. latum eine mehr minder dreieckige, sein hinterer freier Rand erstreckt sich gegen den Pavillon des Eileiters, der vordere stellt die direkte Fortsetzung des Lig. latum dar (Vallin); das obere Ende zeigt einige Variationen, indem es nicht immer vom Mesenterium des Wurmfortsatzes ausgeht, sondern auch manchmal mit dem Bauchfellüberzuge des untersten Endes des Ileum oder Coecum in Zusammenhang steht. Als Falte verschwindet es aber regelmässig, wenn es an diesen Teil des Mesenterium herangetreten ist (siehe Fig. 7).

A. Martin, welchem das Verdienst zukommt, die Aufmerksamkeit diesem Verhältnisse der Ligamente neuerdings zugeführt zu haben, spricht sich dahin aus, dafs das Lig. suspensorium ovarii in der That bei Embryonen im Sinne Clado's als eine Peritonealfalte sich abhebt, welche einerseits nach dem Processus vermiformis und Coecum, andererseits nach dem S romanum als ein Lig. appendiculo-, resp. lumbo-ovaricum (Durand) hinführt; aber weder bei Neugeborenen, noch bei Erwachsenen konnte ein Ligament mit entsprechenden muskulären oder bindegewebigen Faserzügen versehen gefunden werden. In einem Präparate fanden sich Gefäfse.

Der Descensus ovariorum ist wie jener der Testikel auf noch nicht vollkommen geklärte Wachstumsverschiebungen zurückzuführen. Anerkanntermafsen spielt hierbei das Hunter'sche Leitband eine, wenn auch nur unbedeutende Rolle. Wie Wieger neuerdings gezeigt hat, gewinnt auch die Entwickelung der Bänder der Gebärmutter eine wichtige Beziehung zu diesem Vorgange. Nach den Darstellungen dieses Autors findet sich schon bei menschlichen Embryonen von 2 cm Länge das von Kölliker zuerst beim Rinderembryo beschriebene Zwerchfellband der Urniere als ein 1 mm langer Strang, dessen oberes Ende sich fächerförmig auf dem Zwerchfell ausbreitet und dessen unteres Ende an der Geschlechtsdrüse fixiert zu sein scheint.

TAFEL F. FIG. 7.

Fig. 7.

Naturgetreues Bild der Beckeneingeweide von der Bauchhöhle aus betrachtet, hauptsächlich zur Darstellung des Lig. appendiculo-ovaricum. (Nach Härtung in Formalin.) Das Präparat von einem 7monatl. Fötus stammend. *Fu* Funiculus umbilicalis, schräg angeschnitten. *lul* Lig. umbilicale lat. (Umbilicalarterie). *V* quer getroffene Wirbelsäule mit dem Rückenmarkskanal und den Wirbelbögen. *Fs* Flexura sigmoidea. *U* Uterus. *t* Tuba. *O* Ovarium. *J* unterstes Ileum, quer durchtrennt. *C* Coecum. *P. v.* Processus vermiformis. *Ss* retroperitonaeales Subserosum mit den grofsen Gefäfsen, Vena cava und Aorta, seitlich davon Ureter und Spermaticalgefäfse *L* Lig. appendiculo-ovaricum.

Fig. 7.

Fig. 7.

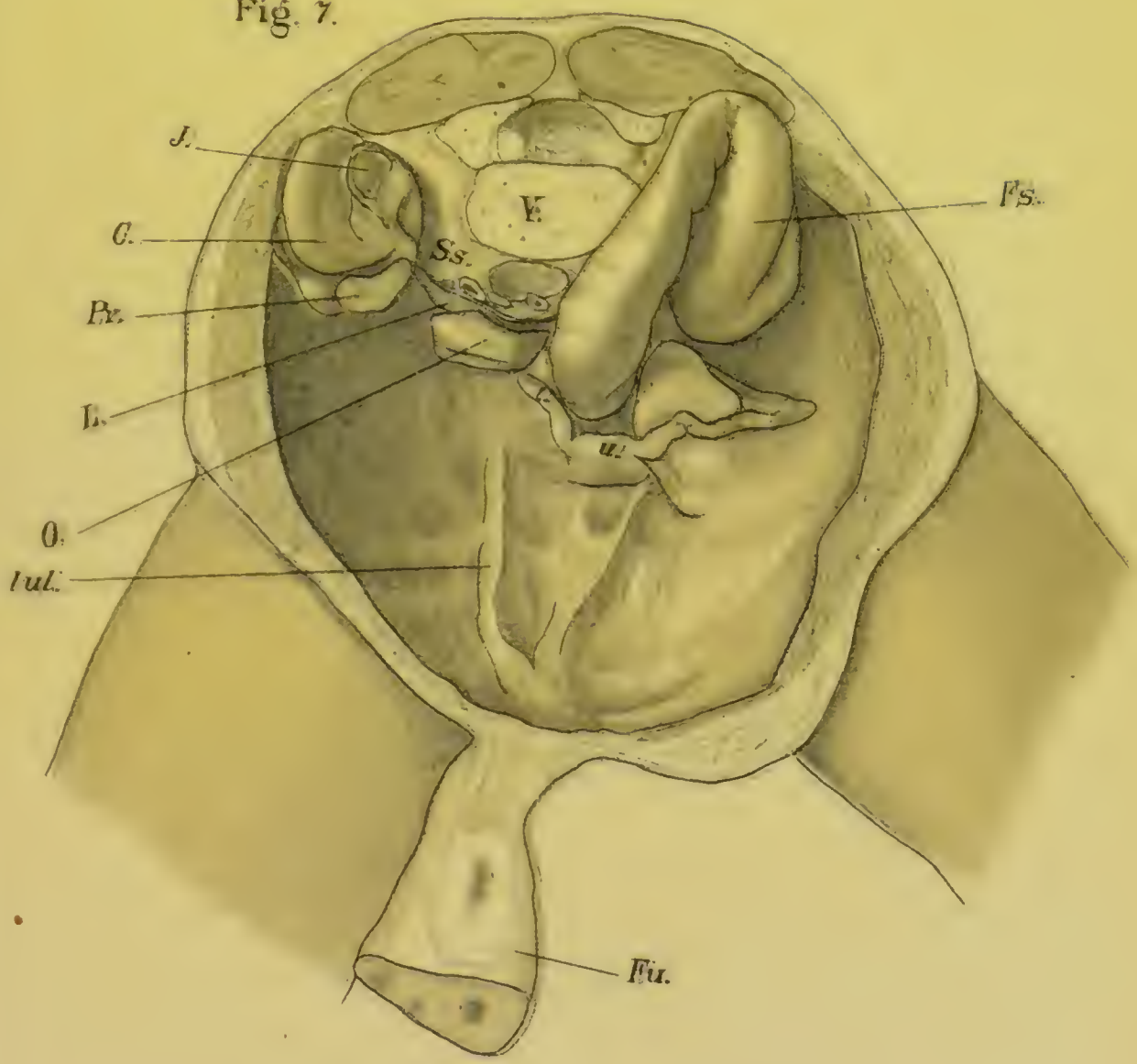

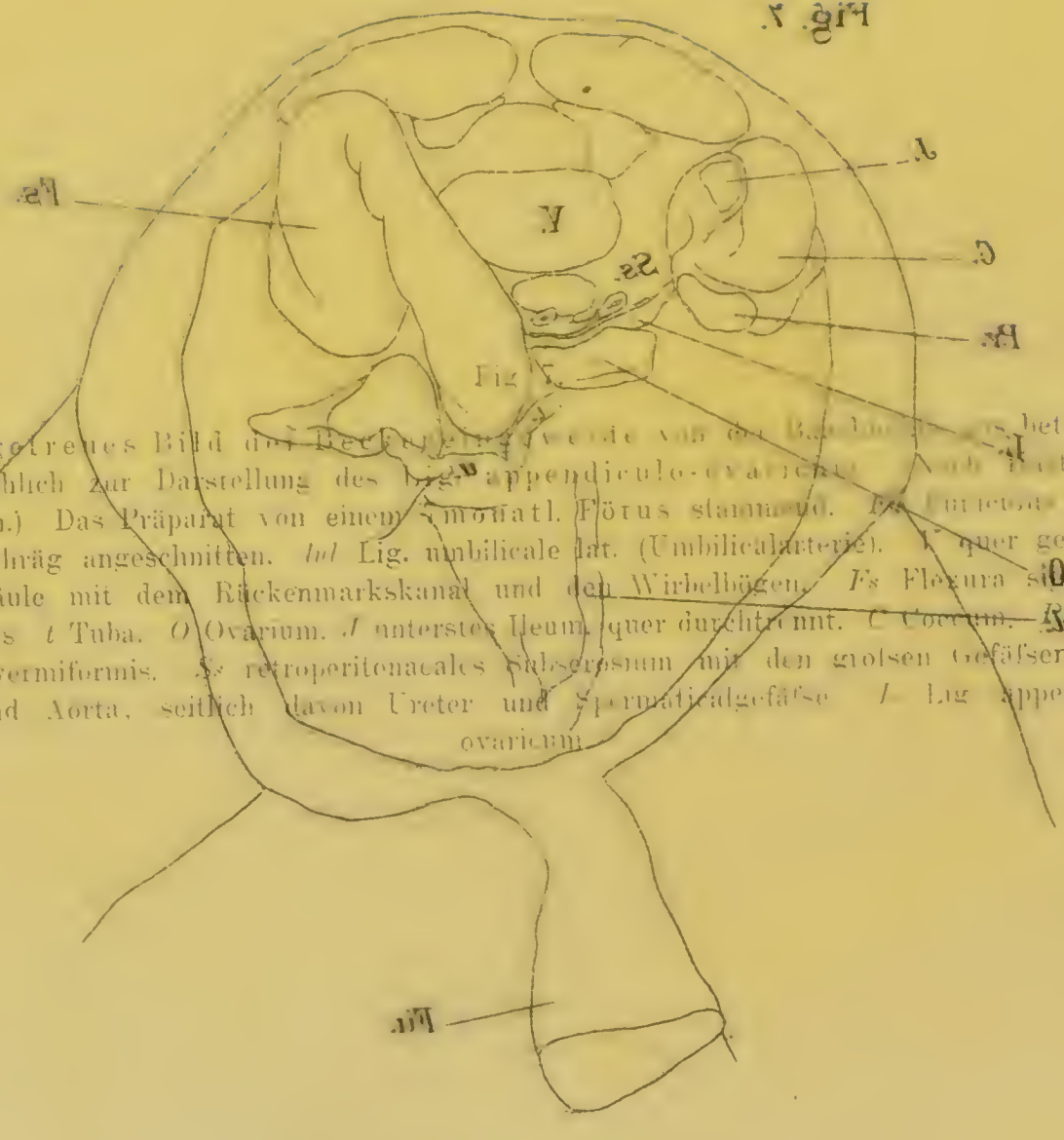

Fig. 7.

Naturgetreues Bild der Beckeneingeweide von der Bauchhöhle aus betrachtet, hauptsächlich zur Darstellung des Lig. appendiculo-ovaricum. (Nach Haltung in Formalin.) Das Präparat von einem 7monatl. Fötus stammend. *Fu* Funiculus umbilicalis, schräg angeschnitten. *lul* Lig. umbilicale lat. (Umbilicalarterie). *V* quer getroffene Wirbelsäule mit dem Rückenmarkskanal und den Wirbelbögen. *Fs* Flexura sigmoidea. *U* Uterus. *t* Tuba. *O* Ovarium. *J* unterstes Ileum, quer durchtrennt. *C* Coecum. *R* Processus vermiformis. *Ss* retroperitonaeales Subserosium mit den großen Gefäßen, Vena cava und Aorta, seitlich davon Ureter und Spermaticalgefäße. *L* Lig. appendiculo-ovaricum.

Fig. 7.

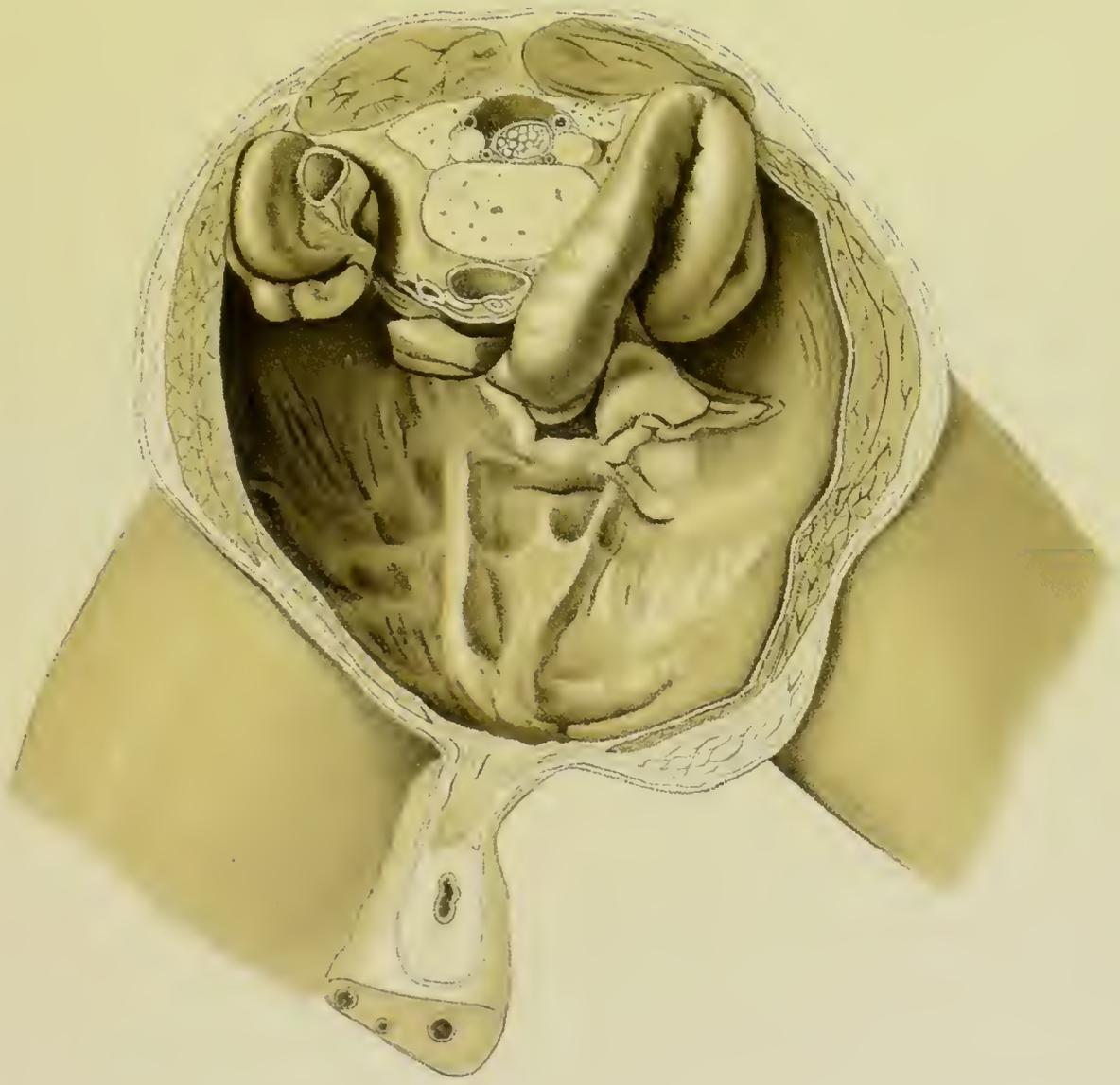

Druck d. kgl. Univers. Druckerei v. H. Stürtz, Würzburg

Verlag von J. F. Bergmann, Wiesbaden

Bei Embryonen der 10. Woche hat das Zwerchfellband der Urniere die dreifache Länge erreicht. Es besteht aus einem Zug glatter Muskelfasern und ist von einer Peritonealduplikatur überkleidet. Man merkt nunmehr deutlich, dafs sein unteres Ende an den Wolff'schen Körper sich ansetzt. Eierstock und Eileiter sind durch eine Bauchfellfalte mit einander verbunden, an dem oberen und unteren Ende verwachsen.

Bei Embryonen von 10 cm Länge begegnet man einer vollständigen Veränderung dieser Verhältnisse, aus deren Betrachtung man erst ein Verständnis für das Verhalten im bleibenden Zustande gewinnt. Das Zwerchfellurnierenband ist atrophisch geworden, läfst sich aber vom unteren Nierenrand bis zum Parovarium verfolgen. Am Eileiter hat sich ein Infundibulum gebildet, und ziehen auch zu diesem einige der ursprünglich an die verbundenen Organe sich ansetzenden Fasern des Zwerchfellurnierenbandes. Durch das fortschreitende Auseinanderweichen von Eileiter und Eierstock gewinnen diese letzterwähnten Fasern eine fast senkrechte Verlaufsrichtung gegenüber jener des ursprünglichen Ligamentes. Die vertikalen Fasern des Restes jenes Suspensionsapparates entsprechen dem späteren Lig. infundibulo-pelvicum = suspensorium ovarii, die abweichend fast senkrecht darauf verlaufenden dem späteren Lig. infundibulo-ovaricum. Aus der unteren Spitze des Ovarium

Fig. 8.

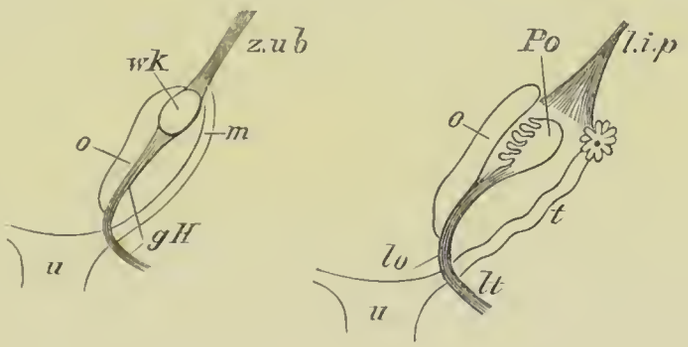

Schematische Darstellung der Entwickelung der Bänder am weiblichen Genitale nach Wieger. Ansicht von der dorsalen Seite. z u b Zwerchfellurnierenband. l i p Lig. infundibulo-pelvicum. o Ovarium. w k Wolff'scher Körper. Po Parovarium (Epoophoron). m Müller'scher Gang. t Tuba. g H gubernaculum Hunteri. l o lig. ovarii. l t lig. teres. u fundus uteri.

setzt sich ein Strang in der Richtung der Längsachse des Eierstockes weiter fort, bis derselbe die Tube kreuzt, um dann nach einer ganz anderen weiter zu verlaufen. Der Abknickungswinkel beträgt fast 120°. Die Strecke dieses Stranges vom Ovarium bis zur Tube entspricht dem späteren Lig. ovarii proprium, die weitere Fortsetzung desselben nach anderer Richtung dem Lig. teres oder rotundum.

Lig. ovarii und Lig. teres bilden zusammen das, was wir beim Weibe als Gubernaculum Hunteri aufzufassen haben. Es mufs dies ganz besonders hervorgehoben werden, nachdem noch vielfach die Vorstellung

herrscht, dafs das Lig. teres allein aus dem Hunter'schen Leitband sich entwickle. So sagt noch Kufsmaul:

„Der Ort, bis zu welchem aufwärts die Verschmelzung der Müller'schen Gänge zu geschehen pflegt, wird durch den Abgangspunkt der Hunter'schen Bänder, der späteren runden Mutterbänder bestimmt. Diese Stelle bezeichnet unter allen Umständen bei Menschen und Tieren die Grenze, wo die Gebärmutterhörner enden und in die Eileiter übergehen. Auch in diesem Sinne darf das Hunter'sche Ligament ein Leitband genannt werden."

Trotz der scheinbaren Unterschiede handelt es sich bei beiden Geschlechtern doch um dasselbe, um ein bandartiges Gebilde, welches vom unteren Ende des Wolff'schen Körpers durch den Leistenkanal nach aufsen dringt.

Ad 3. Subserosum pararectale in unserem Sinne. Die Ausdehnung dieses Raumes wurde bereits angedeutet. Grenzen: rückwärts die vordere Kreuzbeinfläche mit dem Periost, vorne der Mastdarm mit seiner Kreuzbeinkrümmung und das Peritonaeum parietale, seitlich das zweite Septum vor der Articulatio sacro-iliaca unter dem Lig. suspensorium ovarii, an dessen Basis der Ureter ins Becken tritt. Dieser Raum setzt sich nach oben bis über das Promontorium fort und steht direkt mit dem retroperitonaealen Bindegewebe in Verbindung. Doch hört der Spaltraum schon am oberen Ende des untersten Lendenwirbels auf, indem hier die Gefäfsscheiden an die Unterlage fixiert sind und das hintere wandständige Bauchfell fest haftet. Dieser retrorektale Bindegewebsraum setzt sich bis an den Damm hinab fort, ist aber, wie schon erwähnt, durch eine fascielle Fixation der Konvexität der Kreuzbeinkrümmung des Mastdarmes in eine obere und untere Loge getrennt. Die obere hat eine gröfsere Ausdehnung im sagittalen, die untere im frontalen Durchmesser. Demnach umgreifen periproktale Abscesse hauptsächlich die hintere Wand des Mastdarmes, und lagern sich auch Senkungsabscesse bei Erkrankungen der Kreuzwirbel oder der untersten Lendenwirbel an der hinteren Fläche des Mastdarmes und vor dem Kreuzbeine an.

In diesem lockeren präsakralen Zellstoffe befinden sich die ableitenden Lymphgefäfse des Mastdarmes und auch einzelne dazu gehörige Lymphdrüsen. Die Chirurgen legen einen besonderen Wert darauf, bei Resektionen und Exstirpationen des Mastdarmes wegen Carcinoma recti dieses Zellgewebe möglichst gründlich mit auszuräumen, um eventuelle Recidive zu vermeiden.

Zur Kategorie des lockeren Zellgewebes zählt noch jenes, welches zwischen der hinteren Wand der Harnblase und dem Gebärmutterhals eingeschoben ist und den Grund der Harnblase umgreift. Dasselbe gerät bei tiefergreifenden Erkrankungen der Harnblasenwand leicht in Mitleidenschaft und umgekehrt. Wir möchten dasselbe am zweckmäfsigsten als präcervikales Bindegewebe (Subserosium praecervicale) bezeichnen.

Der hier befindliche Spaltraum kommuniziert zuweilen mit dem paravesikalen Subserosium, so dafs bei Injektion der einen paravesikalen Grube

die injizierte Masse vor dem Gebärmutterhalse allmählich auch auf die andere Seite der Blase übertritt. Doch besitzen wir Injektionspräparate, welche beweisen, dafs derselbe nach beiden Seiten hin durch eine Bindegewebslamelle abgeschlossen sein kann und die injizierten Medien nur das Bauchfell stark nach aufwärts abheben, ohne nach den Seiten vorzudringen. Derselbe ist an unserem Sagittalschnitte (Fig. 4) dargestellt (Spaltraum V, braun). Seine begrenzenden Wände: vorne: hintere Blasenwand; rückwärts: vordere Wand des Collum uteri; unten: vorderes Scheidengewölbe; oben: Umschlagfalte des Bauchfelles im Cavum vesico-uterinum; seitlich: die erwähnte Lamelle, welche die Scheidewand gegen den paravesikalen Raum bildet.

Das Subserosium retrocervicale entspricht einem Spaltraume, der ober dem hinteren Scheidengewölbe und rückwärts vom Collum uteri gelegen ist, in seiner Höhe variiert und nach rückwärts unter der serösen Auskleidung des Douglas'schen Raumes der Konkavität des Mastdarmes entlang sich noch eine Strecke weit verfolgen läfst. Die Variation der Dicke dieses Bindegewebslagers erkennen wir bei der Eröffnung des Douglas'schen Raumes von der Scheide aus. Manchmal gelingt es sofort nach Durchschneidung der Scheidenwandung in den Bauchfellraum einzudringen, zuweilen und je tiefer in der Scheide wir den Querschnitt führen, desto mehr von diesem Spaltraume haben wir zu durchqueren. Seitlich wird dieser Bindegewebsraum durch jenen Zug des verdichteten Bindegewebes abgegrenzt, den wir als Rekto-sakral-Ligamente (Lig. sacrouterina) bezeichnen, der die Grundlage der Douglas'schen Falten bildet. Nach unten setzt sich derselbe, wenn auch etwas abgegrenzt, in das Septum rectovaginale fort.

Die Bezeichnung Septum für die Abgrenzung des Mastdarmes von der Scheide ist keine zutreffende. Nicht eine membranartige trennende Scheidewand ist zwischen diese beiden röhrenförmigen Gebilde eingeschaltet, sondern die adventitiellen Hüllen derselben lockern sich da, wo sie an einander stofsen, derart auf, dafs die stumpfe Lösung beider von einander leicht gelingt. Ja stellenweise findet sich eine förmliche glattwandige flache Höhle zwischen beiden eingeschoben, so dafs die Beweglichkeit und Verschiebbarkeit besonders günstig ist. Nur zwischen den unter dem Diaphragma pelvis gelegenen Teilen dieser Scheidewand besteht eine straffe, fibröse Verbindung, welche in dem Damme ihr Ende findet. Analoge Verhältnisse finden sich auch an der vorderen Scheidenwand, wo, wie die Kolporrhaphien zeigen, bis zum Introitus vaginae herab eine Ablösung der vaginalen Wandung leicht ist, indes das Septum urethrovaginale eine innige Verbindung zwischen Scheidenwand und Harnröhre darstellt. In diesem untersten Abschnitte der Septa spielt weniger die Verschiebbarkeit der Wandungen als die Erweiterungsfähigkeit der Kanäle die wichtige Rolle, daher aufser einer Verdichtung noch Einlagerung von elastischen Fasern sich vorfindet.

Cavum subcutaneum pelvis (Kommunikation mit dem Cavum subserosum pelvis).

Jene fettreichen Bindegewebsmassen, welche unterhalb des Diaphragma pelvis zu liegen kommen, gehören eigentlich dem äufseren Integumente an, und ist der Raum, in welchem diese Massen sich befinden, von Luschka richtig als Cavum subcutaneum pelvis bezeichnet worden. Die Hauptmasse dieses Fettkörpers füllt jene beiden tiefen Gruben aus, die unter dem Namen Fossae ischiorectales genügend bekannt sind. Die seitliche Begrenzung dieser bildet der M. obturatorius int. mit seiner fasciellen Bekleidung, in welch letztere auch der Stamm der A. u. V. pudenda int. = com. aufgenommen ist, die innere und obere das trichterförmige, schräg abfallende Diaphragma pelvis rectale. Eingeschoben ist diese Fettmasse zwischen das Corium der Regio perinaealis und perianalis und der Fascia superficialis perinaei. Diese streicht von der Gesäfsgegend neben der Afteröffnung vorbei, um die ganze Tiefe der ischio-rektalen Gruben auszukleiden und erst in der Regio uro-genitalis wieder an die Oberfläche zu gelangen. Der Umstand, dafs sie sehr schwer im Zusammenhange darstellbar ist, hat viele Autoren veranlafst, an ihrer Existenz in der Tiefe des Fettkörpers zu zweifeln, doch ist Holl erst in der letzten Zeit für diesen Zusammenhang in der Tiefe wieder eingetreten.

Das Cavum subcutaneum pelvis ist durch das Diaphragma vom Cavum subperitonaeale pelvis abgeschlossen. Eine direkte Kommunikation beider besteht nur in ganz beschränktem und umschriebenen Mafse nahe der Beckenwand in Form einer mit Bindegewebe überzogenen Lücke, seitlich vom Levator ani und in der Nähe der Austrittsstelle der Sehne des M. obturatorius int. — Durch diese Lücke mufs die Injektionsmasse getreten sein, welche sich, bei den Schlesinger'schen Versuchen in die Fossae ischiorectales eingebracht, oberhalb des Diaphragma fand. Auch Freund spricht von einer solchen Kommunikation seitlich und hinten im Beckenraum und nennt diese Lücke die Eintrittspforte für das Fett in die seitlichen subserösen Bindegewebsmassen.

Ebenso fettreich ist jener Bindegewebskörper, welcher die grofsen Schamlippen aufbaut. Auch in diesen findet sich durch die lockere Anlage des Bindegewebes ein günstiger Boden für Blutansammlungen (Thrombus vulvae) und für seröse Durchtränkung, resp. für die Entstehung des Anasarca. Ebenso bauen sich auch die kleinen Labien aus Bindegewebe auf; auch sie schwellen bei Stauung und Entzündungsprozessen am äufseren Genitale oft ganz mächtig an. Dieses Bindegewebslager, welches das Grundgerüste des äußeren Genitale bildet, steht jedoch mit dem im Beckenraume befindlichen gar nicht in Kommunikation. Denn das Diaphragma urogenitale bildet, wie übereinstimmend von allen Untersuchern hervorgehoben wird, eine unüberwindliche Barriere und nur zwischen dem Lig. transversum pelvis und arcuatum im Bogen der Schamfuge findet sich die kleine Lücke für den Durchtritt der V. dorsalis clitoridis, welche auf diesem Wege in das prävesikale Subserosium gelangt

Kommunikation des subserösen Bindegewebes mit dem interstitiellen und intermuskulären der unteren Extremitäten.

Diese findet auf zweierlei Wegen statt. Die extraabdominalen Fortsätze des Subserosium sind nur Begleiter von Gefäfsen und Nerven, welche das Cavum abdominis verlassen oder in dasselbe eintreten. Nach aufwärts gegen die Brusthöhle zu findet sich nur eine Pforte, und die ist an der Öffnung des Zwerchfelles, welche die Aorta descendens und die V. cava passieren läfst. In der Gegend des Beckens sind mehrere Austrittsstellen gegeben und zwar einerseits unter dem Schenkelbogen, andererseits durch die Apertura ischiadica major. Längs der grofsen Schenkelgefäfse zieht das adventitielle Gewebe durch die Lacuna vasorum und geht in das intermuskuläre der Vorderseite des Oberschenkels über. Eine analoge Verbindung ist durch das große Hüftloch gegeben und zwar sowohl oberhalb als unterhalb des M. pyriformis, die Glutaealgefäfse begleitend, welche aus der Hypogastrica stammen. Wie im Schenkeldreiecke einzelne Bindegewebszüge aus der Tiefe an die Oberfläche gelangen und daselbst mit dem subcutanen Bindegewebe in Verbindung treten, so auch unter dem Lig. tuberoso-sacrum und dem M. glutaeus maximus mit dem subkutanen der Glutaeal- und Perinaealgegend. Weiters wäre jener Ausläufer des Bindegewebes zu gedenken, welche entlang des Lig. teres. durch den Leistenkanal in das subcutane Zellgewebe der grofsen Labien ausstrahlen, sowie jenes, das durch den Canalis obturatorius mit dem intermuskulären Bindegewebe zwischen die Adduktoren gelangt.

Verdichtungszonen.

Das straffe, fibröse, fettlose Bindegewebe hat sein Centrum am Gebärmutterhalse und an den Ansätzen der Scheidengewölbe. Von diesem Centrum strahlen Fortsätze straffen Gefüges zwischen die lockerer gewebten, peripheren Partien aus. Der massigste Bindegewebszug ist der schon mehrfach erwähnte verdichtete Teil am Grunde der breiten Mutterbänder (Basalabschnitte der Ligamente [Luschka, Henle], eigentliches Parametrium [Virchow], Utero-iliacal-Prozefs [Savage], Ligamenta cardinalia [Kocks]). Derselbe zieht in frontaler Richtung beiderseits quer gegen die Beckenwand zu. Er stellt in der That das wesentlichste Stützgebilde, den Grundstock für das gesamte innere Genitale dar und fixiert auch die obere Partie der Scheide. Viel schwächer entwickelt und verhältnismäfsig bedeutungsloser sind die mehr sagittal gestellten Ausläufer in Form der vesiko-vaginalen und utero-sakralen (rektalen) Bindegewebsfortsätze.

Die letzteren bilden die Grundlage der deutlich ausgeprägten Douglas'schen Falten, welche an der hinteren Fläche des Gebärmutterhalses gemeinsam entspringend, in schwachem Bogen den unteren Abschnitt des Douglas'schen Raumes umkreisend und so eine Art Abstufung in demselben bildend, sich allmählich an den Seiten des Mastdarmes im paraproktalen Bindegewebe verlieren. Am

wenigsten scharf abgegrenzt erscheinen die vorderen Ausläufer, welche wohl auch als Lig. uterovesicalia bezeichnet wurden, sich aber als solche isoliert nicht darstellen lassen. Hier sind es wohl die Bindegewebsscheiden der

Fig. 9.

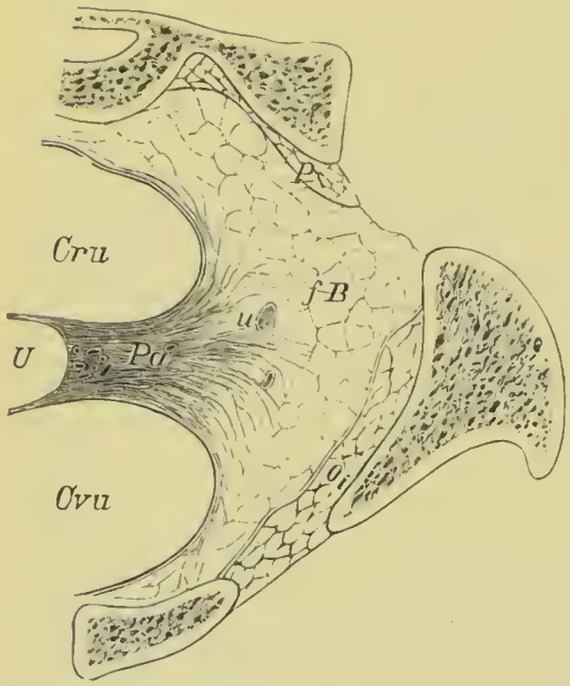

Horizontalschnitt, den Uterus und die Lig. lata in ihren Basalteilen treffend, etwas modifiziert nach W. A. Freund (die eine Hälfte). Zur Seitenkante des Uterus (U) die mächtigen uterinen Gefäfse, in die verdichteten Bindegewebsmassen von dreieckiger Form (Pa Parametrium) eingelagert. Gegen die Beckenwand zu wird das Bindegewebe immer lockerer und fettreicher (f B fetthaltiges Bindegewebe). Der Ureter (u) schräg durchschnitten. Vorne seitlich der M. obturat. int. mit seiner Fascie (Oi), rückwärts seitlich der M. pyriformis (P), vorn und hinter dem Lig. lat. die beiden vom Bauchfell ausgekleideten Exkavationen (Cvu Cavum vesico-uterinum, Cru Cavum utero-rectale).

Fig. 10.

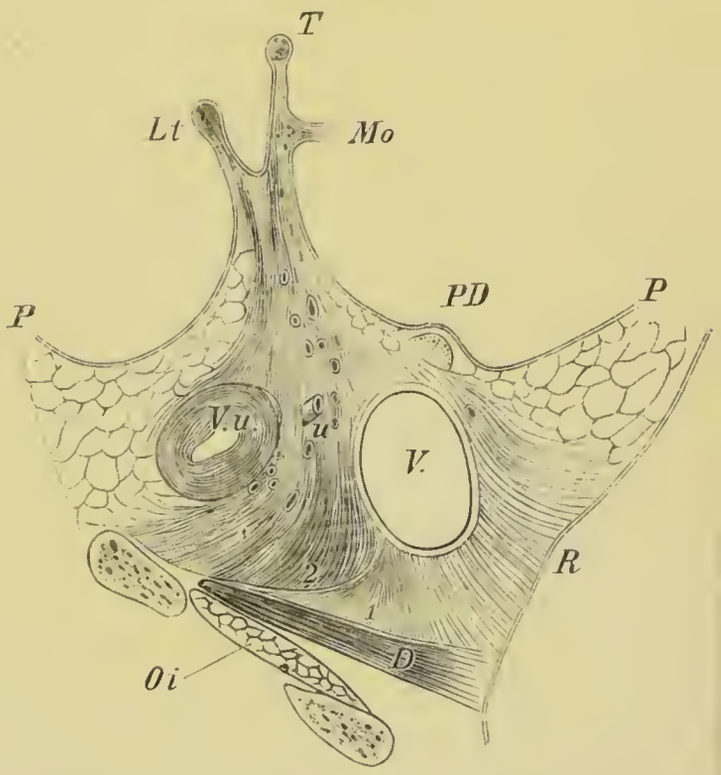

Lateraler Sagittalschnitt nach W. A. Freund etwas modifiziert, welcher das Lig. latum hart an seinem uterinen Ansatze trifft. Hier tritt die Masse des am Uterus gelegenen Teiles des Bindegewebes, Parametrium genannt, zu tage, mit seinem reichen Inhalt an Gefäfsen, und zwar in seiner ganzen Höhe vom Beckenboden bis zum oberen Ende des Lig. latum, an der Spitze die querdurchtrennte Tube (T), an der Basis die obere fascielle Bekleidung (1) des Diaphragma pelvi rectale (D), unter welcher die longitudinal verlaufenden Züge des M. levator ani durchschnitten sind. Rückwärts (V) das seitliche Scheidengewölbe angeschnitten vorne der Seitenzipfel der Blase (Vu) schräg getroffen 2 fascia visceralis: die verdichteten Bindegewebspartie von der Fascie entspringend, verjüngen sich gegen de Giebel zu, zwischen den Blättern des breiten Mutte bandes eine feste Stütze für Gefäfse und Nerven al gebend. R vordere Wand des Mastdarmes. Oi M obtur. int. P. Peritonaeum. PD Plica Douglasi. Lt. Lig teres. Mo Mesovarium.

Von dem Freund'schen Bilde unterscheidet sich das vo liegende dadurch, dafs das Lig. teres als eine besonde Falte gezeichnet wurde, in welcher sich eine bindeg webige Lamelle wie in einem Mesenterium bis an d eigentliche Ligament erstreckt, ferner dadurch, dafs rüc wärts der Abgang des Mesovarium eingezeichnet ist.

gemeinsam entspringenden Gefäfse für den Blasengrund und die Scheidengewölbe, welche als besondere Ligamente beschrieben wurden.

Denken wir uns diese einzelnen Ausläufer mit ihrem Centrum auf eine Ebene projiziert, so erhalten wir auf einem idealen schematischen Horizontal-

TAFEL G. FIG. 11.

Fig. 11.

Nicht ganz medianer Sagittalschnitt durch das Becken einer Erwachsenen etwas schematisiert. Die bindegewebigen Hüllen der einzelnen Beckenorgane in verschiedenen Farben.

Roth das adventitielle Bindegewebe oder Subserosium der Gebärmutter, prae- und retrocervical; blau das adventitielle Bindegewebe um die Blase, in gröfserer Ausdehnung hinter der Symphyse (retrosymphysäres Zellgewebe); braun das adventitielle Bindegewebe der Scheide, im Septum urethro- und rectovaginale sich verdichtend, in den Scheidengewölben mit dem parametralen entlang der vorderen Scheidenwand mit dem paracystischen und dem Septum rectovaginale mit dem paraproctalen Bindegewebe zusammenfliefsend; gelb das adventitielle Bindegewebe des Mastdarmes, nach rückwärts mit dem subkutanen, fettreichen Zellgewebe der Glutaealgegend, nach vorne gegen das Perinaeum hinab sich verdichtend. *lip* Lig. infundibulo-pelvicum, *lt* Lig. teres, *pt* Plica vesicalis transversa.

Fig. 11.

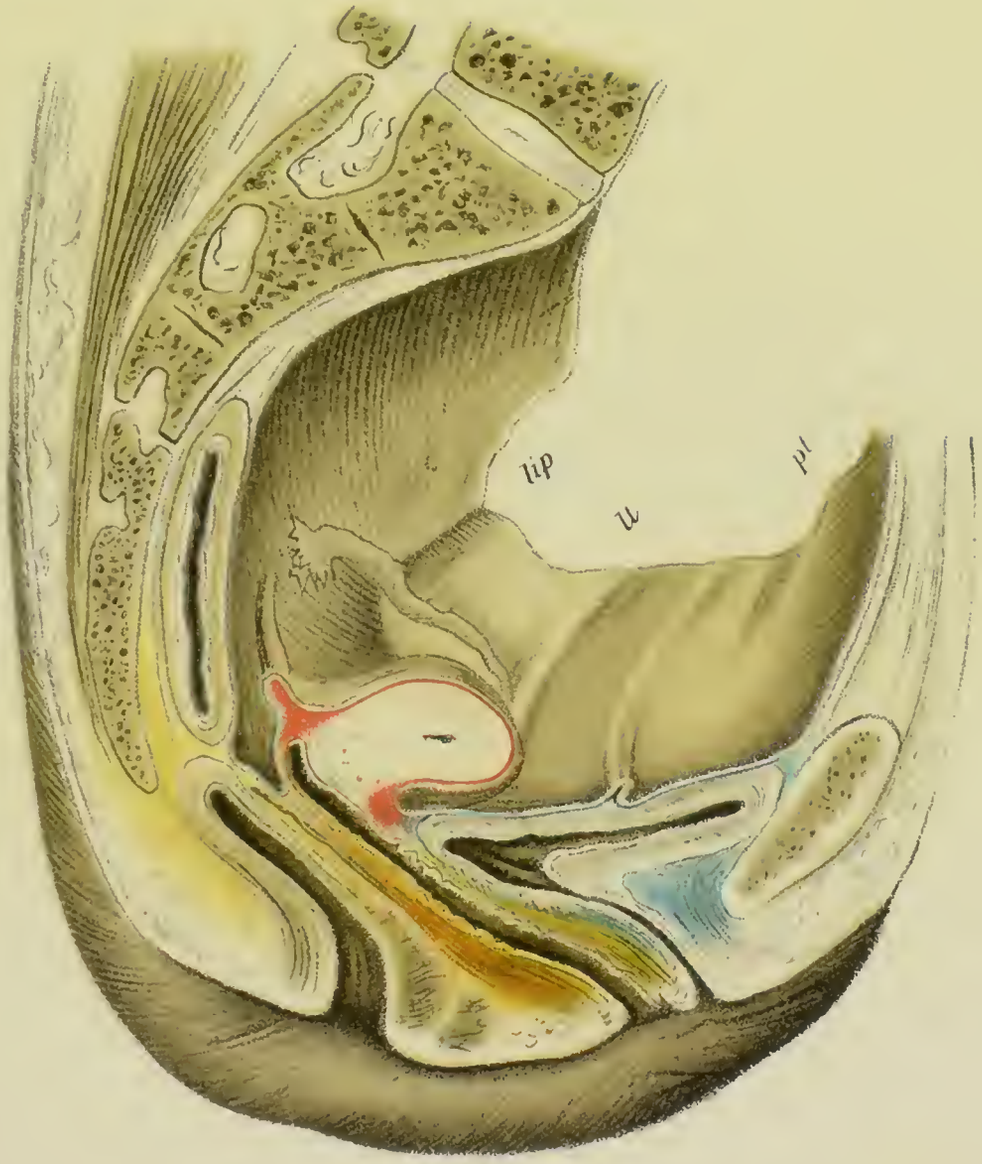

Lith. u. Druck d. kgl. Univers. Druckerei v. H. Stürtz, Würzburg
Verlag von J. F. Bergmann, Wiesbaden.

schnitte die Strahlenfigur Freund's, welche uns in einfacher Weise die Richtung der Ausläufer und damit die Form des Grundgerüstes für den Halteapparat der Beckenorgane illustriert.

Die Zellstoffhüllen aller Organe des kleinen Beckens fliefsen in der Gegend des Scheidenansatzes an die Gebärmutter in einander über. Trotz dieses Zusammenhanges hat man die Freund'schen Bezeichnungen Paracystium, Parametrium, Parakolpium, Paraproctium acceptiert, vornehmlich wegen der innigen Beziehungen der bindegewebigen Hüllen zu den Wandungen der betreffenden Organe, um die Mitleidenschaft des einen bei Affektion des anderen in gehöriger Weise hervorzuheben. In nebenstehendem, etwas schematisch angelegten Sagittalschnitte ist es versucht worden, diese Trennung durch Farben zu kennzeichnen; doch sollten da, wo die Organe an einander treten, besonders im vorderen und hinteren Scheidengewölbe auch die Farben in einander übergehen und sich mischen. (Taf. G Fig. 11).

Als eigentliches Parametrium wäre demnach jene verdichtete Bindegewebsmasse anzusehen, welche sich unmittelbar oberhalb der seitlichen Scheidengewölbe befindet und welche, wie Nagel sich zutreffend ausdrückt, den zu beiden Seiten der Cervix liegenden derbmaschigen, kavernösen Filz darstellt, dessen Grundlage in den uterinen Gefäfsen, vor allem den mächtigen Venenplexus gegeben ist. — Schwierigkeiten in dem Verständnisse für den Aufbau des letzteren sind durch zwei Momente gegeben:

1. in der Feststellung der Beziehungen der Fascia visceralis zu demselben, und

2. in der Beantwortung der Frage, ob dieser untere Abschnitt des Lig. latum gegen den oberen durch besondere bindegewebige Lamellen abgegrenzt ist.

Ad 1. Beziehungen der Fascia visceralis zum unteren Abschnitt des Ligamentum latum.

So sehr die Lehre von den Beckenfascien während der letzten Jahre eine wesentliche Vereinfachung erfahren hat und damit auch dem Wirrsal anatomischer Nomenklatur und Auffassung ein Ende gemacht wurde, so wenig kann das hier zu besprechende Verhältnis als ein klar abgeschlossenes bezeichnet werden. Dafs ein solches besteht, ist in keiner Weise zu bezweifeln, doch fällt es bei unseren gegenwärtigen Vorstellungen von fascienartigen Gebilden recht schwer, eine klare Vorstellung darüber zu gewinnen und eine den Thatsachen entsprechende graphische Darstellung desselben zu liefern.

Es ist notwendig, einen kurzen Bericht über den gegenwärtigen Stand unserer Kenntnisse von den Beckenfascien unter besonderer Berücksichtigung dieser Beziehungen hier einzuschalten.

Nach Abtragung des wandständigen Bauchfelles und des lockeren Subserosium stöfst man bei der Präparation von innen her am Grunde der Beckenhöhle auf eine scheinbar einheitliche, derbe, weifsglänzende Fascie, die Beckenbinde, Fascia pelvis interna, oder kurz Fascia pelvis

(als Gegenstück zur Dammbinde) (autorum). Dieselbe bildet die Wandbekleidung des Beckens und schlägt sich in dem vorderen Teile da, wo die verschiedenen Hohlorgane das Beckenzwerchfell durchbrechen, auf diese letzteren unter einem mehr oder minder scharfen Winkel nach aufwärts um und geht allmählich in den interstitiellen Bindegewebshüllen dieser auf. Demgemäfs unterschieden die älteren Autoren ein parietales und ein viscerales oder ein oberflächliches und tiefes Blatt der Beckenbinde. Bei näherer Betrachtung und Präparation zeigt es sich, daß diese scheinbar einheitliche Binde einen Komplex darstellt und aus Teilen verschiedener Fascien zusammengesetzt ist.

Fig. 12.

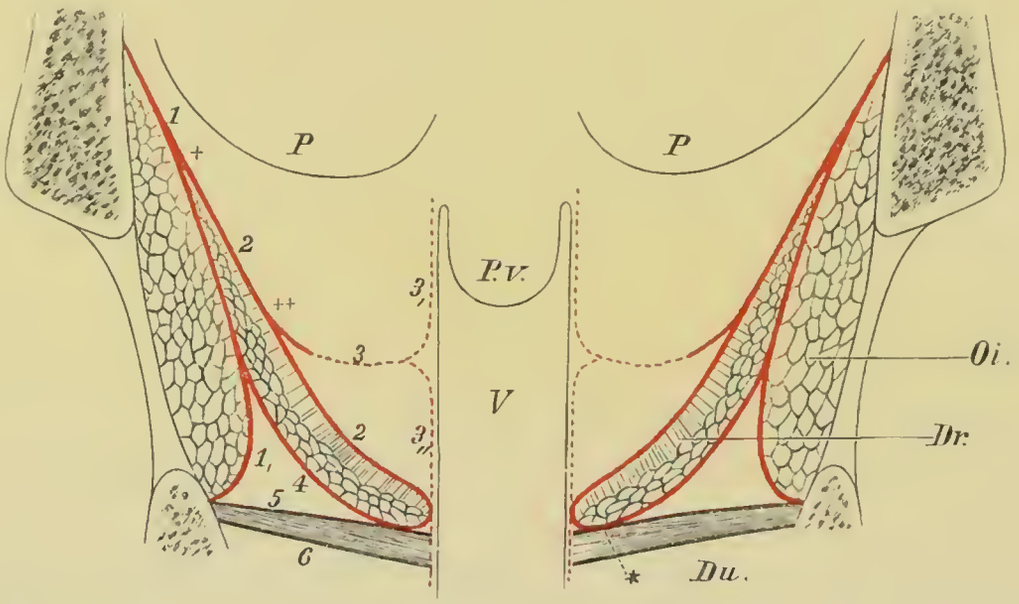

Schema der Beckenfascien, speziell zur Darstellung des Verhältnisses der Fascia viseeralis auf einem idealen Frontalschnitte durch den vorderen Beckenabschnitt, beide Diaphragmen gleichzeitig treffend. P Peritonaeum. Pv Portio vaginalis. V Vagina. Oi M. obtur. int. Dr Diaphragma pelvis rectale. Du Diaphragma pelvis urogenitale. 1 Fascia obturatoria, oberer Abschnitt, 1_1 Fascia obturat., unter dem Diaphragma gelegener Abschnitt. 2 Fascia diaphragmatica sup. 3 Fascia viseeralis, 3_1 aufsteigender Teil, 3_{11} absteigender Teil. 5 Obere, 6 untere fascielle Bekleidung des Diaphragma urogenitale. † Ursprung des M. levator ani und seiner oberen faseiellen Bekleidung von der Faseia obturatoria. †† Arcus tendineus, entlang welchem die Fascia viseeralis abzweigt von der Fascia diaphragmatica sup. * Jene Partie, an welcher die untere fascielle Bekleidung des Diaphragma rectale mit der oberen fasciellen Bekleidung des Diaphragma urogenitale zusammenfällt.

Diese Teile sind:
- Fascia obturatoria,
- Fascia diaphragmatica sup.,
- Fascia visceralis[1]).

Die seitliche Beckenwand deckt zum grofsen Teile der M. obturatorius int., der in seine eigene Fascie (Fascia obturatoria) gehüllt ist. Die obere

[1]) Wir vermeiden an dieser Stelle die alten Bezeichnungen für diese Fascie. Es soll nur erwähnt werden, dafs dieselbe identisch ist mit der F. endopelvina (C. Langer), der Pars visceralis fasciae pelvis internae (Luschka) und dem oberflächlichen Blatte Henle's. — Sie entspricht nach Langers Auffassung der Fortsetzung der F. endogastrica oder transversalis abdominis.

Bekleidung jener Muskelgruppe, welche das Diaphragma pelvis proprium oder rectale bildet und noch immer unter dem Namen M. levator ani zusammengefafst wird, nennen wir kurz Fascia diaphragmatica sup. — Ein Teil des M. levator ani (autorum) und damit auch dessen obere Fascienbedeckung nehmen ihren Ursprung an der Fascia obturatoria; zuweilen rückt dieser tiefer herab, was dazu geführt hat, dafs man den Abgang dieses Muskels von einem Sehnenbogen (Arcus tendineus) annahm, welcher in die Beckenfascie eingewebt, an der hinteren Fläche der Schamfuge entspringt und gegen

Fig. 13.

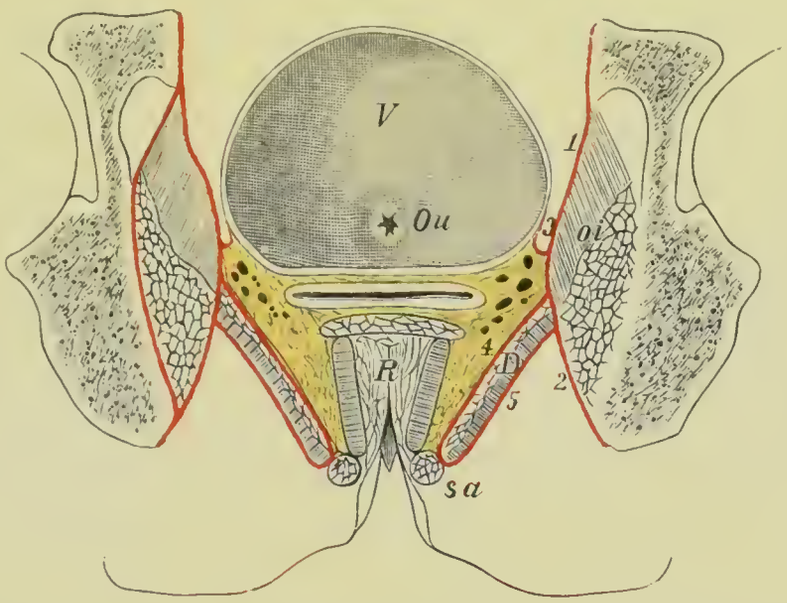

Schema der Beckenfaseien und des unter der Fascia visceralis befindlichen Bindegewebes auf einem Frontalschnitte im vorderen Beckenabschnitte. Die Faseien sind rot, das Beckenbindegewebe ist gelb. Seitliche Begrenzung: knöcherne Beckenwand u. M. obturatorius int. — Von der Blase nur die vordere Wand und das Orificium urethrae int. zu sehen. Die Scheide ein querer plattgedrückter Schlauch. Der Mastdarm an seiner Dammkrümmung abgekappt und nur seine Muskelbündel getroffen. Die untere Grenze des Cavum subperitoneale durch das Diaphragma pelvis und dessen fascielle Bekleidung nach abwärts abgeschlossen. V Vesica urinaria. Ou Orificium urethrae int. R Rectum. oi M. obturat. int. 1 Fascia obturatoria, oberer Abschnitt, 2 unterer Abschnitt derselben. 3 Fascia visceralis. D Diaphragma pelvis rectale. 4 Fascia diaphragmatica sup., 5 inferior. sa M. sphincter ani ext.

Die Fascia visceralis deckt das Bindegewebe am Grunde der Blase und zur Seite der Scheide, in welchem sich die mächtigen Venen des Plexus Santorini befinden. Die Fascie scheint in diesem der Natur nachgezeichneten, nur etwas schematisierten Schnitte verhältnismäfsig hoch, und zwar nicht von der Fascia diaphragmatica, sondern direkt von der Faseia obturat. abzugehen. Auch ist hier ein besonderes Fascienblatt, welches mit der Scheidenwandung in Verbindung tritt und als absteigender Teil der Fascia visceralis anzusehen wäre, in diesem weit vorne angelegten Schnitte nicht ersichtlich.

die Spinae ossis ischii hinziehend sich allmählich verliert. Es ist dies aber nur ein scheinbarer Ursprung. Der Arcus bildet nur die Grenze zwischen der oberen Fascie des Diaphragma rectale und der von ihr horizontal nach einwärts gegen die Beckeneingeweide zu sich ausbreitenden Fascia visceralis. Demnach setzt sich die Pars parietalis fasciae pelvis aus der Fascia obturatoria und dem bis zum Arcus tendineus herabreichenden Teil der Fascia diaphragmatica sup. zusammen.

In etwas gröfserer Ausdehnung flächenhaft darstellbar ist die Fascia visceralis in einem vor und hinter dem Parametrium gelegenen Abschnitte, am deutlichsten in der paravesikalen Grube und zwischen Schamfuge und vorderer Blasenwand. Da bildet sie die Ligamenta pubo-vesicalia lateralia, in welche auch Bündel der oberflächlichen Längsmuskulatur der Harnblase aufgenommen sind. Die Ligamenta pubo-vesicalia begrenzen eine grubenförmige Vertiefung hinter der Symphyse, welche mit lockerem Zellgewebe und Fett ausgefüllt ist und in deren Grund die V. dorsalis clitoridis eintritt. An der Seite der Harnblase angelangt, spaltet sich die Fascie in ein auf- und absteigendes Blatt. Das erstere deckt den venösen Labyrinthus Santorini zur Seite des Harnblasengrundes und verliert sich in dem bindegewebigen Überzuge dieses Organes. Ebenso steigt dieser Teil auch mit dem paravaginalen Bindegewebe vereinigt an der Scheide bis an das Collum uteri empor.

Der absteigende Teil zieht in dem Parakolpium aufgehend bis zu der Durchtrittsstelle der Scheide im Diaphragma urogenitale.

Im hinteren Beckenraum findet sich nach Entfernung der hypogastrischen Gefäfse, deren Verzweigungen und des N. ischiadicus eine aus Längsfasern zusammengesetzte bindegewebige Fascie, welche vom Kreuzbein nach vorne gegen die Scheidengewölbe und die Seitenwand der Blase zieht (hinterer Abschnitt der Fascia visceralis). Holl hat diese Fascie auch nach der Richtung der sie zusammensetzenden Fäsern Fascia pubo-sacralis genannt. Seitlich liegt der M. pyriformis mit seiner eigenen dünnen Bekleidung. Auch dieser Teil der Fascia visceralis hängt mit der Fascia diaphragmatica sup. entlang einer vom medialen Rande des vierten Kreuzbeinloches zur Spina ossis ischii gezogenen Linie zusammen. Diese verdichtete Bindegewebsmasse scheidet den Harnleiter ein und bildet die Hauptmasse der auch organische Fasern aufnehmenden Ligg. recto- oder sacro-uterina.

Wie das Subserosium durch die mächtige bindegewebige Scheide der hypogastrischen, vesiko-uterinen Gefäfse abgeteilt wird, so scheint auch die Fascia visceralis durch diese Verdichtungszone unterbrochen. Doch ergiebt sich aus den anatomischen Untersuchungen, dafs die Längszüge derselben unter dieser Scheide sich fortsetzen, dafs aber auch in der Gegend des Parametrium äufserst straffe Bindegewebszüge von der Fascia visceralis in die Basalabschnitte der Ligg. lata nach aufwärts ausstrahlen und sich so an dem Aufbaue dieser Verdichtungszonen wesentlich beteiligen. Demnach mufs anerkannt werden, dafs das Parametrium seine Straffheit und Dichte zum Teile wenigstens der Fascia visceralis verdankt. Diese Verstärkungsfasern haben aber nicht die sagittale Richtung, wie sonst in der Fascia visceralis, sondern einen senkrecht nach aufwärts gerichteten Verlauf. Diese Verstärkung durch die Fascia visceralis hat bereits W. A. Freund hervorgehoben und auch Nagel spricht sich in einigen kurz gehaltenen Bemerkungen über das Parametrium in ähnlichem Sinne aus.

Fassen wir das über die Fascia visceralis hier Vorgebrachte zusammen und vergleichen wir das Verhalten derselben mit der Beschreibung W. A. Freunds

ber die Ausbreitung des fettlosen, verdichteten Bindegewebes im kleinen ecken, so gewinnt man immer mehr die Überzeugung, dafs beide mit einnder identische Gebilde sind. Stellenweise trägt eben das dichte Bindeewebe den Charakter der Fascie an sich (im Cavum paravesicale, schon eniger im Cavum pararectale), stellenweise verliert es diesen Charakter ganz, st durchbrochen, aufgelöst und verfilzt sich mit dem adventitiellen Gewebe on Organen und den Bindegewebsscheiden von Gefäfspacketen (im Parametrium), endlich verdichtet es sich zu sagittal gestellten Ligamenten, die uch muskuläre Elemente in sich aufnehmen (Ligamenta pubovesicalia und ectouterina).

Ad 2. Abgrenzung des oberen und unteren Abschnittes der Ligamenta lata.

Der Umstand, dafs, wenn man in die tieferen Partien des Ligamentum atum Injektionsmassen einbringt, sich der obere Teil des breiten Mutterbandes, derjenige nämlich, welcher im anatomischen Sinne der Ala vesperilionis und dem Mesovarium entspricht, nicht mitentfaltet, liefs manche Forscher annehmen, dafs zwischen oberem und unterem Teil eine Scheidewand gezogen sei. Besonders französische Forscher hielten an dieser Anschauung fest. Bernutz und Goupil, Jarjavay und neuerdings Guérin haben zunächst die Leichtigkeit hervorgehoben, mit welcher man die Serosa von den breiten Mutterbändern abziehen kann, ohne dafs dadurch die Form derselben verloren ginge, so dafs daraus der Schlufs gerechtfertigt war, dafs ein bindegewebiges Gerüste als Grundlage dieser Ligamente existiere, welches denselben auch ohne peritonaeale Bekleidung deren Form erhalte, eine Annahme, die auch unsererseits zu bestätigen ist; besonders aber Jarjavay bestand darauf, dafs die mächtigen Gefäfsbündel an der Basis der Ligamente in eine eigene cellulofibröse Lamelle eingehüllt und die Serosaplatten der breiten Mutterbänder durch dünne bindegewebige Aponeurosen gedoppelt seien. Die Beschreibung Jarjavays[1]) läfst bei Jedem, der mit der Anatomie der Becken-

[1]) Jarjavay démontra, que les feuillets du péritoine sont doublés d'aponeuroses minces ces qui ont une importance reelle au point de vue de la contention de la matrice. D'après cet auteur: les deux lames fibro-celluleuses qui constituent la charpente du lig. larges, sont réunies par leur bord super., qui n'atteint pas à la hauteur du bord sup. du repli sérieux, mais seulement jusqu'au niveau du col utérin. En bas, elles écartent l'anterieure tombe sur le bord post. de l'aponeurose sup. du muscle releveur de l'anus; la posterieure se replie en arrière pour se continuer avec l'aponeurose sous péritonéale de la région sacro-sciatique. Les bords internes de ces lames tombent sur le vagin Le bord externe de l'antérieur sur le bord post. de l'aponeurose du muscle obtur int., et le bord ext. de la postérieure se replu encore en arrière pour se continuer avec l'aponeurose de la région sacro sciatique. Au dessus des deux bords supér. réunis des aponeuroses précédents, les replis periton continuennent du tissu cellulair ou rempent du vaissaux. On voit encore entre les deux feuillets séreux, au voisinage de l'ovaire et de l'extremité frangée du pavillon, un appareil tubuleux, vestige du Corps de Wolff. (Citiert nach Guérin.) Siehe auch die gute Darstellung dieser Verhältnisse in der Thèse von Balp (1890).

fascien einigermafsen vertraut ist, die Vermutung aufkommen, dafs seine Bindegewebslamellen nach der Art der Ausbreitung und nach dem Orte des Abganges mit dem zusammenfallen, was wir als Fascia visceralis zu beschreiben gewohnt sind; nur würde nach seiner Auseinandersetzung eine Verstärkung der Gefäfsscheide des Parametrium durch eine aponeurotische Ausbreitung der

Fig. 14a.

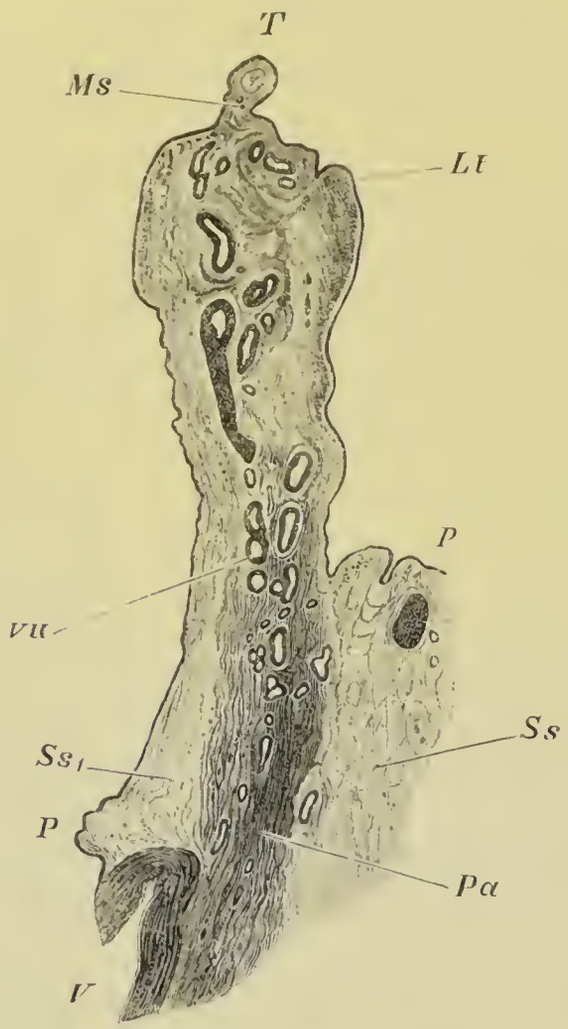

Fig. 14b.

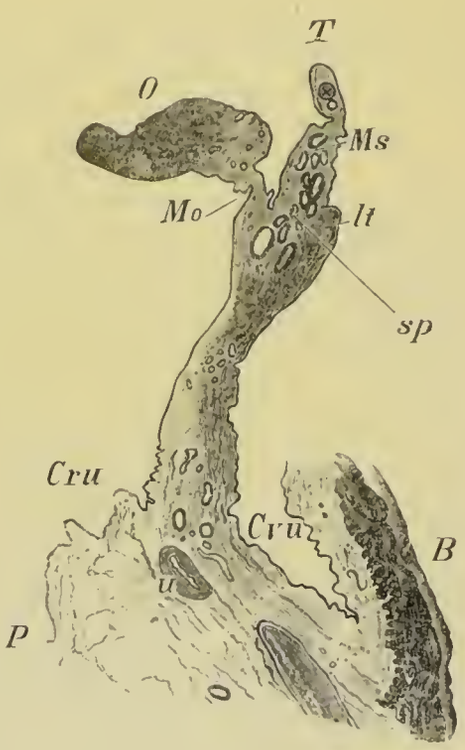

Naturgetreue Sagittalschnitte durch das Lig. lat. und zwar a) nahe der Seitenkante des Uterus, b) mehr lateralwärts näher der Beckenwand. Die Schnitte sind durch die ganze Höhe des Lig. latum und die darunter bis an den Beckenboden herabreichenden Bindegewebsmassen gelegt. In ersterer ist auch das Scheidengewölbe (V) und jene Verdichtungszone getroffen, welche vom Beckenboden in Form eines starken Faserzuges das mächtige Packet der uterinen Gefäfse umscheidend in die Basis des Lig. lat. aufsteigt. Im zweiten ist die Blasenwandung mit ihrer Muskulatur eine Strecke weit getroffen, der Ureter schräg angeschnitten und in der Gestaltung des Ligamentes eine wesentliche Änderung eingetreten, die sich aus dem Texte ergiebt. Bezeichnungen: T Tuba Fallopiae. O Ovarium. Mo Mesovarium. Lt Lig. teres. P Peritonaeum. u Ureter. B Harnblasenwandung Cvu Cav. vesico-uterinum. Cru Cavum utero-rectale. sp Spermatiealgefäfse. vu Uterines Gefäfspacket. Ss Subserosium praecervicale (paravesicale). Ss_1 Subserosium retrocervicale. Pa Fortsetzung der parametralen Verdichtungen (Lig. cardinale ut.).

Fascia visceralis anzunehmen sein. Die Darstellung einer die oberen und unteren Abschnitte der Ligamenta lata trennenden Lamelle ist den Angaben anderer Autoren gemäfs (z. B Nagel) nicht gelungen.

Um über das Verhältnis des sogenannten oberen zum unteren Abschnitt des Ligamentum latum sich Klarheit zu verschaffen, war es zweckmäfsig, eine

Serie von Schnitten in sagittaler Richtung, und zwar von der Seitenkante des Uterus angefangen bis gegen das laterale Ende zu durch das breite Mutterband zu legen. In zwei vollkommen naturgetreuen Bildern sind diese Verhältnisse zur Darstellung gebracht. Dabei zeigt es sich, dafs bei dem ersten, also knapp am Rande der Gebärmutter angelegten Schnitte solche Abgrenzungen nicht existieren. Das Lig. latum ist bis zu einer bestimmten Höhe hinauf nahezu gleich und auffallend dick, und oben sitzt, etwas zusammengesunken, die Ala vespertilionis mit dem Eileiter als höchsten Punkt dachgiebelartig auf. Das Lig. rotundum hat sich noch nicht scharf kontouriert. In die Augen fallend ist der grofse Reichtum an Gefäfsen, welche der Mehrzahl nach quer oder etwas schräg getroffen sind, im grofsen und ganzen nach zwei Gruppen verteilt, einer höher und einer tiefer gelegenen, wie es nach den anatomischen Verhältnissen zu erwarten stand. Der Reichtum an glatten Muskelfasern ist bereits an anderer Stelle genügend hervorgehoben. Etwas vor, zum Teile über dem Scheidengewölbe, das vom Schnitte mitgetroffen ist, beginnt ein mächtiger Bindegewebszug, dessen Fasern senkrecht nach aufwärts streben und in diesem Teile die Hauptmasse des Ligamentes darstellen. Diese entsprechen den von der Fascia visceralis aufsteigenden Fasern Freunds und bilden die utero-iliacale Verdichtungszone, die eingangs dieses Abschnittes erwähnt ist, resp. die Basalabschnitte der Ligamenta lata. Ihr oberes Ende überragt noch eine Strecke weit die Umschlagfalte des Bauchfelles im Cavum vesico-uterinum.

Nach aufsen zu zeigt das Ligamentum latum ein ganz anderes Bild; es wird niedriger und verliert vor allen Dingen an seiner Dicke. Es hat kaum mehr ein Drittel des ursprünglichen Durchmessers, dafür gewinnt das Mesosalpingium (Ala vespertilionis) an Höhe und Schlankheit. Die Hauptmasse der Gefäfse liegt hier im oberen Abschnitte (Spermatikalgefäfse). Der Eierstock mit dem Mesovarium grenzt sich deutlich ab und auch an der Vorderfläche liegt eine starke Vorbauchung entsprechend dem Ligamentum teres. An der Basis treten die Peritonaealplatten weit auseinander, um zwischen sich das tieferliegende parametrale Bindegewebe abzugrenzen. An dem Schnitte ist die hintere Blasenwand und der Ureter getroffen.

Litteratur zur Anatomie.

Anderson und Makins, The planes of subperiton. and subpleur. connect. tissue with their extensions. J. of anat. and phys. 1891, vol. XXV, p. 78.

Bernutz und Goupil, Clin. med. sur les malad. des femmes. Paris 1862, 2. Aufl., 2. Bd.

Bichat, Allgemeine Anatomie, angewandt auf die Physiologie und Arzneiwissenschaft, übers. v. C. H. Pfaff. Leipzig 1802, I. Teil, 1. Abt.

Billroth, Über die Verbreitungswege der entzündlichen Prozesse. Volkm. Samml. klin. Vortr. Chirurg. Nr. 2.

Freund, W. A., Anat. Lehrmittel zur Gynäkologie. Demonstr. v. Präparaten zur Aufdeckung des Baues des Beckenbindegewebes. Beitr. z. Geb. u. Gyn. Bd. IV, p. 3.

Derselbe, Das Bindegewebe im weibl. Becken und seine pathol. Veränderungen mit bes. Berücksichtigung der Parametritis chron. atrophicans und der Echinokokkus-Krankheit. Gyn. Klinik. Strassburg 1885, p. 203—369.

Freund, Herm (jun.). Durchschnitt durch das Beckenbindegewebe. Verh. des X. intern. Kongr. zu Berlin. Centr. f. Gyn. 1890, Beilage p. 130.
Henke, Topograph. Anatomie des Menschen. Berlin 1884.
Derselbe, Beitr. z. Anat. d. Menschen mit Beziehung auf Bewegung. Leipzig 1872.
Kocks, Die normale und pathologische Lage und Gestalt des Uterus etc. Bonn 1880.
Kölliker, Lage der inneren weiblichen Geschlechtsorgane. Bonn 1882.
König. Die perimetrischen Exsudate der Wöchnerinnen. Arch. d. Heilk., III. Bd., 1862.
Derselbe, Über die Bedeutung der Spalträume des Beckenbindegewebes für die Ausbreitung der entzündlichen Prozesse. Volkm. Samml klin. Vortr. Nr. 57.
Kussmaul, Von dem Mangel der Verkümmerung und Verstopfung der Gebärmutter. Würzburg 1859.
Luschka, Anatomie des menschl. Beckens. Tübingen 1864.
Nagel, Die weiblichen Geschlechtsorgane. Handb. d Menschen, herausgegeb. v. Bardeleben. II. T. Jena 1896. — Nachtrag hierzu. Arch. f. Gyn. Bd. 53. p. 557.
Savage, The surgery and surgical anatomy of the female pelvic organs. London 1882.
Schiefferdecker, Arch. v. His und Braune 1886/87.
Schlesinger, Anat. und klin. Untersuchungen über extraperitonaeale Exsudationen im weibl. Becken. Wien 1879.
Derselbe, Gynäk. Studien. I. Wien 1878. Braumüller.
Derselbe, Zur Architektonik des weibl. Beckens.
Schüler, Topographie des interstitiellen Bindegewebes im weiblichen Becken. Inaug.-Diss. Strafsburg.
Thévenot, Gaz. hebd. XXIX. 5. p. 70, 1882.
Virchow, Arch. f. path. Anat. Bd. 21.

Balp, Étude sur la cavité de Retzius et des ligaments larges. Lyon 1890. 73 Seiten.
Bayer, Zur Physiologie, Pathologie und Morphologie der Gebärmutter. Gynäk. Klin. herausgeg. v. W. A. Freund. Strafsburg 1885.
Clado, Soc. de Biologie 1891.
Durand, Le ligament ilio ovarien (appendiculo-ovarien Clado). Contribution à l'étude du lig. large. Arch. de Toc. et gyn. 1895, XXII, 821.
Grohé, Über Bau und Wachstum des menschlichen Eierstockes und einige Krankheiten desselben. Virch. Arch. Bd. 26.
Guérin, Sur la structure des ligaments larges. Arch. de Toc. 1879, Août u. Compt. rend. 1879, p. 1264 u. Leçons clin. sur les malad. des organes génitaux int. de la femme. Paris 1878.
Heyken, Anat. Untersuchungen über die Muskulatur der breiten Mutterbänder. Gekr. Preisschr. Inaug.-Diss. Kiel 1890.
His, W., Die anatomische Nomenklatur. Arch. f. Anat. u. Phys. Anat. Abt. Suppl.-Bd. Leipzig 1895.
Holl, M., Über den Verschluſs des männlichen Beckens. Arch. f. Anat. u. Phys.-Anat. Abt. Leipzig 1881.
Derselbe, Zur Homologie und Phylogenese der Muskeln des Beckenausganges (männl. und weibl. Damm). Anat Anz. 1896, Nr. 3.
Derselbe, Die Muskeln und Fascien des Beckenausganges. Handb. d. Anat. d. Menschen. herausg. v. Bardeleben. Jena 1897.
Hyrtl, Über d. Cavum praeperitonaeale Retzii. Sitzber. d. k. Akad. d. Wiss. z. Wien. Math.-nat Klasse, Bd. XXIX.
Jarjavay, Traité d'anatomie chirurgicale. Paris 1854.

TAFEL I. FIG. 15.

Fig. 15.

Horizontalschnitt durch das Becken einer Erwachsenen mit Schräg- und Retroversionsstellung des Uterus in der Leiche. Der Schnitt ungefähr etwas unter dem inneren Muttermund geführt, trifft also die Hauptmasse des Parametrium. Die Venen mächtig dilatiert durchziehen das ganze Beckenbindegewebe. Die Blase in Falten gelegt, wenig ausgedehnt. Bezeichnungen: *S* Os sacrum. *I* Os ilei mit der Pfanne. *Gm* M. glut. max. *Oi* M. obtur. int. *Oe* Ext. *Am* M. adductor magn. *Op* Os pubis. *R* Rectum. *Cu* Collum uteri, quer getroffen. *Ve* Vesica urinaria. *Cvu* Cavum vesico-ut. *Cru* Cav. recto-ut. *Fu* Fundus uteri rückwärtige Fläche. *Cu* Collum uteri.

Fig 15.

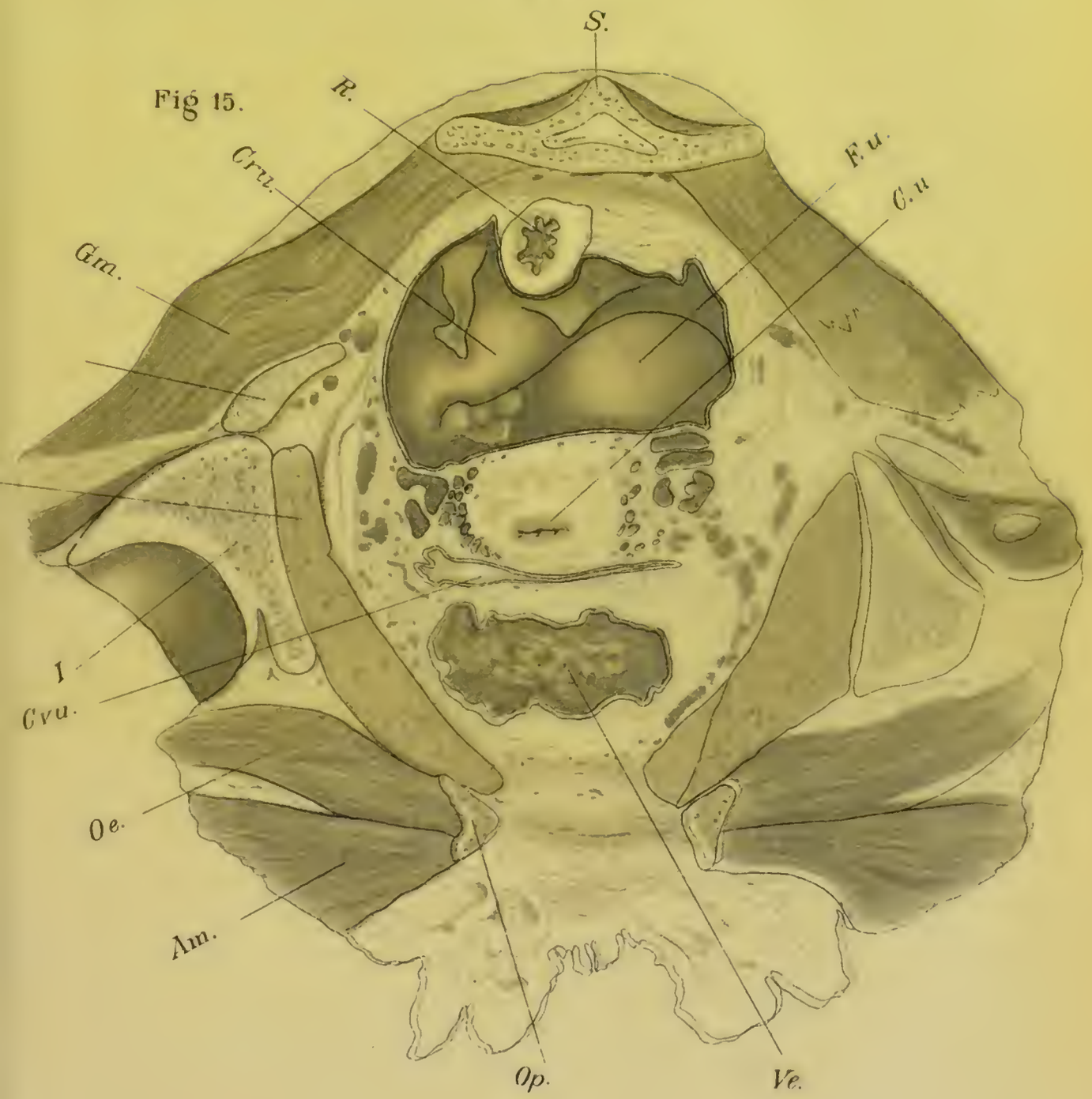

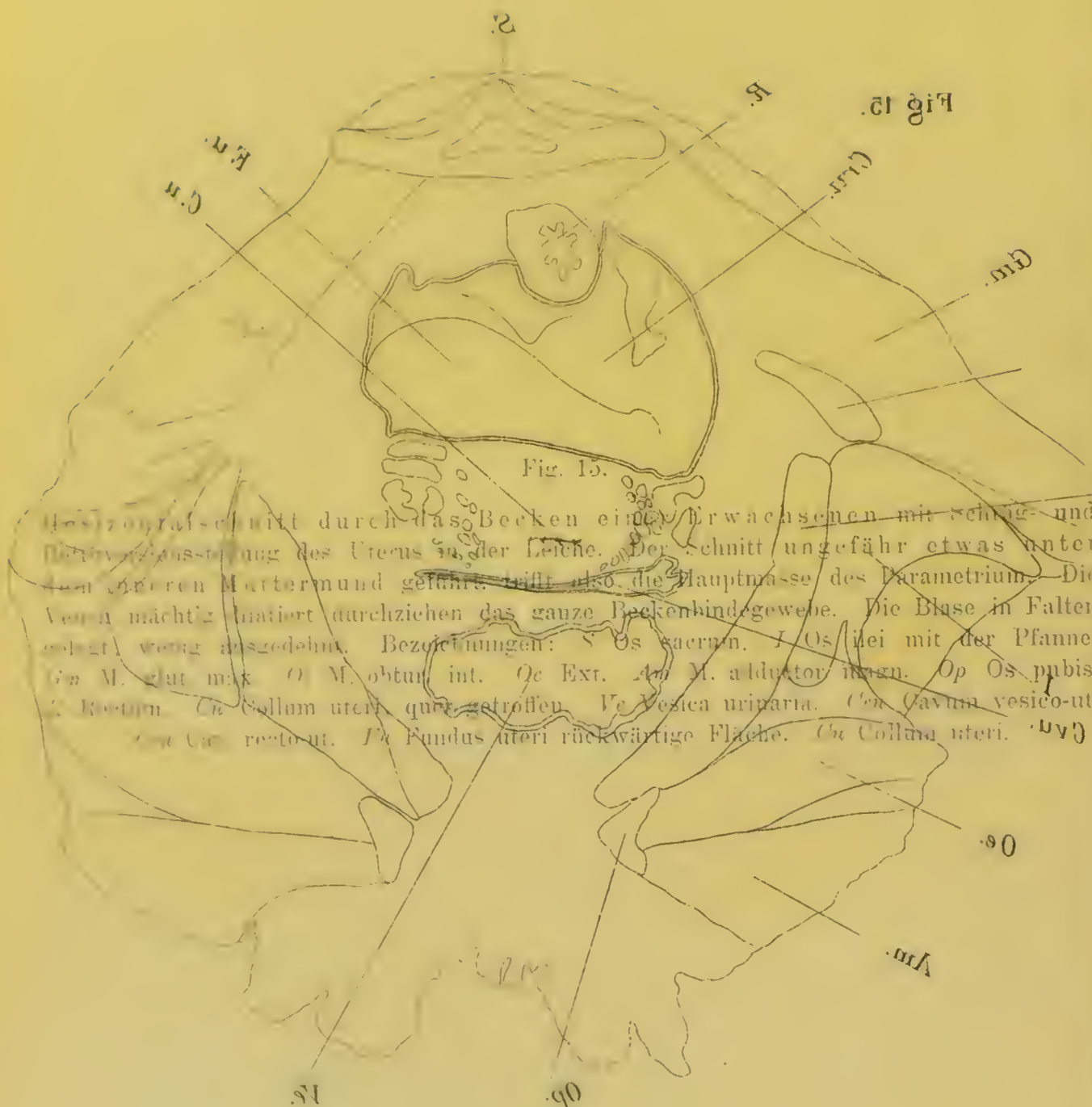

Fig. 15.

Horizontal-schnitt durch das Becken einer Erwachsenen mit schräg- und Hervorwölbung des Uterus in der Leiche. Der Schnitt ungefähr etwas unter dem oberen Muttermund geführt, trifft also die Hauptmasse des Parametrium. Die Venen mächtig dilatiert durchziehen das ganze Beckenbindegewebe. Die Blase in Falten gelegt, wenig ausgedehnt. Bezeichnungen: *S* Os sacrum. *I* Os ilei mit der Pfanne *Ge* M. glut. max. *O* M. obtur. int. *Oe* Ext. *Am* M. adductor magn. *Op* Os pubis. *R* Rectum. *Cu* Collum uteri quer getroffen. *Ve* Vesica urinaria. *Cva* Cavum vesico-ut. *Cvr* Cav. recto-ut. *Fu* Fundus uteri rückwärtige Fläche. *Cu* Collum uteri.

Fig. 15.

Druck d. kgl. Univers. Druckerei v. H. Stürtz, Würzburg

Verlag von J. F. Bergmann, Wiesbaden

TAFEL II. FIG. 16.

Fig. 16 [1]).

Horizontalschnitt durch das Becken hoch oben angelegt, dabei der Uterus in dem obersten Anteile seines Körpers, ebenso die Ligg. lata in ihrem oberen Abschnitte quer getroffen. Das Bindegewebe hier nur in einer dünnen Zone am Rande des Beckens vor der Blase, im Mesenterium der Flexur und in der Gegend der Apertura ischiadica angehäuft. Bezeichnungen: *Sy* Symphysis ossium pubis. *S* Sacrum mit dem Wirbelkanal und Dornfortsatz. *I* Os ilei mit den Pfannen und jenem Teile, welche die Artic. sacroiliaca (*Asi*) bilden. *V* Vesica urinaria. *U* Corpus uteri. *Ll* Lig. latum. *Fl* Flexura sigmoidea. *Mf* Mesenterium flexurae. *Gm* M. glut. max. *Oi* M. obturat. int. *Oe* M. obtur. ext. *A* Adductoren.

[1]) Aus technischen Gründen war die Umkehrung der Figur nicht mehr möglich.

Fig. 16.

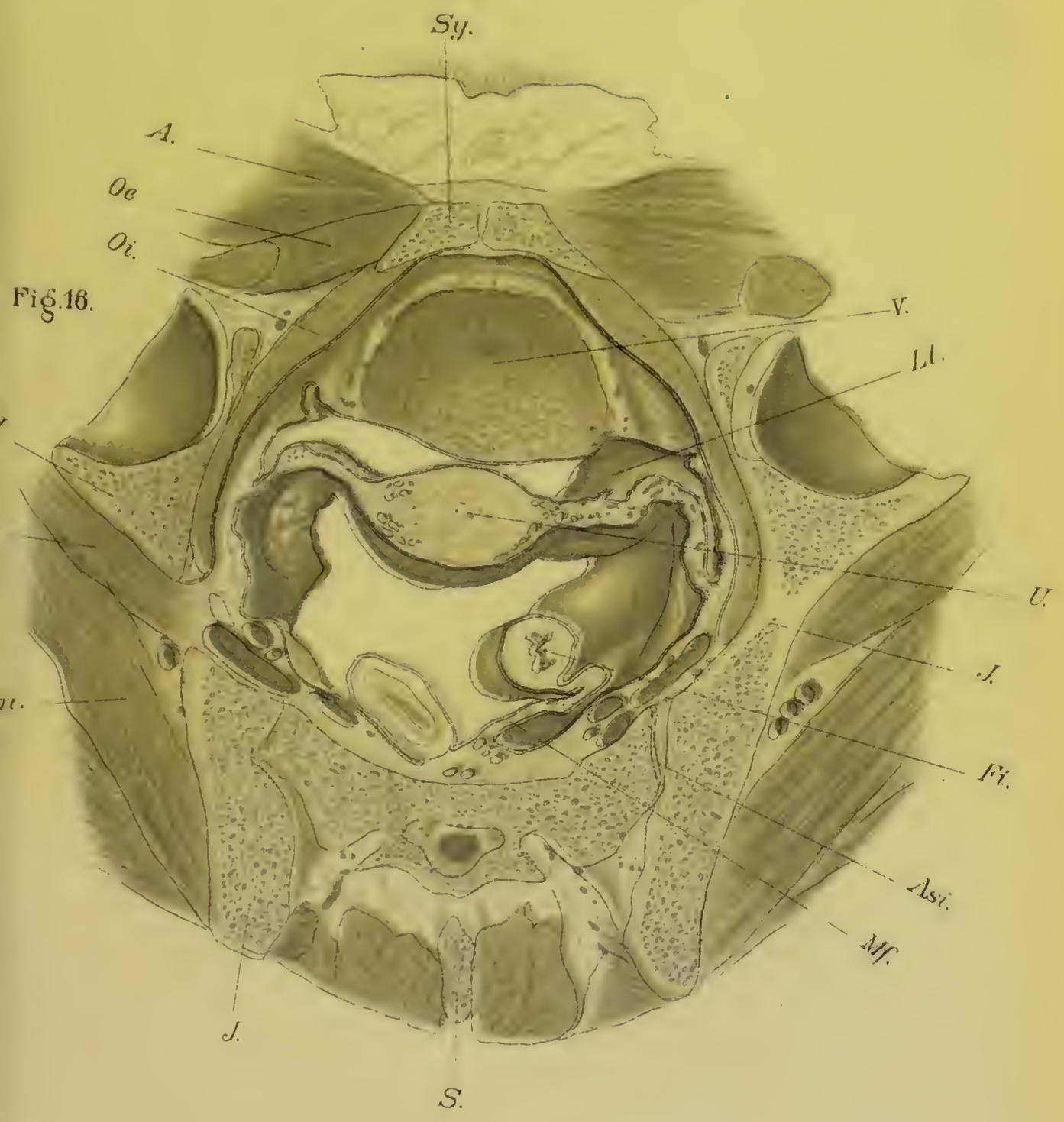

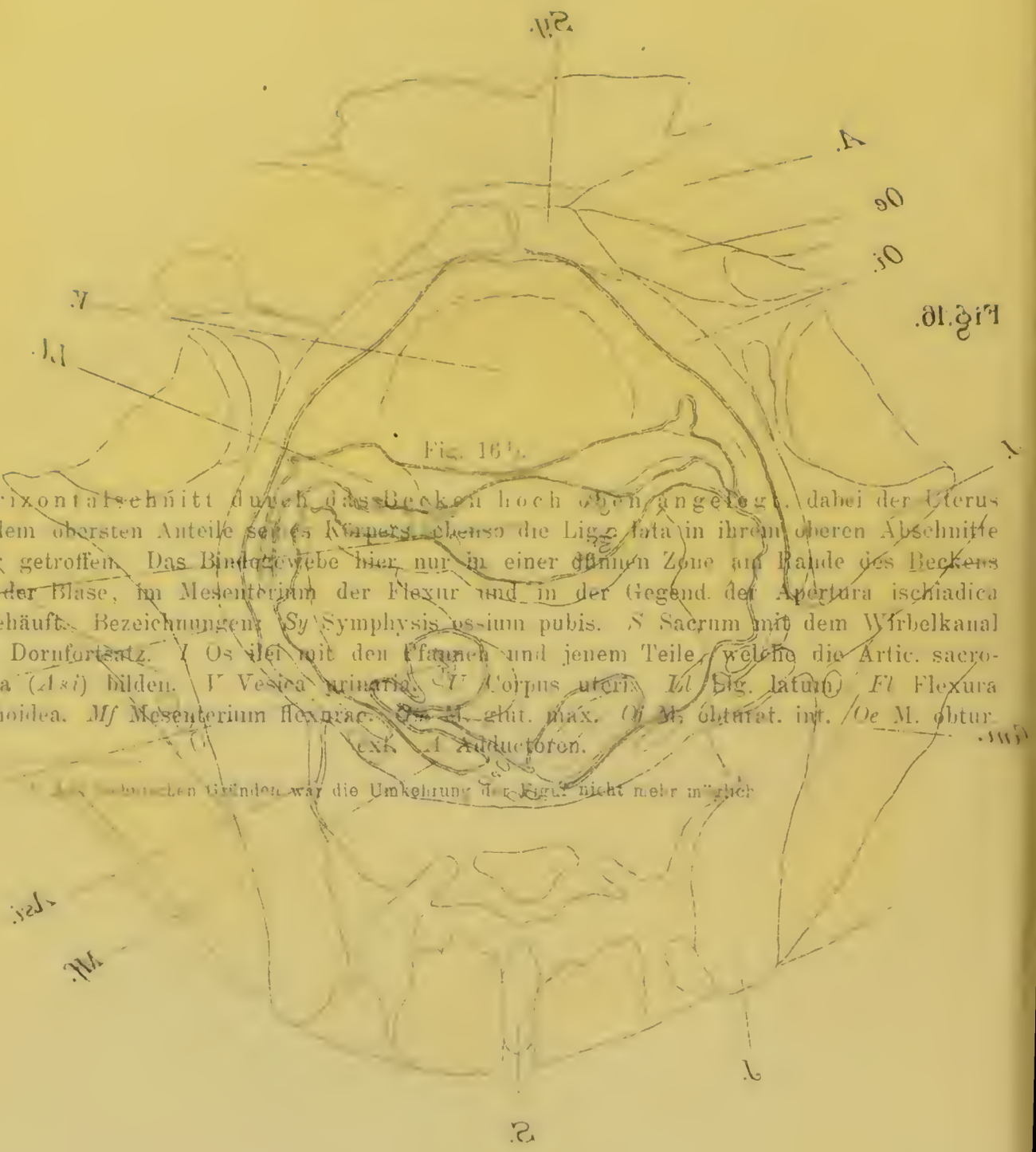

Fig. 16½.

Horizontalschnitt durch das Becken hoch oben angelegt, dabei der Uterus in dem obersten Anteile seines Körpers, ebenso die Lig. lata in ihrem oberen Abschnitte quer getroffen. Das Bindegewebe hier nur in einer dünnen Zone am Rande des Beckens vor der Blase, im Mesenterium der Flexur und in der Gegend der Apertura ischiadica angehäuft. Bezeichnungen: *Sy* Symphysis os-ium pubis. *S* Sacrum mit dem Wirbelkanal und Dornfortsatz. *I* Os ilei mit den Pfannen und jenem Teile, welche die Artic. sacro-iliaca (*Isi*) bilden. *V* Vesica urinaria. *U* Corpus uteri. *Ll* Lig. latum. *Fl* Flexura sigmoidea. *Mf* Mesenterium flexurae. *Oe* M. obtur. int. *Oi* M. obturat. int. *Oe* M. obtur. ext. *A* Adductoren.

Fig. 16.

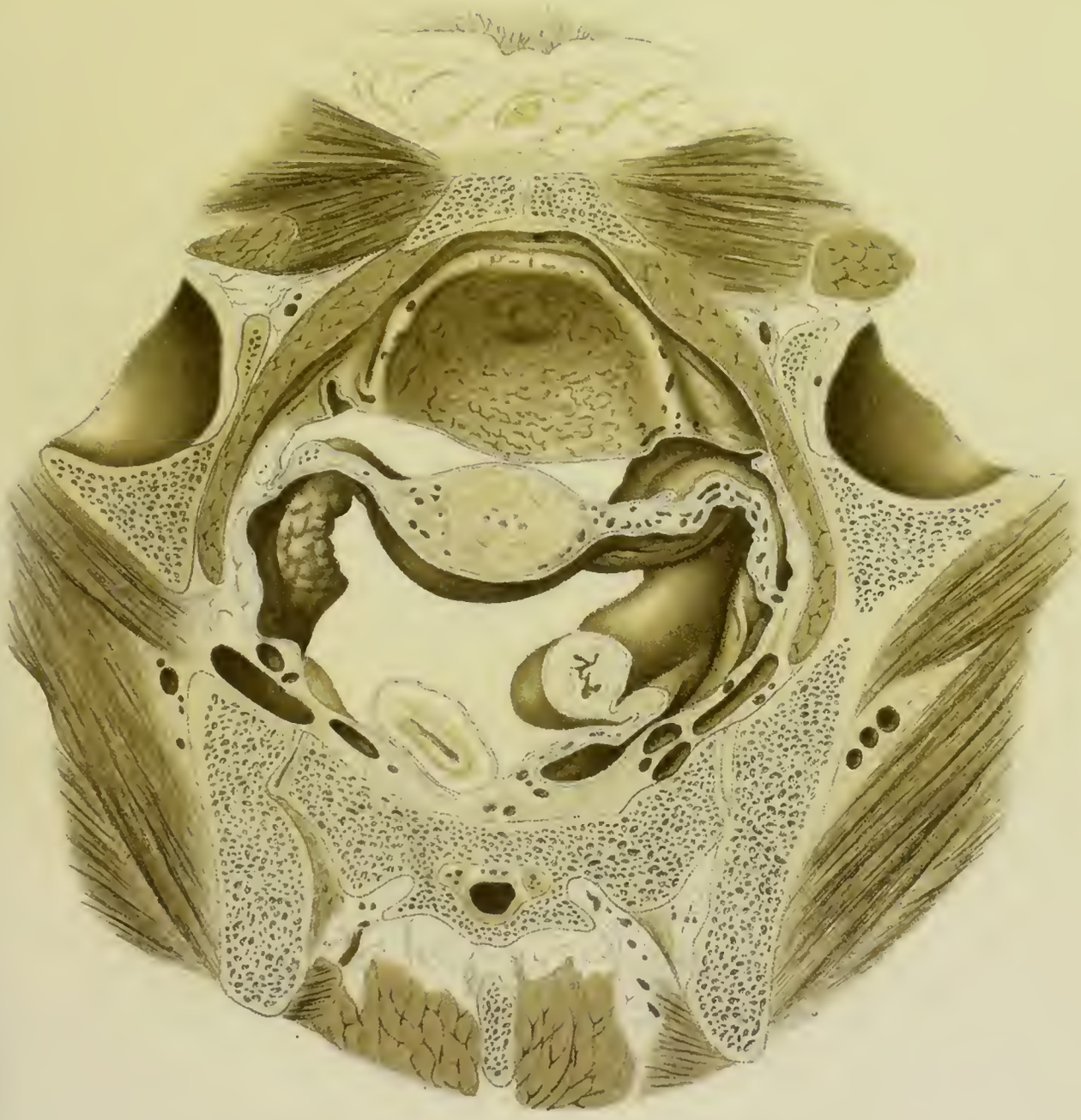

Druck i. kgl. Univers. Druckerei v. H. Stürtz, Würzburg

TAFEL III. FIG. 17.

Fig. 17.

Lateraler Sagittalschnitt durch das Becken zur Darstellung der Bindegewebsmassen an der seitlichen Beckenwand. Die seitlichen Anteile des Lig. latum mit dem Ovarium in dem Schnitte getroffen. *S* Os sacrum. *P* Os pubis, horizontaler Schambeinast. *J* Os ischii, aufsteigender Sitzbeinast. *D* Diaphragma pelvis rectale. *p* M. pyriformis. *Oi* M. obtur. int. *Oe* M. obtur. ext. *Ab* M. adductor brevis. *Am* M. adductor magnus. *Vi* Vasa iliaca. *Ll* Lig. latum. *Jt* Infundibulum tubae. *Lip* Lig. infundibulo-pelv. *R* Angeschnittenes Rectum. *B* Äufserer Blasenzipfel. *Fir* Fossa ischio-rect. *Gm* M. glutaeus max.

Fig. 17.

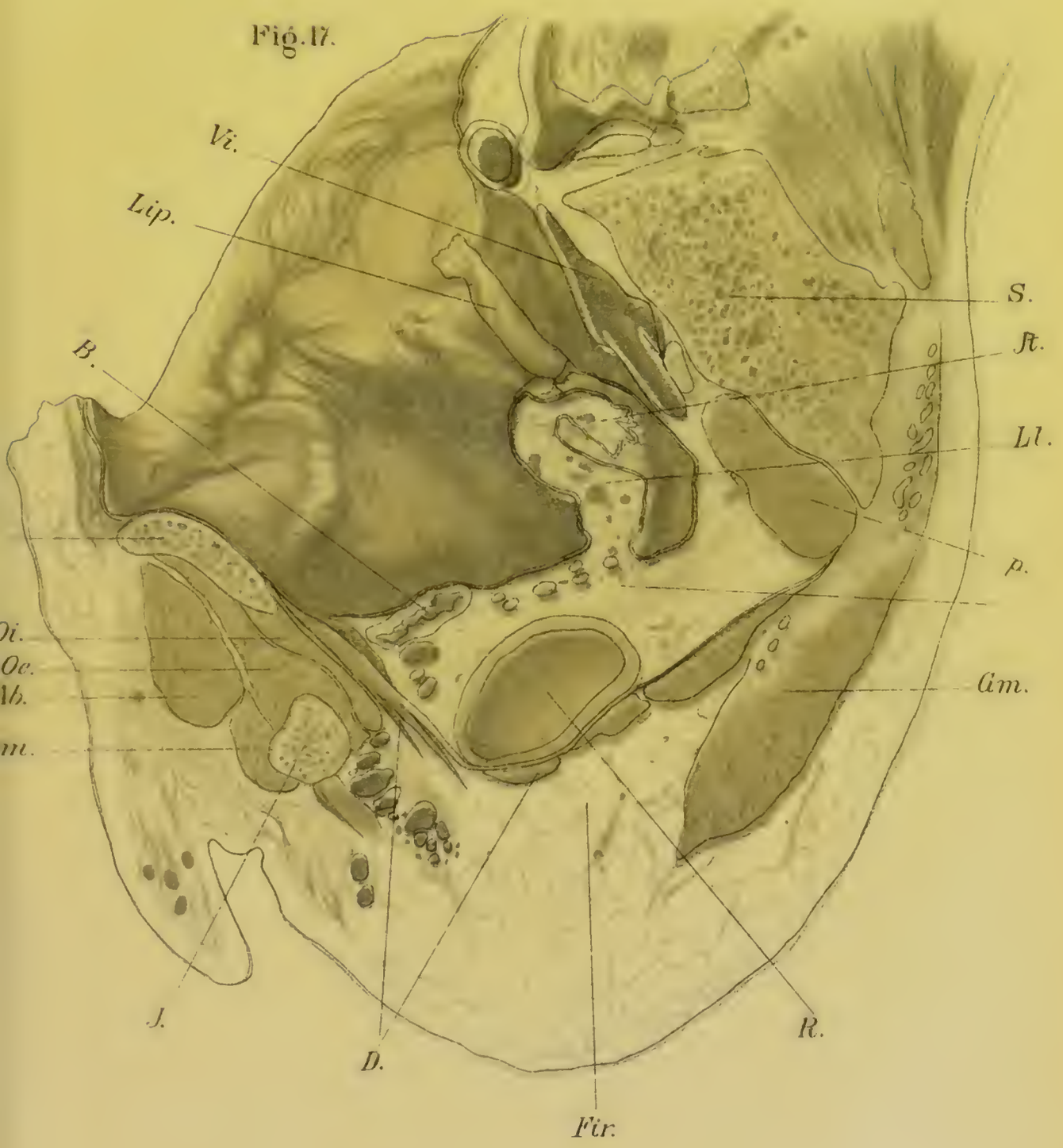

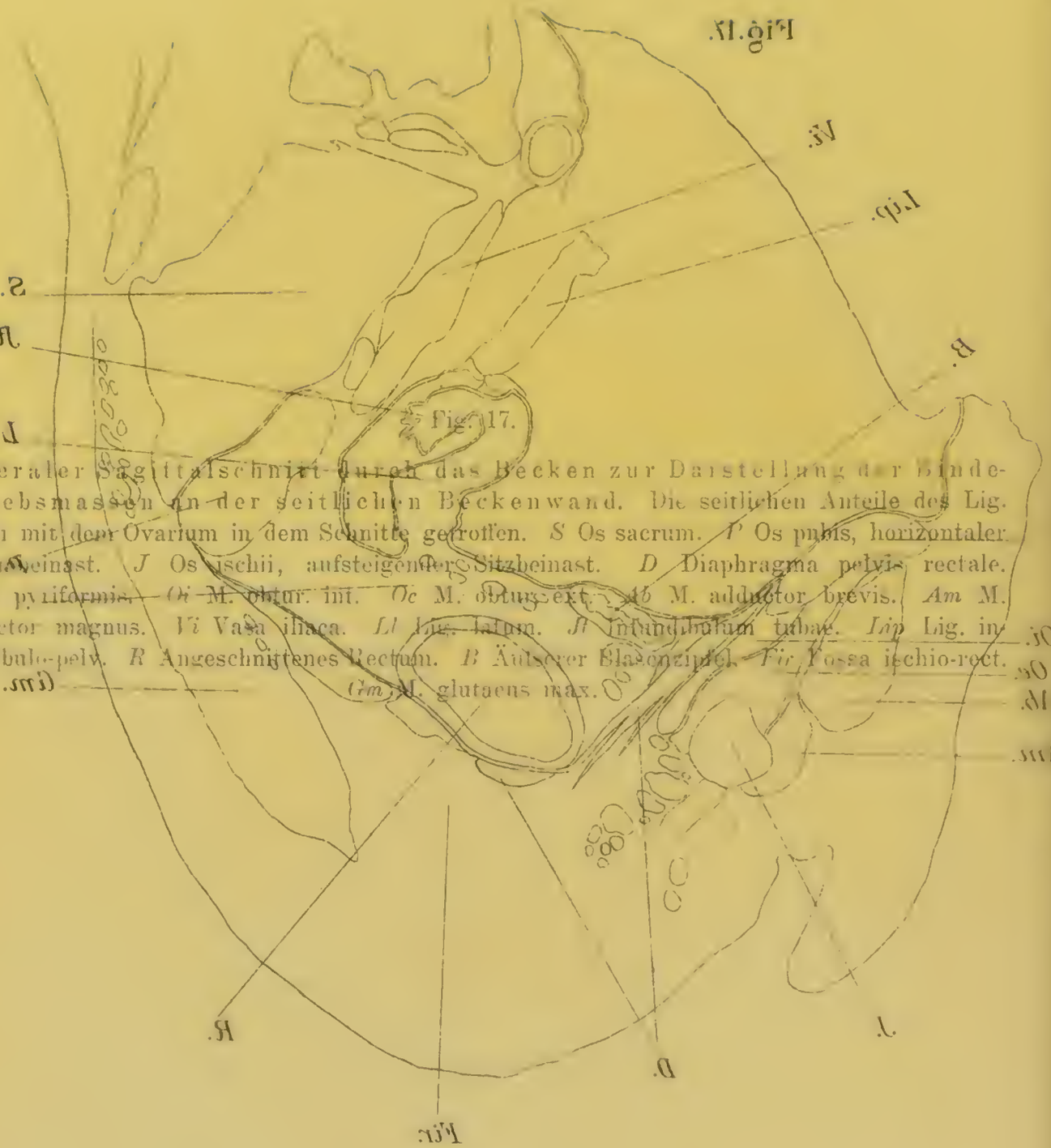

Fig. 17.

Lateraler Sagittalschnitt durch das Becken zur Darstellung der Bindegewebsmassen an der seitlichen Beckenwand. Die seitlichen Anteile des Lig. latum mit dem Ovarium in dem Schnitte getroffen. *S* Os sacrum. *P* Os pubis, horizontaler Schambeinast. *J* Os ischii, aufsteigender Sitzbeinast. *D* Diaphragma pelvis rectale. *p* M. pyriformis. *Oi* M. obtur. int. *Oe* M. obtur. ext. *Ab* M. adductor brevis. *Am* M. adductor magnus. *Vi* Vasa iliaca. *Ll* Lig. latum. *Ifp* Infundibulum tubae. *Lip* Lig. infundibulo-pelv. *R* Angeschnittenes Rectum. *B* Äußerer Blasenzipfel. *Fic* Fossa ischio-rect. *Gm* M. glutaeus max.

Fig. 17.

Druck v. Kgl. Univers. Druckerei v. H. Stürtz in Würzburg. Verlag von J. F. Bergmann in Wiesbaden.

TAFEL IV. FIG. 18.

Fig. 18.

Lateraler Sagittalschnitt durch ein Becken mit gefüllter Blase, die Basalabschnitte des Lig latum getroffen.

Sy Symphysis ossium pubis. *S* Os sacrum. *Fl* Flexura sigmoidea. *Vc* vesica urinaria. *Va* Vagina. *R* Rectum. *CD* Cavum Douglasi. *BL* Basis des Lig. latum. *Lip* Lig. infundibulo-pelv. *Au* Adnexa uteri. *Mr* Musc. rectus.

Fig. 18

Fig. 18.

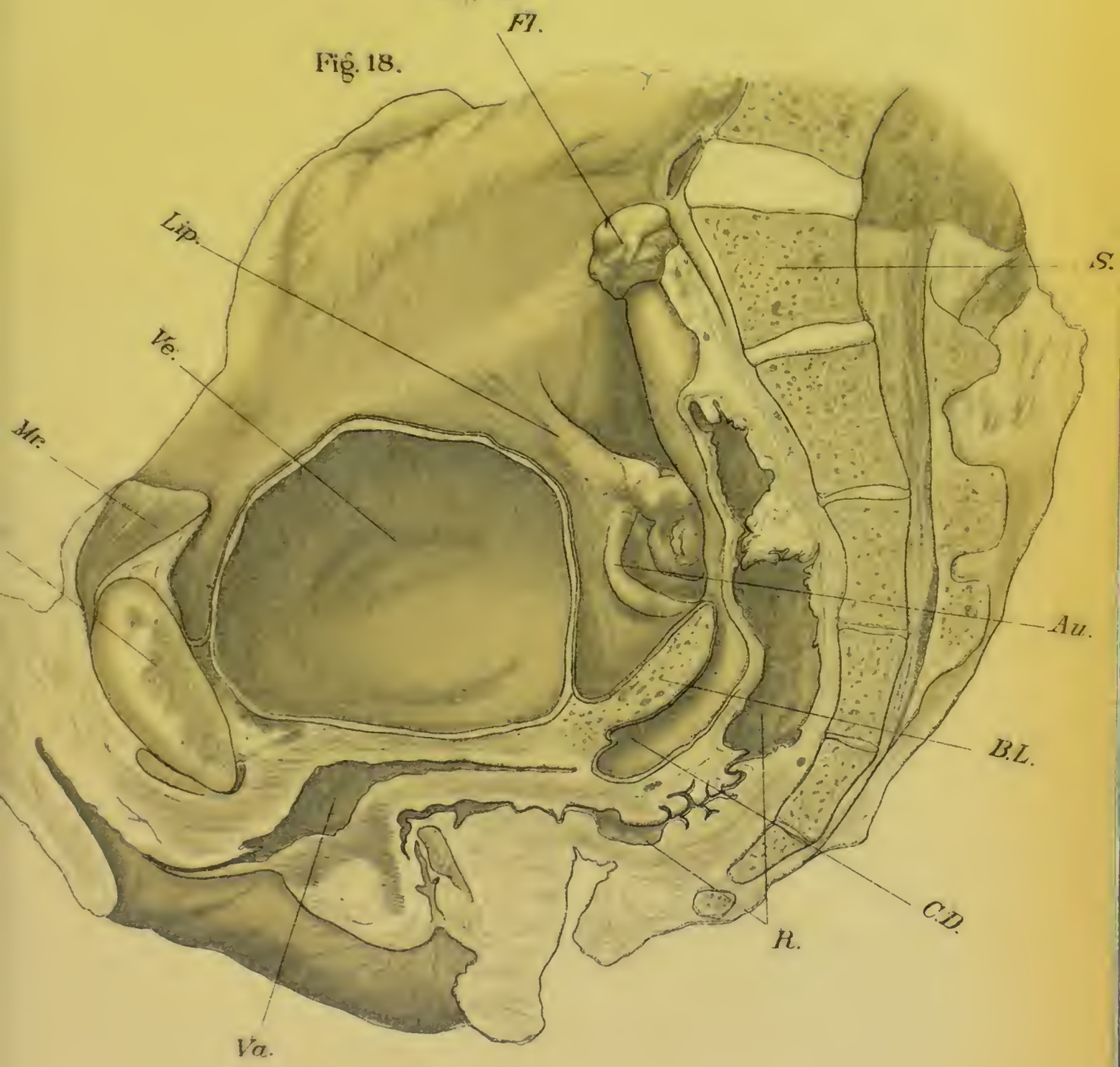

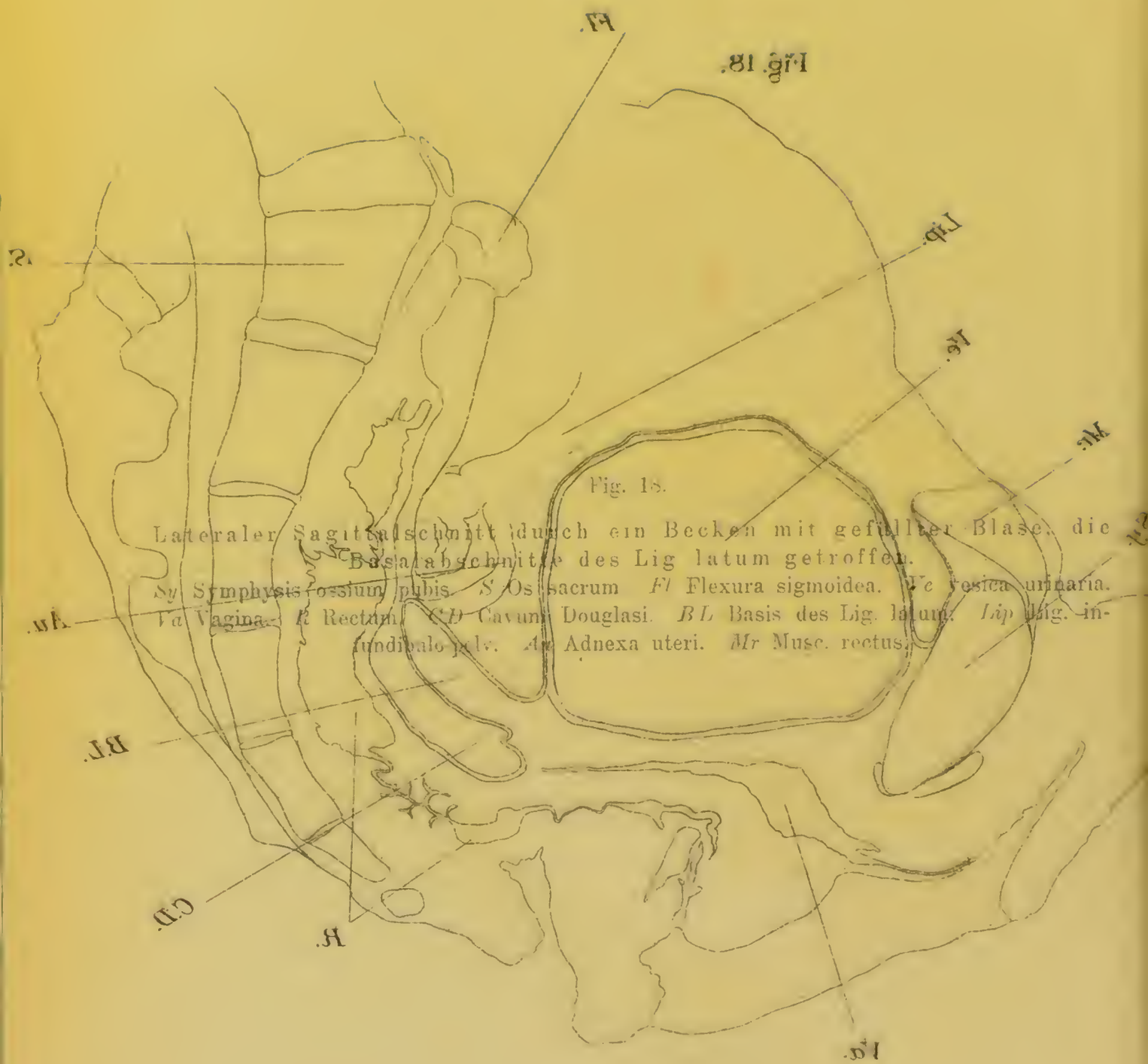

Fig. 18.

Lateraler Sagittalschnitt durch ein Becken mit gefüllter Blase, die Basalabschnitte des Lig latum getroffen.

Sy Symphysis ossium pubis. *S* Os sacrum *Fl* Flexura sigmoidea. *Ve* vesica urinaria. *Va* Vagina. *R* Rectum. *CD* Cavum Douglasi. *BL* Basis des Lig. latum. *Lip* Lig. infundibulo pelv. *Ax* Adnexa uteri. *Mr* Musc. rectus.

Fig. 18

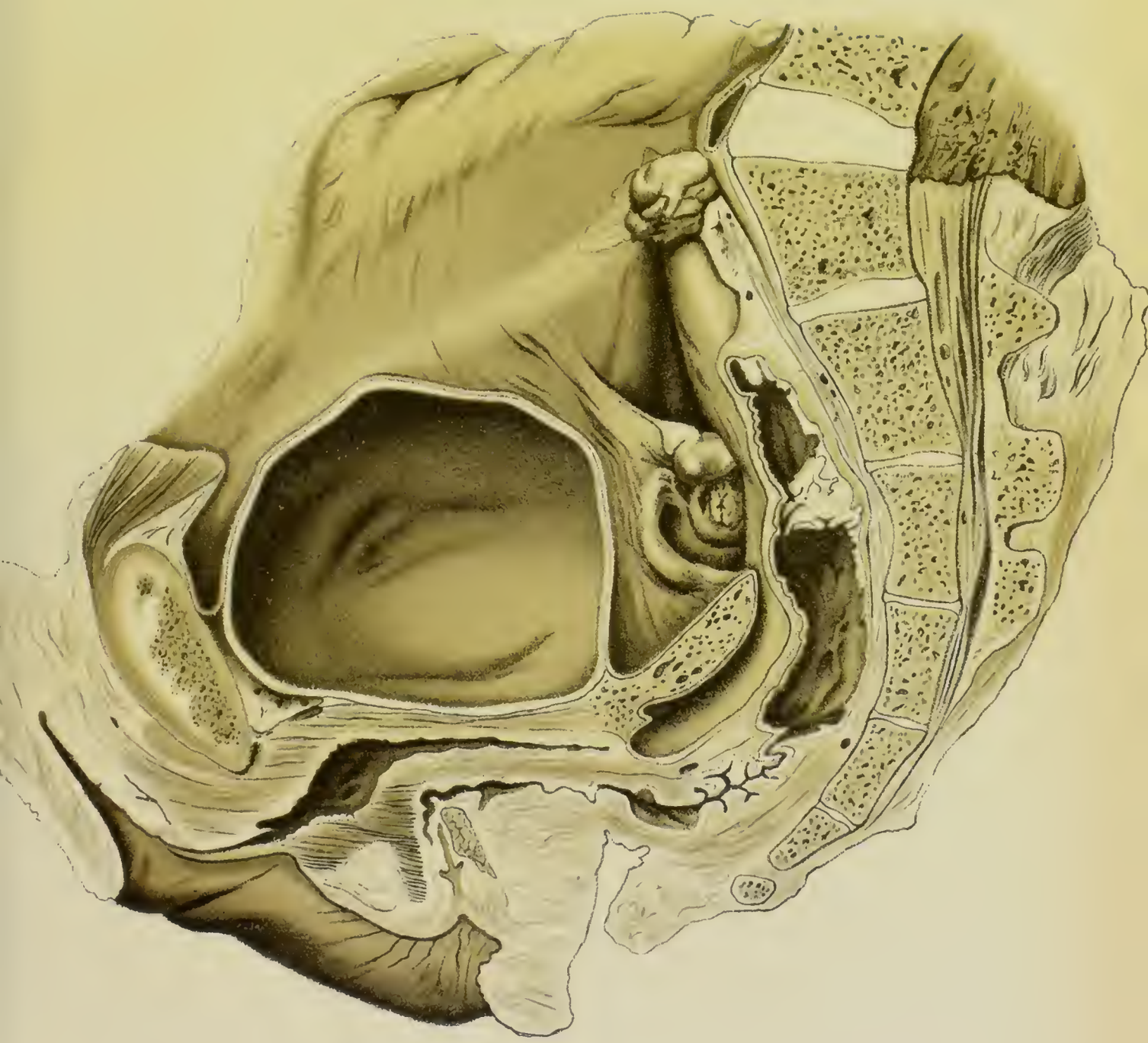

Druck d. kgl. Univers. Druckerei v. H. Stürtz, Würzburg

Verlag von J. F. Bergmann, Wiesbaden.

Kelly, The anatomy of the round ligament. Tr. of the N. Y. Ac. of M. Am. J. of obst. N. Y. Bd. XXVIII, p. 296—301.
Langer, Lehrbuch der Anatomie des Menschen. Wien 1865.
Langer-Toldt, Lehrb. d. system. u. topogr. Anatomie des Menschen. Wien, Leipzig 1893.
Lartschneider, Die Steifsbeinmuskeln beim Menschen und ihre Beziehungen z. M. levator ani u. z. Beckenfascie. Denkschrift d. k. Ak. d. Wiss. 1895. Bd. LXXII.
Leſshaft, Über die Muskeln und Fascien der Dammgegend beim Weibe. Morph. Jahrb. 1883. Bd. IX.
Luschka, Die Fascia pelvina in ihrem Verhalten zur hinteren Beckenwand. Sitz.-Ber. d. k. Akad. d. Wiss. 1859, Bd. XXXV.
Derselbe, Die Muskeln am Boden des weibl. Beckens. Denkschrift d. k. Akad. d. Wiss. 1862, Bd. XX.
Martin, Lage und Bandapparat des Eierstockes. Festschr. f. Karl Ruge. Berlin 1897.
Robinson, The structures existing in the broad ligament. Kans. City M. Index 1893. Vol. XIV, p. 294, 297.
Rouget, Recherches sur le type des organes génitaux et leurs appareils musculaires. Thèse de Paris 1855 u. J. de phys. Paris 1858.
Samson, Zur Kenntnis der Flexura sigmoidea. Dorpat.
Schultze, B. S., Über Palpation d. Beckenorgane. Jen. Ztschr. f. Med. u. Nat. 1870, Bd. V.
Derselbe, Zur Kenntnis der Lage der Eingeweide im weibl. Becken. 1876, Arch. f. Gyn. IX.
Sellheim, Zur Topographie der Beckeneiterungen. Kongr.-Ber. VII. Bd.
Snégireff und Gonbaroff, L'anatomie topogr. des ligaments larges. Congr. périod. intern. de Gyn. Bruxelles, Sept. 1892.
Straufs-Durckheim, Anat. descript. comparat. du chat. Paris 1845.
Symington, A contribution of the normal anatomy of the femal pelvic floor. Edinb. med. J. March. 1889.
Waldeyer, Die Lage der inneren weiblichon Beckenorgane bei Nulliparen. 1886.
Derselbe, Beitr. z Kenntnis der Lage der weibl. Beckenorgane mit 5 Tafeln. Festschr. f. Kölliker. Bonn 1892.
Wieger, Über die Entstehung und Entwickelung der Bänder des weibl. Genitalapparates. Arch. f. Anat. u Phys. 1885. Anat. Arch. p. 349.
Zuckerkandl, E., Über die Fascia perinaei propria. Wien. med. Blätter 1883.

II. Verletzungen des Beckenbindegewebes (Zerreifsung, Zerquetschung), Extraperitonaealer periuteriner Bluterguſs, Blutgeschwulst (Thrombus, Haematom).

Die meisten der hier anzuführenden Verletzungen des Beckenbindegewebes und deren Folgen sind auf Geburten zurückzuführen und zwar sowohl auf spontane, als durch Kunsthilfe beendete (Gebärmutterzerreifsung, Scheiden-, Dammrisse); denn bei jeder derartigen Verletzung ist die Zellstoffhülle, resp. das diesem Organe anliegende Bindegewebslager mehr minder mitgetroffen, wenn die Risse nicht ganz oberflächlich sitzen.

Unter den geburtshilflichen Eingriffen sind es die Wendung, wenn der richtige Zeitpunkt für dieselbe versäumt wurde, und ganz besonders die Entbindungen mit der Zange, welche den Ausspruch, die Zange könne unter Umständen zu dem gefährlichsten und blutigsten Instrumente werden, bekräftigen.

Die bedeutsamste dieser Verletzungen ist die inkomplete Cervixruptur, welche in ganz kurzer Zeit durch akute Anämie zum Exitus letalis führen kann. Es ist dieser Ausgang und der entsprechende Obduktionsbefund ein Beweis dafür, dafs sich eine Frau nicht allein in die freie Bauchhöhle, sondern auch in ihr Beckenbindegewebe, resp. in das höher nach aufwärts reichende Subserosium verbluten könne.

Verhältnismäfsig klein jenen gegenüber ist die Zahl der zu den Geburtsvorgängen in keinerlei Beziehung stehenden traumatischen Verletzungen. Dieselben lassen sich im grossen Ganzen in 3 Gruppen teilen:

1. in jene durch Fall, Sturz, besonders auf einen spitzen, pfahlartigen Gegenstand oder das Eindringen eines solchen gegen den Scheideneingang, gegen den Damm zu (z. B. eines Hornes, einer Heugabel, von Holzpfählen, Einführen von spitzen Fremdkörpern u. s. w.);

2. in jene durch gewaltsam und roh ausgeführten Beischlaf und Notzucht entstandene; für erstere bedarf es prädisponierender Momente: unelastische, atrophische Beschaffenheit des paravaginalen Bindgewebes, geschrumpfte und straffe, unelastische Scheidengewölbe bei alten Individuen, Mifsverhältnis zwischen männlichem und weiblichem Genitale (infantiles Genitale). Sitz dieser Verletzungen ist fast immer die hintere Scheidenwand, speziell das hintere Scheidengewölbe; ganz ausnahmsweise kann es zur Abreifsung der Harnröhre und zur Entstehung von Blasenscheiden- und Mastdarmscheiden-Fisteln kommen;

3. in die durch operative Eingriffe, also durch operierende Hände und Instrumente gesetzten Wunden (Discission, forcierte Dilatation, besonders bei langem, starren Gebärmutterhalse, Herabzerren der durch Narben fixierten Gebärmutter, Enukleation von Cervix- und Scheidengeschwülsten, von intraligamentären Myomen und Cysten, plastische Operationen, Umstechungen bei Totalexstirpation und bei Stielunterbindungen gelegentlich von Ovariotomien u. s. w.).

Hier wäre auch noch der Folgen des kriminellen Abortus zu gedenken, bei dem Durchbohrung der Scheidengewölbe oder der Wand des Collum uteri, wobei zumeist die hintere Wand getroffen wird, und rinnenförmige Längsrisse, fistulöse Wundgänge, Abtrennung der Portio vom Scheidenansatze und damit auch Affektionen des Beckenbindegewebes zustande kommen können. Bei jeder etwas in die Tiefe gehenden Verletzung wird das Beckenbindegewebe, resp. der subcutane, paravaginale oder parametrale Anteil desselben mit affiziert, und ist damit ein ähnliches Verhältnis gegeben wie bei etwas tiefer greifenden Verletzungen des äufseren Integumentes.

Von der Art, Virulenz der eingebrachten Keime, von dem Zustande des mitgetroffenen Bindegewebes, dem Reichtum und der Anordnung seiner Lymphbahnen, seinem Blutgehalte, seiner Widerstandsfähigkeit, der lockeren oder dichteren Fügung wird es abhängen, welche Veränderungen der gesetzten Verletzung der Schutzdecke folgen werden.

Schon in der Auflockerung und bedeutenden Succulenz des Genitalschlauches während der Schwangerschaft wird ein gewisser Unterschied von vornherein zwischen den während und aufserhalb dieses Zustandes zugefügten Läsionen zu machen sein.

Die Folgen dieser Verletzungen[1]) sind abhängig von der Ausdehnung des dabei stattfindenden Blutergusses, von der dabei statthabenden Infektion und endlich von dem Sitze und der Ausdehnung der danach zurückbleibenden Schwiele oder Narbe. Die beiden letzteren Punkte werden in dem nachfolgenden Abschnitte über die entzündlichen Veränderungen und deren Folgen abgehandelt. Hier sei nur das Wesentlichste über die Blutgeschwülste des Beckenbindegewebes, die extraperitonaealen Hämatome eingefügt.

Einer Blütezeit französischen Forschertums im Anfange und in der Mitte dieses Jahrhunderts entstammt die Lehre von den Blut-Geschwülsten des weiblichen Beckens. Nelaton wird als der Begründer dieser Lehre hingestellt; aber schon vor ihm waren einzelne Fälle von solchen Blutgeschwülsten durch Laugier, Bourdon, Velpeau und Bernutz beschrieben worden. Nelaton's Schüler gestalteten diese Lehre anatomisch und klinisch weiter aus, hielten aber im allgemeinen an der Anschauung fest, dafs es sich bei allen Blutergüssen um intraperitonaealen Sitz handle. Es fanden sich schon damals Gegner dieser Ansicht, welche unter dem Namen „Thrombes des ligaments larges“ einige dieser Tumoren extraperitonaealen Ursprunges angesehen wissen wollten. Einzelne Autoren jedoch verfielen in das andere Extrem, indem sie sogar das Vorkommen von abgegrenzten Blutergüssen in dem Bauchfellraume von vornherein negierten (Viguès). In einer Sitzung der Soc. de la chirurg. zu Paris (1851) kam es zu einer lebhaften Diskussion über diesen Gegenstand, welche ihren richtigen Abschlufs darin fand, dafs Huguier dafür eintrat, man müsse die Blutergüsse im weiblichen Becken nach den bisher gewonnenen Erfahrungen in 2 grofse Gruppen, die intra- und extraperitonaealen, scheiden.

Die deutschen Kliniker verhielten sich dieser Lehre von den Blutgeschwülsten gegenüber lange Zeit zurückhaltend, so dafs sich Scanzoni in dem seinerzeit epochemachenden Werke über die chronische Metritis (1863) zu dem von ihm später allerdings widerrufenen Ausspruche verleiten lassen

---

1) Es kann mit Rücksicht auf die diesem Werke zufallende Aufgabe in eine Besprechung der Geburtsverletzungen nicht eingegangen werden; es fällt jene den geburtshilflichen Lehr- und Handbüchern zu. Bezüglich der Verletzungen der Vulva und Vagina sei auf die betreffenden, von Veit bearbeiteten Abschnitte dieses Handbuches verwiesen.

konnte, von dem „Modeartikel Hämatocele" sei ihm bislang kein einziger Fall vorgekommen, ja selbst in der im Jahre 1867 erschienenen Auflage seiner Gynäkologie erklärte, er habe in 20jähriger Praxis nur zwei Hämatocelen gesehen.

Wir begegnen in der Litteratur seither den Ausdrücken Haematocele extra- und intraperitonaealis, H. retrouterina (Gaugier), extrauterina (C. Braun), perinterina (Hegar), intraperitonaealis, subperitonaealis, interstitialis (Ott), unter welchen verschiedenen Namen irgend ein Blutergufs in die kleine Beckenhöhle verstanden wurde; es wurden dieselben ohne Auswahl und Kritik von einem Lehrbuch in das andere übernommen. Unter dem Ausdrucke Hämatocele wurde alles Mögliche zusammengeworfen, so dafs es notwendig war, in dieses Chaos, welches die Kasuistik bot, Klarheit zu bringen und eine präzise Sichtung des gebotenen Materiales durchzuführen. Sie erfolgte in der bedeutsamen, allgemein anerkannten Arbeit Schröders (1866), welcher in der ihm verfügbaren Litteratur nur den Fall Ott's als sicher extraperitonaealen gelten liefs.

Für die Lehre von den klinisch bedeutsamen Blutungen in das Beckenbindegewebe wurden eigentlich erst die anatomische Bearbeitung dieses Gegenstandes von Kuhn und die Beobachtungen A. Martin's, der als der erste bei derartigen Fällen die Bauchhöhle eröffnete und auf diese Weise volle Klarheit über den Sitz und die Ausbreitung derartiger extraperitonaealer Blutansammlungen gewann, grundlegend, nachdem vorher Duncan, Credé, Braun, Breslau, Olshausen u. a. für das Vorkommen extraperitonaealer Hämatome eingetreten waren.

War es Schröder gelungen, den Begriff der Haematocele intraperitonaealis scharf abzugrenzen und diese als das gewöhnliche Vorkommen der Beckenblutung hinzustellen, so wurde es bald auch notwendig, bei den extraperitonaealen Blutergüssen nach ihrem Sitze eine Abgrenzung und Einteilung zu schaffen[1]). Dieses Verdienst mufs vor allem Schlesinger zuerkannt werden, der in einer grofsen Reihe von Aufsätzen in seinen Studien über die Architektonik des Beckens eine Abgrenzung geschaffen hat, welche acceptiert werden mufs und auch in der Freund'schen Bearbeitung der Pathologie des Beckenbindegewebes aufgenommen ist.

Der extraperitonaeale Sitz von Blutergüssen im Becken ist demnach nur in früherer Zeit angezweifelt worden; heute ist derselbe durch eine Reihe von Beobachtungen sowohl am Sektionstische als gelegentlich

[1]) Was die Bezeichnung der Blutergüsse betrifft, so ist es zweckmäfsig, hiebei einheitlich vorzugehen, um allen Mifsverständnissen zu begegnen. Der Name Haematocele extraperitonaealis ist vollständig zu verlassen, und die Bezeichnung Hämatocele nur für die ursprünglich gekannten, intraperitonaealen Blutansammlungen zu reservieren. Der Ausdruck Hämatom ist ein ganz guter und dem alten Terminus Thrombus vorzuziehen. Er möge daher für die extraperitonaealen, subserösen Blutgeschwülste allein in Gebrauch bleiben.

von Operationen, und zwar auch für den nichtschwangeren Zustand sicher nachgewiesen worden, sodafs darüber nicht weiter zu diskutieren ist.

Zu den häufigen Vorkommnissen zählt diese Art von Blutergüssen jedoch sicher nicht. Dafür spricht nicht nur die verhältnismäfsig geringe Zahl der hierher zu rechnenden Fälle in der Litteratur, sondern auch die persönliche Erfahrung jedes in operativer Hinsicht beschäftigten Gynäkologen. Diese Seltenheit des Vorkommens kontrastiert in auffallender Weise mit der Zunahme der Häufigkeit der intraperitonaealen Blutergüsse, seitdem es die moderne Asepsis ermöglicht hat, die Bauchhöhle ohne Gefahr für das Individuum zu eröffnen, und damit ein immenses Beobachtungsmaterial gewonnen wurde.

Von den pathologischen Anatomen erfahren wir über diese extraperitonaealen Blutergüsse sehr wenig, da doch, wie es scheint, nur aufserordentlich selten solche Fälle zur Obduktion gelangen; vergebens sehen wir uns in dem alles umfassenden Lehrbuche Rokitansky's danach um; das Werk, das sonst auf jede die makroskopische Pathologie betreffende Frage exakte Antwort gibt, beschreibt nur einen intraperitonaealen Blutergufs und den Thrombus vulvae. Sein Schüler Klob erledigt diesen Gegenstand ebenfalls nur mit einigen Citaten ohne Mitteilung eigener Beobachtungen.

Exakte Angaben über die Häufigkeit der extraperitonaealen Hämatome sind deshalb nicht gut möglich, weil kleinere derartige Blutansammlungen der Beobachtung ganz entgehen. Martin stellte unter 8000 Fällen 10mal diese Diagnose, Stadtfeld beobachtete unter 5000 Geburten 4mal suprasymphysäre Beckenhämatome[1]), und Kuhn nimmt für die Häufigkeit 1.5 % an. Das Verhältnis von intra- zu extraperitonaealen Blutansammlungen stellt sich nach letzterem Autor wie 14 : 5, nach Weber wie 23 : 5. Thorn stellt der Häufigkeit von 0,9 bis 1,0 % der intraperitonaealen eine solche von 0,1 bis 0,2 % der extraperitonaealen Hämatome gegenüber. Nach unseren Erfahrungen scheint diese Zahl noch immer zu hoch gegriffen, insoweit es sich um gröfsere Blutansammlungen handelt, welche ausgesprochene Symptome herbeiführen oder zu operativem Eingreifen zwangen, da wir unter ca. 3000 operativ behandelten Fällen 17 Hämatocelen, aber nicht einem einzigen Falle von Haematoma extraperitonaeale begegnet sind.

Abgesehen von den eingangs erwähnten Geburtsverletzungen oder der durch Traumen bedingten, von aufsen nach innen stattfindenden Laesio continui mufs auf Grund unserer heutigen Erfahrungen zugegeben werden, dafs in einzelnen, wenn auch besonders seltenen Fällen Gefäfszerreifsung ohne

1) Alle Fälle betrafen Erstgebärende, spontane Geburten. Dieselben wurden meist erst einige Zeit nach der Geburt gelegentlich der Exploration, welche wegen andauerndem Hochstand der Gebärmutter unternommen wurde, entdeckt Wurstförmige Vortreibung des oberen Teiles der Scheide mit einer Fortsetzung ins Beckenbindegewebe hinein. Symptome: bleibende hohe Lage des übrigens gut involvierten Uterus und dauernd blutige Lochien (Stadtfeld).

jene Einflüsse im Bereiche des Genitalapparates zustande kommen können. Das seltene Auftreten dieser ist durch einen Ausspruch Virchow's gekennzeichnet, der dahin lautet, dafs er eine primär retroperitonaeale Hämatombildung, abgesehen von puerperalen und traumatischen Fällen, niemals an der Leiche angetroffen habe. (Die krankhaften Geschwülste, 1863.)

Es bedarf zur Entstehung solcher gewisser prädisponierender und gewisser veranlassender Momente. Gewifs müssen die ersteren in Veränderungen der Gefäfswandung gesucht werden (Arteriosklerose, Endarteritis, Phlebitis). Solche sind schon in geringem Grade zu erwarten bei Individuen, welche rasch und oft hintereinander geboren haben; dabei kommt es infolge dieser förmlich kontinuierlichen Schwangerschaft zur auffallenden Schlängelung der uterinen Gefäfse und zur Erweiterung der einzelnen Gefäfsrohre, besonders der Venen. Phlebektasien und variköse Veränderungen sind die natürliche Folge.[1]) Sind solche an den unteren Extremitäten in mächtiger Weise ausgeprägt, so ist der Rückschlufs gestattet, dafs auch ähnliche Veränderungen in den Beckenvenen vorliegen. Auf das häufige Vorkommen von Phlebolithen in den Beckenvenen der Frau hat schon Klob aufmerksam gemacht.

Alles, was andauernde Stauung im venösen Systeme auch nur im beschränkten Umfange, speziell im kleinen Becken hervorruft, kann als prädisponierendes Moment weiterhin bezeichnet werden; so findet sich solche infolge zu starken Schnürens und bei Herz-, Lungen- und Leberkrankheiten. Lokale Cirkulationsstörungen sind bedingt durch Verlagerung des Uterus mit Torsion der Ligamenta lata, besonders der Ligamenta infundibulo-pelvica, durch Geschwülste der Gebärmutter (Fibromyome), Hemmung des Abflusses durch Schwielenbildung im parametralen Bindegewebe. Dafs chronische Entzündung auch auf die Gefäfse des erkrankten Organes Einflufs haben mufs, ist selbstverständlich; so findet sich bei Metritis Brüchigkeit der Gefäfswandung angegeben. Anerkannt und bedeutsam sind die Veränderungen, welche durch Syphilis und Nephritis im Gefäfssysteme gesetzt werden. Desgleichen sind dyskrasische Zustände und schwere Allgemeinerkrankungen (Anämie. Chlorose, Typhus, Variola, Sepsis), besonders solche, welche an sich schon eine Tendenz

[1]) So kann der dem Plexus pampiniformis beim Manne entsprechende Teil der Spermatikalvenen unter Umständen ähnliche Erweiterungen und Veränderungen zeigen, die auch eine Reihe von Beschwerden im Gefolge haben mögen. Es wurde daher auch bei der Frau von einer Varikocele und zwar des Lig. latum und suspensorium ovarii (varicocele ovarienne, Richet 1860) gesprochen. In seltenen Fällen wurde auch das Lig. teres varikös verändert befunden und setzten sich die Venenektasien in die grofsen Schamlippen fort. Es ist von Coë angezweifelt worden, ob eine dauernde Erweiterung in denselben thatsächlich Platz greift. Sicher sind aber ganz bedeutende Stauungen im venösen Systeme des weiblichen Beckens aufserordentlich häufig und nur die grofse Zahl der Abzugskanäle vermag den Ausgleich herbeizuführen. Budin (Des varices chez les femmes enceintes. Thèse d'agreg. Paris 1880) hat die Varikositäten im schwangeren Zustande der Frau in vortrefflicher Weise geschildert und Reclus (Pathologie externe 1889) hat sich bemüht, verschiedene Grade bei den Varicen zu unterscheiden, je nachdem die Veränderungen dauernde und auch die Struktur der Gefäfswand treffende sind.

u Blutungen zeigen (hämorrhagische Diathese, Hämophilie, Skorbut, Purpura), u nennen.

Bei Eileiterschwangerschaft und besonders bei der interligamentären Form im Sinne Werths kann die Ruptur in der Weise erfolgen, dafs die Blutung zwischen die Blätter der Ligamenta lata statthat, wobei es zur Bildung von ganz mächtigen Hämatomen kommen kann. Endlich wäre noch des von Frankenhäuser-Kuhn erwähnten Momentes zu gedenken, nämlich der Häufigkeit des Auftretens extraperitonaealer Hämatome bei vorzeitigem Eintritte der Menopause.

Auch vom Eierstock gehen Blutungen aus, welche extraperitonaealen Sitz nehmen können. Ovarialapoplexien, Blutungen in Follikelcysten oder in das Ovarialstroma sind bei einem Organe, das einem solchen Wechsel im Blutgehalt ausgesetzt ist, wie der Eierstock, besonders aber, wenn letzterer sich in einem entzündeten Zustande befindet, weder seltene noch auffallende Veränderungen (Dupuy, Rollin, Böckel, Petit, Doleris u. a.).

Zumeist ist der Ausgangspunkt solcher Blutung eine strotzend gefüllte Vene, die durch irgend eine Erschütterung zum Platzen gebracht wurde. Am häufigsten kommt dies zustande bei den Venen des Plexus utero-ovarialis s. pampiniformis (bulbe-ovarien), welche verhältnismäfsig frei ohne feste Grundlage oder derbe Umhüllung in jener Bauchfellfalte eingelagert sind, die als Ligamentum infundibulo-pelvicum, besser pelvico-ovaricum oder suspensorium ovarii in den seitlichen Rand des oberen Abschnittes der Ligamenta lata übergeht. Es kann aber auch jeder der am weiblichen Genitale so mächtig ausgebildeten Venenplexus, oder jener der benachbarten Organe, so der Plexus uterinus, cervicalis, vulvovaginalis, vesicalis, haemorrhoidalis, den Ausgangspunkt der Blutung darstellen. Danach sind auch die Regionen gekennzeichnet, welche durch besonderen Gefäfsreichtum Prädilektionsstellen für die Entstehung derartiger Blutungen abgeben: 1. Vorhof und Scheideneingang, 2. Scheidengewölbe, Gebärmutterhals, Blasengrund, 3. die breiten Mutterbänder.

Bei Durchsicht der Krankengeschichten der einzelnen hierher gehörigen Fälle findet sich in einer grofsen Zahl ein direkt die Blutung veranlassendes Moment nicht angegeben.

Starke Erschütterungen, Fallen aus beträchtlicher Höhe und in ungünstiger Stellung, Überanstrengung bei der Arbeit, Heben einer schweren Last, Fahrt auf schlechten Wegen, Tanz, Erkältung, Gemütsaffekte, Coitus, dies alles ganz besonders während der menstruellen Kongestion oder im schwangeren Zustande sind jene Angaben, welche sich finden, wenn überhaupt eine diesbezügliche Äufserung über die Veranlassung gemacht ist.[1])

---

[1]) Der Obduktionsbefund des im Folgenden mitgeteiltenFalles, welcher mir vom Vorstand des hiesigen pathologisch-anatomischen Institutes (Prof. Chiari) zur Verfügung gestellt wurde, soll ein Beweis dafür sein, dass extraperitonaeale Hämatome des kleinen Beckens auch auf andere Weise als auf dem der Verletzung im Bereiche des Genitaltraktes zustande kommen können, dafs sich ein Individuum in sein Subserosium verbluten könne (etwas, was übrigens schon durch die inkomplete Cervixruptur erwiesen ist), endlich dafs bei einer so foudroyanten

Den anatomischen Verhältnissen nach und auf Grund der Erfahrungen welche die Litteratur aufweist, sind vor allem zu trennen: die Blutgeschwülste, welche unterhalb von denen, die oberhalb des Beckenbodens ihren Ursprung nehmen. Nur bei ganz aufserordentlich heftiger Blutung ins Cavum subcutaneum pelvis hat man ein Übergreifen derselben ins Cavum subperitonaeale durch jene Lücken im Beckenboden beobachtet, welche in dem einleitenden anatomischen Abschnitte beschrieben wurden und jene Pforte darstellen, durch welche hindurch die Injektionsmassen bei den Versuchen Schlesinger's ihren Weg genommen haben.

a) Die oberhalb des Diaphragma pelvis proprium s. rectale stattfindenden Blutungen bilden die eigentlichen extraperitonaealen oder subperitonaealen Blutgeschwülste, u. zw.

α) Das Haematoma anteuterinum: Zerreißung der mächtigen Venenplexus am Blasengrund, Ansammlung des Blutes zunächst in dem Cavum zwischen Fascia superior diaphragmatis (pelvina) und Fascia visceralis (endopelvina) — nicht zu verwechseln mit den seltenen Fällen von Haematocele anteuterina (Schröder, Olshausen, Bertrand, Routier u. a.), welche Blutansammlung im Cavum vesico-uterinum peritonaeale nur unter der Voraussetzung der vollständigen Obliteration des Douglas'schen Raumes stattfinden kann. (Extraperitonaeale Blutansammlungen an dieser Stelle siehe Fälle von Braun, Fanny Berlin u. a.)

Blutung wie nach einer Ruptur der Aorta die natürlichen Schranken rücksichtslos durchbrochen werden.

Aus demselben sei das Nachfolgende als für das Verständnis wichtig hervorgehoben: „K. A. 72 Jahre alt. Irrenanstalt. Im Herzbeutel ein Eßlöffel klaren Serum. Herz etwas gröfser, die Wandungen des linken Ventrikel etwas dicker, sein Fleisch blafs-braun. — An der Valvula mitral. die freien Ränder der Zipfel verdickt und etwas geschrumpft. Die übrigen Klappen unverändert. Intima Aortae verdickt, rauh, stellenweise auch verkalkt, an ihrer Innenfläche bis zum unteren Ende der Aorta hin da und dort bis 2 cm grosse „atheromatöse Geschwüre". Zwischen dem Abgange der art. meseraica sup. und der Theilungsstelle der Aorta in der linken Wand derselben eine 6 cm lange, 2 cm breite Lücke, welche von unregelmäfsig gezackten und atheromatös zerfallenden Rändern begrenzt wird und in eine links von der Aorta gelegene, hühnereigrofse Höhle führt, die mit flüssigem Blute erfüllt ist und eine glatte Wand, wie aus geronnenem Fibrin bestehend, besitzt. Die Begrenzung dieser Höhle, die eine bis 3 mm dicke Membran darstellt, mehrfach, so am unteren Rande der Lücke der Aorten-Wände und an der linken Peripherie der Höhle eingerissen. Von diesen Rifsstellen aus eine ausgedehnte, frische hämorrhagische Infiltration im retroperitonaealen Zellgewebe; an der linken Seite der Aorta abdominalis und über die linke Niere, in der Fossa iliaca sinist. nachzuweisen, welche hämorrh. Infiltration sich auch weiter auf das Ligam. uteri lat. sinist. fortsetzt und am Grund der excavatio vesico uterinalis über die Mittellinie noch etwas nach recht sich erstreckt. Das Ligam. lat. sinist. dadurch auf 6 cm verdickt, de Uterus nach rechts verdrängt, auch in die Ala vespertilionis sinistra das hämorrh. Infiltrat zu verfolgen. Pathologisch-anatomische Diagnose: Ruptura aneurysmatis aortae abdominalis subsequ. haemorrhagia in textum cellulosum Endarteriitis chronica deformans. Encephalomalacia circumscripta. Anaemia universalis.

β) Blutungen in das eigentliche parametrale Bindegewebe, in die Basalabschnitte oder in die oberen freien Anteile der Lig. lata (Ligamenthämatome, parametrale Hämatome). Bei jeder bedeutenderen Blutansammlung an diesen Stellen kommt es auch, wenn die Blutung in der Tiefe des Zellgewebslagers ihren Ursprung nahm, zu einer Entfaltung und einem Auseinanderweichen der Platten der Lig. lata, wodurch ein ganz charakteristisches Merkmal dieser Blutgeschwulst gegeben ist.

Das Vorkommen von Hämatomen der Ala vespertilionis (Beigel) ist gewifs mit Rücksicht auf den Ursprungsort von Interesse, doch insolange die Blutgeschwulst eine derart beschränkte bleibt, hat sie wenig klinische Bedeutung, da die Gröfse zu gering ist, um ausgesprochene Beschwerden herbeizuführen. Es ist daher die Aufstellung einer besonderen Unterabteilung in diesem Sinne vom klinischen Standpunkte aus nicht notwendig.

γ) Das retrovaginale oder interstitielle Hämatom (Betschler, Ott), welches seinen Ursprung im oberen Anteile des Septum recto-vaginale nimmt und eine ganz umschriebene, charakteristische Form der Beckenblutgeschwülste darstellt. Einzelne dieser Formen sind auch als Vaginalhämatome beschrieben worden, doch liegt eine Berechtigung zu dieser Bezeichnung nicht vor, nachdem der Ausgangspunkt mit der Scheide selbst nichts zu thun hat: freilich wird der obere Abschnitt der hinteren Scheidenwand bei beträchtlichem Blutergufs enorm vorgetrieben und die Konfiguration des Scheidenrohres dabei wesentlich beeinträchtigt. In einzelnen Fällen dehnt sich die Blutung im Gewebe unter den Douglas'schen Falten aus und setzt sich bis in das paraproktale Bindegewebe fort. Solche Fälle sind mehrfach (u. a. von Ter-Grigariantz) beschrieben.

Wenn auch die ursprünglichen Blutherde die ihnen vorgezeichneten Grenzen, Fascien und Bindegewebssepta, respektieren (siehe den vorausgeschickten anatomischen Teil dieser Abhandlung), so gilt dies für sehr heftige, mit Gewebszertrümmerung einhergehende Blutungen nicht immer; es kann die eine Form in die andere mehr oder minder überfliefsen. So kann die Blutinfiltration bei den Ligamenthämatomen in Form einer Brücke oder eines Ausläufers ante- oder retro-cervikal nach dem Ligament der anderen Seite hinüber sich fortsetzen und im lockeren Zellstoff jener Seite einen zweiten Tumor entstehen lassen. Einen hierfür ganz bezeichnenden Fall hat Kuhn in seiner eingehenden Monographie beschrieben und abgebildet (s. auch die beistehenden, dieser Arbeit entnommenen Skizzen). Das Vorkommen solcher doppelseitiger, durch periuterine Brücken verbundener Tumoren ist seither wiederholt beobachtet. Wenn grofse Blutmassen retrocervikal sich ansammeln, so können sie sich auch nach dem Parametrium hin fortsetzen, anderseits den Mastdarm ringförmig umgreifen und so eine förmliche Stenose hervorrufen (Lawson Tait, Grandin).

b) Die unterhalb des Diaphragma ihre Entstehung nehmenden Blutgeschwülste würden sich nach ihrem Sitze trennen lassen: in Haematoma vulvae, vaginae (introitus vaginae und unterer Abschnitt der

Scheide) und fossae ischio-rectalis. Dieselben sind durchwegs Folgen von durch den Geburtsakt oder durch äufsere Gewalt bedingten Traumen.

Die gröfste Ausdehnung und damit die bedeutsamsten klinischen Erscheinungen zeigen die **Ligamenthämatome,** und sollen dieselben zunächst in Bezug auf Symptomatik und Diagnostik erörtert werden.

Der Statistik nach sind meist Frauen späterer Altersperioden getroffen, so dafs man extra-peritonaealen Blutergüssen bei Individuen unter 30 Jahren selten begegnet.

Die klinischen Erscheinungen der Ligamenthämatome bilden einen recht eigentümlichen Symptomenkomplex. Beim Zusammentreffen aller dieser Momente ist die Diagnose im allgemeinen nicht schwierig; den Angaben der Autoren gemäfs wird sich dieselbe auf folgende Punkte zu stützen haben:

1. Auftreten der Erscheinungen in Form eines Anfalles und zwar eventuell im Anschlusse an ein Trauma und die bestehende, erwartete oder eben cessierende Menstruation. Die Beziehungen des Einsetzens der Erscheinungen zur Menstruation werden in folgende Variationen geteilt:

a) Anfall gleich zu Beginn oder nach den ersten Tagen der Menstruation,

b) die Menstruation erscheint überhaupt später,

c) die Menstruation hat längere Zeit ausgesetzt oder schon ganz aufgehört.

2. Plötzliches Einsetzen von wehenartigen (Frankenhäuser-Kuhn), zerrenden oder reifsenden Schmerzen; Sistieren und neuerliches Auftreten derselben paroxysmenweise.

3. Erscheinungen von seiten der Nachbarorgane: Druck auf Blase und Mastdarm, Tenesmus, Retentio urinae, Stuhlverstopfung, Schmerzen beim Stuhl. Die Cirkulationsverhältnisse in der dem Bluther d benachbarten Gebärmutter erleiden naturgemäfs eine Störung, die sich durch in sehr verschiedener Weise auftretenden Genitalblutungen äufsert.

4. Erscheinungen der akuten Anämie: Kollaps, Ohnmachtsanwandlung, kleiner frequenter Puls.

5. Auftreten einer teigig weichen, mehr minder festen Geschwulst von Ei- bis Mannskopfgröfse; dieselbe ist zumeist unbeweglich oder mit dem Uterus in toto etwas verschieblich und hauptsächlich seitlich, etwas vor oder hinter demselben gelegen, ihn mehr minder verdrängend; nur bei sehr grofser Ausdehnung überragt der Tumor den Beckeneingang; besonders das seitliche Scheidengewölbe und der Beckenboden werden herabgedrängt: Tendenz zur Ausbreitung auf die Darmbeinteller.

Diese Erscheinungen zusammengenommen lassen allerdings mit grofser Sicherheit das Auftreten einer Beckenblutgeschwulst annehmen, und unterscheidet sich dieser Zustand von vornherein bereits von den entzündlichen Affektionen, Neubildungen u. dgl. mehr.

Es wird sich behufs Präzisierung der klinischen Diagnose im weiteren darum handeln, die Differentialdiagnose gegenüber den intraperitonaealen Blutergüssen durchzuführen.

Bei reinen Fällen wird auch diese, zumal im Beginne der Affektion, keinen besonderen Schwierigkeiten begegnen. Solche sind jedoch auch anderen Zuständen gegenüber durch Kombination von intra- und extraperitonaealen Blutergüssen, Vereiterung des Blutherdes, gleichzeitiges Vorhandensein von Neubildungen (Myomen, Cysten, etc.) selbstverständlich gegeben.

Betreffs der anamnestischen Daten finden sich bei Hämatom und Hämatocele keine grellen Unterschiede. Acceptieren wir das Vorkommen der katamenialen Hämatocele, so ist der Unterschied noch mehr verwischt.

Führt auch der typische Tubarabortus zur Entwickelung der Hämatocele, so wissen wir nunmehr, dafs es bei diesem Ereignis zuweilen zur Blutung zwischen die Blätter des Lig. latum kommt, so dafs ektopische Schwangerschaft kein absolut differentialdiagnostisches Merkmal darstellt. Auch dem wehenartigen Charakter der Schmerzen beim Einsetzen der ersten Erscheinungen kann nicht eine solche Bedeutung für die Erkenntnis der extraperitonaealen Blutungen in differential-diagnostischer Hinsicht beigemessen werden, wie dies von Frankenhäuser und Kuhn geschehen ist, indem gerade beim protrahierten Tubenabortus, bei dem ja fast regelmäfsig intraperitonaealer Blutergufs vorkommt, ganz die gleichen Schmerzen die Einleitung bilden können. Traumen können in beiden Fällen das veranlassende Moment sein.

Beide Prozesse setzen plötzlich ein, führen zu ausgesprochenen Erscheinungen der akuten Anämie und zur Entwickelung einer Geschwulst im kleinen Becken.

Entscheidend wird daher in erster Linie der Sitz der Geschwulst sein. Die in dieser Hinsicht gemachten Wahrnehmungen, sowie einige von den Autoren besonders hervorgehobene, differentialdiagnostische Punkte sind in der folgenden Tabelle übersichtlich zusammengestellt.

Differentialdiagnose zwischen

Hämatom	und	Hämatocele.
Sitz der Geschwulst.		
seitlich (auch bilateral); den Uterus vorn oder besonders rückwärts umgreifende brückenförmige Ausläufer bei freiem Douglas.		medial; retrouterin; den Douglas ausfüllend.

Beschreibung der Tafel V.

Schematische Darstellung der Lokalisation der periuterinen, extraperitonaealen Hämatome nach Kuhn.

(Die in dieser Tafel gezeichneten Figuren sind immer der Ausdruck der physikalischen Untersuchung, und stellen hauptsächlich das Verhältnis der Geschwulst zum Uterus dar.)

Fig. 19a und b. Seiten- und Vorderansicht von Fall X. Haematoma lig. lat. sin., retrouterinum et lig. lat. dextr. Perforativperitonitis. Tod. Der Uterus liegt vor der Geschwulst, ist durch dieselbe in die Länge gezogen und über dieselbe bogenförmig nach hinten gekrümmt; im Halsteil prominiert er deshalb am meisten nach vorn. Der Tumor ist von unten her mit dem Uterus verbunden, läfst sich dagegen vom Promontorium abgrenzen.

Fig. 20. Seitenansicht von Fall XI. Haematoma lig. lat. sin., retrouterinum et lig. lat. dextr. Punction. Tod. Harter Tumor über dem hinteren Scheidengewölbe, dasselbe herabdrängend; er ersehien wie aus zwei einander berührenden kugeligen Partien zusammengesetzt, nach oben und nach den Seiten scharf abgegrenzt und abgerundet, nach unten nicht deutlich zu umgreifen. Uterus mäfsig retrovertiert und mit dem Grunde nach links abgewichen. Uterus bewegte sich mit dem etwas beweglichen Tumor mit.

Fig. 21. Vorderansicht von Fall XII. Haematoma lig. lat. dext., anteuterinum et lig. lat. sin. Incision. Heilung. Zwei Tumoren in der linken und rechten Seite, rechts gröfser als links; der linksseitige in zwei Tumoren zu trennen. Dieser doppelte linksseitige Tumor kommunizierte mit dem rechtsseitigen durch eine brückenähnliche Anschwellung, welche vorn quer über den Halsteil des Uterus verlief. Uterus nach hinten verdrängt, etwas retrovertiert.

Fig. 22. Seitenansicht von Fall XIII. Haematoma lig. lat. et retrouterinum nach Trauma entstanden. Perforation. Heilung. Harter Tumor über dem hintern und linken Scheidengewölbe. Bei der Rektaluntersuchung gelangt man mit dem Finger von einer Recto-Vaginalfistel aus in eine Höhle, die sich nach oben zwischen Mastdarm und Uterus hinauf fortsetzt und die dadurch entstanden sein mufs, dafs das Peritonaeum vom Boden des Douglas'schen Raumes, der vorderen Wand des Rectum und der hinteren Wand des Uterus und des linken breiten Mutterbandes abgehoben wurde. Diese Höhle ist der vom hinteren Scheidengewölbe aus tastbare Tumor.

Fig. 23. Vorderansicht von Fall XIV. Haematoma lig. lat. sin. et anteuterinum. Resorption. Im linken Scheidengewölbe, dem antevertierten Uterus anliegend, ein harter Tumor von Enteneigröfse, der sich nach hinten leicht abgrenzen läfst und strangartig über dem vorderen Scheidengewölbe über den Gebärmutterhals zieht, so dafs er ca. 2 Finger breit nach rechts herüberragt.

Fig. 24. Vorderansicht von Fall XV. Haematoma lig. lat. nach Trauma. Resorption. In der linken Iliacalgegend, dem Uterus hart anliegend, ein das Schambein handbreit überragender Tumor, der den Uterus ganz nach rechts und etwas nach vorn drängt.

Fig. 25. Vorderansicht von Fall XVI. Haematoma lig. lat. sin. et anteuterinum. Resorption. Im linken Scheidengewölbe harter Tumor, der sich nach hinten abgrenzen läfst, nach vorn um den Mutterhals herum bis zu 1 Finger breit über die Medianlinie nach rechts reicht. Uterusgrund nach rechts und hinten gerichtet.

Tafel V.

Fig. 19a.

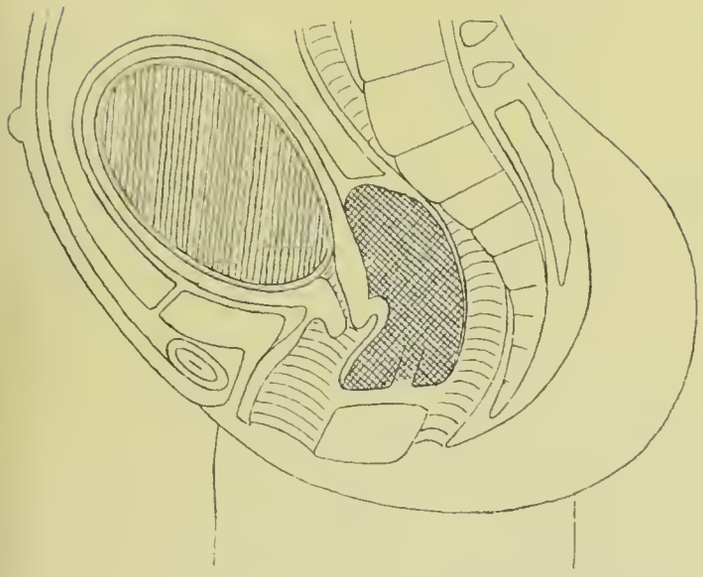

Fig. 19b.

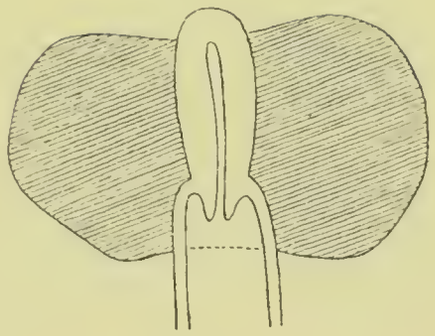

Fig. 21.

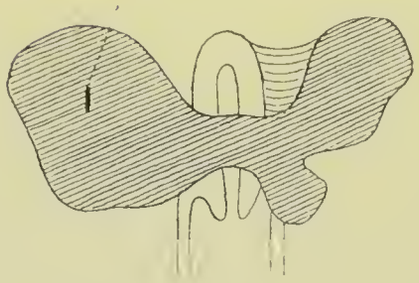

Fig. 20.

Fig. 22.

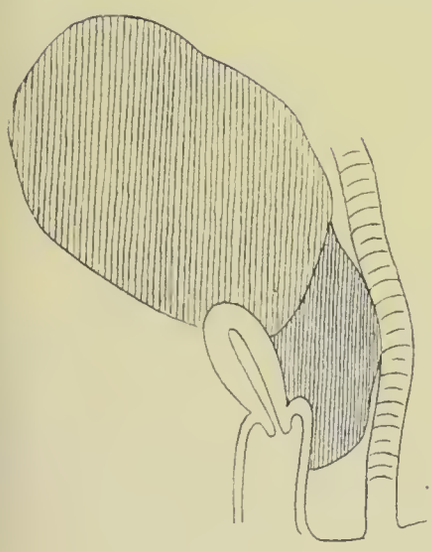

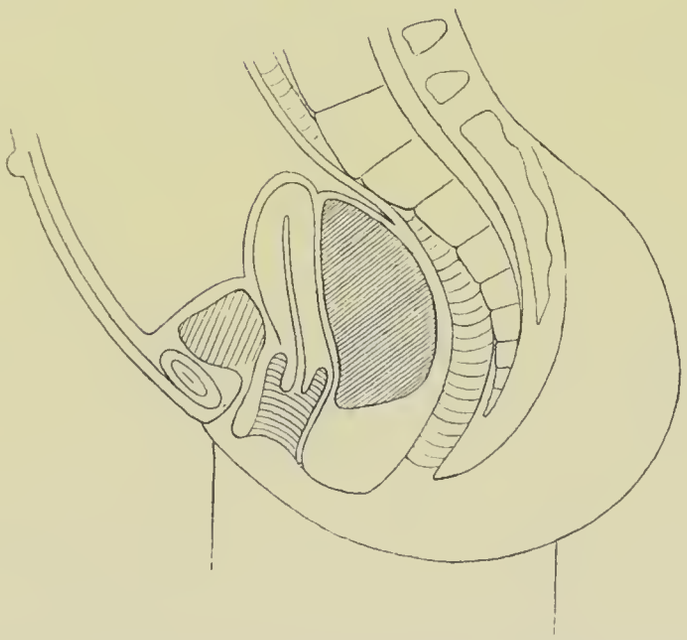

Fig. 23.

Fig. 24.

Fig. 25.

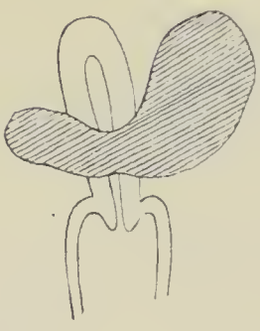

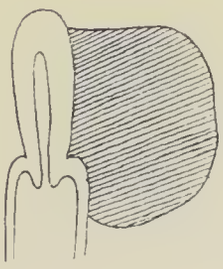

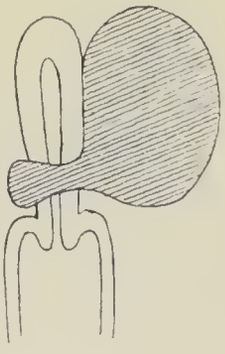

Beziehungen zur Gebärmutter und Beckenwand.

Zusammenhang der Geschwulst mit der Gebärmutter und Übergreifen derselben auf den Darmbeinteller; Beckenwand dieser Seite zumeist nicht frei.

Die Geschwulst sitzt der Gebärmutter rückwärts auf; die Ligamente sind frei, falls nicht ein Haematoma tubae vorliegt.

Die Gebärmutter ist in ihrer Beweglichkeit gehemmt, zur Seite gedrängt und meist etwas eleviert.

Durch Zerrung kommt es auch zur Elongatio colli, wie überhaupt das Collum uteri am meisten verdrängt ist.

Ausgesprochene Antepositio uteri; Descensus nur für wenige Fälle geltend (Schröder).

Abgrenzung der Geschwulst.

Nach oben entsprechend dem emporgehobenen Bauchfelle schärfer; nach unten diffus, uneben, undeutlich.

Eine bestimmte Form nicht vorherrschend.

Allmählicher Übergang ins Nachbargewebe.

Abkapselung nach oben durch verlötete Darmschlingen, daher die obere Grenze weniger scharf; nach unten zu eine den Douglas erfüllende, das hintere Scheidengewölbe herabdrängende, ganz umschriebene, rundliche Geschwulst.

Konsistenz.

Anfangs teigig oder prall gespannt, eher hart.

Anfangs ausgesprochen fluktuierend oder zumindest weich, allmählich härter werdend.

Klinische Erscheinungen.

Zumeist kein Fieber oder nur ganz mäfsiges Resorptionsfieber; minder ernste Erscheinungen.

Zumeist ausgesprochene Erscheinungen der Pelviperitonitis, Fieber, Erbrechen, Kollaps.

Bei beiden die Geschwulst im Beginne etwas druckempfindlich, später nicht schmerzhaft; doch ist die Schmerzhaftigkeit bei Hämatocele im Beginne eine intensivere.

Plötzliches Einsetzen ganz eigenartiger, als wehenartig bezeichneter Schmerzen.

Vorherrschen der peritonitischen Schmerzen.

Verlauf.

Ausdehnung der Geschwulst hauptsächlich nach abwärts; langsames Wachstum; wiederholte Nachschübe, besonders zur Menstruationszeit mit den gleichen Schmerzanfällen.	Ausdehnung der Geschwulst mehr nach aufwärts; rasche Abkapselung und keine Tendenz, sich weiter auszubreiten; nach erfolgter Abkapselung gewöhnlich keine Nachschübe; wenn solche, dann zumeist auch rasche Verblutung in die Bauchhöhle.
Sehr verzögerte Resorption des geronnenen Blutes.	Häufig auffallend rasche Resorption.

Ausgang.

In den meisten Fällen vollständige Restitutio ad integrum, selten Zurückbleiben von Indurationen.	Stets gewisse Residuen in Form von Verwachsungen benachbarter, intraperitonaeal gelegener Teile.
Uterus wird wieder frei beweglich.	Uterus bleibt in seiner Beweglichkeit mehr oder minder etwas gehemmt.

Bei beiden zumeist Ausgang in Heilung, sei es durch Resorption, sei es durch Perforation nach aufsen.

Bei beiden kann Vereiterung eintreten, was den Durchbruch nach aufsen (Scheide, Mastdarm) nur begünstigen wird.

Durchbruch der veränderten Blutmassen in die freie Bauchhöhle kann hier wie dort unter den Erscheinungen der septischen Peritonitis zum tödlichen Ende führen.

Von den entzündlichen Affektionen kommt eigentlich nur die Beckenzellgewebsentzündung (Parametritis) in Betracht. Der Beginn, die Ätiologie, die Erscheinungen, der Tastbefund und der Verlauf sind andere beim Hämatom, nur die Lokalisation des Prozesses ist die gleiche. Im folgenden sind die wesentlichsten Momente zusammengestellt.

Differentialdiagnose zwischen Hämatom und Parametritis.

Plötzliches Einsetzen mit den charakteristischen Schmerzen im Anschlufs an ein Trauma, Beziehungen zur Menstruation; Rückgang der Erscheinungen in kurzer Zeit.	Kein so stürmisches Einsetzen, Auftreten im Wochenbette oder im Anschlusse an eine auf andere Art stattgehabte Infektion; Zunahme der Erscheinungen.
Zeichen der akuten Anämie.	Keine Zeichen der akuten Anämie.
Zumeist kein Fieber, frequenter, kleiner Puls (Anämie).	Schüttelfrost, remittierendes Fieber.

Sitz des Tumors kann bei beiden ganz gleich sein (seitlich vom Uterus).

Tumor anfangs weich, später hart.	Tumor schon anfangs härter.

Die Druckempfindlichkeit ist differential-diagnostisch nicht verwertbar.

Krankhafte Zustände, welche als differential-diagnostisch eventuell noch zu erwähnen wären, sind intraligamentäre Myome, intraligamentäre Cysten, Stieldrehung und konsekutive Veränderungen bei Ovarialcysten.

Die Form, die scharfe Abgrenzung und die Konsistenz der Geschwulst, sowie die Anamnese lassen wohl eine Verwechslung zumeist leicht vermeiden.

Bei allen diesen handelt es sich um langsames Entstehen und allmähliches Wachstum. Stieldrehung erzeugt sehr häufig im Anschlusse an ein Trauma akute Erscheinungen; doch treten auch hier die peritonitischen Symptome in den Vordergrund. Bei allen fehlen jene Erscheinungen, die durch Blutung bedingt sind.

Auch die Haematometra und Haematocolpos unilateralis (Uterus und Vagina duplex mit Atresie und Verhaltung des menstruellen Blutes in der einen Hälfte) läfst sich von der hier besprochenen Affektion unterscheiden (die ausführliche Differentialdiagnose siehe Schröder, l. c.); auch hier entscheidet hauptsächlich die Beobachtung des allmählichen, aber konstanten Wachstums der Geschwulst bei Zunahme der alle vier Wochen auftretenden charakteristischen Beschwerden.

Verlauf und Prognose.

Bei den gröfseren Blutgeschwülsten, welche intensivere Erscheinungen hervorgerufen haben, treten diese letzteren in wenigen Tagen zurück, und es bleiben ein unbestimmtes Gefühl von Völle im Unterleibe, andauernde, mehr minder heftige Kreuzschmerzen, hartnäckige Stuhlverstopfung und die Zeichen der Anämie; oft kommt es bei der nächsten Menstruation zu einem neuerlichen Anfall mit plötzlicher Vergröfserung der noch nicht geschwundenen Geschwulst und bedrohlichen Erscheinungen.

Ausgang:

a) Resorption, entweder vollständige Restitutio ad integrum oder Zurückbleiben einer Induration des affiziert gewesenen Beckenbindegewebes als Residuum.

Die meisten Fälle enden mit Resorption und Heilung; so berichtet Thorn über 34 selbst beobachtete Fälle, von denen nur 1 zur Operation gelangte und keiner starb. Die Resorption erfolgt aufserordentlich langsam, zumeist erst nach mehreren Monaten; manchmal ist sie eine so vollkommene, dafs der Tastbefund nicht die geringste Veränderung mehr erkennen läfst, auch keine Schwiele zurückbleibt und der Uterus in seine ursprüngliche Beweglichkeit zurückkehrt.

b) Bei sehr grofser Spannung und ausgedehntem Blutergusse Durchbruch in die Bauchhöhle, die Scheide oder den Mastdarm. Ersterer war regelmäfsig von einer Bauchfellentzündung mit

tödlichem Ausgange gefolgt. Auch Blutmassen, die aus einem allseitig abgeschlossenen Hohlraum stammen, die also nirgends mit der Aufsenwelt in Verbindung stehen, können in die Bauchhöhle gelangt Infektion bedingen. Es ist eine eigentümliche, doch sicher konstatierte Thatsache, die Zweifel zu erklären getrachtet hat. Bakteriologische Untersuchungen über derartige abgekapselte Blutmassen haben bislang nur ein negatives Resultat ergeben (Hartmann und Morax). Gewifs sind diese jedoch weniger zu fürchten als der Inhalt einer Hämatosalpinx zum Beispiel. Durchbruch nach aufsen führt rasch zur Heilung.[1])

Die Sterblichkeit ist keine ganz geringe; so sind von den in Kuhn's Statistik angeführten 16 Fällen 2 zu Grunde gegangen, 3 in grofser Gefahr geschwebt: in der erst jüngst erfolgten Zusammenstellung Gordon's sind unter 21 Fällen 2 letal verlaufen. Der Tod erfolgte regelmäfsig an akuter Anämie oder Perforations-Peritonitis.

Therapie.

Prophylaktisch wäre es zu empfehlen, vom Heben schwerer Lasten, von der Anstrengung der Bauchpresse bei der Stuhlentleerung und von der Ausübung des Beischlafes während der Menstruation und im schwangeren Zustande Abstand zu nehmen; desgleichen wären Traumen zu vermeiden.

Kleinere Blutgeschwülste bedürfen kaum irgendwelcher Mittel zur Förderung der Resorption. Doch halte man stets den Umstand im Auge, dafs Nachschübe der Blutung eintreten, und das Individuum damit auch noch nachträglich in Gefahr bringen können. Daher mögen die Trägerinnen alles vermeiden, was eine neuerliche Blutung anregen könnte, also alles, was unter den veranlassenden Momenten eingangs aufgezählt ist: besonders wäre bei der nächsten Menstruation strengste Ruhe zu halten.

Bei gröfseren Blutgeschwülsten, welche heftige Schmerzen verursachen, empfiehlt sich im allerersten Beginne die Anwendung der Eisblase und die

[1]) Der Bericht über einen seiner Ätiologie und seinem Verlaufe nach nicht uninteressanten Fall aus der hiesigen Klinik sei hier eingefügt. Es handelte sich um ein intraligamentäres, kindskopfgrofses Myom des Ligamentum latum, das anfangs bei einer Reihe von verdächtigen Erscheinungen für einen tubaren Fruchtsack gehalten wurde. Es wurde die Enucleation desselben von der Bauchhöhle aus durchgeführt, und trotzdem das Wundbett ein übel aussehendes, arg zerfetztes war, keine Drainage vorgenommen, sondern eine Serosadecknaht darüber gelegt. In dieser Wundhöhle kam es noch am Tage der Operation zu einer sehr starken Nachblutung, welche zur Bildung eines Ligamenthämatomes von über Mannskopfgröfse führte. Nachdem dasselbe bis Nabelhöhe angewachsen war, kam es zur Vereiterung mit Perforation des Eiterherdes nach aufsen. Dieser glückliche Ausgang war von vornherein nicht gesichert, und hätte beim Fortschreiten bedrohlicher Erscheinungen die Wiedereröffnung unbedingt vorgenommen werden müssen. Für die vaginale Incision hätte sich der Fall gar nicht geeignet. Es ist ein vorzügliches Beispiel für eine Art der Entstehung von extraperitonaealen Blutgeschwülsten auf operativem Wege.

Darreichung von Opiaten. Die Resorption im späteren Verlaufe ist durch Bäder (Soolbäder) und durch Jodpräparate und sonstige Resorbentien in allen möglichen Formen zu unterstützen.

Im grofsen und ganzen stimmen alle Beobachter darin überein, analog wie bei der Hämatocele zu verfahren und das exspektative Verhalten dem operativen Eingreifen vorzuziehen (s. Diskussion über diesen Gegenstand in der Naturforscher-Versammlung zu Wien 1894, v. Winckel, Kehrer, Thorn u. s. w.). Winckel hat bei strengst konservativer Behandlung nicht einen einzigen Fall zu Grunde gehen gesehen. Für dieses konservative Verfahren treten weiter Elschner, Pestalozza u. a. ein. Ein Unterschied gegenüber den früheren Jahrzehnten wird nur dadurch gegeben sein, dafs man beim Eintritte bedrohlicher Symptome (Zunahme der Ausdehnung der Blutgeschwulst, Vereiterung) heute nicht mehr so lange zögern wird, operativ vorzugehen. Die günstigen Erfolge einer Reihe von Operateuren muntern dazu auf, den Anregungen Martin's, Zweifel's, Gusserow's, Baumgärtner's Folge leistend die Indikationen zum operativen Eingreifen weiter auszudehnen.

Aber nicht blos die Gefahrlosigkeit des operativen Verfahrens und die Beseitigung der wesentlichsten Beschwerden, sondern auch die ganz besondere Abkürzung des Krankheitsverlaufes und die dadurch bedingte Vermeidung von Recidiven sind es, welche uns leichter zum Messer greifen lassen. Dies gilt besonders für jene Kranken, welche vermöge ihrer Lebensart nicht imstande sind, noch lange Zeit hindurch sich jene Schonung angedeihen zu lassen, welche oben als notwendig erwähnt wurde, um vor Recidiven gesichert zu sein.

Die Aufgabe beim operativen Eingreifen wird bestehen in der Incision, als Eröffnung des mit Blut gefüllten Raumes, Ausräumung der daselbst befindlichen, teils flüssigen, teils derberen Blutmassen, gründliche Ausspülung und Reinigung der zurückbleibenden Höhle und Drainage derselben, wo möglich nach dem tiefsten Punkte zu. Die Punktion kann als verlassen betrachtet werden.

In Bezug auf die Wahl des Weges, auf dem vorzudringen ist, hat sich zuerst zwischen Zweifel und Düvelius, welcher über die Martin'schen Fälle berichtet und für den abdominalen Weg eintritt, eine Kontroverse entwickelt.

Ersterer hebt hervor, dafs bei den Operationen von der Bauchhöhle aus fast regelmäfsig die Blutgeschwulst platzte und ihr Inhalt in die Bauchhöhle sich ergofs. Bei septischer Zersetzung des Hämatominhaltes könnte trotz allen guten Auswaschens dieser Umstand für den schlimmen Ausgang entscheidend sein, was bei der Elytrotomie auszuschliefsen ist.

Leicht könne es bei Verstopfung des Drain, das durch eine kleine Lücke nach der Scheide zu führt, zu einer Sekretretention und damit zum Auseinanderweichen der gegen die Bauchhöhle zu gelegenen Wundränder des

ursprünglichen Eröffnungsschnittes kommen. Wenn die Operation von der Bauchhöhle aus nicht wesentlich bessere Resultate und gröfsere Sicherheit für den guten Ausgang liefere als der Scheidenschnitt, so könne ihr der Vorzug gegenüber dem letzteren nicht zugesprochen werden. Die Elytrotomie sei der viel einfachere und weniger umständliche Eingriff.

Düvelius hebt wiederum die Nachteile der vaginalen Operation der abdominalen gegenüber hervor und erwähnt als solche die Gefahr, die dadurch gegeben ist, wenn aus einem Recessus der Geschwulst eine Blutung erfolgt[1]). Je höher in der Wand des Blutsackes die blutende Stelle sich befindet, desto gröfsere Schwierigkeiten wird die Blutstillung von der Scheide aus bieten. Bei der

---

[1]) Als ein Beispiel dafür, dafs nach einer vaginalen Incision die Entleerung der Blutcoagula unter Umständen nicht vollständig gelingt, aufserdem lebensgefährliche Nachblutungen und Zersetzung der noch zurückgehaltenen Blutmassen mit pyämischen Erscheinungen nachfolgen können, möge folgende klinische Beobachtung aufgenommen werden. Es sei hier noch besonders hervorgehoben, dafs die Einschnittsöffnung von der Scheide aus möglichst breit angelegt, was übrigens schon von anderen Autoren betont wurde, und auch ebenso breit im Verlaufe erhalten werde. Die Tendenz zur Schrumpfung und Verkleinerung der Öffnung ist eine bedeutende, schliefslich bleibt nur eine kleine Öffnung für das eingelegte Drainrohr übrig. Durch diese kleine Öffnung können gröfsere, noch zurückgehaltene Blutgerinnsel nicht abgehen. Die Vereiterung solcher in Nekrose übergehender Gewebsteile und Coagula wird auch bei sorgfältiger Asepsis, wenn sich die Behandlung über lange Zeit hin ausdehnt, kaum vermieden werden können.

Das was für die Hämotocele gilt, ist auch auf die operative Behandlung des extraperitonaealen Hämatom übertragbar.

25jähr. verheiratete Frau, bei welcher 2 Monate die Menses ausgeblieben waren, und welche sich darnach selbst schwanger fühlte, sucht wegen heftiger Schmerzanfälle und wegen Blutungen atypischer Art die Klinik auf. Knapp vor ihrem Eintritte war sicher konstatierte Decidua aus der Gebärmutter ausgestofsen worden. Uterus vergröfsert, sein Fundus über der Symphyse deutlich tastbar, anteponiert, so dafs er unmittelbar hinter die Schamfuge zu liegen kommt und in seiner Beweglichkeit gehemmt ist. Der Douglas'sche Raum ist von einer Geschwulst ausgefüllt, welche das hintere Scheidengewölbe sehr bedeutend herabdrängt und mit ihrem unteren Pole fast bis an die Kreuzbeinspitze reicht. Der letztere, von konvexer Form, liegt etwas asymetrisch ein wenig nach links und ist an die Kante des Uterus hin zu verfolgen. Die Konsistenz der Geschwulst stellenweise cystisch; etwas Druckempfindlichkeit. Vom Beckeneingange aus ist sie nur wenig herabdrängbar.

14./I. 1897. Breite quere Incision im hinteren Scheidengewölbe, Entleerung von dunklem flüssigen Blut und von grofsen Massen geronnenen Blutes bei leisem Druck von oben. Die Digitaluntersuchung des grofsenteils entleerten Hohlraumes zeigt, dafs stellenweise der Wandung noch Blutcoagula fest anhaften, welche nicht herauszubekommen sind. Tamponade mit Jodoformgaze. Nach 6 Tagen Entfernung der Gazestreifen. Die Blutgeschwulst, welche den Beckeneingang weit überragt hatte, reicht hierauf kaum mehr handbreit über die Symphyse. Wiederholter Streifenwechsel unter aseptischen Kautelen.

27./I. Plötzliche Vergröfserung der Geschwulst bis nahezu an den Nabel herauf unter den Erscheinungen von akuter Anämie (hochgradige Blässe, Kopfschmerz, Ohrensausen, Schwindel). Einsetzen von Fieber. Allmählicher Anstieg der Temperatur bis nahe an 40°, des Pulses bis auf 140; dabei Abgang von grofsen Stücken übelriechender, zersetzter Blutgerinnsel und placentaartiger Gewebsteile — aber erst auf Druck von oben her. Fortdauernde leichte Blutungen aus der Einschnittsstelle. Zunahme der anämischen Erschei-

Tamponade des Sackes, wenn energisch durchgeführt, kann das morsche Dach einreifsen und der Abschlufs der Geschwulst nach der Bauchhöhle zu aufgehoben werden. Die Blutgerinnsel sind von unten her nicht so gründlich zu entfernen. Bei kräftiger Abkratzung der Wandung mit dem Finger oder mit einer Curette ist die neuerliche Gefahr des Durchbruches der Sackwand und des Ergusses in die Bauchhöhle gegeben. Je mehr Blutcoagula an den Wänden zurückbleiben, desto längere Zeit wird die Ausheilung in Anspruch nehmen. Es folgt Zerfall und Vereiterung. Nachträgliche Eröffnung der Bauchhöhle wurde wiederholt notwendig (s. Walzberg).

Nach unseren Anschauungen haben beide Methoden ihre Berechtigung.

Die Wahl des Ortes und die Art des Eingriffes sind eben nach dem Sitze und der Ausbreitung der Geschwulst einzurichten.

Bei grofsen, subperitonaeal gelegenen Blutgeschwülsten empfiehlt sich das Eingehen von der Bauchhöhle aus. Hat man Zersetzung oder Vereiterung der Blutmassen zu befürchten, dann erscheint es zweckmäfsig, bei derartigen Ligamenthämatomen jenen Weg zu wählen, der uns von einer Reihe von Autoren für die Eröffnung von Eiterherden im Beckencavum empfohlen wurde, nämlich das Eingehen von dem Poupart'schen Bande aus und das subperitonaeale Vordringen gegen den Blutherd hin (Hegar's subperitonaeales Verfahren, Pozzi's Laparotomie subperitonienne, Bardenheuer's Explorativschnitt). Ein solcher Blutherd ist nicht immer vollständig aseptisch zu erachten, und daher dieses Verfahren der direkten Eröffnung der Bauchhöhle vorzuziehen. Hat man den Blutherd erreicht, so wird derselbe gründlich ausgeräumt, ausgewischt, trocken gelegt und dann womöglich nach der Scheide hinab drainagiert. Es mufs vermieden werden, durch zurückbleibende Reste geronnenen Blutes Anlafs zu einer septischen Infektion zu geben.

Martin legte den Sack von der Bauchhöhle her frei, spaltete den Serosaüberzug, räumte aus, drainagierte gegen die Scheide zu und vernähte die Serosa von oben her. Die Serosablätter sind gewöhnlich morsch und zerreifslich, und wäre insbesonders bei Fällen, in denen etwas Resorptionsfieber aufgetreten ist, die Berührung des reinen Bauchfelles mit dem vielleicht schon veränderten Sackinhalt zu vermeiden.

Wir würden diese Art des operativen Vorgehens dem von Zweifel so empfohlenen Vordringen von der Scheide her, der Elytrotomie, im allgemeinen vorziehen, da man die Innenfläche des Sackes bei ersterem Verfahren besser übersehen, eventuell blutende Gefäfse besser unterbinden kann.

---

nungen. Remittierendes Fieber. Wiederholte Ausspülungen des Hämatocelensackes mit sterilem Wasser. Allmählicher Temperaturabfall.

14./II. Unter Schüttelfrost neuerliche Steigerung des Fiebers. Einlegen eines Drainrohres. Ausspülung der Höhle mit Jodoformglycerin. Abgang von jauchender Flüssigkeit. Abfall des Fiebers.

Erst nach vielen Wochen ist Pat. von den Folgen der Anämie und des Fiebers soweit hergestellt, dafs sie die Klinik geheilt, wenn auch mit einem retrahierten und fixierten Uterus, verlassen kann.

Das Vordringen von der Scheide aus ist gewifs ganz vorzüglich bei jenen Fällen, bei welchen der Tumor tief an den Beckenboden herabreicht, demnach von der Scheide aus sehr gut zugänglich ist und keine zu grofse Ausdehnung nach aufwärts gegen die Bauchhöhle zu hat. Es können dabei dieselben vorzüglichen Resultate erzielt werden, wie bei der vaginalen Operation der Hämatocele (Zweifel, Gusserow)[1].

Zur Nachbehandlung nach der vaginalen Operation gehören nach Zweifel fleifsige Ausspülungen der Höhle mit desinfizierenden Flüssigkeiten, anfangs zweistündlich, später noch 4—6mal pro Tag. Dies ist nach den allgemeinen Erfahrungen der Gegenwart nicht mehr notwendig, wenn nur vor der Eröffnung aseptisch vorgegangen wurde und alles herausbefördert werden konnte. Die Höhle wird mit Jodoformgaze ausgestopft und die Streifen nach der Scheide zu herabgeleitet. Bei jedem Verbandwechsel ist langsame, von aufsen nach innen fortschreitende Desinfektion analog wie bei einer geburtshilflichen Operation erforderlich, um Einbringung von Eitererregern in die Höhle sicher zu vermeiden. Das eingelegte Drain dient zum Abflufs des Sekretes und zur eventuellen Ausspülung beim Verbandwechsel; die derberen Blutmassen können natürlich durch dasselbe nicht abgehen. Vielleicht wäre es nicht unzweckmäfsig, bei schon zersetzt gewesenem Inhalte ähnlich wie bei phlegmonösen Herden Jodoformglycerinemulsionen einzuspritzen und in der Höhle stagnierend zu erhalten. Tod an Infektion ist auch nach der vaginalen Operationsmethode beobachtet worden (u. a. der Fall Queirel).

Auch die aufserhalb der eigentlichen Beckenhöhle befindlichen, also unter dem Diaphragma pelvis gelegenen Zellgewebslager können Sitz von Blutgeschwülsten werden. Dieselben finden sich gewöhnlich in dem Kapitel: Thrombus vulvae et vaginae abgehandelt; wir können daher auf jenes verweisen, trotzdem wir in der Bearbeitung der Anatomie den Zusammenhang dieser Bindegewebsmassen mit dem eigentlichen, intrapelvin gelegenen ganz besonders betont haben. In das hier angefügte Litteraturverzeichnis sind aus der reichen Kasuistik der aufserhalb der Geburt entstandenen Verletzungen des Genitaltraktes, soweit sie zur Entstehung von Hämatomen Beziehung gewonnen haben, nur einige der bekanntesten und wichtigsten Arbeiten eingereiht. Ich kann mich hier auf einige kurze Bemerkungen beschränken.

Der Begriff Haematoma vaginae ist eigentlich nur dann korrekt, wenn die Scheidenwandung selbst durch die Blutgeschwulst stark emporgehoben,

[1]) Eine genaue Statistik mit Rücksicht auf die Erfolge der verschiedenen Eingriffe zu liefern ist deshalb nicht möglich, weil der Unterschied zwischen Hämatom und Hämatocele viel zu wenig durchgeführt ist; insbesonders bei der Elytrotomie ist dieser Unterschied gar nicht gemacht. Auch in den Arbeiten der allerletzten Zeit wird unter dem Namen „Haematocele periuterina" der Ausgangspunkt und der anatomische Sitz des Blutergusses gar nicht in Betracht gezogen. Da die operative Behandlung der eigentlichen Hämatocele in diesem Werke eine eingehende Besprechung erfährt, so sei darauf verwiesen; es gilt vieles von dem dort Gesagten auch für das Hämatom.

die Lichtung des Scheidenrohres verdrängt und verzerrt wird und der Ausgangspunkt in der That der, in der Scheidenwandung liegende, das Scheidenrohr umgebende Venenplexus ist. Solche Vaginalhämatome entstehen dort, wo die gröfste Anhäufung der Venen sich findet, also hauptsächlich am Scheideneingange den hinteren und seitlichen Scheidenwandungen entlang; ein Hämatom der vorderen Scheidenwand wurde bislang nicht beschrieben. Das Bild der Ausbreitung wird durch die anatomischen Verhältnisse beherrscht, und nur bei ganz kolossalen Blutergüssen kommt es vor, dafs die Abgrenzung, welche das Diaphragma pelvis setzt, nicht respektiert wird.

In einzelnen Fällen haben sich solche Hämatome ganz abgestielt und sind wie polypenförmige Gebilde in der Scheide gelegen (so in den Fällen von Queirel[1]), Juste u. a.).

Die Blutansammlungen in dem lockeren Zellgewebe, welches das obere Drittel der Scheide von dem dahinter liegenden Mastdarme trennt, sind schon an anderer Stelle beschrieben worden und rangieren unter den oberhalb des Diaphragma pelvis gelegenen Geschwülsten.

Das Haematoma vulvae ist von allen extraperitonaealen Blutergüssen der häufigste und bekannteste, da die Blutgeschwulst der äufseren Geschlechtsteile sofort in die Augen fällt.

Sitz der Geschwulst ist das lockere Zeligewebe, welches die Grundlage der grofsen Schamlippen darstellt und Träger eines Venenplexus ist. Trotz der starken Auspolsterung mit Fett kann durch ein Trauma der letztere leicht beschädigt werden, und venöses Blut in reichlichem Mafse in die Maschen des Zellgewebslagers sich ausbreiten.

Die unförmliche, oft ganz beträchtliche Anschwellung, welche Faustgröfse und mehr erreichen und, dem äufseren Genitale ein asymmetrisches Aussehen verleihend, den Zugang zur Schamspalte ganz überdecken kann, die prall gespannte, glänzende Haut, die Verfärbung, die Empfindlichkeit bei Berührung sind charakteristische Kennzeichen. Die Ausbreitung findet nach oben gegen den Mons veneris, nach unten gegen den Damm hin statt, doch bietet der derbe Aufbau des Centrum tendineum im letzteren gewöhnlich ein Hindernis für die Ausdehnung gegen die Glutaealgegend zu. Zapfenförmig schiebt sich die Blutgeschwulst bis gegen das Diaphragma urogenitale vor, welch letzteres dem Vordringen gegen die Beckenhöhle eine unüberwindliche und nie überschrittene Barriere setzt. Wegen der geringen Ausbreitungsfähigkeit kommt es, wenn die Spannung eine intensive war, leicht zum Durchbruch des Blutherdes nach aufsen. Die Perforationsstelle liegt regelmäfsig an der Innenseite der Geschwulst, der Gegend der kleinen Schamlippen ent-

1) Gestielter Thrombus der Scheide im 8. Monat der Schwangerschaft. Ursache für die Entstehung: brutal ausgeführter Coitus. Sitz: Introitus vaginae. Ausgangspunkt: hintere Scheidenwand, Medianebene. Stiel: 5 cm lang. Gröfse eines Hühnereies. Form: birnförmig. Konsistenz: derb. Auffallend scharfe Abgrenzung des Hämatom. Plötzliches Auftreten nach einem Coitus in der Schwangerschaft.

sprechend, welch letztere in der Geschwulst ganz aufgegangen als solche manchmal nicht mehr erkenntlich sind.

Der Inhalt ist im Anfange dunkelflüssiges, später geronnenes Blut, und gewinnt der Tumor, wenn es nicht zum Durchbruche kommt, eine immer derbere Konsistenz.

Es wird demnach besonders im frischen Stadium keinerlei Schwierigkeiten bereiten, diese Gattung von Blutgeschwülsten zu erkennen. Der Verlauf ist abhängig von der Menge des Blutes und dem Grade der Zertrümmerung des Gewebes, ferner davon, ob durch eine Kommunikation nach aufsen zu Eitererreger zu diesem günstigen Nährboden Zutritt gewinnen können. Kleine Herde werden in verhältnismäfsig kurzer Zeit resorbiert; bei gröfseren Herden, besonders bei weiteren Nachblutungen wird die Prognose eine ungünstigere; in früheren Zeiten erlagen derartige schwere Fälle des öfteren der septischen Infektion. Am schlechtesten war der Verlauf dann, wenn es zum Durchbruch oder zur Incision gekommen war.

Als ein Typus der Fälle von Haematoma fossae ischiorectalis möge der von Lejars beschriebene gelten. 47jährige Frau. Grofses Hämatom, welches das Cavum ischio-rectale ausfüllte und die äufsere Haut bis Faustgröfse vorgewölbt hatte. Inhalt des Hämatom: 1 Liter teils flüssigen, teils geronnenen Blutes. Entstehung einer Kotfistel. Heilung.

Das Haematoma ligamenti rotundi. Die Ausbeute über die pathologischen Veränderungen des Ligamentum teres aus der Litteratur ist eine sehr geringe: aber ganz auffallend beschränkt ist jene über die Blutgeschwülste dieses Bandes. Es ist dies umso auffälliger, als das Ligamentum teres Arterie und Vene führt, welche, wie man von den Operationen her bei Durchtrennung desselben weifs, eine ganz beträchtliche Blutung zu veranlassen imstande sind. Wir sehen gar nicht selten solche künstlich herbeigeführte Hämatome während der Operation entstehen.

Als der einzige durch die Operation bestätigte, eventuell hier einzureihende Fall von innerhalb der Banchhöhle entstandenem Hämatom des Ligamentum teres wäre der von A. Martin in der Berliner geburtshilflichen Gesellschaft mitgeteilte einzufügen. Es handelt sich in diesem Falle eigentlich um einen Abscefs, der aus einem Hämatom des Ligamentum rotundi seinen Ursprung genommen haben soll; puerperale und gonorrhoische Ätiologie ist nach Martin bei diesem Falle ausgeschlossen.

Der aufserordentlichen Seltenheit halber sei hier die ausführliche Krankengeschichte mitgeteilt.

19jähr. Person; seit dem 13. Jahre menstruiert; lebhafte sexuelle Neigung. Angeblich 11 Tage vor der Aufnahme Abortus, nachdem schon vorher unregelmäfsige Blutungen bestanden haben.

Links neben dem Uterus fand sich bei der Untersuchung ein enteneigrofser, sehr empfindlicher Tumor. Für die Annahme eines Abortus war aus dem Befunde nichts verwertbar. Blutungen dauerten an. Auskratzung des Uterus. Mikroskopisch: interstitielle Endometritis.

Untersuchung in Narkose: Tumor am Uterushorn sitzend, Verdacht auf Salpingitis gonorrhoica. Laparotomie.

Dabei fand sich, dafs die linken Adnexa uteri normal waren, dagegen das Lig. rotund. sin. in rascher Anschwellung von der uterinen Insertion an zu Enteneigröfse verdickt, dann wieder zur Norm abschwellend, und in vollkommen normalem Zustande nach dem Leistenkanal hin verlaufe. Nach Spaltung der Geschwulst zeigte sich ein von einer centimeterdicken Wand begrenzter, mit Detritus gefüllter Hohlraum. Der blutig tingierte, eiterige Brei enthielt keine festen Bestandteile. Die Wandung war infiltriert, trug kein Epithel und zeigte keine auffallende Gefäfsveränderung. Von der Höhle aus war keine Spur einer Kanalbildung im Ligament zu entdecken. Ausräumung des Detritus mit dem scharfen Löffel, Resektion der infiltrierten Wandungen, wie bei der Ausräumung vereiterter Drüsen, fortlaufende Catgutnaht in Etagen bis zum Abschlufs des Ligamentes selbst. Bei der Untersuchung einige Monate später fand sich an Stelle dieses Abscesses eine etwa kleinfingerdicke Narbe, welche nur noch mäfsig empfindlich war.

Auch aufserhalb der Bauchhöhle vor dem Leistenkanal lagernde Blutgeschwülste des runden Mutterbandes sind beschrieben worden, so von Gottschalk und Schramm, welche in Bezug auf Sitz, Gröfse, Form, Aufbau nahezu vollkommen übereinstimmen. Bezüglich der Differentialdiagnose war Ovarialhernie, Hämatocele des Processus vaginalis peritonaei und Cyste des Lig. rotundum in Betracht zu ziehen. Auffallend war die grofse Schmerzhaftigkeit, welcher Umstand es erklärlich machte, dafs das Tragen eines Bruchbandes, welches von einem Arzte in der Vorstellung, es handle sich um eine gewöhnliche Hernie, verordnet worden war, nicht vertragen wurde.

Die genauere mikroskopische Untersuchung der Cystenwand und des Stieles, der von der Cyste in den Drüsenkanal hinein zu verfolgen war, ergab, dafs es sich nicht um eine Geschwulst des Processus vaginalis peritonaei, sondern um eine solche des runden Mutterbandes handle, dafs also eine intraperitonaeale Blutansammlung ausgeschlossen war. Durch den Nachweis einer centralen Lücke im Stiel findet Gottschalk eine wesentliche Stütze für die Anschauung, dafs diese Blutcyste genetisch nicht als Neubildung, sondern als eine Ektasie eines entwickelungsgeschichtlich, anfangs hohl angelegten Stranges anzusehen sei. Es spräche dies für die Behauptung E. H. Webers, dafs das Gubernaculum Hunteri — aus diesem entwickelt sich ja das Lig. teres — ursprünglich als ein hohler, mit Muskelfasern belegter, cylindrischer Sack angelegt sei, der sich erst im weiteren Verlaufe der Entwickelung schliefse. Die Hauptmasse der Wandung war aus glatter Muskulatur aufgebaut, bezüglich deren Anordnung auf die genaueren Angaben Gottschalks verwiesen werden mufs.

Litteratur.

Aran, Lecons cliniques: des tumeurs sanguines peri-utérines, p. 751.
Galleray, Med. News, Philadelphia 1883, p. 358.
Gandl, Die Krankheiten der Tuben, der Ligamente, des Beckenperitonaeum und des Beckenbindegewebes. Deutsche Chirurgie. Stuttgart 1886.

Barker, Subserous uterine haematocele in a girl of eleven years, simulating acute inflammation of the vermiform appendix, laporatomy, recovery. Tr. Clin. soc. London 1892/93, Bd. XXVI, p. 97—100 u. Lancet, London, Bd. I, p. 362.
Baumgärtner, Über extraperitonaeales Hämatom. Deutsche med. Woch. Nr. 36, 1882.
Beck, Snow, Obstet. transact. Vol. XIV, 1872.
Becquerel, Traité clin. des malad de l'utérus. Gaz. de hôp. April 1858.
Beigel, Haematocele alae vespertilionis. Arch. f. Gyn. 1887, Bd. XI, p. 377.
Bernutz und Goupil, Clinique méd. sur le malad. des femmes. Paris 1860.
Berlin, Fanny, A case of anteuterine haematocele, laparotomy; recovery. Am. Journ. of obst. Vol. 22, p. 495.
Bertrand, De l'hématocele ante-utérine. Thèse de Nancy 1895.
Betschler, Klin. Beiträge z. Gynäk. Breslau 1862. 1. H., p. 135.
Boeckel, Des kystes ménorrhagiques. Gaz. méd. de Strafsburg 1861.
Bourdon, Tumeurs fluctuants du petit basin et de leur ouverture par le vagin. Rev. méd. 1841, III, p. 6—32.
Braun, Wien. med. Woch. 1861, 30, 35. 1866. 1868. 1872.
Breslau, Schweiz. Zeitschr. f. Heilk. 1862, II, 318.
Derselbe. Monatsschr. f. Geburtskunde 1856, IX.
Brichetau, Bull. de la Soc. anat. de Paris 1860.
Budin, Des varices chez les femmes enceintes. Thèse d'agrég. Paris 1880.
Burton, J. E., Haematocele and pelvic haematoma. Med. Press. & Circ. London 1891, p. 329.
Byrne, Ann. de Gyn. 1889, p. 46.
Calais, Über Varicen im Lig. latum. Inaug.-Diss. Freiburg 1896.
Cestan, Les hémorrhagies et l'hématocèle pelvienne intra-péritonéale. Arch. gyn. et Toc. Paris 1896, XXIII, 519—629.
Cousins, Case of large hématocele of the broad ligament and intra cystic haemorrhage, peritonitis, abdominal section, recovery. Lancet, London, Bd. I, p. 1064.
Chunn, Ein Fall von traumatischer Hämatocele (Thrombus) der Vulva bei einer Nullipara. Am. J. of obst. Aug. 1883.
Clark, E., Subperitoneal haematocele. Daniel's Texas M. J. Austin 1889—90, V, 252—255.
Coë, So-called Varicocele in the female. Tr. obst. Soc. New York. Am. J. of obst. 1889. Vol. XXII. p. 504.
Delgrange, L., Hématocéle vaginale; traité par l'excision; guérison. J. d. sc. méd. de Lille 1891, II, p. 55—58.
Dénneux, Mémoire sur les tum. sang. de la vulve. Paris 1830 u. Recherches prat. sur les tumeures sanguines. Paris 1835.
Denonvillier, Gaz. des hôp. 1851.
Devalz, Du varicocèle ovarien. Thèse de Paris 1858.
Doléris, Thrombus pelvi-génital. Nouv. Dict. de Méd. 1893.
Düvelius, Beitr. z. Lehre von der operativen Behandlung des Haematoma periuterinum extraperitonaeale. Arch. f. Gyn. XXIII. p. 107. 1884.
Dudley, Du varicocèle chez la femme. 1888.
Duncan, Mathews, On uterine haematocele. Edinb. med. J. 1862.
Dupuy, Pathogénie des hémorrhagies parautérines extrapéritonéales. Thèse de Paris 1896.
Etheridge, An enormous abdominal hematoma, operation, removal, cure. Tr. of the gyn. soc. of Chicago. Am. J. of obst. N. Y. Bd. XXVII, p. 142.
Fenomenoff, Zur Kasuistik der Verletzungen sub coitu. J. akusch. i. shensk. boles 1895.
Ferber, Die Blutgeschwülste in der Nachbarschaft der Geschlechtsteile des Weibes. Schmidts Jahrbücher, Bd. 115, 123, 218.
Fischl, Lebensgefährliche Blutung nach einer geringen Verletzung der Scheide. Med. chir. Centr.-Bl. Wien 1892, XXVII, p. 137.

reund, Gynäkol. Klinik 1885. Strafsburg Bd. I. Die Verletzungen der Scheide und des Dammes bei natürlich ablaufenden und bei künstlich mittels der Zange beendigter Geburt (p. 135—203) und das Bindegewebe im weiblichen Becken und seine pathologischen Veränderungen (p. 203—368).

ritsch, Die retrouterine Hämatocele. Volkmann's Samml. klin. Vortr. Nr. 56, 1873.

allard. Thomas, Leçons cliniques sur les malad. des femmes. Paris 1880.

oelet, The treatment of pelvic haematoma and haematocele by Galvanism. The Times a. Reg. 22. III. 1890, p. 274 a. Guaillard M. J. 1890, 342.

erselbe, Laparotomy for encysted subperitoneal haematocele, recovery. Ann. Gyn. Boston 1887. 8, p. 157.

ordon, Über d. Haematoma periuterinum. Inaug.-Diss. Zürich 1897.

ottschalk, Haematoma ligamenti rotundi uteri. Centr. f. Gyn. 1887, p. 329.

raefe, Münch. med. Woch. 1892, Nr. 40.

ramm, A case of haematoma, involving the ovaries, Fallopian tube, and broad ligaments. Tr. Homoeop. M. Soc. Penn. 1893. Phila. Bd. XXIX, p. 230—236.

randin, Puerperal haematoma of the vagina. Am. J. of obst. 1891, XXIV, p. 861.

rapow, Zwei Fälle von Scheidenruptur. Vortr. in d. gbh. Ges. z. Hamburg 1896. Centr. f. Gyn. 1896, p. 106.

rosser, Über Vaginalhaematom. Inaug.-Diss., Halle 1892.

rynfeld, Gaz. hebd. des Soc. méd. de Montpellier 1883.

usserow, Über Haematocele periuterina. Arch. f. Gyn. Bd. 29, p. 388. Berl. klin. Woch. 1891, Nr. 22.

aggard, A case of extensive haematocele resulting from tubal pregnancy rupturing into the broad ligament. Tr. of the fifth southern surg. a. gyn. assoc. Am. J. of obst. N. Y. Bd. XXVII, p. 304 u. Ann. of gyn. a, Paed. Bd. VI, p. 409.

egar, Monatsschr. f. Geburtskunde 1861, XVII, p. 421.

erzfelder, Öst. Ztsch. f. prakt. Heilkunde 1856, Nr. 52.

irst, B. C., Rupture of a blood-vessel in the broad ligament. Obst. Gaz. Cincinn. 1889, XII, p. 65.

erselbe, 3 cases of varicous veins in the broad ligament. Phil. med. News. 1890, p. 538.

erselbe, Hémorrhoids of the broad Ligament. The Tim. a. Reg. 8, II, 1890.

ofmokl, Haematocele anteuterina; Punction mit Dieulafoys Apparat üb. d. Symphyse. Heil. Ber. d. k. k. Krankenanstalt Rudolf-Stiftung in Wien (1882) 1889, 408.

erselbe, Über entzündliche und einzelne Formen nicht entzündlicher, sowie durch Blutansammlung entstandener Geschwülste im weibl. Becken und deren chirurg. Therapie. Wien. klin. Woch. Nr. 19 u. 21, 1895.

ooper, Case of pelvic haematoma treated by abdominal section. Med. Press. & Circ. London 1891, p. 243 u. Brit. Med. J. 1891. p. 527.

glesias, Contribucion al estudio del varicocele pelviano. An. de Circ. méd. argent. Buenos Aires 1893, vol. XVI, p. 479—487.

verson, Haematoma lig. rotundi uteri, hernia obsturatoria. Laparotomie. Gyn. og obst. Medd. Kjobenhavn 1888, vol. VII, p. 161.

anvrin, Haematoma of left broad ligament, cystic degeneration of right ovary. Tr. of New Y. Obst. Soc. Am. J. obst. N. Y. 1895, vol. XXXI, p. 67.

nste, Gestielter Thrombus der Scheide. Rivist. de la Soc. méd. Arg. Buen Ayr. Mai 1892.

ehrer, Diskussion über Beckenhämatome. Verh. d. gyn. Section der 66. Vers. deutsch. Naturforscher u. Ärzte in Wien. Centralbl. f. Gyn. 1894, Nr. 41.

lob, Pathol. Anatomie der weibl. Sexualorgane. Wien 1864.

roner, Hämatocele durch den versenkten Ovarialstiel. Centr. f. Gyn. IV. Jahrg. 1880, p. 92.

ünzig, Über die Hämatome der Vulva und Vagina. Inaug.-Diss., Tübingen 1896.

Kuhn, Über die Blutergüsse in die breiten Mutterbänder und in das den Uterus umgebende Gewebe. Diss. 1874. Zürich.

Laugier, Gaz. des hôp. 27, compt. rendus de l'acad. des sc. Febr. 1855.

Lejars, Un fait d'hématocèle sonspéritonéo-pelvienne traitée par l'incision ischio-rectale et la décortication de la poche. Ann. de gyn. 1895, XLIV, p. 448.

Lemichez, De l'hématocèle paravaginale. (Variété de l'hématome extravaginal des auteurs.) Thèse de Paris 1896.

Lwow, Lésions des organes génitaux de la femme produites pendant le coit. Nouv. Arch. d'obst. et de gyn. Paris 1894, IX, p. 529—565.

Männel, Beitr. z. Geburtskunde u. Gyn. v. Scanzoni, VII, Würzburg 1870.

Magron, Martin u. Soulié, Gaz. des hôp. 1861.

Malins, E., Varicose Veins of the broad ligaments. Am. Journ. of M. Scienc. Oct. 1889.

Mangin, Evacuation par l'incision vaginale des collections liquides pelviennes d'origine inflammatoire ou hématique. Nouv. Arch. d'obst. et de gyn. Paris 1894, Bd. IX, p. 35, 49.

Martin, Über extraperitonaeales Hämatom. 54. Vers. deutsch. Naturforscher u. Ärzte in Salzburg 1881. Arch. f. Gyn. Bd. XVIII, p. 463.

Martin, A., Z. Patholog. des Lig. rotund. Ber. über die Versamml. der Ges. f. Geb. u. Gyn. Berlin. Ztsch. f. Geb. 1891, XXII, p. 2.

Martin, E., Über die Neigungen und Beugungen des Uterus nach vorn und hinten. 1871.

Derselbe, Das extraperitonaeale periuterine Hämatom. Ztschr. f. Geb. u. Gyn. VIII, H. 2.

Maul, Über Haematoma lig. lati. Inaug.-Diss. Würzb. 1894.

Maurange, Un cas rare d'hématocèle. Ann. de Gyn. 1893.

Morisani, Ematocele peri-uterino extra-peritoneale. Boll. de clin. Milano 1892, p. 49—67.

Moussaud, Varicen der Vulva als Quelle schwerer Hämorrhagien. Thèse de Paris 1890.

Nelaton, Des tumeurs sang. du pelvis. Gaz. des hôp. 1851, Nr. 143, 145, 1852, Nr. 12, 16.

Nonat, Gaz. hebd. de méd. 1854. Août 1858.

Obaliński, A., Über extra-peritonaeale Hämatome. Gaz. lek. Warschau 1891, p. 769—774. (Polnisch.)

Oberer, Beitrag z. Lehre von d. Haematocele retrouterina und des Haematoma periuterinum. Inaug.-Diss. Basel 1894.

Ollivier, Un cas de grossesse tubaire. Arch. gén. de Méd. 1834.

Olshausen, Über Hämatocele und Hämatometra. Arch. f. Gyn. 1870, I, p. 24.

Ostermair, Zur Kenntnis d. sexuell entstand. Vaginalzerreifsungen im Anschlufs an einen Fall v. bogenförm. Abreifsen des hint. Scheidengewölb. (Colporrhexis). Wien. med. Woch. 1895, XLV, p. 39.

Ozenne, Pronostic et traitement de l'hématocèle périutérine. Gaz. de gyn. de Paris 1890, p. 99.

Paschkis, Haematoma textus cellulosi pelvis. Allg. Wien. med. Ztg. 1877.

Pazzi, L'ematocele pelvico e sue varieta cliniche. Atti del 3. Congr. della Soc. Ital. di Ost. e Gin. 1896.

Penrose, Exhibition of specimen of hematosalpinx and broad ligament hematoma; probable tubal pregnancy. Tr. of Sect. Gyn. Coll. Phys. Phila. Am. J. Obst. N. Y. vol. XXXII, p. 291, 1895.

Perret, Des tumeurs sanguines intra-pelviennes pendant la grossesse et l'accouchement. Thèse de Paris 1864.

Petit, 1. Varicocèle de l'ovaire.

2. Des lésions de l'ovaire dans le varicocèle pelvien. Nouv. Arch. d'Obst. et de Gyn. 1891.

Pichevin et Petit, Lésions vasculaires de l'utérus dans la métrite. Nouv. Arch. d'Obst. et de Gyn. 1895.

Pilliet et Baraduc, Metrite parenchymateuse hémorrhagique. Compt. rend. de la Soc. de Biol. mars 1896.

Puech, De l'hématocèle retro-utérine et peri-utérine. Paris 1860.

Rau, Neue Zeitschr. f. Geb. Bd. 28. 1850.

Reclus, Patholog. externe (maladies des tissus). 1889.

Regnier, Beitrag zur Kenntnis der Beckenblutgeschwülste. Centralbl. f. Gyn. Leipzig 1893, p. 849.

Reynier, De l'intervention dans l'hématocèle périutèrine. Bull. soc. de méd. prat. de Paris 1892, p. 182—194 u. Rev. obst. et gyn. Paris 1892, Bd. VIII, p. 111—115.

Rollin, Des hémorrhagies de l'ovaire. Thèse de Paris 1891.

Roussan, Du varicocèle ovarien. Thèse de Paris 1892.

Rosenwasser, A case of large extraperitoneal hematocele; abdominal section; recovery. Cleveland M. Gaz. 1888/89, p. 345.

Derselbe, What are the indications for abdominal section in intrapelvic haemorrhage? Tr. of the Am. Ass. of obst. a. gyn. Ann. of gyn. a. paed. Phila. Bd. VI p. 652—658 und Am. J. of obst. N. Y. Bd. XXVIII, p. 412—416.

Routh, A lecture on pelvic haematoma and haematocele. Clin. J. London 1893/94, Bd. III, p. 59, 74.

Routier, Rupture de la trompe, hématocèle antéutérine. Laparotomie. Guérison. Soc. de Chirurg. Bd. XX, p. 7, 8.

Pellegrino Salvolini, Gaz. Sarda 1857, 34.

Queirel, Thrombus pédiculé du vagin. Ann. de gyn. et d'obst. Paris 1895, XLIII, p. 224.

Schlesinger, Über Blutgeschwülste des weibl. Beckens. Wien. med. Blätter 1884, Nr. 27, 28, 29, 31, 32, 33, 38, 43, 44, 46.

Schramm, Über die Entstehung eines Beckenhämatoms nach Ovariotomie. Verh. d. gyn. Ges. Dresden. Centr. f. Gyn. 1895 Nr. 34.

Derselbe, Haematoma ligamenti rotundi. Centr. f. Gyn. 1896, Nr. 31, p. 809, Nr. 45. p. 1139.

Schroeder, Kritische Untersuchungen über die Diagnose der Haematocele retrouterina u. s. w. Bonn 1866.

Schülein, Über Verletzungen der Scheide, welche weder durch den Geburtsakt, noch durch ärztl. Eingriffe entstanden sind. Ztschr. f. Geb. 1892, XXIII, p. 347.

Schwarze, Charité-Annalen XII, p. 589.

Seymour, A case of very large suppurating extraperitoneal hematoma cured by laparotomy. Am. Journ. of obst. XXI, p. 927.

Simon, Über die Diagnose von Atresie etc. Monatssch. f. Geburtsk. Bd. XXVII, 1866.

Simpson, Med. Times u. Gaz. 1859.

Spinelli, Sopra un caso di ematocele extraperitoneale. Riv. clin. d. Univ. di Napoli 1890, p. 85.

Stüver, Pudendal haematocele in the non puerperal state, with report of a case. J. Am M. Ass. Chicag. 1892, Bd. XVIII, p. 193.

Ter-Grigariantz, Puerp. Hämatom unter d. Douglas'schen Falte. Centr. f. Gyn. 1891, p. 754.

Thorn, Über Beckenhämatome. Ber. üb. d. Verh. d. gyn. Sektion der 66. Vers. deutsch. Naturforsch. u. Ärzte in Wien. Centralbl. f. Gyn. 1894, Nr. 41. Volkmanns Samml. klin. Vortr. 1895, Nr. 119, 120. Wien. med. Woch. 1895, Nr. 10, 423—427.

Tipjakoff, Ein Fall von Haematocele periuterina extraperitonealis. Med. obsrenic 1894. Nr. 20.

Triair, Des ruptures de l'utérus et du vagin. Arch. de Toc. 1880.

Trousseau, Gaz. des hôp. Juni 1858. L'Union méd. 1861.

d'Uribe, Causes et mécanism des hémorrhagies interstitielles des organes génitaux de la femme. Thèse de Paris 1896.
Veit, Über Hämatocele u. Hämatom. Vortr. am 10. intern. med. Kongrefs zu Berlin. Centr. f. Gyn. 1890, p. 130 u. Volkmanns Samml. klin. Vortr., neue Folge, Nr. 15.
Vigués, Des tumeurs sang. de l'excavation pelvienne. Thèse 1850, 51. Revue méd. chir. 1851.
Virchow, Die krankhaften Geschwülste. Berlin 1863. Bd. I, p. 149.
Voisin, De l'haematocèle retroutérine etc. Paris 1860.
Walzberg, Zur Behandlung der Haematocele intraperitonealis. v. Langenbecks Archiv 1894, Bd. 47, p. 40—48.
Weber, Beitr. z. retrouterinen Hämatocele. Berl. klin. Woch. 1873, 1.
Weifs, Inaug.-Diss. Königsberg 1889.
Wertheim, Diskussion über Beckenhämatome. Verh. d. gynäk. Sektion der 66. Versamml. deutsch. Naturf. u. Ärzte in Wien. Centralbl. f. Gyn. 1894, Nr. 41.
Wessinger, Med. age. 1886, Nr. 21.
Wilson, W., A case of varicose veins of the broad ligament. Med. News. Philad. 1891. p. 694.
v. Winckel, Diskussion über Beckenhämatome. Verh. d. gyn. Sektion der 66. Vers. deutsch. Naturf. und Ärzte in Wien. Centralbl. f. Gyn. 1894, Nr. 41.
Zweifel, Zur Behandlung der Blutergüsse hinter der Gebärmutter. Arch. f. Gyn. Bd. XXII, H. 2. Bd. XXIII, H. 3.
Derselbe, Über Extrauteringravidität und retrouterine Hämatome. Festschr. z. 25jähr. Prof. Jub. von Gusserow. S. 31.

III. Entzündungen des Beckenbindegewebes.

(Pelvicellulitis (Gendrin, Simpson), **Parametritis** (Virchow) i. w. S., **extraperitonaeales Exsudat, Inflammatio telae cellulosae pelvis, Phlegmone pelvis, subperitonaeale Beckeneiterung.)**

Geschichtliches.

Für die litterarische Bearbeitung dieses Themas war eine Einblicknahme in das durch die Betrachtungen hervorragender und geistvoller Ärzte vergangener Zeit Gebotene, eine etwas eingehendere Quellenforschung unerläfslich. Nicht soll hier auf die unendliche Fülle und Mühe hingewiesen und aller Jener gedacht werden, deren es bedurfte, um sich endlich zu jenem Grade der Erkenntnis durchzuringen, welcher uns gegenwärtig als so naheliegend und selbstverständlich erscheint. Vielmehr sollen durch die wenigen Bemerkungen, welche sich hier anschliefsen, jene Momente herausgegriffen werden, durch welche ganze Phasen in der Entwickelungsgeschichte der uns beschäftigenden Frage bestimmt wurden. Aus den geschichtlichen Daten ergaben sich die mafsgebenden Gesichtspunkte von selbst, welche den Autoren die Arbeitsrichtung vorzeichneten.

Vor allem handelte es sich um die genauere Bestimmung des Ausgangspunktes und der Lokalisation der entzündlichen Affektionen im weiblichen Becken.

Wenn es auch möglich ist, die Beckenzellgewebs- und Beckenbauchfellentzündung vom klinischen Standpunkte aus getrennt zu bearbeiten, so kann die geschichtliche Behandlung dieser beiden Erkrankungsformen nur eine gemeinsame sein, und beide fallen auch wieder mit der Geschichte der Lehre vom Puerperalprozefs zusammen. Einzelne Punkte aus dieser Lehre müssen daher auch hier Erwähnung finden, stellt doch dieser letztere das Hauptkontingent der in die Augen fallenden Veränderungen des Beckenzellgewebes. Die eingehende Besprechung der akuten Formen des Wochenbettfiebers gehört in didaktischer Beziehung der Geburtshilfe an. Vor allem ist dort der Modus der Infektion, die Lehre von der Selbstansteckung, von der Beschaffenheit der normalen und pathologischen Scheidensekrete und deren Bedeutung für die Infektion zur Begründung einer verständnisvollen Prophylaxe zu tradieren. Es kann daher auf diese Dinge hier nicht weiter Bezug genommen werden.

Die Geschichte unseres Themas beginnt mit Mauriceau: denn die aus dem Altertume herstammenden Lehren (gewöhnlich werden Archigenes, Aëtius, Oribasius, Paul v. Aegina angeführt) haben für uns eigentlich gar keine Bedeutung, da in denselben im allgemeinen nur vom „Abscess des Uterus“ die Rede ist, und das Hauptgewicht auf die Empfehlung verschiedener Kräutergattungen bei der Behandlung gelegt wird. Auch vereinzelte Obduktionsbefunde, wie jener Morgagni's, welcher einen Beckenabscefs beschrieben, sind in Vergessenheit geraten, und war durch dieselben keine Einflufsnahme für das Studium dieser Affektionen gegeben. In seiner „Traité des maladies des femmes grosses et de celles qui sont accouchées (Paris, 1740, 7. Ed.) beschreibt Mauriceau eingehend die Tumoren phlegmonösen Charakters, welche sich zur Seite der Gebärmutter im Wochenbett entwickeln. Er hielt an der Vorstellung fest, dafs es sich um zurückgehaltene Lochien handle. Er kannte aber die parametralen Abscesse sehr genau, indem er sagt: „J'ai vu plusieurs femmes avoir durant trois ou quatre mois entiers, ensuite de leur accouchement, ou d'un avortement des squirrhes phlegmoneux de tout un seul côté de la matrice et des parties voisines de l'aîne, ou elles ressentaient une extrême douleur etc.“ Levret, Deleurye u. a. beschreiben Tumoren der Ligamenta lata als eine häufige Komplikation des Wochenbettes.

Das Aufhören der Milchabsonderung bei an Wochenbettfieber erkrankten Frauen führte zur Vorstellung von den sogen. Milchmetastasen, als deren Begründer Puzos angesehen wird. Dieser Autor überschreibt in seiner „Traité des accouchements“ (1760) ein Kapitel mit „Mémoires sur les dépôts laiteux.“

Wenn er auch von dieser irrigen Vorstellung ausging und den Zusammenhang dieser sogen. Metastasen mit dem Uterus nicht kannte, so war ihm doch der Sitz der letzteren sehr gut bekannt.

Hervorragende Meister des 18. und noch vom Anfange dieses Jahrhunderts vertraten diese Lehre (William Hunter, van Swieten, v. Siebold, Busch, Ritgen u. a.); vielleicht hat sich noch bis auf die heutigen Tage in der Gestalt des Wortes „Milchfieber" ein Rest hievon erhalten.

Eine neue Ära in der Erkenntnis der Beckenzellengewebsentzündung war durch die pathologisch-anatomischen Forschungsergebnisse Cruveilhier's und durch die Erkenntnis der pathologischen Wertigkeit des Bindegewebes überhaupt und des Beckenbindegewebes im speziellen durch Bichat gegeben. Die Bedeutung der ersteren wird in dem Abschnitte über die pathologische Anatomie, der letzteren in der allgemeinen anatomischen Einleitung hinlänglich gewürdigt.

Dupuytren (Brichet, Menière, De la Motte u. a.) beschreiben zuerst den puerperalen, iliakalen Abscefs; doch haben sie keine Kenntnis von dem Ausgangspunkte desselben. Dafs diese auf dem Darmbeinteller etablierten Eiteransammlungen mit dem Genitaltrakte in Zusammenhang stehen, ist ihnen noch völlig unbekannt. Grisolle, welcher nach Dupuytren am eingehendsten über die iliakalen Abscesse geschrieben hat, hat die Beziehungen dieser Eiterungen zur Paratyphlitis und Paranephritis, sowie die analogen Prozesse beim Manne einer Erörterung unterzogen. Er war derjenige, welcher in ganz besonders ausgesprochener Art gegen den Ausgang der Eiterung vom Uterus Stellung nahm.

Dafs die den Chirurgen schon wohlbekannten Psoasabscesse längere Zeit mit den Phlegmonen der Fossa iliaca verwechselt wurden, ist nicht so ganz unbegreiflich. Bei dem damaligen rudimentären Stande der Kenntnisse über die anatomischen Verhältnisse wird die von Osiander (1771) vertretene Lehre von der Psoitis im Wochenbette, unter welchen Namen er alle Beckenphlegmonen einbezog, nicht wundernehmen, doch dafs im Jahre 1834 noch Jemand (Kyll) mit der Meinung hervortreten konnte, dafs eine durch übermäfsige Abduktion der Beine bei zu langdauernder Geburt bedingte Zerreifsung des M. psoas schweres Puerperalfieber im Gefolge haben könne, spricht für die noch sehr naive Anschauung einzelner Autoren der damaligen Zeit. Durch Autopsien ist es wiederholt erwiesen worden, dafs im Psoas nicht die geringste Veränderung zu finden ist. Siebold und Busch sehen in der Psoitis ein zufälliges Accidens, welches nichts mit dem Wochenbettfieber zu thun hat. Letzterer spricht von einer primären Entzündung des Bauchfellüberzuges des M. psoas.

Peter Frank handelt den Psoasabscefs in dem Abschnitte über Bauchfellentzündung ab.

Den Zusammenhang der Eiteransammlung mit dem Genitaltrakte zuerst angenommen zu haben, ist auf Velpeau zurückzuführen, denselben jedoch nachgewiesen zu haben, das Verdienst Doherty's (1843): es bedeutet diese Erkenntnis einen enormen Fortschritt. Durch bimanuelle Untersuchung war es ihm möglich, festzustellen, dafs die getastete Resistenz von der Fossa iliaca bis ins Scheidengewölbe herabreiche, dafs sich dieselbe

durch eine brettartige Härte auszeichne, und dafs die Gebärmutter nach der erkrankten Seite zu fixiert sei; ja seine Beobachtung gelegentlich der Aufnahme des Tastbefundes ging soweit, dafs er zwischen Infiltraten, welche die ganze Breitseite des Uterus occupieren, und solchen, die nur an das Collum reichen, unterschied. Für die letzteren beschreibt er richtig, dafs der Fundus uteri sich frei abtasten lasse, nach der entgegengesetzten Seite zu neige, indes die Portio herübergezogen sei. Derselbe Autor kennt aufserdem bereits die chronische Entzündung der Gebärmutteranhänge und spricht von den Beziehungen dieser zur Entstehung der Eiterherde. Duncan, der in seiner Monographie dieses Verdienst Doherty's vollkommen zu würdigen versteht, führt nur an, dafs jener Autor, obgleich ihm der Zusammenhang zwischen Uterus und dem iliakalen Abscefs bekannt war, sich doch nicht klar darüber werden konnte, ob der Prozefs vom Uterus gegen die Darmbeingrube ascendiere oder umgekehrt descendiere. Mit Doherty mufs Churchil genannt werden, welcher sich in seiner Beschreibung der Entzündung und des Abscesses der Adnexa uteri ersterem vollkommen anschliefst.

Verjus (1844) scheint den Ausdruck Phlegmone der Adnexe und der Ligamenta lata eingeführt zu haben, und Satis (1847) und Bennet haben das Vorkommen von Beckeneiterungen auch aufserhalb des Wochenbettes betont.

Wesentlich näher den gegenwärtigen Anschauungen kommt Marchal (de Calvi 1844), dessen Monographie allgemein als ein Markstein in der Geschichte der Beckenzellgewebsentzündung bezeichnet wird. Er ist der erste der von einer intrapelvinen Phlegmone spricht, und sich auf Grund von Autopsien ein Urteil zu verschaffen trachtete. Dem Sitze nach sieht er, wie schon vor ihm Gardieu, Husson und Dance, die meisten Beckenabscesse als dem Zellgewebe zugehörend an. Fast in allen seinen beobachteten Fällen handelt es sich um puerperale Ätiologie. Er unterscheidet 4 anatomische Varietäten dieser Abscesse:

1. Abscefs des subperitonaealen Bindegewebes,
2. Abscefs des subaponeurotischen Raumes,
3. Ovarialabscefs und
4. einfache und multiple intraperitonaeale Abscesse.

Er hebt die Schwierigkeit hervor, die Unterschiede zwischen intra- und extraperitonaealer Abscedierung in diagnostischer Beziehung festzustellen und erklärt für einzelne Fälle diese Differentialdiagnose für unmöglich.

Seitdem Marchal den intraperitonaealen Sitz von Eiterherden erkannt hatte, formieren sich zwei Gruppen wissenschaftlicher Streiter, welche namentlich in Frankreich eine förmliche Fehde darüber eröffneten, ob sich die Entzündung im Becken als Phlegmone nur auf dem Wege des Bindegewebes oder durch die Adnexa uteri auf das Beckenbauchfell verbreite.

Die einen anerkannten also nur extra-, die anderen nur intraperitonaeal gelegene Eiterherde. Bei beiden hatte jedoch die Anschauung bereits festen

Fufs gefafst, dafs der Ausgangspunkt der Entzündung im Uterus zu suchen sei. Nur wenige opponierten dieser letzteren Grundanschauung.

Vor allem vertraten Nonat und seine Schüler, Boyer (1848) und Martin (1851), die Meinung, dafs die Affektion des Uterus eine sekundäre sei. Sie standen an der Spitze Jener, welche durch den vagen, schon von Lisfranc gebrauchten Ausdruck „Engorgement de l'uterus (Engorgement phlegmatique, Métrite postpuérperal) nicht befriedigt, in exklusiver Weise den Sitz ihrer „phlegmon périutérin" ins Beckenbindegewebe verlegt wissen wollten.

Die Beobachtungen Nonat's waren rein klinischer Natur, und es darf sein Verdienst um die Förderung dieses Gegenstandes trotz der einseitigen, teilweise fehlerhaften Auffassung der Verhältnisse nicht geschmälert werden. Sehr richtig hat er bereits erkannt, dafs es auch aufser der puerperalen noch andere Entstehungsarten für Entzündungen im weiblichen Becken gebe.

Nonat und Gosselin haben auf die Recrudescenz des Prozesses aufmerksam gemacht, was schon durch den in ihrer Einteilung aufgestellten Ausdruck „Phlegmon chronique avec redoublements inflammatoirs" zur Genüge bestätigt wird.

Aus dem gegnerischen Lager der Zeitgenossen Nonat's seien nach Valleix, welcher sich später jedoch zu Nonat's Anschauungen bekehren liefs, vor allem Bernutz und Goupil genannt, welche unermüdlich dafür eintraten, dafs das Beckenbindegewebe nur eine nebensächliche Rolle spiele der Sitz der Affektion im Beckenbauchfell und in den Gebärmutteranhängen zu suchen sei.

Die geringe Menge von Bindegewebe um den Uterus herum läfst nach diesen beiden Autoren mit Sicherheit ausschliefsen, dafs in demselben grofse Tumoren entzündlicher Art sich entwickeln können; besonders wird die median gelegene, ante- und retrouterine Phlegmone als ein Ding der Unmöglichkeit hingestellt. Sie sind zweifellos die ersten, welche die aufserordentliche Häufigkeit des Vorkommens von Residuen nach überstandener Bauchfellentzündung auf Grund von Leichenbefunden festzustellen und auch in der Hinsicht richtig zu deuten imstande waren, als sie ganz analog unseren heutigen Vorstellungen den Ausgangspunkt in der entzündlichen Affektion von Tube und Ovarium erblickten.

Ihre Schüler vertraten in einer ganzen Reihe von Dissertationen über Phlegmone der Ligamenta lata diese These; ihnen schlofs sich, was sehr mafsgebend war, Aran in seinem klassischen Lehrbuche an. Er bietet uns eine Fülle von Beobachtungsmaterial in vortrefflichen Krankengeschichten, welche beweisen sollen, dafs der Ausgangspunkt der Beckenentzündungen und -eiterungen in Affektionen der Tube und Ovarien gelegen sei. Hauptsächlich auf Obduktionsbefunden fufsend, beschreibt er schon sehr gut den Adnextumor. Der Sitz der entzündlichen Tumoren sei regelmäfsig links, etwas hinter dem Uterus. Er steht mit dieser Ansicht im Gegensatz zu der von West und Gallard, welche den häufigen Sitz rückwärts vom Uterus betonen. Der

Uterus beteilige sich regelmäfsig an den Entzündungserscheinungen, er werde gröfser an Volumen, die Schleimhaut sei affiziert (Metritis chron. int.). —

Nicht unerwähnt darf es bleiben, dafs Noël, Gueneau, de Mussy die Bedeutung der Cervixruptur für die Entstehung der Parametritis klar hervorgehoben, und dafs Macdonald richtig erkannt hatte, wie Verletzungen am Collum uteri, auch wenn aufserhalb der Geburt entstanden, zur Parametritis, Verletzungen und Infektion am Corpus zur Perimetritis führen.

Virchow's hervorragendem Forschergeiste und scharfem Auge war es vorbehalten, wie so vielfach anders in der Pathologie so auch hier klärend und entscheidend zu wirken. Sein Hauptverdienst ist zunächst darin zu suchen, dafs er das lockere Binde- und Fettgewebe, welches die Scheide und den Gebärmutterhals seitlich befestigt und zugleich die Basis der breiten Mutterbänder bildet, als eine der häufigsten Erkrankungsstellen bei puerperaler Infektion erkannt und bezeichnet hat. Um der Vorstellung zu steuern, dafs sich der Entzündungsprozefs auf die Ligamenta lata erstreckt, hat er den Ausdruck Parametritis empfohlen und macht diesen Vorgang dadurch verständlich, dafs er auf analoge, in dem die einzelnen Organe (Blase, Niere, Mastdarm) umgebenden Bindegewebe sich abspielende Prozesse hinweist (Paracystitis, Paranephritis, Paraproktitis). Bei der sog. puerperalen diffusen Metritis ist das interstitielle das leidende Bindegewebe: diesem letzteren entlang kriecht der Prozefs derartig weiter, dafs er den Zügen und Bündeln desselben oft in grofser Entfernung folgt, über gröfsere Flächen sich festsetzt, von da wieder neue Ausstrahlungen macht und ungefähr denselben Verlauf nimmt wie ein unregelmäfsiges Erysipel (Erysipelas malignum puerperale internum). Als charakteristisch für diese Affektion bezeichnet er den eigentümlich kriechenden Gang, die frühzeitige Beziehung zur Erkrankung der Lymphgefäfse und Drüsen, sowie die Neigung zu destruktivem, nekrotisirenden Ausgang und die Fähigkeit der Erzeugung speziell infektiöser und kontagiöser Stoffe. Das Endstadium sei nicht Pyämie, nicht Sephthämie, sondern Ichorrhämie.

Die infektiöse Natur dieser Säfte sei nicht an den Eiter gebunden, wie die Experimente gezeigt haben. Das Muskelgewebe der Gebärmutterwand wird erst im Laufe der Zeit in Mitleidenschaft gezogen. Er hebt ferner die Analogie der an dieser Stelle verlaufenden Erkrankung mit diffusen Zellgewebsphlegmonen an anderen Körperstellen hervor und würdigt die Beobachtungsresultate Cruveilhier's und Hecker-Buhl's, welche sich auf die Beteiligung der Lymphgefäfse bei diesem Prozesse beziehen, in eingehender Weise. Sehr klar bezeichnet er als Ausgangspunkt die Verletzungen, welche während der Geburt acquiriert wurden (Dammrisse, Cervixrisse), und die Placentarstelle. Dafs gewisse, besonders begünstigende Bedingungen für die Schwere des Verlaufes vorliegen müssen, ist für ihn selbstverständlich.

Er trennt von diesen parametralen Affektionen die Metroperitonitis, welche sich sehr häufig mit jenen kombinieren kann und sich durch denselben diphtheritisch, nekrotisierenden Charakter auszeichnet. (Die Beschreibung des

Befundes bei der akuten, septischen Parametritis siehe den Abschnitt über pathologische Anatomie.)

Die Virchow'sche Lehre fand nicht nur im Kreise seiner Fachgenossen, sondern auch von seiten der Frauenärzte (siehe die lehrreichen Aufsätze von Leyden, Schröder, v. Winckel, Spiegelberg, Olshausen u. a.) sehr bald allgemeine Anerkennung.

Aus der neueren Zeit besitzen wir in dem Werke von Matthews Duncan (1869) eine der wertvollsten Bereicherungen unserer Litteratur über diesen Gegenstand. Beseelt von dem Wunsche, in dem damals herrschenden Chaos von Bezeichnungen und Begriffen über die so überaus wichtigen, in der Umgebung des Uterus sich abspielenden Entzündungsprozesse Ordnung zu schaffen, hat er sich redlich bemüht, an den zu seiner Zeit herrschenden Anschauungen Kritik zu üben und seine eigenen sorgfältigen Beobachtungen bei dieser Gelegenheit zu verwerten. Seine interessante Monographie hat leider nicht die entsprechende Berücksichtigung erfahren: dies mag vielleicht darauf zurückzuführen sein, dafs die Abgrenzung und Gliederung des Stoffes nicht in so klarer und übersichtlicher Weise gelungen ist, als es das Bestreben dieses ernst zu nehmenden Forschers gewesen war. Duncan erklärt in seiner Vorrede selbst, dafs, obgleich er seine Anschauungen auf Obduktionsbefunde basieren kann, er dennoch die geringe Zahl derselben bedauern müsse. Die von ihm proklamierte Ansicht sieht er nicht als eine endgültige an und erwartet, dafs noch für lange Zeit für Beobachtung und Forschung auf diesem Gebiete reichlich Gelegenheit gegeben sei. Er tritt hauptsächlich für den Gebrauch der beiden Ausdrücke Peri- und Parametritis ein, entwirft eine historische Skizze, bespricht die Ätiologie, erörtert die Lokalisation dieser beiden einander gegenüberstehenden Erkrankungsformen, unterscheidet zwischen Phlegmone und Abscefs im Sinne der Franzosen und bespricht in eingehender Weise die Entstehung der Adhäsionen (die adhäsive Perimetritis). Klare Vorstellungen über die Erkrankungen der Adnexa uteri fehlen ihm allerdings, denn er negiert unter anderem das Vorkommen von Ovarialabscessen.

Den bedeutendsten Fortschritt auf diesem Gebiete verdanken wir der wiederholt genannten klassischen Arbeit W. A. Freund's (1885). Der eminenten Bedeutung dieser für die anatomische Kenntnis des Beckenbindegewebes wurde schon in dem einleitenden anatomischen Abschnitte Rechnung getragen. Aber auch dem Kliniker hat er ein derart vollendetes Bild über die Affektionen des Beckenbindegewebes entrollt, dafs jeder nachfolgende Bearbeiter dieses Gegenstandes in Verlegenheit gerät, der Freund'schen Darstellung noch etwas Originelles beizufügen. Es mufste in dem Nachfolgenden, abgesehen von den Grundzügen, welche für den klinischen Teil mafsgebend wurden, stellenweise auf den Text der Freund'schen Arbeit zurückgegriffen werden, da es nicht möglich war, gewisse Beschreibungen und Anschauungen in einer besseren Form wiederzugeben. Wenn Freund auch überall, wo vom Beckenbindegewebe die Rede ist, citiert wird, so ersieht man aus den Citaten sehr häufig, wie wenig die Schreiber in das Wesentliche seiner Arbeit ein-

gedrungen sind, ja dafs den Betreffenden vielfach ein Verständnis für dieselbe fehlte. Sie ist eine unentbehrliche Grundlage für Jeden, der sich heute mit dem Beckenbindegewebe beschäftigen will, ein unentbehrliches Substrat für jede weitere Thätigkeit auf diesem Gebiete geworden.

Bandl, der 1886 diesen Gegenstand im Billroth-Lücke'schen Handbuch sonst so trefflich bearbeitet hat, zeigt gleich zur Genüge, dafs er mit dem Inhalt der Freund'schen Arbeit nicht vollkommen vertraut war.

Seit jener Zeit besitzt unsere Litteratur nur mehr kasuistische Beiträge.

Selbst die Bakteriologie, welche uns durch die interessanten Befunde Bumm's u. a. so manchen Aufschlufs über die Bakterien-Invasion bei Puerperalfieber geliefert hat, hat uns nicht viel weiter gebracht. Aber auch in makroskopischer, grob anatomischer Hinsicht ermangelt es an guten Bildern, und ist zu erhoffen, dafs noch manche wertvolle Beiträge durch die Schnittmethode zu gewinnen sein werden.

Unter dem Titel Beckeneiterung (Suppurations pelviennes, Pelvic abscess) ist in der Letztzeit unendlich viel zusammengeschrieben worden; wie immer, wenn die Quantität überwiegt, weniges von bleibendem Werte. Fast alle diese Veröffentlichungen beschäftigen sich nur mit der therapeutischen Seite dieser Frage, wozu hauptsächlich Péan und seine Schule durch energisches Anpreisen ihrer eigenen Art, den Beckenabscessen auf vaginalem Wege beizukommen, die Anregung gegeben hat. Diese war in der That auf fruchtbaren Boden gefallen; denn nahezu auf allen seither abgehaltenen Kongressen (Brüssel, Genf, Moskau) war diese Frage auf die Tagesordnung gesetzt worden und fanden, wie die Berichte zeigen, endlose Diskussionen statt. Auch die meisten geburtshilflichen Gesellschaften beschäftigten sich mit der Therapie der Beckeneiterungen. Die anatomische und pathologische Seite dieser Frage ist jedoch durch diese Diskussionen in keiner Weise gefördert worden. Nur die Erkenntnis, dafs die gröfste Mehrzahl der Beckenabscesse einen ursprünglich intraperitonaealen Sitz haben und ihren Ausgangspunkt von den erkrankten Gebärmutteranhängen nehmen, kann abgesehen von der Einigung in Bezug auf gewisse therapeutische Momente als dauernder Gewinn angesehen werden.

Die Beckenzellgewebsentzündung ist dadurch vollkommen in den Hintergrund gedrängt worden und nimmt in der That der Häufigkeit und ihrer Bedeutung nach — die ganz schweren puerperalen septischen Phlegmonen und Eiterungen ausgenommen — eine untergeordnete Rolle ein; deren Existenz gänzlich zu negieren, wie dies erst in neuerer Zeit bei den verschiedensten Gelegenheiten geschehen ist (siehe die Diskussion über die chirurgische Behandlung von extraperitonaealen Beckeneiterungen in der New-Yorker geburtshilflichen Gesellschaft 1892 — Polk entgegen Mundé), oder dieselbe als eine pathologische Kuriosität zu bezeichnen (Taylor), führt zu einer ebenso einseitigen Auffassung, wie sie schon vor 50 Jahren von Bernutz und Goupil und später von Aran vertreten wurde. Noble's Beobachtungen

gelegentlich der von ihm wiederholt bei puerperaler Parametritis vorgenommenen Eröffnung der Bauchhöhle, bei welcher das Beckenbauchfell und die Gebärmutteranhänge (Eileiter, Eierstock) normal gefunden wurden, verhalfen der von Mundé vertretenen Anschauung zum vollständigen Siege.

Spiegelberg hatte recht, wenn er zum Schlusse seiner fesselnd geschriebenen Monographie über die peri- und parametritischen Affektionen sagte, dafs sie noch lange ein ergiebiges Feld für die Forschung bieten werden.

Ätiologie.

Das Vorkommen einer idiopathischen Zellgewebsentzündung kann nach dem Standpunkte unserer heutigen Kenntnisse nicht mehr zugegeben werden.[1]) Von dieser Anschauung können uns auch die vereinzelten, selbst verläfslichen Beobachtungen von ätiologisch unklaren, dunklen Fällen[2]) (bei noch nicht menstruierten Mädchen, bei Jungfrauen und bei in der Menopause befindlichen Individuen) nicht abbringen.

[1]) Diesen Gedanken hat bereits Duncan in seiner bekannten Monographie über Parametritis und Perimetritis in ganz präziser Weise zum Ausdruck gebracht: „To recapitulate, I finally call attention to the conclusions I have tried to establish — that perimetritis and parametritis are never idiopathic or primary, and that their causes are either mechanical injury; uterine, tubal, or ovarian disease, — almost always of inflammatory nature, sometimes malignant, sometimes tubercular; or noxious discharges through or from the tubes or ovaries. This view forms a stricking contrast with the opinions of many of our best recent authors, some of whom do not discuss the etiology of the diseases at all; some describe these diseases and their consequences in separate and remote chapters of their works, and without indicating the connection between them; while many assert that the diseases may be idiopathic, or caused by cold or suppression of milk, or other more recondite influences".

[2]) Von seltenen Fällen mögen die folgenden hier besonders Erwähnung finden. Absolut verläfsliche Angaben, dafs hier der Entzündungsprozefs thatsächlich im Beckenzellgewebe abgelaufen ist, besitzen wir für die wenigsten dieser Fälle. Streng genommen können bei so unklarer Ätiologie nur jene Berichte auf Verwertung Anspruch erheben, denen ein exakter Obduktionsbefund beiliegt.

Le Bec: 19jähr. Mädchen (virgo intacta), Erkältung während der Menstruation, dadurch die letztere länger und stärker, Schmerz im rechten Hypogastrium und Fluor albus im Gefolge. Diffuse Schwellung am rechten Darmbeinteller, welche sich gegen das kleine Becken herabzieht. Durch eine kleine Fistelöffnung im hinteren Scheidengewölbe kommt es zur Entleerung grofser Mengen übelriechenden Eiters. Die Sondierung ist schwierig. Erweiterung mittelst Laminaria. Ein solcher Stift geht in der Abscefshöhle verloren und wandert im Verlaufe von Monaten gegen den Damm zu, wo er durch Einschnitt entfernt wird. Heilung.

Cramer: 12jähr. Mädchen, welches noch nicht menstruiert war; Entwickelung eines parametralen Abscesses; Durchbruch desselben ins Rectum; Ausgangspunkt vollkommen unklar.

In dem interessanten Falle von Cullingworth handelte es sich um eine Person, welche die Pflege bei einer fiebernden Wöchnerin über hatte, deren Wäsche wusch und jener Scheidenausspülungen machte. Dieselbe acquirierte plötzlich eine ausgesprochene Pelvicellulitis, und stellte sich als Ursache für dieselbe heraus, dafs sie die Gewohnheit hatte, täglich ein Pessar aus ihrer Scheide zu entfernen und dasselbe wieder frisch einzuführen; hierbei mufs es offenbar zur Infektion gekommen sein.

Das Fehlen anamnestischer Daten und einer makroskopisch nachweisbaren Läsion beweisen eben gegen den infektiösen Entstehungsmodus derselben anerkanntermafsen nichts. Aufserdem wird von seiten der Gynäkologen die Entstehung solcher Herde durch Infektion auf hämatogenem Wege und die erwiesene Thatsache aufser acht gelassen, dafs bei der gar nicht so seltenen Erkrankung der Wand der Nachbarorgane (Blase, Mastdarm) allerlei dortselbst sich vorfindliche, pathogene Mikroben durch jene direkt in das Beckenbindegewebe einzudringen vermögen. Es möge hier an die Versuche von Boennecken und Arnd verwiesen werden, durch welche gezeigt wurde, dafs einfach länger andauernde Stagnation des Darminhaltes diese Durchlässigkeit der Darmwand für Bakterien auch herbeizuführen imstande sei. Insbesondere das Bacterium coli gewinnt nach den neueren Untersuchungen eine immer gröfsere Bedeutung als Erreger allerlei Entzündungszustände am Genitaltrakte.

Das bekannte chirurgische Beispiel von der rasch erfolgenden Vereiterung eines Gelenkes nach einem Trauma ohne äufsere Wunde oder Eröffnung der Gelenkhöhle ist wohl auch für andere Körperteile mafsgebend, umsomehr auf das ausnehmend blut- und lymphreiche Genitale, welches so vielen Insulten ausgesetzt ist, übertragbar; es bedarf hierzu nur eines Locus minoris resistentiae und eines Depot von pathogenen Mikroben im Organismus, welche auf dem Wege der Blutbahn zu ersterem gelangen können[1]).

Für die Entstehung der Zellgewebsentzündung im Becken ist wie an anderen Körperteilen eine durch ein Trauma gesetzte Wunde, welche als Eingangspforte für die pathogenen Mikroorganismen dient, Vorbedingung. Auch von der Placentarstelle aus kann eine solche Infektion stattfinden. Sie ist demnach eine wohl charakterisierte Wundinfektionskrankheit.

Eine Ausnahmsstellung nehmen die Gonokokken ein, von denen behauptet werden kann, dafs sie auch durch das unverletzte Epithel hindurch in die darunter befindlichen Bindegewebslager vorzudringen imstande seien.

Es wird heute unter Berücksichtigung der diesbezüglichen Befunde von Niemandem mehr angezweifelt werden, dafs ein solches Eindringen von Gonokokken in das subepitheliale Gewebe von Schleimhäuten der verschiedensten Organe statthaben kann und auch gar nicht selten statthat (Bumm für die Conjunctiva der Neugeborenen, Wertheim für Uterus, Tube und Harnblase, Finger für die männliche Harnröhre, Mandl für die Scheidenschleimhaut — der Nachweis für die Rektalgonorrhoe durch Frisch wird von Bumm angezweifelt).

---

[1]) In aufserordentlich klarer und übersichtlicher Form ist die Lehre von den chirurgischen Infektionskrankheiten, speziell der Mechanismus der Infektion und die neuesten Grundlagen für die Lehre von der Entzündung und Eiterung in dem Werke von Kocher und Tavel (Vorlesungen üb. chirurg. Infektionskrankheiten, 1. Teil, Basel, Leipzig 1895) niedergelegt. Es finden sich daselbst auch in der Einleitung Hinweise auf die wichtigsten neueren Arbeiten auf diesem Gebiete, und kann nur Jedem, der sich vom klinischen Standpunkte aus, über diese Dinge rasch orientieren will, die Lektüre desselben empfohlen werden.

Nur bezüglich der Tiefe, bis zu welcher dasselbe möglich ist, gehen die Ansichten unserer bedeutendsten Forscher auf diesem Gebiete, Bumm und Wertheim, auseinander.

Ersterer erblickt in diesen Mikroorganismen reine Schleimhautparasiten, denen die Fähigkeit nicht zukommt, weitergreifende entzündliche Veränderungen des Bindegewebes zu setzen. Wenn letztere sich bei Gonorrhoe vorfinden sollten, so sind dieselben seiner Meinung nach entweder auf eine besondere Disposition der betroffenen Gewebe (Zartheit und vorausgegangene schwere Schädigung derselben) oder auf eine Mischinfektion zurückzuführen. Als Eingangspforte für die pyogenen Mikrobien erblickt Bumm die so häufig bei gonorrhoischer Endometritis vorkommende Erosion oder wunde Stellen der Cervixschleimhaut.

Wertheim vertritt in seiner bedeutungsvollen Arbeit über die ascendierende Gonorrhoe beim Weibe den Standpunkt, dafs der Gonokokkus Neisser vom Epithel aus auch in das Bindegewebe einzudringen vermag und von hier, wie sich aus den Tierversuchen ergibt, dem Verlaufe der Gewebs- und Lymphspalten folgend sich in ähnlichen Zügen und Haufen verbreiten kann, wie die anderen pyogenen Organismen: er behauptet also, dafs ohne Zuthun typischer Eitererreger von der Schleimhaut der Gebärmutter aus eine gonorrhoische Parametritis, von jener der Eileiter eine Exsudation der zwischen den Serosablättern der Lig. lata befindlichen Bindegewebslager stattfinden könne. Er erkennt demnach die Weiterverbreitung der gonorrhoischen Infektion nicht blofs per continuitatem als eine ascendierende Schleimhautgonorrhoe, sondern auch per contiguitatem, also die Entstehung der Parametritis infolge von Vordringen der Gonokokken durch das Gewebe der Cervix, des Corpus uteri und der Tube hindurch auf dem Wege der Lymphbahn an. Besonders der Umstand, dafs es ihm gelungen war, nicht nur in der Wandung, sondern auch im Subserosium der Eileiter bei gonorrhoischer Salpingitis die Krankheitserreger direkt nachzuweisen, veranlafste ihn im Vereine mit der häufigen Beobachtung der manchmal recht bedeutenden Mitbeteiligung der Bindegewebslager in den breiten Mutterbändern bei gonorrhoischer Adnexaffektion zu jenen etwas weitergehenden und das positive Untersuchungsergebnis überschreitenden Schlüssen. Er lehnt die Notwendigkeit des gewohnten Auskunftsmittels für die Erklärung jener Befunde, der Annahme einer Mischinfektion, ganz ab.

Für die Fähigkeit der Gonokokken, Eiterung in bindegewebigen Organteilen zu verursachen, wird eine ganze Reihe von Thatsachen angeführt, so zunächst die Entstehung von Ovarialabscessen: zur Verwertung dieser für die Wertheim'sche Behauptung müfste erwiesen sein, dafs es sich in diesen Fällen nicht um Corpus luteum-Abscesse gehandelt habe: denn deren Entwickelung wäre ja auf dem Wege per continuitatem leicht zu erklären.

Einwandsfreiere Stützen für die Richtigkeit dieser Lehre stellen der von Menge veröffentlichte gonorrhoische Uterusabscefs und der Fall von Krönig dar, welch letzterer bei einer Wöchnerin, deren Lochialsekret Gonokokken, aber nie andere Eitererreger aufwies, am 20. Tage ein parametrales Exsudat

ebst Schmerzhaftigkeit des Ellbogengelenkes und eitrigem Erguſs in die ehnenscheide feststellen konnte.

Ohne auf die zur Zeit gewiſs noch nicht spruchreife Lehre von dem Einflusse der Gonorrhoe auf den Verlauf des Wochenbettes, die im Prinzipe llerdings angenommen werden muſs, näher einzugehen, möge auf die von Kaltenbach beobachtete Thatsache hingewiesen werden, daſs mit Vorliebe olche Mütter an Parametritis erkranken, deren Kinder an Augen-Blennorrhoe itten. Dieser gewiſs in seinen Aussprüchen sehr vorsichtige Beobachter behauptete (I. Gyn. Kongreſs 1886), daſs die Gonokokken nach ihren diablastischen Eigenschaften wohl geeignet seien, zumal von wunden Stellen aus iefer ins Gewebe einzudringen.

Sicher kann vom klinischen Standpunkte aus eines behauptet werden, daſs ähnlich ausgebreitete Infiltrate und Abscesse des Beckenzellgewebes, wie sie durch das Puerperium gesetzt werden, bei der ascendierenden Gonorrhoe nicht zu beobachten sind. Beweise für diese Anschauung sind durch die Beobachtung am Krankenbette, bei operativen Eingriffen zur Entleerung des Eiters und am Sektionstische gegeben.

Veröffentlichungen über bakteriologische Untersuchungen der Exsudatflüssigkeit liegen nur in spärlicher Zahl vor. Vor allem ist es Bumm, welcher (bei den Verhandlungen der III. Versammlung der deutschen Gesellschaft für Gynäkologie in Freiburg) über die Ergebnisse einzelner bakteriologischer Untersuchungen dieser Art berichtete und für den regelmäſsig infektiösen Charakter der Beckenzellgewebsentzündung eingetreten ist. Bei

---

1) Siehe auch die Diskussion über den Vortrag Krönig's, Gonorrhoe im Wochenbette (Centr. f. Gyn. 1893. p. 157 u. p. 170). In dieser spricht sich Sänger, welcher die von ihm schon längst gemachte klinische Beobachtung des Vorkommens von Spätfieber im Wochenbette auf Grund von bestehender gonorrhoischer Infektion durch die bakteriologischen Forschungen Krönig's bestätigt sieht, in Übereinstimmung mit Döderlein und Schmorl dahin aus, daſs bei dem im Anschlusse an Gonorrhoe auftretenden, allgemein septischen Prozessen Mischinfektionen die Hauptrolle spielen, welche dadurch zustande kommen, daſs die durch die Gonokokken hervorgerufene eitrige Sekretion der Genitalschleimhaut in der Schwangerschaft eine Aufzucht der Gonokokken in denselben zu bewirken vermag. Schwere Erkrankungen im Wochenbette führen sie alle auf den Streptococcus pyogenes zurück. Menge und Zweifel schlieſsen sich der Wertheim-Krönig'schen Meinung an. Doch wird in dieser Diskussion auf die Beziehung des Gonococcus zur Entstehung der wirklichen Parametritis nicht näher eingegangen.

Näheres über die Beziehungen der Gonorrhoe zum Wochenbette siehe in den neuesten Arbeiten über diesen Gegenstand von Fehling und Schumacher. Unter den zehn aus der Hallenser Klinik von letzteren veröffentlichten Fällen von gonorrhoischer Affektion im Wochenbette befindet sich einer, der letzte, als parametritis gonorrh. dextra angeführt. Leider ist die Krankengeschichte zu kurz abgefaſst, um den Fall voll zu verwerten; sie enthält weder Angaben über klinische Symptome, noch über eine Untersuchung des Scheidensekretes, welche Gonorrhoe mit Sicherheit annehmen lassen könnten: auch über die Ausdehnung und den Sitz des Exsudates ist nichts genaueres angegeben. Wir müssen uns auf die Autorität Fehling's verlassen, daſs es sich thatsächlich um eine Parametritis gehandelt habe.

der eitrigen Parametritis fanden sich in den von ihm untersuchten Fällen regelmäfsig Streptokokken, seltener Staphylokokken. In 2 von 5 Fällen handelte es sich um gonorrhoische Infektion. Er gewann das Exsudat mittelst Einstiches durch eine Spritze mit langer Kanüle.

Doléris und Bourges fanden in fötidem, parametralen Eiter bei der zwei Monate nach Verschwinden der akuten Symptome vorgenommenen Eröffnung in Deckglaspräparaten Streptokokken und Proteus vulgaris; erstere waren weder entwickelungsfähig, noch virulent: die Verfasser erklären das Absterben der Kokken durch die Länge der Zeit, nicht durch die antagonistische Wirkung des Proteus.

Hartmann und Morax fanden 21 mal im parametralen Eiter Streptokokken, und Pfannenstiel konnte in allen von Fritsch operativ behandelten Fällen letztere nachweisen. Kleinknecht wies in seinen 5 Fällen von ausgebreitetem parametralen Exsudat ein Bakteriengemisch (Staphylococcus albus mit Bacterium coli, Streptococcus aureus und pyogenes) nach. Jayle konstatierte wiederholt eine Kombination von Strepto- und Staphylokokken mit Bacterium coli. Auch der Influenza- (Bäcker) und der Diphtheriebacillus (Bumm) wurde als Ursache angeführt. In jenen Fällen, bei welchen wir infolge ausgebreiteter eitriger Exsudate die Eröffnung derselben vornahmen, fanden sich regelmäfsig Streptokokken, Staphylococcus pyogenes und pyogenes aureus. Alle waren puerperalen Ursprunges.

Unter Anleitung Bumm's hat es Jauch versucht, auf experimentellem Wege dieser Frage näher zu treten. Das Ergebnis seiner Tierversuche fafst er in folgende Sätze zusammen: Chemische Reizungen, Verätzungen der Schleimhaut (Jodtinktur), ebenso wenig wie mechanische Insulte der Gebärmutter und des ihr anliegenden Bindegewebes rufen Entzündung des letzteren hervor, wenn der Zutritt von pathogenen Mikroorganismen hintangehalten wird. Durch die Injektion von Aufschwemmungen des Staphylococcus aureus in das Parametrium läfst sich daselbst sehr leicht eine Entzündung, die in Eiter übergeht, hervorbringen. Es ist ihm jedoch nicht gelungen, von infizierten Wunden der Genitalschleimhaut aus eine typische Parametritis zu erzeugen. Er schliefst auf Grund dieser Versuche die Entstehung einer einfach traumatischen Parametritis aus.

Unter den Traumen steht wie bei den Hämatomen das durch den Geburtsvorgang bedingte obenan, und zwar kommt es dabei nicht so sehr darauf an, dafs eine langdauernde schwere Geburt oder ein operativer Eingriff bei derselben vorausgegangen sei, sondern vielmehr auf das Vorhandensein virulenter Infektionserreger an der verletzten Stelle. Solche Verletzungen finden sich aber regelmäfsig und unter physiologischen Verhältnissen ganz besonders am engsten Teil des Geburtsschlauches, am Halsabschnitt der Gebärmutter, und da genügt auch die kleinste Laesio continui, um für jene eine Eingangspforte (Porte d'entrée) zu schaffen.

Dafs natürlich Schädigung des verletzten Gewebes infolge langdauernder Quetschung durch den Umstand, dafs das ersterbende Gewebe einen vortreff-

hen Nährboden liefert und die Widerstandskraft, welche dem gesunden Gebe eigen ist, gebrochen ist, der Entstehung des Prozesses förderlich sein rd, ist selbstverständlich. Aber wie von der kleinsten, nicht sichtbaren autritze eines Fingers aus ein Phlegmone des ganzen Armes sich entwickeln nn, so kann auch eine minimale Verletzung der Scheide oder Gebärmutter n schwersten phlegmonösen Prozefs des Beckens im Gefolge haben.

Der Aufzählung von statistischen Berichten, welche über die Häufigkeit s puerperalen Ursprunges der Parametritis Aufschlufs geben sollen, ist in besonderer Wert beizumessen. Am wenigsten ist jenen Berichten zu auen, welche aus einer Zeit stammen, da eine Trennung von parametritischen nd perimetritischen Affektionen in diagnostischer Hinsicht noch nicht durchführt war.

Aber auch bis in das letzte Jahrzehnt ist unter der Diagnose „parametrales Exsudat" so viel geführt worden, was hier nicht einzureihen ist, afs es besser erscheint, von der Verwertung statistischer Angaben abzusehen. euerliche Verwirrung ist durch die summarische Abhandlung der Beckenterungen gelegentlich der Besprechung der zweckmäfsigsten therapeutischen ingriffe mittelst Einführung des Ausdruckes Beckenabscefs (Suppuration elvienne) von französischer Seite gebracht worden.

Im allgemeinen kann man aber in Übereinstimmung mit den meisten utoren die Behauptung aufstellen, dafs zumindest $^2/_3$ aller Fälle von eckenzellgewebsentzündung Wochenbettaffektionen sind [1]).

Nächst dem Geburtstrauma sind der Häufigkeit nach die gynäkologischen Untersuchungen und verschiedene therapeutische Eingriffe, sowie Operationen im Bereiche des Genitale für die Entstehung er Beckenzellgewebsentzündung verantwortlich zu machen. Als solche sind uf Grund der Kasuistik die folgenden anzuführen:

Ungeschickte und rohe Untersuchung mit den Fingern, an denen die Nägel nicht gekürzt sind, und ohne vorausgegangene entsprechende Desinfektion es Scheidenrohres und der Hände, besonders bei eitrigem Ausflufs, Austastung er Gebärmutterhöhle, Untersuchung bei zerfallenden Neubildungen (Carcinom,

---

1) Der Vollständigkeit halber mögen folgende Zahlen hier erwähnt werden. So stellt Bernutz folgende Tabelle zusammen:

43 puerperale { 35 nach vollendeter Schwangerschaft, 8 nach Abortus,
28 blennorrhagische,
20 menstruelle (?),
8 traumatische { 3 venerische Excesse, 2 syphil. Affektionen, 2 nach Sondierung, 1 nach Vaginaldouche.

West nimmt 77 % als puerperal entstanden an, eine Zahl, die mit der erst vor enigen Jahren von Buschbeck-Ettinger aufgestellten (74,3 %) übereinstimmt. Grisolle ifst von 27 Fällen 17, Beigel von 61 Fällen 34 puerperalen Ursprunges sein; am weitesten eht Cullingworth, welcher von 22 Fällen 21 als sicher puerperalen Ursprunges hinstellt.

gangränescierenden fibrösen Polypen), lang fortgesetztes Quetschen und Drücken der Weichteile bei der bimanuellen Exploration, insbesondere zur Zeit der Menstruation: Benützung nicht aseptisch gemachter Quellstifte (besonders Preſsschwämme in früherer Zeit), unreiner Sonden; das lange Liegen von Intrauterinstiften oder zu grofser, nicht passender, an der Oberfläche rauher Scheidenpessarien, welche durch Druck Decubitus hervorrufen, ebenso von grofsen nicht aseptischen Tampons, welche einerseits bei Katarrhen Sekretretention, anderseits durch ihre zu feste Fügung selbst in der Mastdarmwand durch Druck anämische Nekrose herbeizuführen imstande sind; die Vornahme von Operationen an Scheide und Portio ohne entsprechende antiseptische Kautelen, ebenso von Bauchhöhlenoperationen, bei denen das Beckenbindegewebe in weiterer Ausdehnung frei gelegt wird (Enukleation von intraligamentären Geschwülsten, Totalexstirpation des Uterus samt Adnexen, besonders dann, wenn Eiterherde dabei eröffnet werden).

Dabei ist hervorzuheben, dafs Infektionen bei den im Vorstehenden beschriebenen Manipulationen an Scheide und Gebärmutterhals infolge der Lage der abführenden Lymphbahnen die Tendenz zeigen, sich hauptsächlich im Beckenbindegewebe weiter zu verbreiten, indes jene an der Körperhöhle viel eher und rascher durch das Parenchym der Gebärmutter hindurch auf den Bauchfellüberzug derselben übergreifen und damit zur Entstehung einer Peritonitis Anlafs geben.

Auch Excesse in venere, Masturbation, die verständnislose Benützung oder lange Retention von Occlusivpessarien, antikonzeptioneller Schwämmchen, das lange Verweilen von Fremdkörpern, welche zu onanistischen Zwecken eingeführt wurden, sind von den meisten Autoren übereinstimmend als Ursache für die Entstehung der mehr schleichenden Formen der Parametritis bezeichnet.

Das von den Laien gewöhnlich angeführte ätiologische Moment der Erkältung während der Menstruation ist uns heute durch die diesbezüglichen experimentellen Forschungen vollkommen verständlich geworden, indem wir nunmehr wissen, dafs die intensivere Einwirkung der Kälte auf die Gewebe die Widerstandskraft dieser gegen Bakterieninvasion wesentlich herabzusetzen vermag.

Es wäre ferner der Vereiterung von extraperitonaealen Hämatomen, von intraligamentären erweichten oder cystisch veränderten Myomen, von Echinokokken und Dermoidcysten, ferner des Übergreifens der Entzündung von anderen Teilen des Subserosium auf das eigentliche parametrale Bindegewebe infolge von Erkrankungen der Nachbarorgane (Paracystitis[1]), Paranephritis[2]), Para-

[1]) Ausgebreitete Abscesse um die Blase im Gefolge von Cystitis (Chopart-Bojer). Trauma auf die Symphyse. Enorme Abscefsbildung in der Umgebung der Blase. Durchbruch in die Bauchhöhle. Tod. Blasenschleimhaut intakt (Hellwig).

[2]) Das gewöhnliche ist das Ascendieren eitriger Phlegmonen meist puerperalen Ur

proktitis, Paratyphlitis) zu gedenken. Besonders die Paratyphlitis hat in letzter Zeit die Aufmerksamkeit auf sich gezogen und Veranlassung gegeben, bei hohem und rechtsseitigen Sitze dieser Affektion immer an dieses Entstehungsmoment zu denken (Fritsch, Treub).

Kariöse Prozesse (Ostitis, Periostitis, Coxitis) an den die Beckenwand formierenden Knochen können durch progredient fortschreitende Eiterung, welche das benachbarte Bindegewebe mitergreift, hier auch angeführt werden; anderseits kann durch fortschreitende Entzündung im Bindegewebe Übergreifen auf das Periost stattfinden und schliefslich der Beckenknochen affiziert werden. In den meisten Fällen wird es sich mehr um Senkungsabscesse handeln, die durch ihre Lokalisation gekennzeichnet sind. Auch Vereiterung der Gelenke (Symphyse, Sakroiliakalgelenk) hat den Ausgangspunkt ausgebreiteter Abscesse gegeben.

Pathologische Anatomie.

Dem pathologischen Anatomen sind nur jene Formen von Beckenzellgewebsentzündung geläufig, welche das anatomische Substrat für die intra vitam den Symptomenkomplex des Wochenbettfiebers hervorrufenden Veränderungen abgeben. Er kennt demnach nur die Endstadien der schweren septischen Phlegmone und das wohlcharakterisierte Bild der Lymphgefäfs- und Venenthrombose[1]). Die Veränderungen bei den leichten Formen sind oft unbedeutend, so dafs sie bei der gewöhnlich befolgten Sektionstechnik auch dem gewiegten Beobachter leicht entgehen können; ist es ja

---

sprunges auf den bekannten Wegen retroperitonaeal und das sekundäre Ergriffenwerden des die Niere umgebenden Bindegewebslagers.

Für eine Reihe von Fällen ist jedoch die umgekehrte Art des Fortschreitens der Entzündung erwiesen, indem primäre paranephritische Abscesse, wie Senkungsabscesse neben der Wirbelsäule bis ins kleine Becken sich verbreiten.

Solche Fälle sind von Hüter (Monatshefte f. Geburtskunde, Bd. XVIII, Suppl., p. 36) und Frees (Centr. f. Gyn. 1893, Nr. 42) beschrieben. Über den letzteren sei etwas ausführlicher berichtet. Es handelte sich um einen Fall, in dem das lockere Zellgewebe um die linke Niere der ursprüngliche Sitz der Abscefsbildung war, welche sich überraschend schnell nach oben hin, also gegen das Zwerchfell ausbreitete, da die gleichzeitig bestehende Schwangerschaft der Senkung nach dem unteren Teile der Bauchhöhle ein Hindernis entgegensetzte. Im Wochenbette erfolgte durch das plötzliche Nachlassen des Druckes und der Spannung im kleinen Becken die Ausbreitung nach unten in das Beckenzellgewebe.

1) Die Durchsicht von 46 Obduktionsbefunden bei Puerperal-Prozefs, welche mir vom Vorstande des hiesigen path.-anat. Institutes Prof. Chiari gestattet wurde, hat dementsprechend auch eine verhältnismäfsig geringe Ausbeute für den vorliegenden Zweck geboten. Unter diesen 46 Fällen befanden sich nur fünf ausgebreitete eitrige Phlegmonen des Beckenzellgewebes, darunter auch eine anteuterine. Es fanden sich, 10 Fälle ausgenommen, in welchen diesbezüglich nichts besonders bemerkt ist, regelmäfsig Eiteransammlung in und

doch eine bekannte Thatsache, dafs ganz deutlich palpable, durch entzündliche Exsudation bedingte Anschwellungen in der Leiche nicht mehr nachweisbar sind. Mit dem Schwinden des Blutgehaltes fällt auch der Tumor zusammen.

Nur horizontale Beckenschnittserien, wie sie zuerst von Freund zu diesem Zecke in systematischer Weise zur Ausführung gelangten, können die verhältnismäfsig geringgradigen Abweichungen von der Norm in dem erkrankten oder erkrankt gewesenen Parametrium zur Darstellung bringen.

Aber auch für das Verständnis der ausgebreiteten Bindegewebseiterungen bedürfte es der Anwendung der für die normale Anatomie unentbehrlich gewordenen Methode. Sellheim hat es unternommen, solche Bilder dem Gynäkologen-Kongrefs vorzulegen, und hat damit allgemeine Anerkennung gefunden. Möge dieser Weg nur entsprechend Nachahmung finden, und es steht aufser allem Zweifel, dafs durch diese Mafsnahme noch manche wertvolle Bereicherung unserer Kenntnisse zu erwarten sei.

Für den Chirurgen kommen zwei Formen in Betracht: die eine, welche zur ausgebreiteten Abscefsbildung geführt hat, und die infolge von bedroh-

---

um die Lymphgefäfse und Venen, also Metrolymphangitis und Metrophlebitis. In 27 Fällen war der Tod durch die sich anschliefsende diffuse eitrige Peritonitis bedingt.

Dafs auch analoge Bilder, wenn auch selten, aufserhalb des Puerperium entstanden uns am Sektionstische begegnen, möge der hier eingefügte, von uns behandelte Fall erweisen. Derselbe erscheint uns auch mit Rücksicht auf die Weiterverbreitung septischer Stoffe vom Genitale spec. vom Uterus aus äufserst lehrreich. Eine 54jähr., ledige Person wurde unter den Erscheinungen einer schweren Sepsis und mit einem über mannskopfgrofsen, diffusen Corpusmyom eingebracht. Der Tumor erschien förmlich fluktuierend, die Palpation war äufserst schmerzhaft. Das Auftreten von unregelmäfsigen und heftigen Blutungen trotz längeren Bestandes der Menopause, die Schmerzhaftigkeit der Geschwulst, liefsen annehmen, dafs von dieser aus die Eingangspforte für die Infektionskeime gegeben war. Es wurde daher sofort die Bauchhöhle eröffnet und der myomatöse Uterus in toto entfernt. Dabei fanden sich schon bei der Durchtrennung der Ligg. infundibulo-pelvica weite mit dickem Eiter gefüllte Lymphgefäfse. Einzelne derselben hatten die Dimension von ektatischen Venen dieser Gegend erreicht. Trotz dieser Ausschaltung des eigentlichen Herdes ging die Kranke in kurzer Zeit septisch zu Grunde. Die Obduktion ergab folgenden Befund: Lymphangitis supp. plexus lymphatici spermatici int. e suppuratione in myomata uteri. Peritonitis seroso-purulenta diff. Sephthaemia. Vulnus parietis ant. abdom. post exstirpationem uteri myomata affecti. Hydronephrosis bilat. cum atrophia granularis renis. Cicatrices abdom. et extrem. inf. post combustionem. Cicatrices pharyng. et hepatis (probabile e lue). Tbc. obsol. apic. pulm. et gland. lymph. peribronch.

Das Myom war erweicht, und der infektiöse Eiter konnte entlang den Gewebsspalten nachgewiesen werden. An der Gebärmutterschleimhaut selbst waren keinerlei Anzeichen einer Verletzung oder dergleichen zu finden. Es war auch seitens der behandelnden Ärzte keine Sondierung, sondern nur Tamponade der Scheide zur Blutstillung ausgeführt worden. Die Eitererreger nahmen von dem in Vereiterung begriffenen Myom ihren Weg wie bei einer puerperalen Metrolymphangoitis, und führten so in kurzer Zeit zur allgemeinen septischen Intoxikation.

lichen pyämischen Erscheinungen dazu zwingt, dem Eiter von irgend einer Stelle aus einen Ausweg zu schaffen; die andere gelegentlich der Entfernung von erkrankten Adnexen, wenn das Subserosium bei dem entzündlichen Prozesse in auffälligerer Weise in Mitleidenschaft gezogen ist.

Auch die cirrhotisch sklerosierenden Veränderungen des Bindegewebes, welche den chronischen Formen der Entzündung zukommen, oder als Narben

Fig. 26.

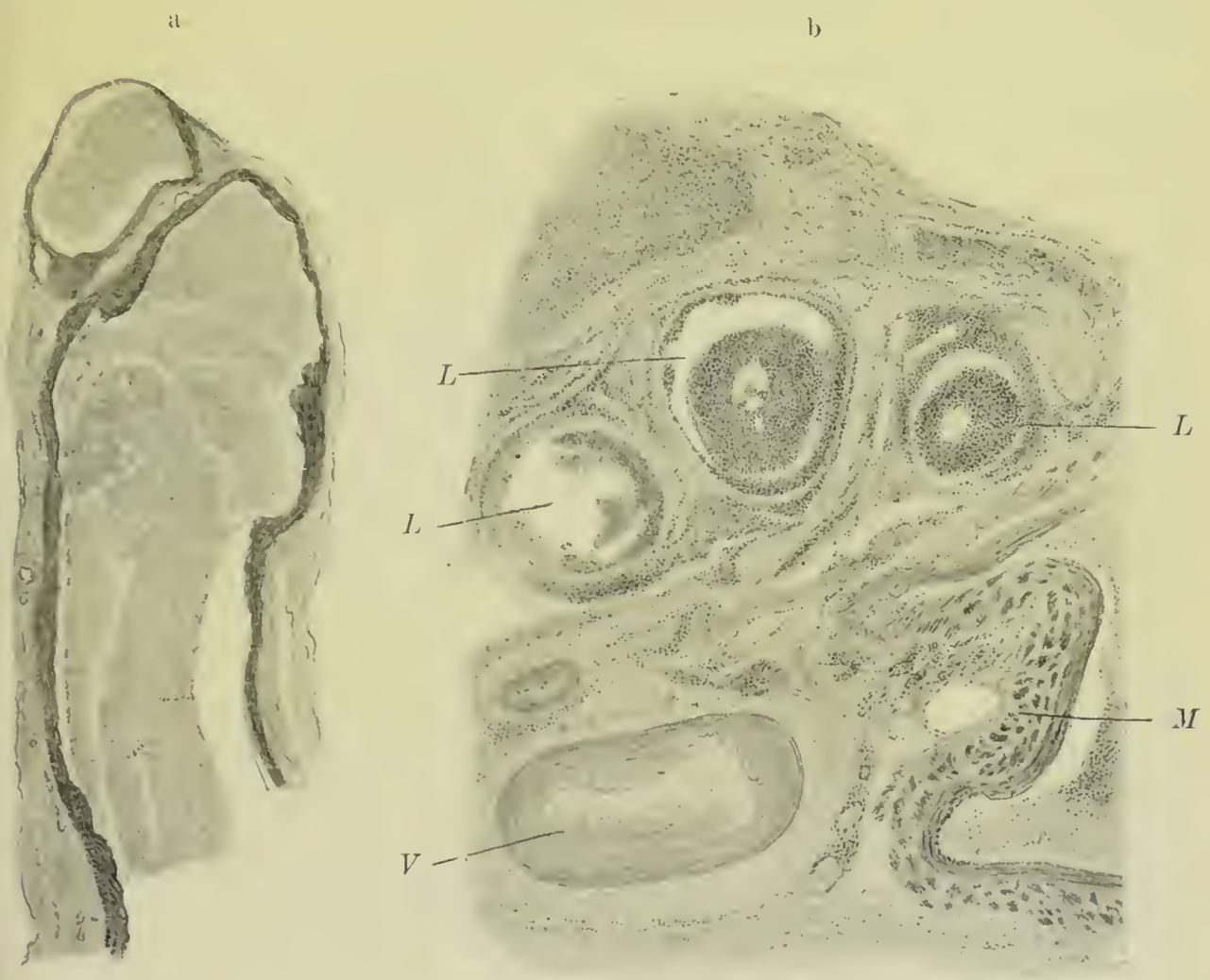

Histologische Bilder zur Darstellung der Veränderungen in den Lymphgefäfsen der breiten Mutterbänder bei septischer Lymphangoitis puerperalis; dieselben enorm dilatiert und mit Eiter gefüllt, das umgebende Bindegewebe kleinzellig infiltriert (nach Präparaten aus der Sammlung des pathol.-anat. Institutes zu Prag). Schwache Vergrösserung. M quergetroffene Bündel glatter Muskelfasern der breiten Mutterbänder; V Vene; L ektatische Lymphgefäfse von Eiter ausgefüllt.

nach Verletzungen zurückbleiben, sind bei dem Obduktionsbefunde weit weniger in die Augen fallend, als sie durch den tastenden Finger ermittelt werden können.

Die zuerst angeführten Veränderungen sind längst bekannt, was ja begreiflich ist, nachdem dieselben zum Tode des Individuum führen.

Cruveilhier war der erste, welcher die Beteiligung der Lymphgefäfse bei diesen Prozessen hervorhob und uns eine vortreffliche Beschreibung geliefert hat, der eigentlich kaum etwas beigefügt werden kann. „Über grofse Strecken hin sind die vom Uterus abführenden Lymphgefäfse mit puriformen Massen erfüllt, wie injiziert, die Lymphgefäfse besonders des Ligamentum latum ektatisch, varikös, mit ampullären Erweiterungen und dadurch von rosenkranzartigem Aussehen".

Die anatomischen Untersuchungsergebnisse von Sappey und Poirier über das Lymphgefäfssystem im weiblichen Geschlechtsorgane lassen jene Strecken von selbst abgrenzen und auffinden.

Die Thrombosierung und Eiterung schreitet von den Ursprungsstellen der Lymphgefäfse in der Genitalschleimhaut entlang dem Plexus lymphaticus spermaticus internus oder entlang dem uterinus (paracervicalis) fort, bis der weiteren Propagation durch die eingeschalteten lumbalen und iliakalen Lymphdrüsen ein Hemmnis gesetzt wird [1]).

In welcher Weise die Gerinnung der Lymphe zustande kommt, und dann sekundär die Lymphgefäfswandung (Metrolymphangitis, Perilymphangitis) und schliefslich das umgebende Bindegewebe (Parametritis) erkrankt, um endlich zur Ichorrhämie zu führen, hat Virchow in klassischer Weise erörtert [2]). Das Bindegewebe, in welches die so veränderten Lymphgefäfse eingelagert sind, zeigt stärkere Durchfeuchtung, sieht stellenweise wie gallertig aufgequollen aus, und es entwickelt sich ein derbes Ödem (Sklerem). Allmählich gewinnt es ein schlaffes, trübes, opakes Aussehen, und aus den Spalten desselben läfst sich eine ichoröse eiterige Flüssigkeit ausdrücken. Das Blut in den benachbarten Gefäfsen gerinnt, zersetzt sich und gewinnt eine schmutzig rotbraune Färbung. Bei entsprechender Intensität und langer Dauer des Prozesses kommt es zu brandiger Erweichung der betroffenen Teile, zur puriformen Einschmelzung und zur Bildung von Abscessen im Beckenbindegewebe. Die abgestorbenen Partien werden mifsfärbig, schmutzig braunschwarz und stofsen sich in grofsen Fetzen ab, so dafs sich seitlich vom Uterus Jaucheherde entwickeln.

Als sekundäre und für dieses Endstadium der letal verlaufenden Beckenphlegmone charakteristische Leichenbefunde seien hier in Kürze folgende angeführt [3]): Die grofsen Unterleibsdrüsen, Leber und Milz, zeigen Schwellung und parenchymatöse Degeneration: das Herzfleisch wird schlaff, nimmt eine gelbliche Farbe an; in den Nieren finden sich trübe Schwellung und kleine Abscesse.

---

[1]) Dafs es nicht Thrombenmassen allein sind, welche die weiten Lymphgefäfse ausfüllen, hat schon Waldeyer erörtert. Orth hat ausführlich darüber publiziert.

[2]) Über die Beziehungen des Erysipel zu dieser Form des Wochenbettfiebers sei an dieser Stelle nicht eingegangen, damit auch die Frage zur Berechtigung der von Virchow vorgeschlagenen Bezeichnung des letzteren als Erysipelas malignum internum nicht erörtert.

[3]) Siehe die vorzügliche Beschreibung dieser von Buhl.

Lange bekannt ist, dafs bei dieser Form eine eigentümliche Art von Metastasen sich findet, welche mit den embolischen, wie solche bei Pyohämie und Metrophlebitis vorkommen, nichts gemein hat. Es sind dies umschriebene, sehr schmerzhafte, ödematöse Anschwellungen im Bereiche des interstitiellen Bindegewebes und entlang von Bindegewebsausbreitungen an den Extremitäten, welche oft exquisite Fluktuation zeigen, beim Einschneiden jedoch keinen Eiter, sondern nur trübes Serum ausfliefsen lassen. Sie entstehen plötzlich und verschwinden im Leben oft ebenso rasch, als die bei dieser Form ebenfalls sich vorfindenden septischen Exantheme. Der pathologische Anatom begegnet ihnen verhältnismäfsig selten und findet ein sulziges Ödem an den betroffenen Stellen.

Die Anordnung des Lymphgefäfssystemes und der Zusammenhang der uterinen und subperitonaealen Lymphbahnen lassen die Neigung des Übergreifens der Infektion auf das Bauchfell und die Entstehung der septischen Peritonitis bei dieser Form leicht erklären.

Die puerperale Venenthrombose kann eine primäre und sekundäre, eine septische und nicht septische sein. Ausgangspunkt sind gewöhnlich die Thromben an der Placentarstelle, welche wie Pfröpfe in die Gebärmutterhöhle hervorragen. Der Fortschritt der Thrombosierung geschieht durch Apposition. Es kommt auf dem Wege der Hypogastrica, wenn die Uterusvenen mitaffiziert sind, zu der dem Geburtshelfer wohlbekannten Thrombose der Vena cruralis[1]). Plötzlich auftretende ödematöse Anschwellung der ganzen betroffenen Extremität, pralle Füllung der oberflächlichen Hautvenen am Unterschenkel, in der Kniekehle, ein derber schmerzhafter Strang entsprechend dem Verlaufe der

---

[1]) Hält man an den Merkmalen, welche die alte Bezeichnung Phlegmasia alba dolens (white leg der Engländer) einführen liefs, fest, so bedarf es, um die Haut der Extremität prall gespannt und weifslich glänzend erscheinen zu lassen, der Stauung in den abführenden Lymphbahnen, die durch die fortschreitende Lymphgefäfsthrombose herbeigeführt wird oder der Thrombosierung auch der kleinsten venösen Gefäfse, so dafs sich ein Kollateralkreislauf nicht entwickeln kann. Dieselbe beschränkt sich dann auf den Oberschenkel, und kann auch die direkte Folge von phlegmonösen Prozessen des vorderen Beckenabschnittes nicht septischer Natur sein. Die Hautpunktion des von der einfachen Form der Phlegmasia alba dolens ergriffenen Oberschenkels ergiebt reine, event. mit einer geringen Menge Blutes vermischte Lymphe, die des bei Venenthrombose ödematös geschwollenen ganzen Beines reines seröses Transsudat ohne corpuskuläre Beimengungen (W. A. Freund).

Gewifs ist, dafs die Thrombose der Cruralis auch auf die Weise entstehen kann, dafs Druck von seiten des in der Umgebung der Vene befindlichen geschwellten Gewebes (Exsudatmassen, Lymphdrüsen) die Thrombosierung herbeiführe (Druckthrombose). Man sieht dies sehr schön z. B. bei Neubildungen, welche die iliakalen Lymphdrüsen in eine starre die V. iliaca komprimierende Masse umgewandelt haben. Auch der durch Allgemeinerkrankungen und durch Kachexie sehr herabgekommener Kranken bedingten marantischen Thrombose mufs hier gedacht werden. Die einfache thrombotische Form der Phlegmasie ohne septische Erscheinungen ist die häufigste, die gefährlichste für das Individuum zweifellos die septische Form. (Siehe von neueren Arbeiten über diesen Gegenstand. Rivière Mem. méd. Paris 1892, XII, p. 346. — Roberts, Tr. obst. Soc. of London 1894, XXXVII, p. 163.

V. cruralis oder saphena, sehr häufig eine auffallende Frequenzsteigerung des Pulses, nachdem nicht immer ein fieberhaftes Stadium vorausgegangen war, kennzeichnen diesen Zustand in klinischer Beziehung. Die grofsen Gefahren für das Individuum, welche derselbe durch das Auftreten des hämorrhagischen Infarktes in den Lungen und durch die Embolia Art. pulmon. bedingt, sind hinlänglich bekannt.

Kommt es infolge septischer Endometritis zur Invasion von Spaltpilzen in die Thrombenmassen, dann erfolgt puriforme Einschmelzung derselben, Entzündung der Venenwandung (Metrophlebitis) und konsekutive Mitbeteiligung des umgebenden Bindegewebes (Periphlebitis). Ganz analog wie bei der Lymphgefäfsthrombose ist das Ergriffensein der Venenwandung oft erst eine sekundäre Erscheinung.

Im weiteren Verlaufe kommt es zu metastatischen Abscessen zunächst in den Lungen, seltener in der Milz, in den Nieren, im Gehirn, ferner zur Entwickelung eitriger Pleuritis und Synovitis in den verschiedensten Gelenken.

Lokal im Parametrium schliefst sich besonders hier die Bildung von Eiter- und Jaucheherden an.

Nimmt die besprochene Affektion von infizierten Cervixläsionen, die Metrophlebitis von der Placentarstelle aus ihren hauptsächlichen Ausgang, so ist doch die Kombination beider nicht so selten. Besonders sind es ins parametrale Bindegewebe penetrierende Geburtsverletzungen, welche ungemein rasch nach der Einbringung virulenter Keime zur septischen Phlegmone und unter dem Bilde der allgemeinen septischen Intoxikation zum Tode führen. In den schwersten Fällen entwickelt sich subperitonaeal eine kindskopfgrosse, jauchige Höhle, durch welche der M. psoas, sowie die iliakalen Gefäfse und Nerven wie frei herauspräpariert hindurchziehen.

Die Zeit vor dem Tod ist gewöhnlich zu kurz, um für die keine anatomischen Grenzen respektierende Phlegmone eine sehr weite Ausbreitung zu gewähren. Alles, was von ihr getroffen wird, ist in Auflösung und Zerstörung begriffen. Die rasch erfolgende Anteilnahme des Bauchfelles ist schon vorher angedeutet worden.

Bei ausgedehnten Scheidenverletzungen und Infektion derselben kommt es zur paravaginalen Phlegmone (Parakolpitis), welche manchmal eine ganz bedeutende Ausdehnung gewinnen und zu weitgehender Vereiterung, auch zur fortgeleiteter Venenthrombose (auf dem Wege der Vaginalvenen und der Venae pudendae ext.) führen kann, ohne dafs dabei das eigentliche Parametrium affiziert zu sein braucht. Die Ausbreitung dieser Eiterung ist hauptsächlich nach den Seiten hin, nach oben und hinten, so dafs die Scheide mit Ausnahme ihrer vorderen Wandung, welche an die Blase grenzt, von Eiter umspült wird, welcher sich Durchbruchsstellen schafft[1]).

[1]) Ein solch eklatanter Fall von Beschränkung einer septischen Phlegmone auf das die Scheide umgebende Bindegewebe ohne Mitleiden-

Bezüglich der fistulösen Scheidenwunden, deren Entstehung und Bedeutung sei hier auf die Arbeit W. A. Freund's verwiesen.

---

chaft des eigentlichen Parametrium kam vor kurzem an hiesige Klinik in chwer septischem, desolaten Zustande. Das wesentlichste aus der Krankengeschichte sei n folgenden wiedergegeben:

Die Frau war 4 Wochen vor ihrem Spitalseintritte mittelst Zange entbunden worden nd fieberte seit dem zweiten Tage des Wochenbettes; am 7. Tage setzte Schüttelfrost ein, ald darauf traten Diarrhöen auf. Schon am 4. Tage nach der Geburt zeigte sich ein Infiltrat n der linksseitigen Leistengegend, welches vereiterte und von einem Arzte incidiert wurde. Bei der Aufnahme des Befundes konnte eine ganze Reihe von mifsfärbig aussehenden und belegten Substanzverlusten gröfserer und kleinerer Ausdehnung in der Scheidenschleimhaut nachgewiesen werden. Es handelte sich offenbar um Scheidenverletzungen mit gleichzeitiger nfektion. An der seitlichen Scheidenwand eine Öffnung, aus welcher bei Druck dünnlüssiger Eiter im Strahle entleert wurde. Eine zweite kleine für die Sonde eben passierare Öffnung findet sich links seitlich an der Portio vaginalis. Uterus grofs, subinvolviert, ber der Symphyse noch deutlich tastbar. In der linken Leistengegend im Bereiche des nneren Drittels des Poupart'schen Bandes ein ovales Geschwür, welches sich als die urprüngliche Incisionsöffnung des Abscesses herausstellte. Überall entlang den Venen an beiden unteren Extremitäten derbe, druckschmerzhafte Stränge, in den unteren Partien Varikositäten der Venen. Die Haut an verschiedenen Stellen des Oberschenkels gerötet, nfiltriert. Temperatur zwischen 38 und 39, Puls zwischen 112 und 120 schwankend, in einer Qualität schwach. Andauernde Diarrhöen. Zunahme der septischen Erscheinungen. Somnolenz.

Aus dem Fistelgange neben der Portio zeitweilig starke Blutung; dieselbe ist jedoch durch Tamponade zu stillen. Es wird in Narkose auf die vereiterten Thromben in den Oberschenkelvenen eingeschnitten und der periphlebitische Eiter entleert. Keine Blutung an dieser Stelle infolge ausgedehnter Thrombose aller Gefäfse.

Die Untersuchung des Eiters aus der Scheide ergab im Deckglaspräparat zahlreiche Mikroorganismen, darunter lange Ketten von Streptokokken. Kultur: Agarplatte; zahlreiche, weifse, glänzende, in einander überfliefsende Kolonien (Deckglas: Staphylokokken).

Der Eiter aus einem Abscesse in inguine links: Deckglaspräparat: Streptokokken; Kultur: Reinkultur von Streptokokken.

Ein Thrombus aus einer oberflächlichen Vene erweist sich als steril, doch in anderen Thromben finden wir auf Schnittserien massenhaft Kokkenhaufen, von denen sich einzelne auch in Ketten formieren.

Trotz dieser vielfachen Incisionen und Entleerung des paravaginalen Eiters kann das Fortschreiten der septischen Intoxikation nicht hintangehalten werden, und geht Pat. am 9. Tage nach ihrem Eintritte, also ca. anfangs der 6. Woche zu Grunde. Die Obduktion ergab folgenden Befund:

„Die periurethralen Venen thrombosiert. Die Vagina weit, sehr schlaff, ihre Schleimhaut livid, mifsfärbig, besonders an den unteren Partien maceriert. An ihrer hinteren Wand findet sich die Schleimhaut in ziemlich ausgedehntem Mafse circumscript nekrotisch. Ca. 2 cm unterhalb der Mitte des hinteren Randes der Portio zeigt sich die Mukosa und Submukosa in Form eines dreieckigen Lappens, dessen nach oben gerichtete Basis 1½ cm lang ist und dessen Länge von der Spitze zur Basis 1½ cm beträgt, bis zu dieser Basis abgelöst, und erscheint der Grund hier von nekrotischem Gewebe bedeckt. An der linken Seite dieser Partie findet sich ein rundlicher, 1½ cm im Durchmesser haltender Substanzverlust, welcher die Schleimhaut und das retrovaginale Gewebe betrifft, welch letzteres in der Umgebung dieses Substanzverlustes jauchig infiltriert ist. Ein weiterer genau so beschaffener Substanzverlust auch an der rechten und linken Wand der Vagina

Nach den Aufzeichnungen Bandl's und v. Winckel's werden wir allerdings über die Häufigkeit der Residuen überstandener para- und perimetraler Affektionen in der Leiche belehrt (nach Bandl 58, 4%, nach v. Winckel 2/3 aller Fälle von Individuen, die geboren haben). Vor allem ist auf das so aufserordentlich häufige Vorkommen von Adhäsionen und Verwachsungen der Beckenorgane unter einander von diesen Autoren hingewiesen werden.

Doch über das pathologisch-anatomische Bild bei den leichteren Formen, der einfachen Parametritis oder Phlegmone, gewinnen wir einzig und allein in der ausführlichen Behandlung dieses Gegenstandes von W. A. Freund Aufschlufs. Es kann keine bessere Beschreibung der Veränderungen hier eingefügt werden, als die von ihm gegebene.

„Die Infiltration umfliefst die im Horizontalschnitt als dreieckige Figur spitz nach aufsen ausstrahlende Seitenpartie des derben gefäfstragenden Hohlcylinders, welchen man etwas komprimiert, verschoben, in die Infiltration wie eine Halbinsel hineinragend in allen Fällen herauserkennt, sie umfafst den Cervix becherförmig (meistens an seiner hinteren Partie mit mächtigerem Bogen als an seiner vorderen), so dafs eine Grenze zwischen Cervix und Infiltrat gar nicht oder kaum nachweisbar ist: sie schreitet die Blätter des Ligamentum latum auseinander treibend lateralwärts und macht in leichteren Fällen an der Grenze des fetthaltigen Bindegewebes mit einer rundlichen Anschwellung Halt. In schwereren Fällen nach tief gehendem Trauma kriecht die Infiltration bis an die Seitenwand des kleinen Beckens, indem sie sich meistens mit stärkerer Vorbauchung des hinteren Blattes des Ligamentum latum nach hinten begibt: viel seltener, nur nach mehr vorwärts gerichteter

---

„beiderseits ca. 5 cm vom Portiorand entfernt. Das paravaginale Zellgewebe und besonders „das der rechten Seite in ausgedehntem Mafse verjaucht. Die Portio stellt einen fast „1 cm breiten und 1/2 cm dicken Saum dar; ihre Schleimhaut, sowie die der ganzen Cervix „mifsfärbig. Der Uterus 11 cm lang, im Fundus 2 1/2 cm dick; das Endometrium bis „0,5 cm dick, geschwollen, an der vorderen Fläche eine ca. 4 cm im Durchmesser haltende „Placentar-Insertionsstelle aufweisend. Der Uterus selbst marcid; in seinen Ge„fäfsen, welche ebenso wie die der Cervix von Thromben frei sind, auch „kein Eiter. Die Ovarien entsprechend grofs, leicht fibrös, im linken Ovarium ein „erbsengrofses, bereits narbiges Corpus luteum. Das parametrale Zellgewebe nirgends „vereitert. Die Spermatikalgefäfse ebenso frei von Eiterung, enthalten nur „blasses, flüssiges Blut. Rings um die Blase und das Rektum ist das ganze Ge„webe verjaucht. Die Schleimhaut des Rektum blafs; doch geht stellenweise die „Jauchung bis nahe an die Mukosa heran. Die Untersuchung der Gefäfse des Oberschenkels „ergibt: die Arterie frei von Thromben, ebenso die V. femoralis und cruralis beiderseits; die „Vena saphena sin., sowie fast alle Vv. pudendae zum Teil mit dickem „gelbgrünlichen Eiter, zum Teil von mifsfärbigen Thrombenmassen er„füllt. Innerhalb des Symphysengelenkes Eiter. Die Articulationes sacroiliacae „frei von Eiterung."

Pathol. anat. Diagnose: Kolpitis ulcerosa (probabile e traumate inter part. effecta). Ichoratio textus cellulosi perivaginalis, praecipue lat. dextri. Phlebothrombosis ichorosa venarum perivaginalium, periurethral. et pudendarum et V. saph. sin. Tumor lienis acut. Degeneratio. parench. Sephthaemia.

Läsion wird das vordere Blatt des Ligamentum latum stärker abgehoben und das Paracystium infiltriert. Abwärts dringt der Prozefs in den vorderen Partien nicht unter das Niveau der Fascia endopelvina: in der hinteren und mittleren Partie des Beckens dagegen tiefer bis auf die Fascia pelvina, so dafs es in der Umgebung des Mastdarmes, vorzugsweise an der betroffenen Seite am tiefsten ragt. Aufwärts reicht das Infiltrat niemals über das Niveau des Lig. ovarii hinauf."

Man begegnet bei komplizierten Adnexoperationen sehr häufig einer schwartenähnlichen Veränderung des Beckenbindegewebes, speziell im Bereiche der Ligamenta lata. Dieselbe reicht manchmal tiefer ins Becken herab und ist gewöhnlich besonders mächtig an jener Stelle, wo die Recto-uterin-Ligamente von der hinteren Fläche des Collum uteri abgehen. Sie findet sich aber auch präcervikal.

Diese Komplikation, welche sich nach unseren Anschauungen hauptsächlich bei Fällen puerperalen Ursprunges findet, erschwert die Exstirpation der Gebärmutteranhänge ganz wesentlich. Man hat oft den Eindruck, als könnte man die Loslösung überhaupt nicht vollenden, selbst das Durchreifsen mit grofser Gewalt gelingt nicht, und bedarf es scharfer Trennungsmittel, um fertig zu werden. Dabei kann nicht genug achtsam vorgegangen werden, um den in diesen Schwielenmassen wie eingemauert lagernden Harnleiter nicht zu verletzen.

Das so veränderte Gewebe gleicht vollkommen dem, welches wir bei der Eröffnung grofser parametraler Abscesse als die den central gelegenen Eiterherd umgebende Rindenschicht zu durchtrennen gewohnt sind. Dieselbe schneidet sich wie eine Speckschwarte. Stellenweise finden wir in derselben brüchige, schwammige Partien und in diese ganz kleine, oft nur stecknadelkopfgrofse, disseminierte Eiterherde eingelagert, von denen einzelne später zu gröfseren zusammenfliefsen können. Dieselben würden dem von den Franzosen besprochenen und beschriebenen éponge purulente entsprechen. In diesen Fällen ist das Bauchfell von dem erkrankten Subserosium nicht ablösbar.

Bei der Darstellung der durch die chronische (sklerosierende, cirrhotische) Form bedingten Veränderungen des Bindegewebes folgen wir ganz der Beschreibung W. A. Freund's.

Dieselben müssen schon zu einer ausgebreiteten Schwielenbildung und zu starrer Fixation dieses oder jenes Beckenorganes geführt haben, um bei der gewöhnlichen Art der Durchführung der Sektion auffällig zu erscheinen.

Als Sitz dieser Affektion sind die eingangs beschriebenen Verdichtungszonen, vor allem die Basis der Ligamenta lata anzusehen, in welche lichte Partien wie streifige Narben eingelagert sind. Am mächtigsten sind solche Narbenmassen dann entwickelt, wenn hochgradige Laceration der Cervix besteht. Der Prozefs pflanzt sich manchmal von der einen auf die andere

Seite des Collum entsprechend dem präcervikalen oder retrocervikalen Gewebe hin fort. Am stärksten ist derselbe in Form eines Ringwulstes an der hinteren Peripherie des Collum uteri ausgeprägt. Er setzt sich strahlenförmig noch weiter nach aufsen, gegen das fetthaltige Gewebe zu fort, mit Vorliebe nach rückwärts in die Douglas'schen Falten (Parametritis posterior retrahens) und verläuft auch manchmal nach vorne, den Blasengrund umgreifend, in die Ligg. pubovesicalia lateralia (Strahlenfigur Freund's).

Chronische, cirkumskripte Bindegewebsentzündung findet sich auch in der Umgebung der Blase und des Mastdarmes. Ulcerationsprozesse in den Schleimhäuten dieser Organe führen fast regelmäfsig zur Mitbeteiligung des benachbarten Bindegewebes. Man erkennt diese an eigentümlichen strahlenartigen Veränderungen des letzteren und an der Fixation mit der Umgebung.

Verziehung, Verzerrung und Fixation der betroffenen Beckenorgane sind demnach wichtige Erkennungszeichen der chronischen Parametritis.

An den Venen, welche diese entzündeten Bindegewebsmassen durchziehen müssen, finden sich Veränderungen (Periphlebitis), welche es erklärlich erscheinen lassen, dafs der venöse Abflufs in jenen Organteilen, aus denen sie stammen, beträchtlich gehemmt werden kann. Andauernde Stauungshyperämie führt so zu den meist gleichzeitig beobachteten, chronischen Alterationen der Portio vaginalis, welche sich besonders im Anfangsstadium durch ihre voluminöse Form, Blutreichtum und zahlreiche Retentionscysten (Ovula Nabothi) kennzeichnen (Metritis colli chron.). —

Wird die Entzündung eine diffuse, so kommt es regelmässig zu einer leicht verständlichen Atrophie der gesamten Beckenorgane (Parametritis chronica atrophicans diffusa). — Zuerst sind die hinteren, in den Douglas'schen Falten gegen den Mastdarm ziehenden Bindegewebsmassen und die linke Seite häufiger ergriffen. Nach und nach erst wird auch das gegen die Beckenwandung zu gelegene, fetthaltige Bindegewebe in diese Veränderungen einbezogen und kommt es auf diesem Wege zur Rarifikation des gesamten Beckenzellgewebes, so dafs das Becken gewissermafsen ausgemagert erscheint.

Im Lig. latum ziehen die narbenähnlichen Züge gewöhnlich von der Beckenfascie nach aufwärts streichend bis an die Tube. Bei schwereren Affektionen verwandelt sich das Ligament in eine gleichmäfsig starre Schwiele. Das Mesovarium ist verkürzt, vom Parovarium nichts mehr zu bemerken.

Am meisten leidet bei derart diffuser Parametritis die Gebärmutter, welche nur in der ersten Periode jene die chronische Metritis charakterisierenden Veränderungen (Schwellung, Derbheit, Hyperämie, Katarrh) zeigt. In späteren Stadien kommt es zu einer ausgesprochenen Atrophie dieses Organes (Cirrhosis uteri). Das interstitielle Bindegewebe überwiegt, die Mus-

Zellsubstanz tritt zurück, bis sie nahezu gänzlich zum Verschwinden gebracht werden kann. Die Schleimhaut ist auffallend dünn, das Cylinderepithel wird immer niedriger. Im Collum finden sich Retentionscysten, ein Teil der Drüsen wird verödet, der Peritonaealüberzug verdickt, die runden Gebärmutterbänder werden schmal, sind teilweise gar nicht mehr zu unterscheiden, die Tuben sind verzogen, meist etwas verkürzt, fixiert, stenosiert, die Ovarien auffallend klein, derb, ihr Parenchym narbig. Diese Atrophie erstreckt sich auch auf die Scheide und die äufseren Genitalien. Die Wandungen der Scheide sind verdünnt, die Schleimhaut faltenlos, die Scheidengewölbe abgeflacht, die äufseren Genitalien schlaff, trocken, lederartig.

Manchmal sind die Veränderungen im Mesenterium der Flexur sehr auffallender Art. Es findet sich am Übergange zum Mastdarm eine starke Abknickung durch Retraktion der Wurzel jenes Mesenterium. Schlaff hängt die Flexur an der ausgezogenen Falte tief ins Becken herab.

Einteilung.

Alles das, was unter dem Titel „Entzündung des Beckenbindegewebes" zusammengefafst wird, ist so mannigfach in seinen klinischen Erscheinungen und Folgezuständen, dafs eine gewisse Abgliederung des zu bewältigenden Stoffes notwendig erscheint. Damit ist auch die Zweckmäfsigkeit einer Einteilung gegeben. Keine der von den Fachleuten durchgeführten Einteilung kann befriedigen. Das Einteilungsprinzip ist meist ein einseitiges, willkürlich gewähltes, oder es finden sich Kombinationen verschiedener Einteilungsmomente als Grundlage. So müssen wir in Übereinstimmung mit v. Winckel die von Schröder aufgestellte Abgrenzung einer gutartigen und einer septischen Form verwerfen; denn wie in dem nachfolgenden Abschnitte über Ätiologie auseinandergesetzt werden wird, gibt es keine Entzündung des Zellgewebes ohne Infektion.

Unseren Anschauungen gemäfs wäre es am richtigsten, von ätiologischen Gesichtspunkten auszugehen, doch sind unsere diesbezüglichen Kenntnisse noch so mangelhafter Natur, dafs wir dies nicht zu unternehmen vermögen.

Eine Scheidung in akute und chronische Formen, wobei auf den hartnäckigen Charakter und eigentümlichen Verlauf dieser letzteren schon hier besonders hingewiesen werden soll, in cirkumskripte und diffuse ergibt sich von selbst und bedarf keiner besonderen Erörterung. Ebenso führt sich nach dem Sitze die Parakolpitis, Parametritis (anterior, posterior, lateralis), Paracystitis, Paraproctitis leicht auf die eingangs beschriebenen anatomischen Verhältnisse zurück.

W. A. Freund spezialisiert schon mehr und stellt auf Grund von Kombination folgende Formen auf:

I. Akute Entzündung des Beckenbindegewebes mit oder ohne Abscefsbildung:

a) einfache Phlegmone,
b) septische Phlegmone;
II. Chronische Entzündung in zwei Hauptformen:
a) cirkumskripte und
b) diffus atrophierende.
Einfache Atrophie des Beckenbindegewebes.

So sehr diese Einteilung Freunds', von den klinischen Erscheinungen ausgehend, den thatsächlichen Verhältnissen entsprechen dürfte, und wir uns derselben anschliefsen müssen, so sei doch anderseits auf das Bedenkliche der Bezeichnung „septisch" hingewiesen.

Es kann die Gegenüberstellung von einfachen und septischen Phlegmonen bei nicht Orientierten ganz analog wie bei der Schröder'schen Einteilung den Glauben erwecken, dafs es Phlegmonen ohne Infektion gebe, indes doch Freund nur den Unterschied in der Art des Virus (Fäulnis und septische Infektion) und in der Intensität der Erscheinungen hervorgehoben wissen wollte.

Bandl unterscheidet:

1. schwere puerperale Parametritis,
2. leichte, ohne besondere Erscheinungen verlaufende Form, von welcher nur die Residuen nachweisbar sind,
3. die die gonorrhoische Affektion der Adnexa uteri oder des Beckenbauchfelles begleitende Entzündung des Bindegewebes.

Man kommt auf Grund des Vorausgesagten — vom Standpunkte des Klinikers aus von selbst auf die von den meisten Autoren festgehaltene, aber zweifellos einseitige Anschauung zurück, nach der Intensität der Erscheinungen eine gutartige, mehr minder rasch in Restitution zurückkehrende einer schweren, den Charakter der Phlegmone an sich tragenden Form (mit oder ohne Abscefsbildung) gegenüberzustellen, und hiervon die schleichende, chronische Form abzuscheiden.

Es würde dies der Einteilung Küstner's entsprechen, welcher eine Parametritis mit Lymphothrombose ohne nennenswertes Infiltrat und eine Phlegmone pelvis mit ausgedehnter Infiltration, eiteriger Einschmelzung und Abscedierung unterscheidet.

Klinische Erscheinungen und Verlauf.

A. Akute septische Phlegmone.

Analog dem Obduktionsbefund haben wir nach den klinischen Erscheinungen zwei Unterarten zu unterscheiden:

a) Akute septische Phlegmone mit progredientem Charakter, raschem Übergreifen auf die Serosa. Symptome der allgemeinen septischen Intoxikation. Verbreitung und Aufnahme der deletären Stoffe durch die Lymphbahnen. Lymphothrombose (Virchow), Perilymphangoitis. Lymphatische Form des Wochenbettfiebers.

Unmittelbar an die Geburt sich anschliefsendes oder zumindest innerhalb der ersten drei Tage auftretendes Einsetzen des vom Geburtshelfer so sehr gefürchteten, allgemein bekannten Symptomenkomplexes der Sephthämie.

Bedeutungsvollste Erscheinung: Rasches Hinaufschnellen der Frequenz des Pulses und Veränderung der Qualität desselben bei noch verhältnismäfsig geringer Temperatursteigerung. Auffallender Kontrast, zuweilen ominöse Kreuzung der beiden Kurven. Allmähliches Ascendieren beider.

Frühes Auftreten von allgemeinen Vergiftungserscheinungen: Veränderter Gesichtsausdruck, Prostration, Schlaflosigkeit, septische Unruhe, quälendes Durstgefühl, trockene Haut, borkige Zunge.

Schliefslich die typischen Erscheinungen der diffusen Peritonitis: Meteorismus, Obstipation, Erbrechen, Schmerzhaftigkeit des Abdomen, besonders bei Berührung.

Die Beteiligung des Bindegewebes tritt bei dieser Form in den Hintergrund. Es kommt daher nicht zur Bildung einer intra vitam nachweisbaren, entzündlichen Schwellung in der Gegend der Parametrien. Lokale Erscheinungen am Genitale können ganz fehlen, ja es braucht nicht einmal eine Empfindlichkeit in der Gegend der Parametrien vorzuliegen. Druckempfindlichkeit des Corpus uteri beim Einsetzen allgemeiner septischer Erscheinungen läfst annehmen, dafs das septische Gift sehr rasch vom Endometrium auf den serösen Überzug sich fortgepflanzt hat. Genesung nahezu ausgeschlossen, gewöhnlich unter Zunahme der Erscheinungen im Laufe der ersten Woche Exitus.

b) Akute septische Phlegmone mit Tendenz zur Lokalisation im Beckenbindegewebe und Vereiterung. Meist Freibleiben der Serosa. Symptome der Pyämie. Verbreitung auf dem Wege der venösen Blutbahn. Phlebothrombose. Periphlebitis. Pyämische Form des Wochenbettfiebers.

Einsetzen der Symptome meist erst gegen Ende der ersten Woche mit Schüttelfrost und hohem Fieber. Fieber zeitweilig stark remittierend. Qualität des Pulses verhältnismäfsig gut. Die Pulskurve läuft mit der Temperaturkurve parallel.

Im Beginne oft nur ein Gefühl von Indisposition vorhanden; die Allgemeinerscheinungen werden hauptsächlich durch das hohe Fieber bedingt (Hitzegefühl, Mattigkeit, Durst, Appetitmangel, Nausea, Kopfschmerz u. s. w.). Oft besteht eine auffällige Euphorie. Zuweilen findet sich sogar Lust zum Essen. Ausbruch von Schweifs bei den günstig verlaufenden Fällen.

Nachweis druckempfindlicher Stellen zur Seite der gewöhnlich subinvolvirten Gebärmutter schon in den ersten Tagen der Affektion sowohl von den Bauchdecken als von der Scheide aus. Verhältnismäfsig geringe Schmerzhaftigkeit. Zuweilen nur beginnen die Schmerzen plötzlich und in stärkerem Grade. Die Kranken verlegen selbst den Sitz derselben in die Gegend der Seite der Gebärmutter, von wo sie dieselben, je nach der Ausbreitung des Prozesses, nach verschiedenen Richtungen ausstrahlen fühlen. Die von Valleix be-

schriebenen, wehenartigen Schmerzen sind wohl auf die Affektion der Gebärmutter zurückzuführen.

Allmähliches Auftreten einer umschriebenen, anfangs teigigweichen Geschwulst in der Gegend der Ligamenta lata und der Parametrien, welche sich allmählich weiter ausbreitet und oft schon, nachdem eine Woche lang Fieber bestanden hatte, auf die Darmbeinteller übergegriffen hat. Entwickelung eines sog. parametralen Exsudates.

Die ersten palpatorischen Veränderungen ergeben sich durch einen Vergleich der rechten und linken Seite. Oft kann im Beginne etwas Bestimmtes über die Tastempfindung nicht ausgesagt werden, da ja zuerst nur ödematöse Schwellung vorliegt. Die thrombosierten Venen lassen sich als solche innerhalb des Beckens bimanuell nicht nachweisen. Die vollständige Zugänglichkeit und Beweglichkeit der Beckenorgane sprechen im Allgemeinen gegen eine solche Veränderung. Wenn einmal ein Tumor sich entwickelt hat, kann man die Diagnose auf ein parametrales Exsudat nach Sitz, Begrenzung, Ausbreitung, Form, Konsistenz, Beweglichkeit, Schmerzhaftigkeit und dessen Beziehungen zu den Nachbarorganen stellen. (Näheres siehe in dem Abschnitt über Exsudat.) Vermehrte Resistenz ober dem einen Scheidengewölbe, Abflachung und Unnachgiebigkeit desselben, Pulsation der Art. uterina dieser Seite sind die auf vaginalem Wege bestimmbaren Veränderungen.

Von der Ausbreitung und dem Sitze des Exsudates sind die funktionellen Störungen in den Nachbarorganen (Blase, Mastdarm) und die Art der ausstrahlenden Schmerzen abhängig.

Die Erscheinungen von seiten der Blase werden hauptsächlich durch den Grad der Mitbeteiligung des paravesikalen Bindegewebes bestimmt. Sie machen sich geltend als:

Harndrang, Tenesmus, zu häufiges und schmerzhaftes Harnlassen (Dysurie) oder als Unvermögen, den Urin zu entleeren (Retentio urinae und ihre Folgen), ja selbst als Inkontinenz. Durch die Fixation bestimmter Abschnitte der Blasenwandung seitens des anliegenden Exsudates ist die vollständige Entleerung der Blase oft behindert und kommt es zur Stagnation zurückbleibender Harnmengen und Cystitis. Werden die Exsudatmassen härter, kann es auch zur Kompression der Harnleiter und konsekutiver Hydronephrose kommen (W. A. Freund).

Breitet sich das Exsudat um den Mastdarm herum aus, so kann es, abgesehen von den bei entzündlichen Genitalaffektionen gewöhnlich reflektorisch ausgelösten Paresen des Darmes, welche sich als hartnäckige Obstipation und durch das Auftreten eines leichteren Grades von Meteorismus geltend machen, daneben zur Reizung der Mastdarmschleimhaut und zum Stuhldrang kommen, ohne dafs Stuhl entleert werden kann. Künstlich hervorgebrachte Stuhlentleerung wird dann schmerzhaft empfunden. Ein anderes Mal kommt es zum Schleimabgang aus dem Mastdarme (Dickdarm-Katarrh, Enterite glaireuse) und zur vermehrten Peristaltik (diarrhöische Stühle).

Frühzeitig macht sich manchmal der Einfluss des Entzündungsprozesses am M. psoas und M. iliacus geltend, wodurch das Einhalten der Beugestellung im Hüftgelenke hervorgerufen wird. In diesen Fällen können die Kranken sich nicht nach der Seite sich legen oder nur auf einer Seite liegen. Der Versuch, das Bein im Hüftgelenk zu strecken, erzeugt Schmerzen.

Bei tiefen, bis an die Beckenwand reichenden Entzündungsprozessen kommt es zu ausstrahlenden Schmerzen entlang der hinteren Seite des Oberschenkels und zwar jener Seite, welche die im Becken ergriffene ist (Ischias, Neuralgie sciatique); bei hohem Sitz und Übergreifen auf die Darmbeinteller zu ausstrahlenden Schmerzen in die Lenden- und Nierengegend (Neuralgie lomboabdominale); auch im Verlauf der Nervi crurales und des N. cutaneus femoris ext. treten solche Druck- und Reizungserscheinungen auf.

Das parametrale Exsudat.

Das Produkt einer Entzündung des Beckenbindegewebes wird als parametrales oder parametritisches Exsudat bezeichnet. Da durch den Nachweis desselben bei der Aufnahme des Tastbefundes das weitaus wichtigste Merkmal für die Stellung der Diagnose der Beckenzellgewebsentzündung gegeben ist, so muss auf die Eigenschaften desselben in den Auseinandersetzungen besondere Rücksicht genommen werden. Diese Eigenschaften lassen sich erst dann feststellen, wenn der Exsudattumor deutlich tastbar geworden und wenn das den Tumor umgebende diffuse Ödem verschwunden ist.

Sitz der Geschwulst. Nur dort, wo nach der anatomischen Darstellung Bindegewebe sich vorfindet, besonders in der Gegend der sog. Henkeschen Spalträume kann sich ein parametrales Exsudat entwickeln.

Zur Orientierung in klinischer Hinsicht genügten die alten Bezeichnungen für den Sitz eines Infiltrates oder einer Phlegmone. Dafür käme man auch im groben mit der ursprünglichen Einteilung Nonat's aus, der seine „Inflammations periutérines" in Phlegmone lateralis, ligamenti lati, anteuterina, retrouterina et perirectalis teilt. Sie entspräche im grofsen Ganzen der noch heute so vielfach gebrauchten Einteilung in Parametritis lateralis, ligamenti lati, anterior und posterior, die allerdings nur die allergröbste Orientierung zulässt und vor allem das Verhältnis zur Gebärmutter darstellt. Unseren heutigen Anschauungen wird man aber viel gerechter, wenn man auf die Lage des Ausgangspunktes in der Schleimhaut selbst und auf die in dem vorhergehenden anatomischen Teil ausführlicher erörterten Verhältnisse Rücksicht nimmt. Es ist danach selbstverständlich, dafs die Infektion einer Wunde am äufseren Genitale zur Paravulvitis, in die Scheide zur Parakolpitis, an der Gebärmutterschleimhaut zur Parametritis, in der Blase zur Paracystitis, im Mastdarm zur Paraproktitis, entzündliche Prozesse in den Eileitern und Eierstöcken zur Veränderung im Ligamentum latum führen müssen[1]).

1) Die noch immer gebräuchlichen Ausdrücke Pericystitis und Periproctitis, wenn darunter eine Entzündung des die Blase und den Mastdarm umgebenden Bindegewebes gemeint

Die alte Bezeichnung anteuterin würde der Entzündung im präcervikalen Bindegewebe oder im Paracystium (compartiment anterolateral), lateral jener im eigentlichen Parametrium (compartiment posterolateral), retrouterin jener im retrocervikalen Bindegewebe und in den Douglas'schen Falten, perirektal der im Paraproctium entsprechen. Zu den lateralen zählt die von den Franzosen beschriebene Phlegmone ligamenti lati; bei der Häufigkeit der puerperalen eitrigen Perilymphangoitis und Periphlebitis im Plexus pampiniformis, also im oberen Abschnitte des Ligamentum latum, können wir uns nicht auf die Seite Jener stellen, welche die Existenz der Phlegmone des Ligamentum latum überhaupt negieren. Nur sind die Bindegewebslager daselbst zwischen den beiden Serosaplatten so schmächtig und dünn, dafs das Bild der Phlegmone an dieser Stelle nicht dem an den Basalabschnitten der Ligamente gleichkommen kann.

Über die Häufigkeit der Lokalisation an dieser oder jener Stelle gehen die Meinungen vielfach auseinander. Allerdings geht durch die Litteratur die Bemerkung, dafs die linksseitigen Exsudate die weitaus häufigeren seien. Es wird dieser Anschauung aber bereits vielfach und von Erfahrenen widersprochen. Einige Zahlen aus den bekanntesten diesbezüglichen statistischen Aufzeichnungen mögen darüber Aufschlufs geben[1]). Das Gleiche gilt bezüglich der Parametritis anterior und posterior; während Fritsch die Häufigkeit der ersteren im Wochenbett hervorhebt, treten dieser Anschauung Fehling und Winter analog den Angaben von Nonat und Duncan entgegen[2]).

---

sein soll, sind besser aufzugeben; um eine Analogie mit den Verhältnissen am Genitale zu erhalten, dürfen dieselben nur dann in Verwendung kommen, wenn beabsichtigt ist, hervorzuheben, die Entzündung habe auch die diese Organe deckenden Serosaabschnitte (vordere Fläche des Cavum vesico-uterinum, hintere Fläche des Cavum recto-uterinum) ergriffen. Es wird sich in diesen Fällen immer um Teilerscheinungen einer Beckenbauchfellentzündung handeln, und liegt eigentlich ein besonderes Bedürfnis für diese Bezeichnungen überhaupt nicht vor.

[1]) v. Winckel beobachtete unter 9799 Geburten in 10 Jahren (1880—1890) 248 mal Beckenzellgewebsentzündung und zwar bei 150 I. p., 85 Pluriparen (II.—V.) und 13 Multiparen: also in einem Verhältnis von 60 : 30 : 10, d. h. gegen das Ausnahmeverhältnis etwa 1½mal häufiger bei Erstentbundenen. Das Exsudat fand sich:

links	72mal	= 42,3 %,
rechts	67mal	= 39,4 %,
beiderseits	31mal	= 18,3 %;

kam also auf beiden Seiten fast gleich häufig vor und nur in weniger mehr als ⅙ der Fälle beiderseits.

Buschbeck und Ettinger: 8mal links,
13mal rechts,
9mal beiderseits;

Fehling nimmt für den linksseitigen Sitz 60 % und Sanders 66 % der Fälle an.

[2]) Dem treten neuerdings Snegireff und Goubaroff bei, indem sie unter 46 Fällen nur 4mal anteuterinen Sitz konstatieren konnten; auch Pritzel hebt als Prädilektionsstelle die hinteren Partien des Beckens, besonders das retrocervikale Gewebe, die Douglas'schen Falten, das Septum rectovaginale hervor. Unter den von ihm beobachteten 34 Fällen fand sich nur 2mal die vordere Beckenhälfte ergriffen. Buschbeck lokalisiert den Prozefs

Fassen wir die Eigenschaften der typischen Form der Exsudate sowie eren Tendenz zur Ausbreitung zusammen, so ergiebt sich folgende Übersicht:

1. Laterales, horizontal in den Basalabschnitten sich entwickelndes Exsudat. Tendenz zur Ausbreitung nach dem hinteren seitlichen Beckenabschnitt und in das retrocervikale Bindegewebe. Zusammenhang mit dem Collum uteri. Breite, starre Infiltrationsmasse zwischen Collum und Beckenwand.

2. Hochsitzendes, intraligamentär sich entwickelndes Exsudat. Tendenz zur Ausbreitung auf die Darmbeinschaufeln. Zusammenhang mit dem

Fig. 27.

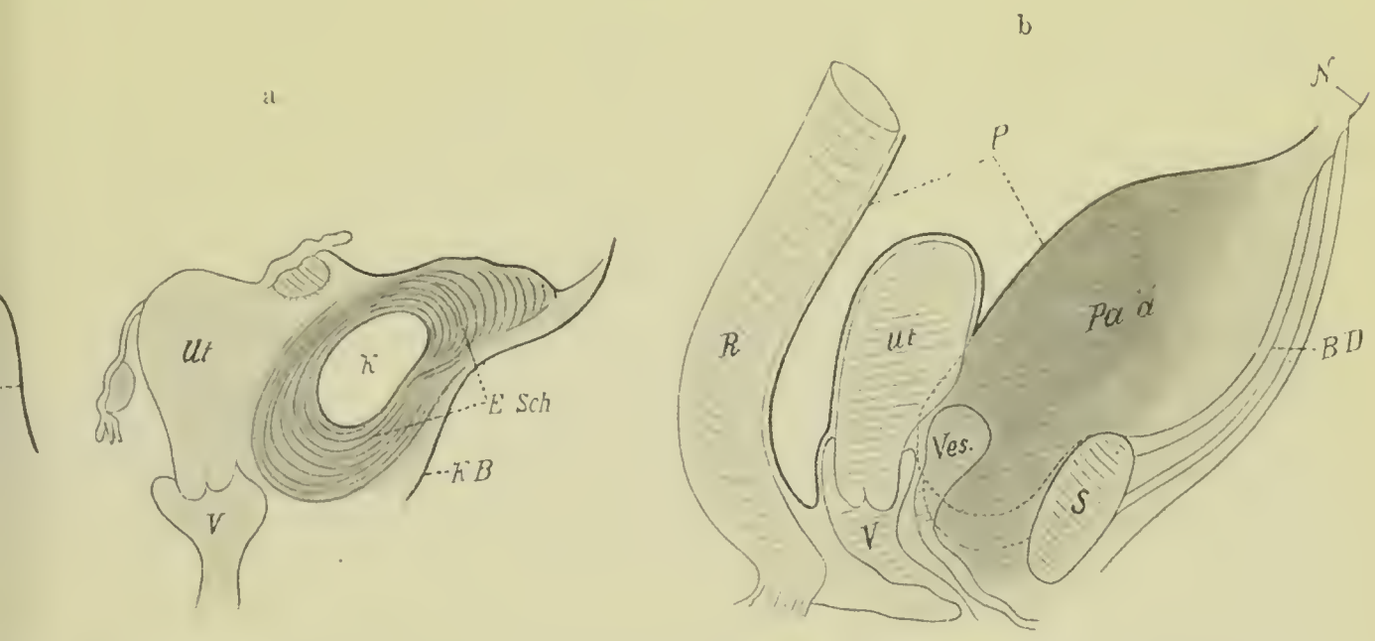

Schematische Darstellung parametraler puerperaler Exsudate nach Buschbeck und Ettinger. a) linksseitiges laterales Exsudat mit Übergreifen auf den Darmbeinteller und Herabreichen bis an das Scheidengewölbe. b) anteuterines, im eavum Retzii der vorderen Bauchwand entlang aufsteigendes, bis Nabelhöhe reichendes Exsudat (Pa. a). — Bezeichnungen: Ut Uterus; V Vagina; Ves Vesica urinaria; R Rectum; P Peritonaeum; S Symphysis ossium pubis; K.B. Knöcherne Beckenwand; B.D. Bauchdecken; N Nabel. — E.Sch. Äufsere derbe Rindenschichten des Exsudates; K. Eiterkerne.

Corpus uteri. Nach oben zu rundlicher Tumor mit Freilassen der Verdichtungszonen [1]).

---

unter 33 Fällen nur 2mal anteuterin. Am auffälligsten sind die Zahlen von Sanders, welcher unter 200 Fällen nur 4mal Parametritis anterior beobachtet haben will.

1) Guérin hat auf die Seltenheit der isolierten Phlegmone der Lig. lata zuerst und, wie wir glauben, mit Recht hingewiesen; gröfseren Eiteransammlungen an dieser Stelle begegnet man in der That sehr selten. Solche finden sich immer tiefer gelegen und wenn einmal gröfser geworden, sich nach aufwärts seitlich in das grofse Becken verbreitend. Es ist gewifs erwähnenswert, dafs bei ausgedehnten Phlegmonen des Beckenzellgewebes der obere Abschnitt des Lig. lat. gewöhnlich unentfaltet und frei bleibt. Diese Beobachtung veranlafste einen Autor anzunehmen, dafs die Kavität des Lig. lat. scharf begrenzt, auch an der Basis durch eine eigene Aponeurose abgeschlossen sei (s. anat. Teil).

Er beschreibt eine Adénophlegmon juxtapubien, welche er an Stelle der Phlegmone der Lig. lata gesetzt haben möchte, und versteht darunter eine vom Collum

3. Exsudat im retrocervikalen Bindegewebe. Tendenz zur strangförmigen Ausbreitung nach aufwärts in die Douglas'schen Falten, nach abwärts in das Septum rectovaginale.

4. Exsudat im präcervikalen Bindegewebe, Tendenz zur Ausbreitung nach den Seiten hin in die paravesikalen Gruben.

5. Exsudat im paravesikalen Bindegewebe (Phlegmone des Cavum praeperitonaeale Retzii). Tendenz zur Ausbreitung entlang dem Subserosum der vorderen Bauchwand (Aufstiegabscefs — Sänger, Plastron abdominal der Franzosen[1]).

Die sorgfältige Austastung des Beckens von der Scheide und vom Mastdarme her sind diagnostische Hilfsmittel, durch welche wir über Sitz und Ausbreitung genauen Aufschluſs erhalten können.

Die Gestalt des Exsudates hängt von der Lokalisation desselben im Bindegewebslager ab. Es kann sich um rundliche, im späteren Verlaufe scharf abgrenzbare Tumoren handeln, in anderen Fällen um strangförmige Infiltrate, die sich nach der einen oder anderen Richtung verdicken oder verdünnen oder allmählich auflösen, endlich um flache, starre Ausbreitungen, wenn das Exsudat der Beckenwand oder irgend einer Fläche aufsitzt. Das Bauchfell zeichnet demselben gewisse Formen vor.

So stellen die intraligamentären Exsudate mehr rundliche, nach oben gegen die Bauchhöhle zu gut abgrenzbare, nach unten gegen die Verdichtungszone diffuse Geschwülste dar. Die Beckenorgane (Gebärmutter, Blase, Mastdarm) werden von den Exsudaten häufig umflossen. Bei diffuser Entzündung gewinnt man den Eindruck, als ob jene in eine erstarrte Masse eingelagert wären. Ein Typus für die strangförmigen Infiltrate sind vor allem jene in den Douglas'schen Falten.

Im weiteren Verlaufe gelangen Partien des Exsudates zur Aufsaugung, und gewinnt die Geschwulst wieder eine andere Gestalt: je nachdem sich Rand- oder centrale Partien auflösen, kommt es zu einer Unterbrechung der harten Massen; man fühlt dann einzelne umschriebene, knollenartige Gebilde mit strangförmigen Verbindungen. Schwinden letztere ebenfalls, so bleiben die ersteren isoliert bestehen, und ist der Zusammenhang beider durch den Tastbefund nicht mehr nachweisbar.

Die Konsistenz des parametralen Exsudates ist ungemein variabel. Während man im Anfange nur von einer teigig weichen, ödematösen Schwel-

---

uteri ausgehende Lymphangoitis, welche sehr bald die am horizontalen Schambeinaste und am Annlus cruralis liegenden Lymphdrüsen ergreift. (Guérin, Compt. rend. 1879, p. 1264).

[1]) Gute Beschreibungen von Exsudaten finden wir schon aus alter Zeit, so besonders bei den Franzosen in der Mitte des Jahrhunderts, z. B. bei Gallard (1855): „La tumeur n'est pas parfaitement circonscrite, elle peut affecter la forme d'une bourrelet saillant dans le vagin, qui embrasse tout ou partie de la circonférence du col; quelquefois on trouve un empâtement général de tous les tissus péri-utérins".

1 und 2 kombinieren sich naturgemäfs am allerhäufigsten. Die Kombination von allen ergiebt die diffuse Form der Beckenzellgewebsphlegmone.

ung sprechen kann, entwickelt sich nach und nach eine immer härter werdende Geschwulst, welche schliefslich Knorpel- und Knochenhärte erreichen kann.

Es giebt nur eine Affektion, welche dem parametralen Exsudat, wenn dieses einmal hart geworden ist, in der Konsistenz einigermafsen gleichkommt, und das ist die carcinomatöse Infiltration des Beckenbindegewebes. Dazu kommt, dafs die Ausbreitungsweise auch jener vollkommen gleicht, indem dieselbe genau den Hauptstämmen des Lymphgefäfssystemes folgt, demnach in erster Linie in der Verdichtungszone seitlich vom Collum uteri zu suchen ist. Es wird oft aufserordentlich schwer, selbst bei der Untersuchung in Narkose zu unterscheiden, ob ein verkürzt und starr gewordenes Parametrium durch Fortkriechen des Krebses diese Veränderungen eingegangen ist, oder ob es sich um ein entzündliches Infiltrat handelt, das durch den Jauchungsprozefs an der Oberfläche der zerfallenden Neubildung bedingt wurde.

Wenn Vereiterung, welche gewöhnlich vom Centrum des Exsudates gegen die Peripherie fortschreitet, eingetreten ist, so wird dieselbe infolge der schwartenartigen Verdickung der Wandung erst dann fühlbar, wenn der Eiter die Rindenschicht erweicht und an die Oberfläche gelangt. Dies ist an jenen Stellen, wo die Perforation stattzufinden pflegt, und unmittelbar vor derselben zu erwarten. Es dauert oft ungemein lange, bis die Erweichung von der centralen Partie aus alle Schichten bis nach aufsen hin erfafst hat. Es ist daher erklärlich, dafs dies nur an umschriebenen Stellen statt hat und nicht den ganzen Tumor betrifft. Am häufigsten begegnet man der Fluktuation parametraler Exsudate oberhalb des Poupart'schen Bandes, oberhalb der Scheidengewölbe und endlich von der vorderen Wand des Mastdarmes aus. Bei ausgebreitetem Zellgewebsinfiltrat und gleichzeitiger Fluktuation der Geschwulst kann man zuweilen annehmen, dafs es sich um das Vorhandensein eines Tubensackes und Mitbeteiligung des Bauchfelles handle.

Gewöhnlich sieht man den vollkommenen Mangel an Beweglichkeit als ein charakteristisches Merkmal der parametralen Exsudate an. Dies pafst in der That für die meisten dieser Entzündungsprodukte. Diese Unbeweglichkeit wird umso ausgesprochener, in je gröfserer Ausdehnung die Exsudatmasse mit der Beckenwand und mit der Seitenkante des Uterus in Verbindung steht. Bei der diffusen Form, welche, wie oben erwähnt, einem förmlichen Ausgufs des Beckens gleicht, ist dieselbe ja selbstverständlich. Nur umschriebene Exsudate in den oberen Abschnitten der breiten Mutterbänder oder knotige Infiltrate in den Verdichtungszonen können einen gewissen Grad von Beweglichkeit bewahren; auch kann bei grofser Extensität des Infiltrates teils durch Resorption, teils durch Einschmelzung diese im späteren Verlaufe wieder gewonnen werden.

Sowohl die spontane als die Druckschmerzhaftigkeit ist nur insoferne ein diagnostisch verwertbares Zeichen, als eine solche den hier besprochenen Veränderungen des Beckenbindegewebes in viel geringerem Grade zukommt, als den auf entzündlicher Basis entstandenen Schwellungen der Adnexe. Reste von Exsudaten sind meist ganz unempfindlich.

Sehr bezeichnend für Exsudattumoren ist je nach ihrer Lokalisation die Verbindung mit dem betreffenden Hohlorgane. Da die Genitalschleimhaut in den meisten Fällen die Ursprungsstätte für die Entzündung abgiebt, so sind die Gebärmutter ev. Scheide als jene Organe zu bezeichnen, welche diese innige Verbindung am häufigsten eingehen. Es ist schon von einem förmlichen Umfliefsen die Rede gewesen, und in der That ist dieser Ausdruck ein nicht schlecht gewählter. Die Entzündungsmasse umfliefst den Grund der Harnblase, umfliefst das Collum uteri, umfliefst den Mastdarm, wenn es nur entsprechend ausgebreitet ist, erstarrt sodann und fixiert damit auch das betroffene Beckenorgan. Der Uterus wird durch einen gröfseren Tumor nach der gesunden Seite hin verdrängt, wobei je nach dem Sitze des Exsudates ein Lateroflexio oder -versio entsteht. Bei diffuser Parametritis ist derselbe aus den Exsudatmassen gar nicht herausfafsbar: für solche Fälle gibt dann die Sonde manchmal Aufschlufs.

Bekannt ist die halb- oder vollkommen ringförmige Einschnürung des Mastdarmes oberhalb des Sphincter tertius, welche dem Unkundigen sehr leicht als eine primäre Darmstenose imponieren kann.

Ferner gilt als ein wichtiges Merkmal, wenn das Exsudat oberhalb des Scheidengewölbes liegt, die Unverschiebbarkeit der Schleimhaut auf demselben. Ähnliche Verhältnisse finden sich auch im Fornix vaginae, wenn es sich um ein retrocervikales Exsudat handelt. Nur die infiltrierende Form des Krebses kann ähnliche Tastbefunde in der Scheide ergeben. Die durch ausgebreitete Narbenbildungen gesetzten Veränderungen sind noch andere als die hier beschriebenen.

Differentialdiagnose. Von den verschiedenen Zuständen, welche der Parametritis gegenüber in differentialdiagnostischer Hinsicht in Betracht kommen, seien hier nur die wichtigsten hervorgehoben und übersichtlich zusammengestellt.

Scharf umschriebene Tumoren, sei es, dafs sie von Tube oder Ovarium ausgehen (Pyosalpinx, Ovarialabscefs, vereiterte Dermoide oder andersartige Cysten des Ovarium, Neubildungen der Tube mit Übergreifen auf das Lig. latum, interligamentäre Eileiterschwangerschaft u. s. w.), sei es, dafs sie einen intraligamentären Sitz haben ohne wesentliche Mitbeteiligung des angrenzenden Bindegewebes, Knochengeschwülste (Osteosarcoma ossis ilei oder sacri), Aneurysmen, Sterkoraltumoren u. s. w. werden einem einigermafsen geschulten Untersucher keine Schwierigkeiten bereiten. Anders steht es mit den im Beckenbindegewebe selbst entstandenen Bildungen (Dermoidcysten, Sarkomen, Echinokokkus u. s. w.)

Am meisten Schwierigkeiten dürfte die Unterscheidung folgender Affektionen bereiten: Pyosalpinx in Kombination von parametraler Entzündung, alte extraperitonaeale Hämatome (siehe das betreffende Kapitel), oder gar solche, die in Vereiterung begriffen sind, ausgebreitete carcinomatöse Infiltrate, wenn der primäre Herd nicht erkannt ist, perimetrische Exsudate, wenn das

Subserosium in Mitleidenschaft gezogen ist, vereiterte Ovarialcysten, besonders Dermoide, welche durch den Eiterungsprozefs mit der Blasen- oder Mastdarmwand in innige Verbindung getreten sind, endlich intraligamentäre Myome gegenüber alten intraligamentären Exsudaten.

Differentialdiagnose zwischen Seitlichem parametralem Exsudat und komplizierter Pyosalpinx

Seitliches parametrales Exsudat	komplizierte Pyosalpinx
Sitz:	
tief; seitlich vom Coll. uteri.	höher; seitlich vom Corpus uteri, allerdings nach rückwärts gegen den Boden des Douglas'schen Raumes gelagert.
Form:	
flach, diffus, nicht abgrenzbar: mit der Beckenwand und dem Collum uteri innig zusammenhängend.	wurstförmig (den Eileitergeschwülsten eigentümliche Gestalt), lateralwärts an Dimension zunehmend; schärfere Grenze.
Konsistenz:	
Meist von Anfang an derb oder direkt hart.	Auch derb, aber doch meist fluktuierend.
Spontane Schmerzhaftigkeit und Druckempfindlichkeit:	
Im allgemeinen gering	Manchmal sehr intensiv.
Beweglichkeit:	
Meist ganz unbeweglich oder starr.	Ein geringer Grad von Beweglichkeit, selbst auch bei ausgebreiteten Adhäsionen und mit Affektion des Subserosium.
Beziehungen zu den Scheidengewölben:	
Dieselben gewöhnlich abgeflacht; die Scheidenwandung über dem Exsudat nicht verschiebbar.	Meist ganz frei, nur bei tiefer Verlagerung des Tumors in den Douglas'schen Raum etwas herabgedrängt, eher konvex.
Meist Einseitigkeit.	Meist Doppelseitigkeit.

In jenen Fällen, in welchen um einen central gelegenen vereiterten Adnextumor (Eitersack der Tube oder Ovarialabscefs) sich ein ausgebreitetes Exsudat

im Bindegewebe etabliert hat, kann auch bei sorgfältiger Palpation eine präzise Auseinanderhaltung dieser Zustände nicht durchgeführt werden.

Wir begegnen in verschiedenen Werken und auch in Lehrbüchern über diesen Gegenstand sehr häufig einem Kapitel mit der Überschrift Differentialdiagnose zwischen perimetralem und parametralem Exsudat[1]). Das Bauchfellexsudat ist vielfach Folge einer Eileiterentzündung, und ist daher schon eine Kombination von Adnextumor und Bauchfellaffektion gegeben. Nur im frischen Stadium kann man ein gröfseres Quantum von flüssigem Exsudat in der Bauchhöhle und zwar an den tiefsten Punkten, also im Douglas nachweisen. Bei unseren Tastbefunden haben wir es zumeist mit den Folgen und den Residuen des Exsudates zu thun, welche in mehr minder ausgebreiteten Verwachsungen der Beckenorgane bestehen. Verbackene Adnexa uteri, welche ausserdem mit benachbarten Darmschlingen und dem Netze verlötet sind, täuschen dem tastenden Finger einen viel gröfseren Tumor vor, als er thatsächlich vorhanden ist. Differentialdiagnostisch gegenüber dem gewöhnlichen, lateralen, parametralen Exsudat käme eigentlich nur der Adnexatumor in Betracht. Die Unterscheidung dieser beiden Prozesse ist bereits in dem vorhergehenden erledigt. Wollen wir streng genommen eine Differentialdiagnose der Parametritis gegenüber

---

[1]) Wie unrichtig man in früherer Zeit bei der Unkenntnis der anatomischen Verhältnisse die differential-diagnostischen Merkmale dieser beiden Affektionen hingestellt hat, zeigt uns die Zusammenstellung derselben nach Thomas, über welche schon Duncan in seiner Monographie ein abträgliches Urteil gefällt hat. Jeder einzelne der angeführten Punkte ist anfechtbar. Auf das Nähere soll hier nicht eingegangen werden, und wollen wir uns nur mit dieser Angabe begnügen.

Nach Thomas' Lehrbuch:

Differentialdiagnose zwischen

Perimetrische Cellulitis	und	Pelvic Peritonitis.
1. Tumor leicht erreichbar, im Beckeneingang tastbar.		1. Tumor hoch gelegen, im vag. cul de sac, reicht nicht hoch hinauf über den Beckeneingang.
2. Tendenz zur Vereiterung.		2. Vereiterung selten.
3. Empfindlichkeit, hauptsächlich über den Fossae iliacae.		3. Empfindlichkeit hauptsächlich über den Beckeneingang.
4. Tumor und Schwellung mehr an der Seite nachweisbar.		4. Schwellung mehr in der Median-Ebene nachweisbar.
5. Keine peritonitischen Erscheinungen.		5. Peritonitische Erscheinungen.
6. Tendenz zu Recidiven und Nachschüben: nicht vorhanden		6. In ausgesprochener Weise vorhanden.
7. Schmerz: heftig und dauernd.		7. Aufserordentlich und paroxysmal.
8. Gesichtsausdruck: nicht wesentlich verändert.		8. Sehr ängstlich.
9. Nausea, Erbrechen: weniger hervortretend.		9. Sehr ausgesprochen.
10. Keine Verlagerung des Uterus.		10. Dieselbe regelmäfsig.
11. Kein Tympanites.		11. Derselbe regelmäfsig.
12. Uterus mäfsig fixiert.		12. Uterus überall fixiert.

lem peritonitischen Exsudat durchführen, so können wir nur das im Douglas bgelagerte Entzündungsprodukt jenem im retrocervikalen Bindegewebe gegenberstellen.

Differentialdiagnose zwischen

Retrocervikalem parametralen Exsudat	und	Peritonitischem Exsudat im Douglas'schem Raum.
Flache, diffuse, nur das Collum uteri rückwärts umgreifende, derbe Schwellung, die sich nach abwärts in das Septum recto-vaginale, nach aufwärts nur bis an jene Stelle, wo die Serosa der Gebärmutter fest anhaftet, fortsetzt.		Rundlicher, zumeist weicher, sich anfangs cystisch anfühlender, konvexer, in der Medianebene gelegener Tumor. Antepositio uteri. Die Geschwulst sitzt der ganzen hinteren Fläche des Uterus an und drängt ihn nach vorwärts.
Nach den Seiten zu Zerfaserung und Ausläufer.		Nach oben gegen den Beckeneingang zu diffuse Ausbreitung, durch Verwachsung der deckenden Darmschlingen bedingtes Fehlen einer scharfen Abgrenzung.
Bei Fortsetzung des Exsudates entlang den Douglas'schen Falten bis an den Mastdarm und ins paraproktale Gewebe kommt es zu einer innigen Verbindung und festen Umklammerung dieses Organes.		Der Mastdarm nach rückwärts oder etwas zur Seite gedrängt.
Als Residuen derbe Stränge mit Verkürzung der Douglas'schen Falten.		Als Residuen ausgebreitete Verwachsungen zwischen hinterer Gebärmutter- und vorderer Mastdarmwand.

Subseröse intraligamentäre Myome können mit alten intraligamentären Exsudaten wegen ihrer rundlichen Gestalt und dem Zusammenhang mit lem Uterus leicht verwechselt werden. Hier ist vor allem die Form und Oberläche mafsgebend. Die vollkommen runde Gestalt spricht für Myom, während parametrale Exsudate nach oben zu abgerundet, nach unten aber breiter und liffuser werden. Das Myom setzt sich vom Uterus scharf ab, trotzdem es durch einen Stiel verbunden ist, während die Exsudate die Seitenkante des Uterus umgreifen und Ausläufer an der hinteren und vorderen Wand setzen. Ein gewisser Grad von Beweglichkeit kommt im Gegensatze zu anders lokalisierten Exsudaten beiden Zuständen zu.

Mit den Abscessen auf dem Darmbeinteller könnten unter Umständen paratyphlitische und Psoasabscesse verwechselt werden. Aber beide Affektionen geben zumeist ganz charakteristische Symptomenkomplexe, und

nur wenig ausgesprochene Fälle von Para-Perityphlitis oder Kombinationen von Beckenabscessen mit solchen können Schwierigkeiten bereiten. Es ist uns geläufig, dafs bei ausgebreiteter Entzündung des Beckenbauchfelles ein langer, gegen den Beckeneingang zu dislocierter Wurmfortsatz auch in Mitleidenschaft geraten kann; desgleichen kann die Vereiterung bei Dupuytrenschem Abscefs auch retroperitonaeal in die Umgebung des Coecum aufsteigen und so unter Umständen höher reichen.

Um wenigstens bei den typischen Fällen sicher zu gehen, erscheint es zweckmäfsig, das Krankheitsbild und die Erscheinungen dieser beiden Affektionen sich noch einmal vorzuhalten.

Die Anamnese, die genaue Orientierung über den Sitz des Entzündungsproduktes, Herabreichen des Exsudates in die Tiefe des Beckens und an die Gebärmutterkante oder auffallend hohes Hinaufreichen über die Darmbeine, und der weitere Verlauf, vor allem das Prävalieren der Darmerscheinungen oder jener vom Genitale werden wohl bei einiger Übung in der Beobachtung für solche Fälle eine Verwechslung sicher ausschliefsen lassen.

Der perityphlitische Abscefs wird erkannt:

1. Nach den vorausgegangenen Initialsymptomen und zwar
   a) der Colica vermicularis s. appendicularis: plötzliche Entstehung; danach nicht selten Üblichkeit und Erbrechen, oder typischer Anfall manchmal mit hohem Fieber; fast immer Meteorismus; Stuhlverhaltung und Schmerz in der Ileocoecalgegend; der letztere meist anfallsweise oder auch bei Berührung. Mac Burney'sche Punkte (2 Zoll nach innen von der Spina ant. sup. in einer von dieser nach dem Nabel gezogenen Linie). Diese Kolik hat sich vielleicht schon öfter wiederholt.
   b) Der Entzündung und Eiterung ohne Perforation: hohes, längere Zeit anhaltendes Fieber ohne eigentliche Kolikanfälle; Meteorismus; früh auftretender Schmerz in der Ileocoecalgegend uud Dämpfung. Charakteristisch ist das Verschwinden aller dieser Erscheinungen und Wiederauftreten derselben nach Wochen, Monaten, selbst Jahren.
   c) Der Perforation des Wurmfortsatzes: heftiger, plötzlich einsetzender Schmerz im Bauche, der sich bald in der Ileocoecalgegend konzentriert. Erbrechen; Kollaps; rasch auftretender Meteorismus; Fieber; Störung des Allgemeinbefindens; frequenter Puls; schmerzhafte Resistenz in der Ileocoecalgegend; allmähliche Lokalisation der Entzündung vor Auftreten der diffusen septischen Peritonitis.

2. Symptome der chronischen Form:
   a) ohne Exsudat: subjektive Symptome: Schmerz oder Druckgefühl in der Regio ileocoecalis; objektive: bei Druck schmerzhafte Resistenz in der Regio ileocoecalis; permanente Dilatation des Coecum; Stuhlbeschwerden; vorübergehender Meteorismus; fieberhafter oder

fieberloser Verlauf. Die schmerzhafte Resistenz wird manchmal erst entdeckt bei Druck auf die Beckenschaufel.

b) Mit Abscefsbildung: subjektive Symptome, ähnlich wie bei der ohne Eiterung; objektive: das Exsudat sitzt einseitig, über dem Lig. Pouparti, reicht gewöhnlich nicht in die Beckenhöhle hinein, oft nur an der Beckenschaufel selbst; zeigt eine gewisse Begrenzung gegen die Mittellinie hin, dafs neben und auf dem Exsudat nicht selten der tympanitische oder metallische Klang des Blinddarmes bestehen bleibt bis zur Herstellung der normalen Darmcirkulation.

Der Abscefs verwächst nicht selten frühzeitig mit den Bauchdecken, breitet sich nach hinten oft bis gegen die Nierengegend oder die untere Fläche der Leber aus. Ist dem Abscesse Luft beigemengt, so fühlt man diefs zuweilen bei der Betastung (ein quatschendes Geräusch). Nach Abgrenzung des Abscesses pflegen die Erscheinungen (Temperaturerhöhung, der Schmerz, die Stuhlbeschwerden, der Meteorismus) zurückzugehen; nur das Gefühl der Spannung bleibt zurück.

Manchmal können sich die nicht abgegrenzten, perityphlitischen Exsudate, auch wenn sie bis zum Zwerchfell und Beckenboden sich ausdehnen, ohne irgend welche schwere Erscheinungen entwickeln.

Bezüglich der auf dem Darmbeinteller und in der Gegend der als Ileopsoas zusammengefafsten, mächtigen Muskelmasse auftretenden Abscesse hat schon König eine Einteilung behufs Stellung der Differentialdiagnose geschaffen, die eigentlich zu Recht besteht. Nur die Abhebung des Bauchfelles, wie sie König schildert, ist für die puerperalen Fälle nicht als immer zutreffend hervorgehoben worden. Er teilt die subserösen Abscesse in der Umgebung des Ileopsoas in drei Gruppen:

a) subseröse Abscesse der Darmbeingrube: meist puerperalen Ursprunges: akute Entstehung; treten an die oberen Zweidrittel des Lig. Pouparti: das Bauchfell wird schon früh oberhalb des letzteren Bandes abgehoben: der Eiter passiert selten den Schenkelkanal mit den Gefäfsen;

b) subseröse Abscesse im Gebiete des Psoas; gehören dem tieferen, subfasciellen Gebiete dieses Muskels an. Senkungsabscesse im wahren Sinne des Wortes. Wirbelerkrankungen, Kyphose, Exsudat. Genau dem Verlaufe des Psoas folgend, Perforation am unteren, inneren Rande des Psoas unterhalb des Lig. Pouparti;

c) subseröse Abscesse des Iliacus; Sitz unter der Fascia iliaca, nach aufwärts gegen den Quadratus lumborum und ins Paranephrium. Meist auch Senkungsabscesse. Besonders Caries des Hüftbeines. Periostitis des letzten Lendenwirbels. Emporheben des Bauchfelles im äufseren Drittel. Durchbruch zwischen lateralem Rande des Iliacus und medialem des Rectus femoris.

Der eigentliche Psoasabscefs kennzeichnet sich durch folgende Momente:

1. Chronische Entstehung.

2. Initialsymptome: Neuralgien im Bereiche des N. cruralis, ischiadicus.

3. Erscheinungen der Spondylitis: Druckschmerzhaftigkeit der Wirbelsäule, Lähmungen an den Extremitäten; Interkostalschmerz.

4. Weder während der Entstehung noch später Symptome von seiten des Darmes oder des Bauchfells.

5. Geschwulst auf Druck nie schmerzhaft.

6. Mehr weniger fluktuierende Geschwulst über dem Lig. Pouparti, nach einwärts von der Gegend, wo sich gewöhnlich der perityphlitische Abscefs entwickelt; keine Verhärtung der Umgebung; gewöhnlich Tieflage desselben (längs der Wirbelsäule abzutasten) oder an der Beckenschaufel mit der Ausbreitung gegen den Annulus cruralis hin. Bei weiterer Entwickelung Zusammenhang dieser fluktuierenden Geschwulst mit einer unterhalb des Lig. Pouparti gelegenen. Deutliche Dämpfung, ohne dafs tympanitischer Schall auf der Geschwulst konstatiert werden könnte (keine Darmerweiterung).

7. Oberschenkel flektiert und nach innen rotiert.

8. Entwickelung des Abscesses ohne Fieber oder nur mit geringer zeitweiliger Temperaturerhöhung am Abend.

9. In zweifelhaften Fällen wäre durch Probepunktion der krümliche Eiter des tuberkulösen Abcesses zu konstatieren.

Verlauf jener Formen von Beckenzellgewebsentzündung, bei welchen es zur Ausbildung eines gröfseren Exsudates gekommen war.

Diese Entzündungs-Produkte können

1. vollkommen resorbiert werden, es kann also Restitutio ad integrum eintreten. Überraschend schnell verschwinden selbst beträchtliche Exsudate in einzelnen Fällen dann, wenn die Konsistenz des Tumors eine weiche geblieben war, und kein oder nur ganz vorübergehend Fieber bestanden hatte. Es kommt manchmal vor, dafs an einem Teile des Exsudates bereits Resorption Platz gegriffen hat, indes an einer anderen Stelle der Peripherie die Tendenz zur Ausbreitung vorherrscht. Die Aufsaugung bedarf eines Zeitraumes von einigen Wochen bis zu mehreren Jahren (Sanders durchschnittlich sieben Monate). Verhältnismäfsig am schnellsten sollen die anteuterinen, am langsamsten die im hinteren Beckenabschnitt sitzenden Exsudate zur Aufsaugung gelangen, indes jene der Lig. lata die Mitte einhalten.

2. Können Residuen in Form von strangförmigen Schwielen oder knotigen oder mehr rundlichen, fibrösen Tumoren zurückbleiben.

Jene strangförmigen Residuen heben, wenn sie mit der Beckenwand in Verbindung stehen, die Beweglichkeit des Uterus teilweise oder gänzlich auf und ziehen denselben bei ihrer allmählichen schrumpfenden Retraktion gegen die Beckenwand der erkrankten Seite zu (Lateropositio uteri).

Die knotigen Exsudatreste zeichnen sich durch einen ungemein indolenten Charakter aus und können jahrelang in unveränderter Form und Gröfse bestehen[1]).

3. Von der Disposition des betroffenen Gewebes, von der Art und Virulenz und von dem Orte des Eindringens der Infektionserreger wird es

Fig. 28.

Knotiger parametritischer Infiltratrest nach einem Präparate W. A. Freund's. (Atlas Tafel XIV Fig. 2; Text pag. 236.) Bezeichnungen: U Uterus. P, P,, laterales parametrales Bindegewebe (Verdichtungszonen). J Infiltratrest.

abhängen, ob die sich entwickelnde Phlegmone rasch um sich weiter greift und schliefslich zur Vereiterung kommt.

Der extraperitonaeale Beckenabscefs kann so entstehen, dafs mehrere ursprünglich disseminierte kleine Eiterherde zusammenfliefsen oder dafs die Vereiterung sofort stattfindet, wie bei den schweren Formen, und rücksichtslos weiterschreitet. Immer geht aber der Vereiterung eine Entzündungszone voraus. Solange Fieber besteht, hat das Exsudat noch immer die Tendenz, sich weiter auszubreiten oder zu vereitern: sobald es zu einem solchen, wenn auch kleinen Eiterherd vom Centrum aus gekommen ist, verdichten sich die äufseren Massen zu einer verhärteten Schwiele, welche jenen Herd wie eine Schale umkleidet.

Die Angaben über die Häufigkeit der Vereiterung sind, da viele derselben aus einer Zeit stammen, wo die Eiterherde in den Eileitern und

[1]) Wenn dieselben in der Umgebung des Collum uteri gelagert und rosenkranzförmig angeordnet sind, so ergiebt sich daraus jener Tastbefund, welcher französiche Autoren (Guéneau de Mussy u. a.) veranlafst hat, eine eigene Form der Parametritis zu beschreiben, welche sie Adénolymphite periutérin bezeichneten. A. Martin beschreibt das gleiche Krankheitsbild als Adenitis perinterina.

Da man durch diese Bezeichnungen sehr leicht verleitet werden könnte, anzunehmen, dafs sich seitlich neben dem Gebärmutterhals Lymphdrüsen vorfinden, welche in entzündlichen Zustand versetzt das Substrat jener Anschwellung darstellen, da es aber nach den anatomischen Anschauungen an dieser Stelle keine Lymphdrüsen giebt, so ist dieser Name besser ganz fallen zu lassen.

Pozzi hält diese knotenförmigen Anschwellungen für Produkte von Perilymphangoitis.

Damit, dafs die erstgenannten Autoren die Ätiologie dieser Form auf Gonorrhöe zurückbeziehen, bekennen sie sich als Anhänger der Wertheim'schen Lehre. Bei eitrigem Zerfall der Drüsen und Durchbruch der Tunica propria kann es nach der Anschauung jener Beobachter zu einem ausgebreiteten Exsudat im Beckenbindegewebe kommen

Eierstöcken noch nicht genügend bekannt waren, nicht verwertbar[1]). Alle Autoren der neueren Zeit stimmen darin überein, dafs im Verhältnis zur Zahl der Exsudate jene der Abscedierung eine sehr geringe ist (siehe u. a. Olshausen).

Der Zeitpunkt, in welcher es zur Abscefsbildung kommt, ist natürlich ein verschiedener und läfst sich nicht in bestimmte Zahlenreihen eingrenzen, daher auch die von Grisolle und Duncan angegebenen Termine (ersterer 5.—8. Tag, letzterer 10.—18. Tag nach Auftreten der akuten Erscheinungen) nicht als für alle Fälle zutreffende angesehen werden können[2]).

Die Erscheinungen, unter welchen dieselbe eintritt, sind nicht zu verkennen. In erster Linie ist es das Fieber, das durch mehrere Wochen in mäfsigem Grade andauernd, plötzlich mit oder ohne (subjektive Frostempfindung, Schweifse) Schüttelfrost exacerbiert und unter Remissionen fortbesteht. Sein Verschwinden deutet immer auf eine Tendenz zur Resorption hin und das neue Auftreten auf ein Aufflackern des Entzündungsprozesses. Eine Veränderung des Tumors ist manchmal nur dadurch gegeben, dafs eine mäfsige Gröfsenzunahme und Vermehrung der Schmerzhaftigkeit auftritt. Eine Reihe von Erscheinungen des akuten Zustandes kehren bei der Vereiterung wieder (Thrombose, Ödem, Kontrakturstellung im Hüftgelenke,

[1]) Mc. Clintock, West u. a. sehen die Vereiterung als eine häufige Erscheinung an (50% der Fälle), wogegen Courty, Mundé, Aran, Gallard, Gosselin u. s. w. sich gegenteilig aussprechen und nur eine Prozentzahl von 10 annehmen.

[2]) „Frau B., 42 Jahre alt, kommt zum erstenmale am 11. Oktober 1885 in meine „Sprechstunde. Pat. giebt folgendes an: sie habe vor 20 Jahren ein Kind geboren. Danach „lange Wochenbettskrankheit. Starke Schwellung des rechten Beines habe 2 Jahre angehalten. Pat. habe fast 3 Jahre im Bette zugebracht und habe nach Aussage aller Ärzte „an einer Geschwulst rechts neben der Gebärmutter gelitten. Jetzt ist die früher stets „schmerzhafte Menstruation verschwunden. Pat. kommt wegen Urindrang und Schmerzen „rechts. Ich konstatiere: Ut. stark antevertiert, völlig unbeweglich, etwas sinistroponiert. „In der rechten Seite ein steinhartes Exsudat, wohl 6 cm hoch und breit bis zum Becken„rande. Pat. berichtet, dafs sie von Spiegelberg im Jahre 1871 wegen einer Entzündung „des rechten Gebärmutterbandes in ein Soolbad geschickt worden sei.

„Ich sah Pat. noch einige Male in den nächsten Jahren und konstatierte, dafs das „Exsudat in Bezug auf die Gröfse sich oft veränderte. Am 9. Nov. 1892 fand ich Pat. hoch „fiebernd, sie lag seit Wochen im Bette. Befund: typisches extraperitonaeales Exsudat, rechts „über dem Poupart'schen Bande. Sehr starke Blasenbeschwerden. Es mufs katheterisiert „werden. Da das Exsudat noch sehr tief, jedenfalls unter der Fascia transversa lag, und „da die jetzigen Blasenerscheinungen den Durchbruch nach der Blase oft unmittelbar vor„hergehen, so liefs ich nur kataplasmieren. Indessen erfolgte der Durchbruch nicht, Pat. „fieberte weiter und ich schritt deshalb zur Operation. Der Weg zum Abscefs war ziemlich „weit. Die Eröffnung gelang aber leicht, es entleerte sich massenhafter stinkender Eiter. „Danach hört das Fieber auf. Es mufste später noch eine Gegenöffnung in der Scheide „gemacht werden, weil die Höhle sich nicht schliefsen wollte. Heilung.

„In diesem Falle war also eine vor 27 Jahren entstandene Para„metritis doch noch eitrig eingeschmolzen." (Fritsch, Bericht aus d. Breslauer Frauenklinik. Berlin 1893)

ausstrahlende Schmerzen, Auftreten — je nach dem Sitze des Exsudates — von Dysurie oder hartnäckiger Obstipation).

Auch dann, wenn bereits Vereiterung eingetreten ist, kann es noch zur Eindickung und allmählichen Resorption kommen. So berichtet Olshausen über einen Fall, wo trotz siebenwöchentlicher Dauer des Fiebers noch Resorption eintrat. In manchen Fällen bricht sich jedoch der Eiter einen Weg, es kommt zum Durchbruch[1]) entweder in eines der Becken-Hohlorgane oder durch Wanderung des Eiters nach auf- oder abwärts (durch die verschiedenen in der Anatomie erwähnten Pforten), direkt durch die Haut nach aussen. Der Durchbruch in die freie Bauchhöhle ist zweifellos der seltenste Weg, den der Eiter nimmt. Doch sind derartige Fälle beschrieben und durch die Obduktion bestätigt. Diese Seltenheit läfst sich damit erklären, dafs an jenen Stellen, wo die Wandung des Exsudates sich verdünnt und der Durchbruch droht, durch das Ergriffenwerden der Serosa rasch eine umschriebene Bauchfellentzündung sich entwickelt und damit ein Schutzwall gegeben ist. Netz, Darmschlingen, alles, was in der Nachbarschaft sich befindet und eine Serosaüberkleidung besitzt, verklebt und verwächst derart, dafs es dem Obduzenten oft schwer wird, all die Verwachsungen von einander wieder zu trennen.

Der Sitz der Durchbruchsstelle ist natürlich abhängig vom Sitze und der Ausbreitung des Exsudates. Die Prädilektionsstellen hierfür sind von alters her bekannt, wurden neuerlich von Mc. Clintock übersichtlich zusammengestellt; König war bemüht, auf experimentellem Wege diesen Beobachtungen eine anatomische Grundlage zu geben (s. anat. Teil, Königs Injektionsversuche) und so aus dem Sitze der Durchbruchstellen Rückschlüsse auf den Ausgangspunkt der Entzündung ziehen zu können. Er war der erste, welcher es klar und zielbewufst ausgesprochen hat, dafs der Weg, den der Eiter bei seiner Wanderung einschlägt, kein zufälliger sei, sondern dafs derselbe den zwischen den Organen befindlichen Bindegewebslagern, welche Gefäfse und Nerven umgeben, folge.

Diejenigen Eiterherde, welche entlang der vorderen Bauchwand oder auf die Darmbeinteller sich ausgebreitet haben, brechen fast regelmäfsig oberhalb der Mitte des Poupart'schen Bandes oder etwas mehr nach innen durch, nachdem sich die Haut dieser Gegend ausgebreitet infiltriert, schliefslich vor dem Durchbruch erweicht (Bandl nennt diese erweichten Stellen Gewebslücken) und gerötet hat. Bandl erwähnt übrigens Fälle, bei denen es trotz Rötung und Infiltration der Haut noch zur Resorption kam.

In der hinteren Beckengrube etablierte Exsudate beziehen die Mastdarmwand in die Entzündung ein und brechen in den Darm durch. Stuhldrang,

---

1) Über die Häufigkeit des Eintrittes der Perforation von Abscessen des Beckenbindegewebes besitzen wir noch keine übereinstimmenden und sicheren Angaben. Olshausens Prozentzahl (1,2 %) erscheint den meisten Beobachtern, auch uns, zu klein angenommen. Der Zeitpunkt des Durchbruches ist sehr variabel (nach Anderson und Makins 5. bis 14. Woche, nach anderen 13.—27. Tag).

Schleimabgang und endlich der Abfluſs von kleineren oder gröſseren Eitermengen mit dem Stuhle lassen diesen Durchbruch feststellen. Manchmal wird dieser Zustand von wochenlang andauernden Diarrhöen begleitet. Die Perforationsöffnung liegt dabei zumeist hoch (6—10 cm über der Afteröffnung am oberen Ende der Ampulla recti in der Gegend der Plica semilunaris), an der vorderen oder seitlichen Wand: die Öffnung selbst ist gewöhnlich nicht fühlbar, nur die Veränderungen der Darmwand lassen den Ort vermuten[1]).

Einzelne Formen von Exsudaten, die den Gebärmutterhals umgeben, und von Cervixrissen aus entstanden waren, perforieren sehr häufig wieder durch dieselben zurück. So konnte Bandl im Spiegel beobachten, wie durch die Rifsstellen kleine Quantitäten Eiter hervorquollen. Andere die Scheidengewölbe umgebende Exsudate perforieren siebförmig die Scheidenschleimhaut, und bedarf es sehr genauen Zusehens, um diese sehr kleinen Öffnungen zu erkennen (W. A. Freund). Ausgebreitete paravaginale, eitrige Phlegmonen brechen trotz der derben Beschaffenheit der Scheidenwandungen mit deutlich wahrnehmbaren Öffnungen durch. Exsudate in der Umgebung der Blase brechen mit Vorliebe in diese ein; Harndrang, Dysurie und der Abgang mehr minder grofser Eitermengen mit dem Harn, Erscheinungen von Blasenreizung deuten diesen Zustand an. Diese Öffnungen in die Blase sind gewöhnlich sehr klein und verschliefsen sich rasch wieder, so dafs es zu neuerlicher Retention des Eiters, damit zu Exacerbation des Fiebers und der lokalen Erscheinungen kommt, bis endlich diese Öffnungen durch Druck wieder frei werden, und nun der Eiterabgang, das Abfallen des Fiebers und das Verschwinden der Beschwerden den neuerlich erfolgten Durchbruch anzeigen.

Als seltenere Arten des Durchbruches mögen die folgenden angeführt werden: Durchbruch durch das foramen ischiadicum in die regio glutaea (Bandl, Thomas), Senkung in die fossa ischio-rectalis und Durchbruch in der Umgebung des Afters in der regio perinaealis: bei nach aufwärts sich ausdehnenden Exsudaten Durchbruch an der vorderen Bauchwand in der Gegend zwischen Schamfuge und Nabel (Leopold, Lomer); durch das foramen obturatorium in die Gegend der Adduktoren und an die Innenseite des Oberschenkels, durch den Schenkelkanal in das Schenkeldreieck an der vorderen Seite des Oberschenkels: nach rückwärts zur Seite des M. quadratus lumborum (Meinert).

Mehrfache Eiterherde in ausgebreiteten Exsudaten können sich durch verzweigte Fistelgänge verbinden, und die Enden dieser an verschiedenen Stellen nach aufsen hin perforieren.

[1]) Ein eigentümlicher Fall, der wegen der grofsen Kommunikationsöffnung der Abscefshöhle mit dem Mastdarme und anderseits wegen der dringenden Notwendigkeit eines chirurgischen Eingriffes erwähnenswert ist, ist der von Pryor beschriebene, bei welchem der gröfste Teil einer Flüssigkeit, die bei Gelegenheit eines Klysma verabreicht worden war, in die Abscefshöhle gelangt war und hier heftige Entzündungserscheinungen gesetzt hatte.

Wenn die Perforationsöffnungen nicht offen gehalten werden, kommt es
uweilen zum Verschlufs derselben, zur Retention von Eiter und zum Durchbruch
n einer anderen Stelle.

Besonders erwähnt sei ein von Bandl beschriebener, hierher gehöriger
all, in dem die Frau durch 4 Jahre dem Eiterungsprozesse standhielt; es hatten
ch Perforationsöffnungen über und unter dem Lig. Pouparti gebildet, mehrere
wischen Spina ant. sup. und inf., eine am unteren Rande des Glutaeus
naximus; aufserdem war im Verlaufe Blase und Mastdarm perforiert worden.

Die Beschaffenheit und Menge des Eiters ist eine verschiedene.
n einzelnen Fällen, besonders bei den ausgedehnten puerperalen Abscessen,
ie oberhalb des Lig. Pouparti perforieren, werden grofse Mengen des pus
onum et laudabile entleert; dort, wo sich ausgebreitete Fistelgänge vorfinden,
egegnet man manchmal einem mehr serösen, von Flocken durchsetzten Eiter,
chliefslich und besonders dann, wenn der Darm in den Entzündungsprozefs
inbezogen ist, findet sich jauchiger oder fäkulenter Eiter.

Wir wissen heute, dafs der fäkulente Geruch nicht auf eine direkte Kom-
munikation des Eiterherdes mit dem Darmrohre zu beziehen ist, da die Darm-
wandung, wenn miterkrankt, für den Durchgang aller möglichen Darmbakterien
geeignet wird. Es ist auffallend, dafs manchmal trotz bestehender Kommuni-
kation mit der Darmlichtung der Eiter seine gute Beschaffenheit nicht ver-
liert. Diese Thatsache mufs damit erklärt werden, dafs die zumeist kleinen Lücken
wie Klappenventile funktionieren, d. h. dafs dieselben dem Eiter wohl den Aus-
tritt, nicht aber fäkulenten Stoffen den Eintritt in die Abscefshöhle gewähren.

Jauchung des Eiterherdes ändert natürlich die Prognose wesentlich,
indem durch dieselbe ein chronisch septischer Zustand erzeugt wird, dem die
Kranken verhältnismäfsig rasch erliegen.

Gelegentlich der Erörterung des Verlaufes der Beckenzellgewebsentzün-
dung ist schon wiederholt der **Prognose** gedacht worden. Aus jenen Be-
merkungen ergiebt sich, dafs die allgemein herrschende Anschauung dahin
geht, die Entwickelung einer umschriebenen parametralen Geschwulst im
Wochenbette deute auf eine Neigung zur Lokalisation des Prozesses. Schon
bei den Verletzungen ist erwähnt worden, dafs die Folgen in Gestalt der sich
anschliefsenden Phlegmone in erster Linie von den ätiologischen Momenten,
von der Ausdehnung der Verletzung u. s. w. abhängig seien. Klinisch wird
die Vorhersage von der Schwere der Allgemeinerscheinungen, speziell von der
Heftigkeit der Infektionserscheinungen abhängen. Rasche Zunahme des Ex-
sudates mit Beteiligung des Bauchfells trübt dieselbe wesentlich.

Die Vorhersage darf jedoch nicht blofs die momentane Lebensgefahr
ns Auge fassen, sondern mufs auch auf die weiteren Folgen, welche durch
ein Exsudat bedingt werden, Rücksicht nehmen. Nur die vollständige Resti-
utio ad integrum, wie sie manchmal vorkommt, kann in diesem Sinne als
günstig bezeichnet werden. Alle die verschiedenen Residuen, welche nach
Exsudaten zurückbleiben, und wie sie bereits beschrieben worden sind, können
einen ähnlichen Schrumpfungsvorgang, und damit die gleichen Beschwerden

und Reflexerscheinungen hervorrufen, wie sie für die chronische, retrahierende Form der Parametritis charakteristisch sind.

Wenn der Eiter, sei es spontan oder auf operativem Wege, nach aufsen entleert wurde, kommt es in der Regel zu rascher Ausheilung; unangenehmer ist die Perforation in ein Beckenhohlorgan; damit gewinnt die Erkrankung gewöhnlich einen schleppenden Charakter. Die Fistelöffnung verschliefst sich manchmal, und es kommt zu Eiterretention mit neuerlichen akuten Erscheinungen und Beschwerden, hin und wieder auch zum Weitergreifen des Prozesses; erst bis die Fistelöffnung wieder durchgängig geworden, der zurückgehaltene Eiter entleert ist, tritt Besserung ein. So kann dieser abwechselnd gute und schlechte Zustand durch Monate hindurch andauern.

Bei Durchbruch in die Blase ist die Entstehung einer Cystitis und eines ascendirenden Prozesses (Pyelonephritis) zu befürchten, bei Durchbruch in den Mastdarm kann man meist gewärtig sein, dafs durch Eintritt von fäkulenten Stoffen in die Abscefshöhle eine Verjauchung Platz greift, wodurch das Individuum direkt in Lebensgefahr gebracht werden kann. Dafs ein solcher Zustand selbst nach der sogenannten Spontanperforation die Arbeitsfähigkeit des Individuums und dessen Lebenslust wesentlich zu beeinträchtigen vermag, liegt auf der Hand. Es ist also nicht jeder Fall, bei dem spontaner Durchbruch erfolgt ist, als ein geheilter anzusehen. Können wir dem Eiter einen anderen Weg als den in ein Beckenorgan verschaffen, so sollen wir dies fördern.

Als die Folgen nicht vollständig resorbierter Exsudate werden angeführt: Schmerz beim Coitus, Prädisposition zum Abortus (Boivin, Bourdon, Schulz, v. Winckel), Störungen bei nachfolgender Geburt. Dieselben dürften in erster Linie auf die Fixation des Uterus zurückzuführen sein[1]). Ausgebreitete parametrale Narben sind häufig mit Lacerationsektropium verbunden, und dieser Zustand allein bedingt jene Neigung zur Fehlgeburt.

Diffuse, sich nicht bald resorbierende Exsudate im Beckenzellgewebe führen, wie begreiflich, durch Kompression der zuleitenden Blutgefäfse zur Atrophie des ganzen inneren Genitale, welche durch die Erscheinung des Aufhörens der Regel zunächst in die Augen fällt.

Umschriebene Exsudate in den Parametrien können andererseits durch Kompression der abführenden Venen eine passive Hyperämie, damit eine chronische Metritis und Menorrhagien zur Folge haben.

[1]) Schwere Geburtsstörungen durch parametrale Exsudate gehören zu den Seltenheiten. Ausgebreitete Veränderungen dieser Art führten zur Ausführung des Kaiserschnittes (Breisky, Carrard). Felsenreich war in einem ähnlichen Falle gezwungen die Perforation, die mit grofsen Schwierigkeiten verbunden war, auszuführen. Derbe und breite Schwielen behindern die Ausdehnungsfähigkeit des unteren Uterinsegmentes. $^2/_3$ des Beckenraumes müssen nach P. Müller für eine Entbindung per vias naturales frei bleiben, sonst thut man besser am Ende der Schwangerschaft den Kaiserschnitt zu machen. Von der künstlichen Frühgeburt ist erfahrungsgemäfs in diesen Fällen wenig zu erwarten. — Oui (Phlegmon du ligament large pendant la grossesse [Congrès de Gynécol. et d'obstétr., Août

TAFEL VI. FIG. 29.

Fig. 29.

Typisches, puerperales, parametrales (parauterines) Exsudat der linken Seite, mit Vereiterung (Parametritis lateralis). Eigene Beobachtung. Die Organe des kleinen Beckens herausgenommen und, wie bei den Obduktionen üblich, von vorne aufgeschnitten. Daher die Blase in zwei Teile zerlegt, die Gebärmutterhöhle durch den Kreuzschnitt eröffnet. Die rechten Adnexa uteri, sowie das Ligamentum latum dieser Seite normal, das rechtseitige Parametrium sowie das praecervikale Bindegewebe unverändert. Der Entzündungsprozefs auf die linke Seite beschränkt. Die Grenzen der Abscefshöhle durch eine rote Linie markiert. Man erkennt die zahlreichen Buchten und Nischen derselben. Sie ist eingelagert in eine derbe Schwielenmasse.

Fig. 29.

Verlag von J.F. Bergmann, Wiesbaden.

TAFEL VII. FIG. 30.

Fig. 30.

Praecervikales, anteuterines Exsudat puerperalen Ursprungs (Parametritis anterior). Eigene Beobachtung. Die rote Linie markiert die Grenzen des ganz abgeschlossenen Eiterherdes. Die seitlichen Parametrien vollkommen frei. Die Blase ganz auseinander geschnitten, die Blasenschleimhaut mitergriffen. von diphtheritischen Membranen bedeckt. Die Scheide von vorne eröffnet.

Fig. 30

Lith. Anst. d. k. k. Univers. Druckerei v. H. Stürtz, Würzburg

Behandlung der Beckenzellgewebsentzündung.

Da die Beckenzellengewebsentzündung am allerhäufigsten puerperalen Ursprunges ist, werden strenge aseptische Maßnahmen bei der Geburt und die richtige Durchführung der Diätetik des Wochenbettes die Entstehung einer solchen in erster Linie zu verhüten imstande sein.

Sind während einer Geburt nachweisbare, also größere Verletzungen am Genitaltrakte entstanden, so gilt heute allgemein die Vorschrift, die Wunde durch eine sorgfältige Naht so bald als möglich zu schließen. Gegen diese wird heute noch von vielen Seiten gesündigt: große Dammrisse bleiben offen, größere Scheiden- und Cervixrisse werden kaum beachtet. Hat sich von diesen Wunden aus die Infektion einmal etabliert, dann ist es logisch, wie bei anderen infizierten Wunden nach den allgemeinen Regeln der Chirurgie vorzugehen. Die Lokalbehandlung derselben ergiebt sich von selbst. Wir sehen bei früh genug entdeckter Eingangspforte durch Desinfektion der Wunde und sorgsame Behandlung die Entzündungserscheinungen recht oft zurückgehen. Bei den von der Placentarstelle ausgehenden Infektionen möchten wir für die Frühstadien die lokale Behandlung durch intrauterine Ausspülungen nicht ganz vermissen; sie hat uns manchmal gute Früchte getragen, wenn auch zugegeben werden muß, daß sie oft effektlos geblieben ist; thatsächlichen Schaden hat sie, wenn verständnisvoll ausgeführt, jedoch nie gebracht.

An dieser Stelle möge vor allem vor dem leichtsinnigen Gebrauch der Zange und der weitgehenden Indikationsstellung für diese Operation gewarnt werden. Bei der ohnedies bestehenden Neigung der praktischen Ärzte, mit einer Entbindung rasch fertig zu werden, die sich durch die humane Empfindung, die Gebärende von ihren Schmerzen zu erlösen, leicht decken läßt, darf am allerwenigsten von klinischer Seite aus die These ausgesprochen werden, „die Zangenextraktion sei ein Eingriff, welcher ohne alle Skrupel und ohne Nachtheile für die Frau anzuwenden sei". Wie vielen Fällen von Parametritis schleichenden, hartnäckigen Charakters, welche sich sogen. „leichteren" Zangengeburten und glattem Verlaufe des Wochenbettes angeschlossen haben, begegnet nicht der achtsame Beobachter! Jahrelange Störung der Gesundheit ist oft die Folge eines solchen Eingriffes, ohne daß deutlich palpable Veränderungen vorliegen würden.

Der Wert der Asepsis bei der Durchführung gynäkologischer Operationen erfreut sich längst allgemeiner Anerkennung; weniger gilt dies bei kleineren Eingriffen und Manipulationen gelegentlich von Untersuchungen, bei denen eben auch Oberflächenläsionen gesetzt werden können. Nach unseren Erfahrungen erscheint es empfehlenswert, selbst bei einer gewöhnlichen Unter-

---

1895]) berichtet über die Eröffnung eines solchen großen Eiterherdes ohne Störung der Schwangerschaft. Erst, als nach Sekretretention hohes Fieber auftrat, kam es doch zur Fehlgeburt.

suchung einer Frau der Indagation die Spiegeluntersuchung vorauszusenden, und wenn nötig, eine Ausspülung des Scheidenrohres mit einer antiseptischen Lösung vorzunehmen, endlich auch die Desinfektionsvorschriften für die untersuchende Hand in gleicher Weise durchzuführen, wie bei der Untersuchung Schwangerer und Gebärender. Damit wäre eine gewisse Prophylaxe für Untersucher und Untersuchte gegeben.

Noch viel zu wenig wird Vorsorge getroffen, dafs nur vollkommen reine Instrumente, Spiegel, Sonden, in Verwendung kommen. Die Asepsis der Instrumente ist um so notwendiger, wenn sie zur intrauterinen Therapie benützt werden. Das Cylinderepithel im Uterus ist vulnerabler als das geschichtete Plattenepithel der Scheide und der Portio. Gerade bei Sondierungen und gelegentlich von intrauterinen Ausspülungen sieht man, auch wenn mit grofser Vorsicht vorgegangen wird, zuweilen einige Tropfen Blutes abfliefsen, ein Zeichen dafür, dafs das Oberflächenepithel an irgend einer Stelle verletzt wurde. Von so kleinen Defekten der Schutzdecke aus können die Infektionserreger zum subepithelialen Gewebe, damit auch zu den weiteren Bindegewebslagern Zugang gewinnen. All diese Dinge sind nicht so belanglos, als sie noch vielfach angenommen werden.

Zu den verhütenden Mafsnahmen zählen auch noch einige hygienische Vorschriften, welche die Frauen besser beherzigen sollten. Wir kennen heute zur Genüge die anatomischen Veränderungen, die bei der Menstruation auftreten; wir wissen, dafs das Oberflächenepithel stellenweise dort abgehoben wird, wo sich Blutextravasate finden; diese werden einen guten Nährboden für alle eingebrachten Keime abgeben; endlich bieten die Succulenz und der Blutreichtum des Gewebes während dieses Stadiums analoge Eignung zum Eintritte und zur Weiterverbreitung der ansteckenden Stoffe, wie während der Schwangerschaft und Geburt. Das oft ausgesprochene Klaffen des Muttermundes während der Regel begünstigt augenscheinlich das Ascendieren der Erreger mancher Infektion. Alle Arten von Entzündungsprozessen exacerbieren oder recrudescieren gerne und leicht zur Zeit der Menstruation. Es kann daher die alte, auf Erfahrung sich stützende Regel, sich während dieser Zeit zu schonen, und vor allerlei Schädlichkeiten zu bewahren (Vermeidung von Coitus, Erschütterung, Anstrengung, Erkältung, Stuhlverhaltung u. s. w.) den Frauen nicht oft genug eingeschärft werden. Es sollen weiters Untersuchungen und operative Eingriffe während dieser Zeit vermieden werden. Auch das Geheimnis, wieso die Erkältung während der Periode ein besonders prädisponierendes Moment für die Entstehung der Entzündung abgiebt, ist in naturwissenschaftlichem Sinne, wie bereits an anderer Stelle erwähnt, gelöst.

Es bedarf keiner besonderen Erläuterung, dafs da, wo es möglich ist, das ursächliche Moment beseitigt werden mufs. So wird natürlich ein Pessarium, welches wegen bedeutender Gröfse oder Rauhigkeit der Oberfläche Druckdekubitus erzeugt, entfernt werden müssen: das gleiche gilt für vergessene, zurückgehaltene Tampons und für Fremdkörper, die zu antikonzeptionellen

oder onanistischen Zwecken eingelegt wurden, für Quellstifte, welche Sekretretention und Fieber hervorgerufen haben u. s. w.

Es genügt ein Hinweis auf die eingangs erwähnten ätiologischen Momente, und ersparen wir uns eine weitere eingehendere Aufzählung.

Behandlung des akuten und subakuten Stadiums.

Für das akute Stadium fällt die Art der Behandlung mit jener der akuten Entzündung des inneren Genitale überhaupt zusammen, sie gleicht daher auch im grofsen Ganzen jener bei der akuten Beckenbauchfellentzündung.

Absolute Ruhe und Antiphlogose soll einerseits einen die Entzündung beschränkenden, anderseits einen subjektiv wohlthätigen Einfluss ausüben. In früherer Zeit standen die lokale Blutentziehung, die Anwendung von blasenziehenden Pflastern auf das Abdomen, sowie die Einreibung von Unguentum hydrarg. cin. in die Bauchhaut in Verwendung.

Die schmerzlindernde Wirkung der Blutentziehung steht aufser allem Zweifel; doch verwenden wir sie nur ausnahmsweise in Form von Skarifikation der Portio bei chronischen Formen und gleichzeitiger Metritis colli. Früher spielte diese Mafsregel eigentlich die Hauptrolle; es wurden Blutegel in die Leistenbeuge, in die Dammgegend und an die Portio vag. gesetzt (noch von Scanzoni, Spiegelberg, E. Martin u. a. empfohlen).

Die Anwendung von Kälte (Eisbeutel, Leiter'scher Apparat u. s. w.) wirkt oft auch bei der akuten Parametritis ähnlich schmerzlindernd, wie bei der Pelviperitonitis, kann daher nur bestens empfohlen werden. Bei energisch fortgesetzter und zu intensiver Anwendung von direkt auf die Haut applizierten Eisumschlägen und langem Liegenlassen eines Eisbeutels kommt es leicht zur Erfrierung der Haut, welcher Umstand bei dem weiteren Verlaufe Unannehmlichkeiten bereiten kann[1]). Unter allen Umständen mufs zwischen Eisbeutel und Haut ein wasserdichter Stoff eingelagert werden. Es sei hier noch der Wärmeregulatoren gedacht, welche in Form von hohlen Metallcylindern, in denen kaltes Wasser cirkuliert, in die Scheide eingeführt werden.

Erbrechen kommt nur dann vor, wenn das dem Exsudat benachbarte Zwerchfell mitergriffen ist, also eine umschriebene Beckenbauchfellentzündung

1) Siehe hierüber Burckhardt, Beitrag zur Therapie des Puerperalfiebers. Ztschr. f. Geb. 1883. IX. 268.: Gegen Schmerzen, welche von phlegmonösen Entzündungen der Parametrien ausgehen, genügt meist der Eisbeutel; wird aber in dem Anfangsstadium eine genügende Anästhesie nicht erzeugt, so ist die lokale Applikation von Opiaten in Form von Suppositorien zu empfehlen. Mit der Eisbehandlung hört Burckhardt in der Regel auf, sobald die Temperaturkurve anzeigt, dass eine Resorption septischer Stoffe nicht mehr stattfindet. Er hält dies für sehr wichtig, weil nach Entfernung des Eisbeutels die abgekühlte Partie wieder vollständig in den Kreislauf gezogen wird und eine Restitutio ad integrum daselbst schneller eintreten wird. Der Eisbeutel lange angewendet, ist, wie oft beobachtet wurde, keineswegs ohne Gefahren, denn sowohl sein Druck, als auch seine Kälte, meist wohl beide zusammen, können zur örtlichen Gewebsnekrose führen.

sich entwickelt hat. Dasselbe wird jedoch nie so intensiv, dafs es besonders behandelt werden müfste, wie dies von Aran, Nonat u. a. (Eispillen, Nux vomica, Strychnin. Vesikantien auf die Magengegend u. s. w.) empfohlen wurde. Gewöhnlich ist es in wenigen Tagen von selbst geschwunden.

Antipyretica werden heute fast kaum mehr gereicht; man trachtet höhere Temperaturen bei etwas längerdauernden Formen besser durch kalte Einpackungen und Einwickelungen, wie diese beim Typhus im Gebrauch stehen, zu bekämpfen. Man erblickt in dieser Mafsnahme weniger eine Einflufsnahme auf den Gang der Krankheit, als eine solche, welche von den Kranken aufserordentlich wohlthätig empfunden wird.

Kalte Vollbäder im akuten Stadium der pyämischen Form des Wochenbettfiebers wagt man nicht leicht zu verordnen, da die hierbei fast unvermeidliche Bewegung der Weiterverbreitung des Entzündungsprozesses Vorschub leisten kann.

Bei länger dauernden fieberhaften Prozessen und bei Auftreten mehr minder ausgebreiteter Exsudate hat die Behandlung mehrere Ziele zu verfolgen: in erster Linie durch eine zweckmäfsige Ernährung und tonische Behandlung den Allgemeinzustand nicht zu sehr leiden zu lassen, in zweiter Linie die Aufsaugung des Exsudates zu begünstigen.

Nur bei sehr heftigen Schmerzen und im akuten Stadium verwenden wir Narcotica.

Das Darreichen von Opiaten kann bei dieser Erkrankungsform nicht gebilligt werden. Bei der umschriebenen Bauchfellentzündung wollen wir mit denselben die Darmbewegung beschränken oder aufheben und damit die Weiterverbreitung des Prozesses hintanhalten; hier jedoch, wo das Bauchfell gar nicht oder nur wenig in Mitleidenschaft gezogen ist, wünschen wir, um Stauung in den Beckenvenen zu vermeiden, eher eine Anregung der Peristaltik. Dieser Wunsch begründet auch die Anweisung vieler Autoren, durch milde Klysmen in diesem Sinne zu wirken: v. Winckel empfiehlt vor allem Öllavements. Drastica sind selbstverständlich zu vermeiden, und wenn man durch Einführung eines Medikamentes schon wirken will, nur Cathartica mildester Art (Calomel. Ol. Ricini, Rheum, Magnesia u. s. w.) zu geben.

Gegen die manchmal sehr heftig auftretenden Durchfälle ist am besten gar nichts zu unternehmen. Entweder handelt es sich um septische Diarrhoeen, dann erblicken wir in denselben, von der Annahme ausgehend, dafs dieselbe eine Ausscheidung der septischen Stoffe auf diesem Wege darstelle, nur eine günstige Erscheinung, oder der Exsudationsprozefs hat auch die Darmwand mit einbezogen, und dieselbe in ein Stadium der Reizung versetzt, durch welche eine Erhöhung der Peristaltik herbeigeführt wird; dann nützt eine Mafsregel zur Verminderung derselben nicht viel, da das ursächliche Moment, das der Mastdarmwand anliegende Exsudat dadurch nicht beseitigt werden kann. Wir können daher die Zuführung von Bismuthum subnitricum und ähnlichen Präparaten nicht gutheifsen.

Es wird heute allgemein als ein Fehler bezeichnet, die in früherer Zeit bei fieberhaften Prozessen übliche, blande Diät auch nur für einige Zeit fortzusetzen. Im Gegenteil, selbst im akuten Stadium scheuen wir uns nicht, Nährstoffe in den verschiedensten Formen dem erkrankten Individuum beizubringen. Hier spielt die gekühlte Milch die erste Rolle. Es gelingt leicht, einer solchen Kranken im Laufe des Tages 1—1½ Liter in kleinen Dosen zuzuführen, und das genügt schon, um über das ärgste hinauszukommen. Wir versuchen es weiters mit Eierpunsch und Weinchaudeau, die gekühlt und in kleinen Gaben leicht vertragen werden. Im weiteren Verlaufe giebt man die leichtest verdaulichen Dinge, darunter aber auch recht nahrhafte Stoffe (weifse Fleischarten, wie geschabtes Huhn, Schinken, ferner Hafergrütze, Kakao), daneben leichte Gemüse und gedünstetes Obst. Allgemeiner Beliebtheit erfreut sich die Somatose.

Seitdem die Alkoholbehandlung bei septischen und pyämischen Prozessen und für das Wochenbettfieber zur Regel geworden, ist dieselbe auch ein integrierender Bestandteil der Behandlung schwerer Fälle von Parametritis geworden. Wir verbinden dieselbe gerne mit der Milchdiät in der Weise, dafs wir jedem Glas Milch einige Tropfen Cognac zusetzen. Daneben können stärkere Weine (Sherry, Marsala) verabreicht werden.

Sind die Kranken sehr anämisch und heruntergekommen, so werden die Tonica, Eisenpräparate empfohlen. Gute Erfolge sahen wie bei Benützung von Fellow's Hypophosphit-Syrup, welcher ein Gemisch von Eisen, Mangan, Chinin u. dergl. darstellt.

Die Resorption gröfserer, starrer Exsudate befördern wir a) durch Dunstumschläge (Priefsnitz'sche Umschläge), einfache und Moorkataplasmen, b) durch heifse Scheidendouchen, c) durch Sitz- und Vollbäder, d) durch den Gebrauch von Resorbentien und e) durch Massage.

Die Benützung der heifsen Scheidendouchen zur Beförderung der Resorption von Entzündungsprodukten ist ein unentbehrlicher Bestandteil der gynäkologischen Lokaltherapie geworden, so dafs es an dieser Stelle kaum mehr einer Erläuterung über die Art der Vornahme dieses Verfahrens bedarf. Dafs dasselbe bei harten, unempfindlichen Exsudaten ganz besonders am Platze ist, möge hier hervorgehoben werden. Wenn diese Douchen in der richtigen Weise durchgeführt werden, dann entfalten sie eine vorzügliche Wirkung. Nur geschieht dies oft nicht den diesbezüglichen Vorschriften entsprechend; entweder werden dieselben zu selten gemacht, oder es wird ein zu geringes Quantum Spül-Flüssigkeit benützt oder die Temperatur derselben ist nicht heifs genug. Fritsch empfiehlt Ausspülungen der Scheide mit Soole jeden 2.—3. Tag (5—8 Liter; Temperatur 32—36° R.). — Über die mit heifsen Scheidendouchen erzielten Erfolge bei den verschiedensten chronischen Entzündungen des weiblichen Genitale s. Bertram (Zeitschr. f. Geburtsh. 1882. VIII. 150).

Wo es angeht, ziehen wir das Vollbad dem Sitzbade vor. Es wird damit eine Einwirkung auf den Gesamtorganismus und dessen Stoffwechsel

erzielt, während das Sitzbad doch nur lokal wirken kann. Von der Temperatur und der Dauer des Bades hängt die Wirkung desselben ab. Häufig wird von den Ärzten unterlassen, der Kranken nach dem warmen Bade eine entsprechend lange Einnahme der Ruhelage zu empfehlen. Warme Bäder führen einen Zustand der Ermattung und Erschöpfung herbei, der, wenn nicht die nötige Ruhe folgt, leicht Vermehrung der nervösen Erscheinungen im Gefolge hat. Es ist daher zweckmäfsig, alle die Badeprozeduren besonders bei Leuten, die sich nicht entsprechend schonen können, in die Abendstunden zu verlegen, sodafs dem Bade sofort die Bettruhe folgt.

Die Wirkung dieser Bäder wird verstärkt durch verschiedene Zuthaten von Extrakten und Salzen (Moorsalz, Moorlauge, Moorextrakt — Halleiner Mutterlaugensalz, flüssige Soole), so dafs damit Surrogate[1]) für Badekuren geboten werden sollen. Es ist oft genug hervorgehoben worden, dafs dies nie in vollem Mafse gelingt, und dafs zum Erfolge der Badekur nicht so sehr das Bad allein, als vielmehr das Fernsein von häuslicher Sorge, die entsprechende Ruhe und die sorgsame Pflege den wesentlichsten Faktor in therapeutischer Hinsicht darstelle. Es ist daher bei der Empfehlung der Badekuren für diese Fälle auch weniger von Belang, ob Sool- oder Moorbäder gebraucht werden, vor allem das Moment entscheidend, dafs sich Jemand dazu entschliefst, sich längere Zeit hindurch der alleinigen Pflege seines Organismus zu widmen.

Im grofsen und ganzen möchten wir für die frischeren Prozesse die Soolbäder, für die älteren Moorbäder empfehlen, letztere als die intensiver wirkenden ganz besonders bei torpiden Exsudaten vorziehen.

Die richtige Wahl eines Kurortes nach dem Allgemeinbefinden und nach den individuellen Eigentümlichkeiten einer Kranken zu treffen, ist nicht immer ganz leicht; es kommt hierbei die soziale Stellung, die gewohnte Lebensweise der Betreffenden oft sehr in Betracht.

Von Resorbentien stehen die Jodpräparate und das Ichthyol obenan. Erstere wie letztere wurden per os, per rectum und per vaginam appliziert. Heute hat man sich fast allgemein auf die letzte Applikationsmethode beschränkt. Auch da erachten wir es als ziemlich gleichgültig, ob man den Breisky'schen Jodanstrich der Scheidengewölbe oder der Bauchdecken, das Jodkali in Form von Globuli vaginales oder Jodkaliglycerintampons in Anwendung zieht. Rheinstätter hält wie für das Ergotin an der Verabreichung des Präparates durch wochenlang fortgesetzte Einspritzung in den Mastdarm fest.

Das Ichthyol wurde als Resorbens und schmerzstillendes Mittel bei entzündlichen Zuständen in den weiblichen Genitalien zuerst von H. W. Freund

[1]) Die Ärzte sind oft gar nicht unterrichtet, in welcher Dosierung und unter welchen Modalitäten ein solches Bad verabreicht werden soll. Sie instruieren ihre Kranken nicht, weshalb manchmal durch zu hohe Temperatur oder durch zu geringen Zusatz gefehlt und der Erfolg des Bades gestört wird. Es ist notwendig, dafs man den Patientinnen ganz genaue Instruktion erteile über die Zahl der Bäder, die Dauer und Temperatur derselben, die Menge des Zusatzes und die Tage und Tageszeiten bestimme, an welchen dieselben genommen werden sollen.

empfohlen. In erster Linie hatte man dabei die chronisch entzündlichen Schwellungen der Gebärmutteranhänge im Auge; aber auch für extraperitonaeal sitzende Entzündungsprodukte wurde dessen heilende Kraft von der Strafsburger Klinik aus angepriesen. Dafs man diesem Mittel eine solche Begeisterung entgegenbrachte, beweist zur Genüge, wie machtlos in therapeutischer Hinsicht man diesem Zustande gegenüber war. Ein gewisser Grad von Optimismus, welcher dem Heer von Berichten über die Erfolge mit diesem Mittel anhaftet, ist wohl auf diesen Umstand zurückzuführen. Wir haben uns seinerzeit trotzdem nicht enthalten können, gewisse Momente herauszugreifen, welche darthun sollten, dafs die schmerzstillende Wirkung des Ichthyol in gleicher Weise zustande komme wie beim Sims'schen Glycerintampon. Da das Ichthyol anfangs in Verbindung mit Glycerin benützt wurde, so war es naheliegend, den dies bezüglichen Erfolg auf die wasserentziehende Wirkung des Tampons zurückzuführen. Bezüglich der resorbierenden Kraft jedoch ist es aufserordentlich schwierig, ein bestimmtes Urteil zu gewinnen. Sehen wir doch oft ohne alle Behandlung parametrale Exsudate in kurzer Zeit verschwinden. Das propter hoc und post hoc, diese in der Medizin oft so schwer zu beantwortende Frage, war auch bei der Beurteilung dieses Mittels nicht leicht zu lösen. Die Stimmen über die die Resorption begünstigende Einflufsnahme dieses Medikamentes haben sich jedoch im Laufe der Zeit ungemein gemehrt; wir haben uns an dasselbe bereits so gewöhnt, dafs wir es heute schwer vermissen möchten [1]).

Zum Zwecke der Resorption von Entzündungsprodukten, welche keine Tendenz hierzu zeigen, ist die Anwendung der Massage am Platze. Speziell bei derben, starren, knoten- oder strangartigen Residuen, welche ihre Empfindlichkeit vollständig verloren haben, soll dieselbe geübt werden. Irgend ein Anzeichen, welches im Centrum dieser harten Massen einen Eiterherd vermuten läfst, bildet natürlich eine strenge Gegenanzeige. Durch Kneten,

---

1) Wir benützen nach wie vor die 5—20 % Glycerinlösung des Ammonium sulfoichthyolicum, um die vaginalen Tampons damit zu tränken. Von anderer Seite wird das direkte Bestreichen der Scheidengewölbe mit 50 % Lösung, sowie die Benützung dieser Lösung zur intrauterinen Medikation mittels Playfair-Sonde oder Spritze empfohlen. Die von Freund gleichzeitig empfohlene Verabreichung von Pillen und Stuhlzäpfchen wurde wegen gewisser übler Nachwirkungen, Aufstofsen u. dgl. aufgegeben. Ausführliches über die Wirkungsweise und die Bedeutung dieses Mittels findet sich in den Arbeiten von Fefsler, Klinische experimentelle Studien über chirurgische Infektionskrankheiten, München 1891; H. W. Freund, Berliner klinische Wochenschrift, 1890, Nr. 11 u. 45; Reitmann und Schönauer, Wiener klin. Wochenschr., 1890, Nr. 33; Bloch, Wiener medizin. Wochenschr., 1890, Nr. 50/51; Schäffer, Berliner klin. Wochenschr., 1890, Nr. 38; Kötschau, Münchener mediz. Wochenschr., 1891, Nr. 1; Oberth, Wiener klin. Wochenschrift, 1891, Nr. 1. — Seither ist eine förmliche Ichthyollitteratur entstanden, für deren Anführung der Raum nicht reicht. In den hier citierten Schriften ist nur der erste Eindruck dargestellt, den das Mittel auf die Fachgenossen ausgeübt hat und wie sehr der Optimismus überhand nahm. Die baktericiden Eigenschaften desselben, von Fefsler schon erwiesen, haben durch die Empfehlung desselben gegen Gonorrhoe seitens einer Autorität, wie Bumm, nur noch weitere Bedeutung gewonnen.

Drücken, Streichen, (Zirkelreibung, Effleurage, Mahlen und Walken nach Thure Brandt) auf bimanuellem Wege soll die Cirkulation dieser Gebilde angeregt und damit die Aufsaugung befördert werden. Man kann die Blutzufuhr nach den Genitalorganen noch durch die sogenannten zuleitenden Bewegungen (Knieteilung und Kreuzhebung) vermehren. Empfehlenswert ist es, der Massage heifse Douchen oder warme Bäder vorauszuschicken, ferner die Kranken nach derselben eine Zeitlang ruhen zu lassen.

Erwähnenswert erscheinen uns auch die von Chrobak mittelst elastischen Zuges bei Narben erzielten Erfolge (s. Chrobak's Monographie in Billroth-Lücke's Handbuch über gynaekologische Untersuchung), sowie die von W. A. Freund auf der Braunschweiger Naturforscherversammlung empfohlene Behandlung der Exsudate mittels vaginal und abdominal anzuwendender Schrotbeutel.

Apostoli hat die von ihm vervollkommnete elektrische Behandlungsmethode auf alle Genitalleiden ausgedehnt, so auch für die Behandlung parametraler Exsudate empfohlen. Er hat darin verhältnismäfsig wenig Anhänger gefunden. Von einzelnen Autoren wird derselben nachgerühmt, dafs, wenn dieselbe genau nach Apostoli's Vorschriften ausgeführt wird, die Schmerzhaftigkeit in wenigen Tagen verschwindet. Die Heilungsdauer wird durch dieses Verfahren auch nach den besten Berichten, wie es scheint, nicht wesentlich abgekürzt: der von Sanders angegebene Zeitraum von 2 Wochen bis 2 Monaten dürfte auch zur spontanen Aufsaugung genügen. Wir selbst haben darüber keine Erfahrungen.

Behandlung jener Fälle, bei denen Vereiterung im Exsudate aufgetreten ist.

Bezüglich der Behandlung dieser Fälle stehen sich zwei Gruppen von Autoren gegenüber, von denen die eine vor übereilten operativen Eingriffen warnt, und die Vornahme einer Incision nur dann empfiehlt, wenn die Erweichung vom Kerne aus bis an die Peripherie vorgedrungen ist, wenn also an irgend einer Stelle deutliche Fluktuation vorliegt (Scanzoni, Duncan, Braun, Schröder u. a.), indes die andere Gruppe für ein schon frühzeitig aktives Vorgehen eintritt. Als Hauptvertreter dieser letzteren Richtung mufs schon Récamier genannt werden; ebenso hat bereits König 1862 die frühzeitige Operation empfohlen. Hegar war der erste, welcher es versucht hatte, auch tieferliegenden Eiterherden frühzeitig auf präparatorischem Wege beizukommen.

Leider ist in letzter Zeit auch in unserer Litteratur durch die Aufnahme der Bezeichnung Beckenabscefs oder Beckeneiterung ein solches Wirrsal geschaffen worden, dafs das vorliegende grofse Beobachtungsmaterial, das unter dem Titel „Behandlung der Beckeneiterungen" zu sammeln wäre, für unsere Zwecke nicht verwertbar ist, da es sich fast durchwegs um vereiterte

Adnexa uteri, also um intraperitoneal gelegene Abscesse handelt, — und die Besprechung dieser fällt in das Kapitel „Adnexoperationen".

Fritsch, J. Veit, Leopold (Buschbeck-Ettinger) u. a. haben die Frage der frühzeitigen Incision wieder aufgenommen und die Anregung gegeben, bei diesem Prozesse nicht allzu lange hinzuwarten. Wir sind diesen Bestrebungen gefolgt und müssen uns auf Grund diesbezüglicher Beobachtungen als zu dieser Richtung zugehörend bekennen.

Wer einerseits zu beobachten Gelegenheit hatte, wie solche Kranke durch Monate lang dauernde, von Fieber begleitete Eiterung trotz aller Gegenbestrebungen und sorgfältiger Allgemeinbehandlung, bevor spontane Perforation erfolgte, elendem Siechtum verfallen und an ihrem Organismus schwer geschädigt werden, wer andererseits bei analogen Fällen durch frühzeitige Eröffnung der wenn auch noch kleinen Eiterherde rasche Heilung eintreten sah, wird sich leicht zu dieser letzteren entschliefsen.

Dafs die frühzeitige Incision in einzelnen Fällen nicht sofort zur definitiven Heilung führt, der Eiterungsprozefs sich fortsetzt und weiterkriecht, hat manche veranlafst, neuerlich vor der Vornahme derselben zu warnen und nach altem chirurgischen Brauche das Abwarten der Reife anzuraten. Diese letztere zu erkennen, kann aber, wenn das Exsudat nicht der Oberfläche nahe ist, grofse Schwierigkeiten bieten.

Für die Wahl des Zeitpunktes gewinnen wir auch aus den Aussprüchen unserer erfahrensten Fachgenossen keine Belehrung; so sind nach Fritsch Tumor und Fieber die Anzeigen zu operativem Vorgehen, und zwar heifst es dort „wenn der Tumor grofs ist und durch die übliche Behandlung ein Fortschritt zum Bessern nicht erzielt wurde". Diese so allgemein gehaltene Ausdrucksweise deutet darauf hin, dafs die Bestimmung des Zeitpunktes für die Incision, wenn noch nicht Fluktuation vorhanden ist, nicht präzise aufzustellen ist. Wir möchten die Indikationsstellung weniger von der Gröfse des Tumors, wenn ein solcher überhaupt nur palpabel ist, mehr von der Intensität des Fiebers und von den sonstigen Allgemeinerscheinungen abhängig machen. Auch Veit sieht in der Schwere der Allgemeinerscheinungen bei einem deutlich fühlbaren Infiltrat die Anzeige zum Eingriffe; er setzt allerdings hinzu, dafs die frühzeitige Incision in einzelnen Fällen keinen ausgesprochenen Nutzen bringe.

Viel kommt dabei allerdings auf die Lage des Abscesses an. Wenn das Exsudat sehr bald den Darmbeinteller und damit die Gegend über dem Lig. Pouparti erreicht oder sich über den Scheidengewölben ausgebreitet hat, ist die Entscheidung eine leichtere. Wir möchten empfehlen bei der unzweifelhaften Erkenntnis des Vorhandenseins eines Abscesses am Ende der zweiten Woche einzugreifen und nicht länger zuzuwarten.

Nur wenn multiple Eiterherde vorliegen, wird die Eröffnung des einen das Fortschreiten des Prozesses nicht zu hemmen vermögen. Wir besitzen aber Operationsmethoden und kennen heute ganz gut die Wege, die wir zu wählen haben, um auch tiefer sitzenden Herden beizukommen und das ganze

Parametrium nach solchen abzusuchen, ohne dafs man für das Individuum etwas zu fürchten hätte. Ist es doch heute bei den Chirurgen allgemein Brauch, auch bei einer Zellgewebsphlegmone, ohne den direkt tastbaren Nachweis eines Eiterherdes das erkrankte Gewebe nach allen Richtungen breit zu spalten und mit antiseptischen Substanzen in Berührung zu bringen.

Dafs wir incidieren, wenn irgendwo Fluktuation deutlich ist, ist ja selbstverständlich; der Ort, wo dies geschehen soll, ist ebenso klar vorgezeichnet; nur die seinerzeit von Aran u. a. empfohlene Incision vom Mastdarme aus führen wir nicht mehr aus, da dadurch Darminhalt in die Abscefshöhle gelangen und die so gefürchtete Jauchung herbeiführen kann.

Die Wahl des Operationsverfahrens[1]) und des Weges, auf welchem vorzudringen ist, wird durch das topographische Verhalten des Abscesses gegeben (siehe diesbezüglich den Abschnitt über den Sitz der Abscesse).

Vom Standpunkte des Operateurs ist es praktisch, nach der Topographie und der Art des Verlaufes eine Einteilung zu schaffen. Dieses Bestreben waltet in allen derartigen Publikationen vor. So teilte schon Wiedow seinerzeit die Beckenabscesse in 3 Kategorien:

a) in solche, bei welchen sich der Eiter nach der Oberfläche oder nach den Beckenhohlorganen einen Weg gebahnt hat, demnach also unmittelbar unter der Haut oder Schleimhaut (Blase, Scheide, Mastdarm) zu treffen ist.

b) in solche, bei welchen der Eiter tiefer in der Beckenhöhle verborgen bleibt und sehr schwer zugänglich ist und

c) in solche, bei welchen der Durchbruch bereits erfolgt ist — eventuell auch nach mehreren Richtungen hin —, die Eiterung aber trotzdem fortdauert.

Wege, auf welchen bei nicht vorhandener Fluktuation an zugänglichen Stellen vorzudringen ist, um zum Eiterherde zu gelangen.

I. Für hochsitzende, seitlich in den breiten Mutterbändern gelegene oder auf die Darmbeinteller sich ausbreitende Exsudate (Dupuytren'scher Abscefs).	I. Eröffnung über dem medialen Abschnitte des Lig. Pouparti von den Bauchdecken aus.
II. Für tiefsitzende, seitlich gelegene, über den Scheidengewölben sich ausbreitende Exsudate (Parametritis lateralis).	II. a) Eröffnung vom seitlichen Scheidengewölbe aus. b) Seitlicher sagittaler Damnschnitt (Hegar-Sänger).

[1]) Die zweizeitige Incision, wie sie für die Behandlung der Beckeneiterungen seiner Zeit von Nonat vorgeschlagen wurde, pafst eigentlich nur für die intraperitonaealen Abscesse; die Umgebung des Eiterherdes im Beckenbindegewebe ist bereits so verändert, dafs dieses Verfahren vollständig überflüssig erscheint.

I. Für tiefsitzende, in den hinteren Abschnitten des Beckens und retrocervikal ins Septum rectovaginale sich ausbreitende Exsudate (Parametritis posterior).

III. a) Quere Incision im hinteren Scheidengewölbe.

b) Der quere Dammschnitt (Perinaeotomia transversalis).

V. Für präcervikale, also zwischen hinterer Blasenwand und Gebärmutterhals gelegene Exsudate (Parametritis anterior).

IV. Quere Incision im vorderen Scheidengewölbe.

Ad. I. Eröffnung über dem medialen Abschnitt des Lig. Pouparti von den Bauchdecken aus. (Methode von Hegar; Bardenheuer's extraperitonaealer Explorativschnitt; Pozzis Laparotomie souspéri-onaćenne).

Schnittrichtung analog wie für die Unterbindung der A. iliaca — es genügt eine Länge von 6 cm. — Die oberflächlichen epigastrischen Gefäfse werden unterbunden und alle Muskelansätze, M. obliquus externus, internus, transversus abdominis, und die Fascia transversa abdominis sind schichtenweise zu durchtrennen. Man kann so subperitonaeal auf stumpfem Wege an der Innenfläche des horizontalen Schambeinastes entlang in die Tiefe des kleinen Beckens bis an die Basis der breiten Mutterbänder und in die paravesikalen Gruben gelangen.

Bei dem typischen parametralen Exsudat, welches sich auf die Darmbeinteller hinauferstreckt, fällt sofort die Starrheit des Gewebes in der Umgebung des entzündlichen Herdes auf. Die eigentümlichen Schwarten können zuweilen eine Dicke von 3 cm erreichen, sind von weifslicher Farbe, schneiden sich wie eine Speckschwarte und bluten nicht. Sie sind das beste Zeichen, dafs man dem Eiterherde nahe ist. Sie stellen eine Art Schale dar, in deren Centrum ein oft verhältnismäfsig kleiner Eiterkern sitzt. Hat man diesen endlich erreicht, so wird derselbe entleert, die Höhle mit antiseptischer Lösung gründlich ausgespült, dann ausgetastet, ob nicht sinusartige Fortsetzungen und Buchten von derselben ausgehen, ein starkes Drainrohr eingelegt und die verschiedenen Nischen mit Jodoformgaze ausgefüllt und so trocken gelegt.

Die Operation ist ohne irgendwelche Gefahr und leicht ausführbar und hat uns den Eiterherd regelmäfsig auffinden und eröffnen lassen. Nebenverletzungen sind, wenn stumpf vorgegangen wird, nicht zu fürchten.

Die Nachbehandlung ist am besten trocken durchzuführen. Nur bei starker Eiterung spült man durch das Drainrohr öfter durch.

Für die meisten Fälle genügt es, besonders wenn der Abscefs nicht sehr tief sitzt, sich auf die Drainage nach oben und Ausspülungen von da aus zu beschränken. Doch wird es manchmal notwendig, eine Gegenöffnung durch die Scheidengewölbe anzulegen und dadurch den Abflufs nach abwärts zu sichern. Die Anlegung dieser Öffnung wird am besten so durchgeführt,

dafs vom Scheidengewölbe aus mittelst eines Instrumentes (Chrobak's Furchensonde) der Punkt markiert wird, an welchem perforiert werden soll: von der Bindegewebswunde aus präpariert man jenem von da aus tastbaren, empordrängenden Instrumente stumpf entgegen und schneidet dann auf dasselbe ein. Auch Wölfler's Perforationsinstrument haben wir zu diesem Zwecke mit Erfolg benützt, doch mufs natürlich alles über der Scheidenwandung liegende Gewebe zur Seite gehalten werden, um die Verletzung eines grofsen Gefäfses zu vermeiden. Ein analoges Instrument ist in Landau's zangenförmigem Dilatatorium gegeben.

Ad II. a) Eröffnung vom seitlichen Scheidengewölbe aus. In gewöhnlicher Steifsrückenlage wird die Gegend, wo man zu incidieren gedenkt, d. h. wo man den tiefsten Sitz des Exsudates erwartet, mit Spiegel eingestellt, entsprechend desinfiziert, die Portio mittelst Hakenzange etwas nach der anderen Seite gezogen und dann präparatorisch vorgegangen. Die Blutung ist an dieser Stelle eine viel bedeutendere. Es kann auf diesem Wege auch zur Verletzung der A. uterina und des Harnleiters kommen, obgleich beide Gebilde gewöhnlich durch das Exsudat etwas verdrängt sind. Hat man die Scheidenwandung durchtrennt, die Blutung gestillt, und ist man an die derbe Exsudatmasse herangekommen, dann kann man, wenn man sehr vorsichtig sein will, eine Probeaspiration mit der Pravaz'schen Spritze vornehmen. Mit dem Finger tastend orientiere man sich noch genau über Sitz, Ausbreitung und Beweglichkeit des Tumors und incidiere dann[1]). Sobald sich Eiter zeigt, dringe man weiter vor und eröffne die Eiterhöhle, soweit man mit dem Finger in dieselbe hineingelangen kann. Die Ausspülung mit einer antiseptischen Lösung, das Einlegen eines starken Drainrohres und die Trockenlegung mittelst Jodoformgaze wird genau so ausgeführt wie bei I.

---

[1]) Wir befinden uns wohl in Übereinstimmung mit den meisten Autoren, wenn wir die Entleerung solcher Eiterherde mittelst Troikartkanüle (Landau, Hofmokl u. a.) nicht empfehlen und für die breite Spaltung eintreten; wir halten daher die Erfindung von allerlei Formen von Aspirations- und Troikartnadeln für überflüssig. Denn die Diagnose des Vorhandenseins eines Eiterherdes mufs uns aus bestimmten klinischen Erscheinungen geläufig sein und haben wir uns thatsächlich bei derartigen Prozessen diesbezüglich nicht getäuscht. Bei den parametralen Eiterungen ist es jedoch manchmal so, wie bei gewissen Hirnabscessen, wo der Chirurg, der sich durch eine verhältnismäfsig kleine Trepanationslücke zur Hirnoberfläche Zugang verschafft hat, nach allen Richtungen hin tastend und punktierend sucht, keinen Eiter aspiriert, trotzdem, wie die nachfolgende Obduktion erweist, der Abscefs ganz nahe der durchsuchten Stelle gelegen hat. Je breiter wir vordringen, desto sicherer werden wir auch auf kleine Eiterherde stofsen und dieselben nicht übersehen können.

Zur Vornahme der Probepunktion kann man allerdings dem Vorschlage Landau's (Vogl's) Folge leisten, ohne Spiegel also auf palpatorischem Wege den unteren Tumorpol zu fixieren und zu punktieren, nachdem selbstverständlich die Desinfektion vorausgeschickt worden war. Wie oben erwähnt, wird es durch die Einstellung mit dem Spiegel und Herabziehen der Portio noch schwieriger, an den unteren Exsudatpol zu gelangen und bedarf es dazu langer Kanülen. Einzelne Autoren bestehen darauf, der zu diagnostischen Zwecken vorgenommenen Probepunktion sofort die Incision anzuschliefsen.

Fritsch empfiehlt einerseits zum Zwecke der Blutstillung, anderseits um das Nachbargewebe zu komprimieren und eine Infektion des gesunden Gewebes zu vermeiden, eine Umsäumungsnaht, welche die Abscefswandung mit der Scheidenwandung verbindet. Derselbe Autor erwähnt, und wir müssen ihm vollkommen beistimmen, dafs man sich sehr darin täuschen kann, wenn man glaubt, durch Herabziehen der Portio das Exsudat zugänglicher zu machen; durch Herunterziehen des Uterus scheint das Exsudat eher in die Höhe zu gehen.

Der Vorteil der Incision von der Scheide aus ist insoferne ein grofser, als der Abflufs der Sekrete besser stattfinden kann.

Bei stärkerer Sekretion im weiteren Verlaufe sind täglich Ausspülungen zu machen. Vor der Benützung von Drainröhren zu warnen, wie dies Fritsch thut, hat man keinen Anlafs, es wird dabei allerdings vorauszusetzen sein, dafs man infolge chirurgischer Schulung erkennen gelernt haben mufs, wann ein Drainrohr zu kürzen, wann es zu entfernen ist.

Wenn starre Massen die Abscefshöhle begrenzen, so ist von der Benützung eines solchen sicherlich nichts zu befürchten. Der Vorteil des Drains liegt aber darin, dafs die Öffnung möglichst lange weit erhalten wird, ein wichtiges Postulat für die definitive Heilung. Für viele Fälle wird es genügen, die Höhle nur mit Jodoformgaze auszufüllen und so trocken zu legen; wenn dies jedoch schlecht ausgeführt wird und zwar in der Weise, dafs die Incisionsöffnung damit verstopft wird, so kommt es naturgemäfs zur Sekretretention und den hiervon abhängigen Erscheinungen.

Um einen zu frühen Verschlufs der Öffnung zu verhindern, wurden federnde Metalldrains konstruiert mit Ausbauchungen, um nicht herauszuschlüpfen: man kann dann die Patientinnen aufstehen und herumgehen lassen, so dafs der Eiter besser abfliefst (Landau).

Ad II. b. Seitlicher sagittaler Dammschnitt (Hegar-Sänger). Hegar, welcher diese Art des Vordringens behufs Eröffnung parametraler Abscesse zuerst planmäfsig eingeschlagen hat, beschreibt dieselbe folgendermafsen:

„Hat man Cutis und oberflächliche Fascien durch einen Schnitt vom Tuber ischii bis zur Steifsbeinspitze hin getrennt, so kann man sich stumpf mit den Fingern bis zur unteren äufseren Fläche des Levator ani hindurcharbeiten. Nur eine Verletzung der von der Pudenda ausgehenden Haemorrhoidalis media und inferior ist möglich, welche Gefäfse leicht zu unterbinden sind. Auch die obere Fläche des Levator ani läfst sich leicht mit den Fingern in gröfserer Ausdehnung freilegen. Die dünne Schicht der Muskelfasern und die zarte Fascia pelvis ist ebenfalls stumpf zu trennen, und man ist dann unmittelbar auf dem Sitze parametraner Eiteransammlungen.“ (Vortr. auf dem Oberrheinischen Ärztetag in Freiburg 1881. Hegar-Kaltenbach, Operative Gynäkologie. III. Aufl., p. 616.)

Sänger hat — allerdings zur Entfernung einer Dermoidcyste aus dem Cavum subperitonaeale über dem Beckenboden — in gleicher Weise operiert und daher auch die Schnittrichtung etwas abgeändert, indem er einen von Knochenteilen des Beckens unabhängigen Längsschnitt in der Nähe des Labium

majus durch Damm und Beckenboden über den After hinaus angelegt hat, welcher bei schichtweiser Präparation ein überraschend leichtes Eindringen in das Cavum ischio-rectale und subperitonaeale, sowie einen vollständigen Überblick über die nach Ausschälung der Cyste entstandene Höhle gestattet. Eine Verletzung der seitlich liegenden grofsen Gefäfse oder der Nachbar-

Fig. 30a.

a

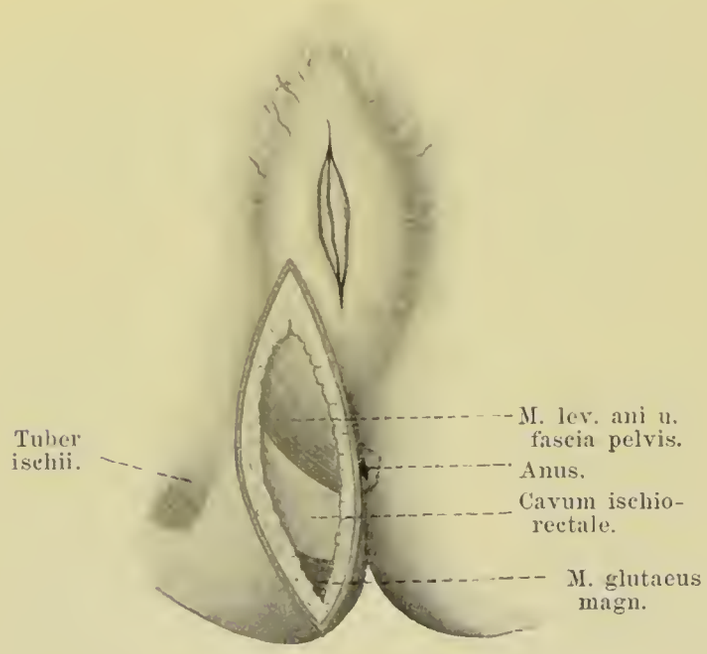

Perinaeotomia sagittalis (Hegar-Sänger).

b

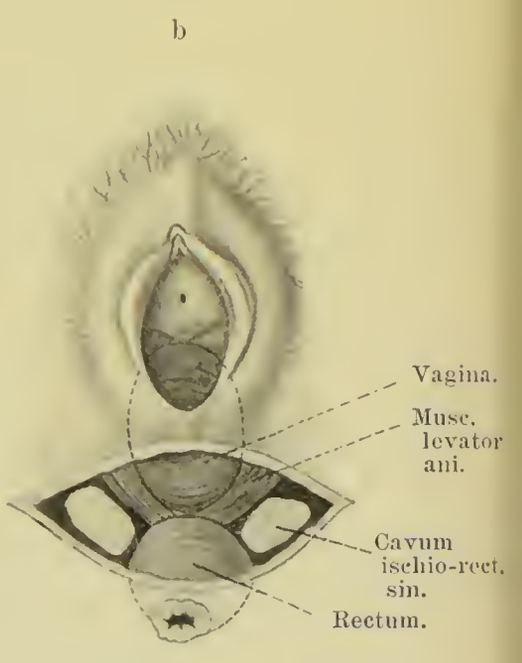

Perinaeotomia transversa (O. Zuckerkandl's querer Dammschnitt zur totalen Uterusstirpation.

organe liefse sich vermeiden. Wir fügen die von Sänger gegebene Darstellung der anatomischen Verhältnisse bei Benützung dieses Weges und die entsprechende Abbildung bei.

„In Steifsrückenlage — die Seitenlage bietet vielleicht noch gröfsere Raumvorteile — „ist durch einen 8 cm langen Hautschnitt vom hinteren Drittel des Labium majus nach „hinten, etwa 2 cm über den After hinaus, und zwar in der Mitte zwischen Tuber ischii „und letzterem, das Cavum ischio-rectale eröffnet. Man sieht im hinteren Wundwinkel die „Bündel des Glutaeus maximus, nach aufsen das Tuber ischii, nach innen den Mastdarm „samt Scheide, nach oben das Diaphragma pelvis. Noch vor dem Durchtrennen desselben „ist die derart freigelegte Höhle des Cavum ischio-rectale durch die halbe Hand bequem „auszutasten. Nach sagittaler Durchtrennung des Levator ani läfst sich die ganze Hand „einführen bis hinauf zum Bauchfelle. Mit gröfseren Gefäfsen und Nerven, mit den Harn„leitern stöfst man nicht zusammen. Verletzungen der Scheide und des Mastdarmes sind „ausgeschlossen." (Arch. f. Gyn., Bd. XXXVII, p. 128.)

Ad III. a. (Bei rein retrocervikalem Sitz des Abscesses.) Quere Incision im hinteren Scheidengewölbe wie bei jenem Akt der Totalexstirpation des Uterus, der die Eröffnung des Douglas bezweckt. Stumpfes Präparieren im retrocervikalen Bindegewebe.

Ad III. b. (Bei tieferem Herabneigen des Abscesses in das Septum rectovaginale.) Der quere Dammschnitt, Perinaeotomia transversalis: Spaltung des Septum rectovaginale auf dem Wege eines queren perinaealen Lappenschnittes — analog auszuführen wie bei der Lappendammplastik und bei der von Otto Zuckerkandl angegebenen Methode der Totalexstirpation des Uterus auf diesem Wege.

Es ist dies derselbe Weg, den die Chirurgen über Vorschlag v. Dittel's seit dem Jahre 1894 zum Zwecke der Durchführung von Operationen an der Prostata gewählt haben. Es genügt hier den Schnitt einfach über die Mitte des Dammes verlaufen zu lassen, während die beiden anderen seitlich sich anschliefsenden, den Mastdarm vorn umgreifenden Schenkel, wie sie Zuckerkandl, um einen breiteren und bequemeren Zugang zu erlangen, ausführt, weggelassen werden. Scharf zu trennen ist nur das Centrum tendineum des Dammes, weiter nach aufwärts gelangt man sehr bald in die Zellgewebslager zwischen Mastdarm und Scheidenrohr; ersterer wird stark kreuzbeinwärts gezogen. Dieser Teil der Operation kann stumpf ausgeführt werden, und man hat nur soweit in die Höhe vorzudringen, bis man das Exsudat erreicht hat.

Ad. IV. Quere Incision im vorderen Scheidengewölbe ganz analog wie im Beginne der Totalexstirpation des Uterus, um die hintere Blasen- von der Cervixwand abzulösen. Durchtrennung der Scheidenwand auf scharfem, Ablösung auf stumpfem Wege. Bei dieser Ablösung kommt man von selbst an den Eiterherd.

So sehr wir zugeben müssen, dafs die Ausdehnung der sakralen (Kraske, Hochenegg) und parasakralen Methode (E. Zuckerkandl, Wölfler) auf unser Gebiet eine Bereicherung unseres operativen Könnens im allgemeinen bedeutet, so sehr es uns mit Genugthuung erfüllen mufs, dafs wir auch von rückwärts ohne wesentliche Gefährdung des Individuums, an die Beckeneingeweide herangelangen können, und wir die Verdienste Jener, die uns diesen Weg gezeigt haben (Hochenegg, Herzfeld), gewifs stets gerne anerkennen wollen, so müssen wir doch erklären, dafs die Vorteile weit hinter unseren Erwartungen zurückgeblieben sind.

Nur für ganz vereinzelte Fälle bei retrouteriner Lokalisation von Abscessen, natürlich auch bei paraproktaler Eiterung wird man den Weg zur Beckenhöhle von der Gesäfsgegend her ohne Knochenoperation wählen. Die letztere erscheint uns für unsere Zwecke, wenn auch nur als temporäre Resektion des Kreuz-Steifsbeines (Heinecke, Kocher, Levy, Hegar, Rydygier) ganz überflüssig.

Die Operation wird in der rechten Seitenlage ausgeführt, es wird also auf der linken Seite operirt. Der Hautschnitt beginnt an der Tuberositas iliaca und wird hart am Rande in leicht nach rechts geschwungenem Bogen gegen das Cavum ischiorectale herabgeführt, wo derselbe ungefähr in der Mitte zwischen Sitzbeinhöcker und Mastdarm endet. Der grofse Gesäfsmuskel, die

Ligg. tuberoso- und spinoso-sacra, ferner der M. coccygeus, ev. auch ein hinteres Stück des Levator ani werden vom Kreuz- und Steifsbein hart an ihrem Ansatze abgelöst, bezw. in der Mitte durchschnitten, worauf der extraperitonaeale Abschnitt des Mastdarmes seiner ganzen Länge nach zum Vorschein kommt. Dringt man nun gegen den Douglas'schen Raum vor, was in der grofsen Wunde nicht schwer fällt, so kann man nach Spaltung des Bauchfelles die Beckenorgane, das oberste Stück des Mastdarmes, Uterus samt Adnexen zur Ansicht bringen (E. Zuckerkandl).

Wölfler führt den Schnitt auf der rechten Seite des Kreuzbeines aus und beschreibt die Schnittrichtung folgendermafsen:

„Etwas über der Vereinigungsstelle des Steifsbeines mit dem Kreuzbeine, etwa 1—2 cm nach aufsen von dieser Stelle, beginnt der Schnitt und zieht in einem schwachen Bogen mit der Konkavität gegen den rechten Tuber nach abwärts neben dem Rektum auf das Perinaeum zu einem Punkte, welcher der hinteren Kommissur der Vulva entspricht, 2—3 cm von dieser entfernt. Nach Durchtrennung der Haut gelangt man in dem oberen Teile des Schnittes auf den Rand des M. glutaeus major und unter dem Rande desselben auf das Lig. tuberoso-sacrum. In der unteren Hälfte des Schnittes gelangt man in das Cavum ischiorectale und in diesem auf die querverlaufenden Venae hämorrhoidales inf., also in jenen Raum, welchen O. Zuckerkandl vom Perinaeum aus aufsucht.

Der M. glutaeus major wird nahe seinem Ansatze am Kreuz- und Steifsbeine durchtrennt und das mediale Stück desselben samt dem Steifsbein entfernt. Nach der Durchtrennung des Lig. tuberoso-sacrum und des Lig. spinoso-sacrum wird der M. levator ani durchschnitten; man gelangt auf die Art. und beide Venae pudendae, welche gegen das rechte Sitzbein verlaufen und die man stumpf abziehen kann. Nun wird das deutlich markierte Rektum stumpf von der hinteren Wand der Vagina abgelöst[1])."

In dieselbe Kategorie von Operationen gehört auch die Schuchardt'sche, welche im wesentlichen in folgender Weise auszuführen ist: Schnitt an der Grenze = =. Fortsetzung desselben nach hinten um den After herum bis zur Höhe des Steifsbeines. Dieser Schnitt durchtrennt die Haut und das Fettgewebe der Excavatio recto-ischiadica. Man kommt sehr bald auf den Trichter des Levator ani, der zur Seite geschoben wird. Der Mastdarm kommt im Verlaufe der weiteren Operation nicht zu Gesicht. Die hintere Abgrenzung der Wunde bildet in jenen Fällen, in denen man weiter zu gehen

---

[1]) E. Zuckerkandl, Notiz über die Blofslegung der Beckenorgane. Wien. klin. Woch. 1889, Nr. 14, 16, 18. — Wölfler, Über den parasakralen und pararektalen Schnitt zur Blofslegung des Rectum, des Uterus und der Vagina. Ebenda 1889, Nr. 18. — Kraske, Zur Exstirpation hochsitzender Mastdarmkrebse. Verh. d. XIV. Chir. Kongr. 1885. — Herzfeld, Über die Anwendung des Kraske'schen Verfahrens in der Gynäkologie. Allg. Wien. med. Ztg. 1888, XXXIII. — Hochenegg, Die sakrale Methode der Uterusexstirpation. Wien. klin. Woch. 1893, Nr. 41, 42, 45, 48. — Schuchardt, Hysterectomia perineovaginalis. Verhandlungen der deutschen Ges. f. Chir. XXIII. Kongr. 1894. S. 162.

genötigt ist, das Lig. tuberoso-sacrum. Ist die Wundhöhle so weit vertieft, dafs die Seitenwand der Scheide freigelegt ist, so spaltet man nach und nach vom grofsen Labium aus die Seitenwand der Scheide bis hinauf zum Collum, umschneidet das letztere und vollendet dann die Operation in der ganz gewöhnlichen Technik der vaginalen Operation. In der auf dem Chirurgenkongrefs darüber geführten Diskussion bemerkte Wölfler, dafs er vor etwa drei Jahren gezwungen war, die gleiche Operation auf der linken Seite wegen eines kindskopfgrofsen Tumors, welcher von der Cervix uteri ausgegangen war, auszuführen. Der parasakrale Schnitt erschien für die Exstirpation der Geschwulst voraussichtlich nicht ausreichend. Wölfler meinte, er habe die Überzeugung, dafs man mit Hilfe dieses Schnittes eine aufserordentlich tiefe Einsicht gewinne, dafs sie aber eingreifender sei, als die vaginale Uterusexstirpation oder die Methode des parasakralen Schnittes, und zwar deshalb, weil es sich hier um die Verletzung zahlreicher Venen handle.

Nur dann, wenn es sich um viele kleine disseminierte Eiterherde bei diffuser ausgebreiteter Zellgewebsphlegmone um den Gebärmutterhals herum handelt, man also einen bestimmten umschriebenen Tumor nicht feststellen kann, anderseits die Beschwerden und Krankheitserscheinungen (Kommunikation mit den Nachbarorganen, Perforationsöffnungen nach dem Damm, der Scheide etc.) sehr bedeutende sind, könnte das von Péan und seinem Schüler Ségond angegebene Verfahren (Castration utérine 1890), nämlich die Ausschneidung der zerstückelten Gebärmutter, um so Raum und Drainage zu schaffen, empfohlen werden.

Jene Eiterungen, welche sich durch die in der Anatomie beschriebenen Pforten, Foramen ischiadicum majus, Foramen obturatorium, Schenkelkanal, durch Senkung durch den Beckenboden hindurch in die Fossa ischiorectalis verbreiten, bedürfen keiner besonderen Einreihung, nachdem hier der Eiter, sei es nun in der Glutaealgegend, zwischen den Adduktoren, unterhalb des Poupart'schen Bandes oder in der Fossa ischiorectalis einen fluktuierenden Tumor darstellt und die Richtung der Incision dadurch von selbst gegeben ist.

B. Chronische Entzündung des Beckenbindegewebes.

Parametritis chronica atrophicans circumscripta et diffusa.

Wenn man mit dem Eigenschaftswort „chronisch“ alle jene Erkrankungen bezeichnet, welche länger als drei Wochen dauern, so fiele in dieses Kapitel auch die Besprechung jener Formen von Beckenzellgewebsentzündung, welche aus der akuten sich entwickelt haben, und bei denen sich ein gröfseres Exsudat gebildet hatte, dessen Aufsaugung innerhalb dieser Frist nicht erfolgt war. Dieses oder ein Rest desselben wird als ein krankhaftes Produkt, solange es besteht, sehr oft eine Reihe von Beschwerden im Gefolge haben, welche ein bestimmtes Krankheitsbild formieren. Doch dieses soll hier nicht

erörtert werden, nachdem das Schicksal der Exsudate und die Folgen der Exsudation im Vorhergehenden erläutert wurden.

An dieser Stelle soll aller jener Formen von Parametritis gedacht werden, welche ohne akutes Vorstadium schleichend einsetzen, den chronischen Charakter andauernd bewahren und das Individuum durch Schmerz verschiedener Intensität und Beschwerden allerlei Art unter geringerer oder gröfserer Störung und Wechseln des Allgemeinbefindens leiden lassen.

Die bekannteste dieser Formen ist die, welche im Anschlusse an ein Wochenbett auftritt und von Ärzten, die nicht fachmännisch geschult sind, häufig nicht erkannt wird. Der Zeitpunkt des Auftretens der ersten Erscheinungen ist sehr wechselnd (Nonat bestimmt denselben schon mit dem 14. Tag nach der Geburt, Schulz läfst ihn zwischen der 4. und 12. Woche schwanken). Geburt und Wochenbett können thatsächlich glatt verlaufen sein. Die Frauen haben bereits längere Zeit das Bett verlassen, können sich aber nicht vollständig erholen, ohne dafs irgend ein Grund hierfür nachweisbar wäre. Apetitlosigkeit und Schlaflosigkeit bringen dieselben in ihrem Ernährungszustande und damit auch in ihrer Widerstandsfähigkeit und Selbstbeherrschung oft arg herunter; nervöse Erscheinungen aller Art treten nach einander auf, bis sie sich zu dem wechselvollen Symptomenkomplexe der Hysterie summieren oder schliefslich sogar eine Psychose im Gefolge haben können. Beschwerden bei der Defäkation, Harndrang, ausgesprochene Schmerzhaftigkeit bei der Kohabitation, daher Abneigung gegen dieselbe, sind häufige Begleiterscheinungen.

Unter leichtem Frostgefühl kommt es zeitweilig zu spontanen Schmerzen im kleinen Becken, welche zumeist nicht genau lokalisiert, und deshalb häufig übersehen werden, weil die ausstrahlenden Schmerzen zu sehr in den Vordergrund treten; von diesen seien an erster Stelle jene entlang des N. ischiadicus hervorgehoben, so dafs häufig an genuine Ischias gedacht wird. Dabei hat sich ein mehr minder starker Ausflufs aus dem Genitale eingestellt.

Bei der Untersuchung begegnet man nicht nur den Zeichen des Katarrhs, sondern auch jenen der chronischen Metritis, auf welche der von einzelnen Autoren als Symptom der Bindegewebserkrankung angeführte Mittelschmerz (Intermenstrualschmerz) zurückgeführt werden kann. Häufig liegt Lacerationsektropium vor, und setzen sich die Narben von der Rifsstelle der Cervix bis ins Scheidengewölbe fort. Empfindlichkeit im Bereiche der inneren Genitalien, ganz besonders aber Druckschmerzhaftigkeit und gröfsere Derbheit entlang irgend einer der Verdichtungszonen, damit Verkürzung, Abflachung und Unnachgiebigkeit des betreffenden Scheidengewölbes sind die ersten tastbaren Veränderungen, welche die Lokalisation des Entzündungsprozesses im Beckenbindegewebe erkennen lassen. Eine höchst eigentümliche, in ihrer Hartnäckigkeit lästig werdende Art des Schmerzes ist die bei der chronischen Parametritis zuweilen als Hauptsymptom auftretende Sacro- und Coccygodynie.

Cirkumskripte Entzündungen im Beckenbindegewebe können auch n Ulcerationen der Blasen- (Katheterismus, Cystitis) oder Mastdarm- vand (follikulärer Katarrh, Dysenterie) ihren Ausgang nehmen, daher wir olchen auch bei noch virginalen Individuen begegnen können.

Gelingt es, die Veränderung in einem bestimmten Bezirke des Binde- gewebes festzustellen, so ist es notwendig, durch genaue Abtastung der derb- aserigen Züge, und dadurch, dafs man die Gebärmutter von der betreffenden Beckenwand wegzieht und so das erkrankte Gewebe anspannt, dessen Dicke, Richtung, Ausbreitung und periphere Anheftung zu eruieren. Besonders die Zerrung des Uterus von hinten nach vorne und oben löst durch die starke Anspannung der veränderten Bindegewebsstränge einen heftigen Schmerz aus, welcher sich nach der Beobachtung Aller durch sein langes Andauern, auch wenn der Zug bereits nachgelassen hat, auszeichnet. Nicht zu unterlassen ist die Untersuchung vom Mastdarme aus, welche uns über die Beschaffenheit der Douglas'schen Falten, der Basalabschnitte der Lig. lata den besten Auf- schlufs giebt.

Der Tastbefund läfst die besprochene Affektion im allgemeinen leicht erkennen; eine Verwechslung mit Infiltratresten wird sich durch die Anamnese vermeiden lassen; eine solche mit perioophoritischen Prozessen durch die Lage des mehr minder gut umschriebenen, scharf begrenzten Tumors, welcher, sei es, dafs das Ovarium, eleviert oder descendiert ist, topographisch doch nur innerhalb einer bestimmten Breite im Beckenraume schwanken kann. Das- selbe gilt auch von den Residuen der Pelviperitonitis, welche in Form der mannigfaltigsten Adhäsionsstränge die Adnexa uteri, die Ligg. lata, die vor- dere und hintere Fläche des Uterus überdecken und mit den Nachbarorganen verbinden. Hauptsächlich vom Gebärmutterkörper und seinen Anhängen ausgehende Gebilde sind schon durch ihre Lagerung ebenso sicher von der Parametritis zu unterscheiden. Als wichtiges Erkennungszeichen für die letztere mufs jedoch der innige Zusammenhang der para- metralen Stränge mit der Beckenwand, ja das förmliche und all- mähliche Übergehen in dieselbe hingestellt werden.

Schwierigkeiten könnten, wie W. A. Freund so treffend hervorhebt. nur im retrocervikalen Gebiete zu begegnen sein. Bei den so häufig vor- kommenden retrocervikalen Strängen — eine Bezeichnung die wir regelmäfsig bei der Aufnahme unserer Tastbefunde ohne Rücksicht auf die Lage derselben zu gebrauchen pflegen — ist es manchmal thatsächlich schwer zu entscheiden, ob dieselben extra- oder intraperitoneal gelegen sind. Es wird dann hauptsächlich von dem Befunde am übrigen Genitale, besonders von jenem der Beckenbindegewebslager abhängig zu machen sein, ob man sich für die eine oder andere Lage entscheiden kann.

Schwere Säfteverluste, besonders bei Individuen, welche rasch hinter einander und oft auch schwer geboren, welche dabei viel Blut verloren haben, welche durch profuse Diarrhoeen heruntergekommen sind oder übermäfsigen An-

strengungen des Körpers und des Geistes ausgesetzt waren, ferner andauernde sexuelle Überreizung, lang fortgesetzte Masturbation sind nach Freund die hauptsächlichsten ätiologsichen Faktoren, welche zur diffusen atrophierenden Parametritis führen.

Bei dieser kommt es sehr bald zu einer allgemeinen Atrophie des inneren Genitale, welche schon bei der einfachen Indagation der Scheide erkannt werden kann. Die dünne, unelastische, faltenlose Scheidenwand, die Kürze der Portio vaginalis, die Abflachung, Enge und Starrheit der Scheidengewölbe, welche diesen Zustand kennzeichnen, sind sehr analog den Veränderungen im Klimakterium. Wenn auch durch den Fettschwund die Beckenwandungen für die Betastung besser zugänglich geworden sind, so gelingt letztere zumeist doch nicht, nachdem einerseits die Schrumpfung der Scheidengewölbe ein Elevieren derselben durch den tastenden Finger nicht zuläfst, andererseits die Druckempfindlichkeit aller Beckenorgane, auch der Knochen manchmal eine bedeutende geworden ist. Die allgemeine Abmagerung führt besonders bei Frauen, deren Bauchdecken durch wiederholte Geburten ausgedehnt wurden, auch zur Entwickelung der Enteroptose (die hauptsächlichsten Beschwerden sind dann durch die Wanderniere bedingt; Erscheinungen der Magenerweiterung begleiten dieselbe häufig). — Recht charakteristisch ist eine Reihe von Druckpunkten an der Vorderfläche der Wirbelsäule in der Gegend des Hilus der Niere und zwischen Nabel und Darmbeinstachel. Der Uterus ist regelmäfsig in seiner Beweglichkeit gehemmt, zuweilen ganz, besonders aber das Collum uteri fixiert.

Menstruationsanomalien begleiten den Zustand fast regelmäfsig: im Beginne sind es profuse oder protrahierte Menses, verbunden mit allen Graden der Dysmennorrhoe, später im atrophischen Stadium Amennorrhoe, welche den gewöhnlich folgenden Klimax praecox erkennen läfst.

Wer sich die Mühe genommen hat, das Nervensystem des weiblichen Genitalapparates etwas eingehender zu studieren, wird es begreiflich finden, dafs bei dem innigen Zusammenhange der sympathischen und spinalen Elemente gerade in dieser Sphäre auch geringgradige Genitalaffektionen die mannigfaltigsten nervösen Erscheinungen selbst an entlegenen Körperpartien auf reflektorischem Wege auszulösen im stande sein werden. Dies gilt aber in erster Linie für die pathologischen Veränderungen im Beckenbindegewebe, und da sind es wieder speziell die seitlich vom Collum uteri gelegenen verdichteten Partien, welche als die Hauptträger der in den Uterus eintretenden Nerven gelten müssen.

Wie die Schrumpfung und Verdichtung dieser Abschnitte durch ihre Einwirkung auf die daselbst verlaufenden Gefäfse Atrophie des Genitale im Gefolge haben, so kann auch ein analoger Einfluls auf die hier eingelagerten Nervenfäden und komplizierten Ganglienapparate nicht ausbleiben.

Freund jun.[1]) hat uns auf Grund histologischer Untersuchungen der

[1]) H. W. Freund, Über feinere Veränderungen der Nervenapparate im Parametrium

cervikalen Ganglienapparate (Ganglion cervicale Frankenhäuser) bei Parametritis atrophicans und auch bei einfacher Atrophie des Bindegewebes infolge von Lungenphthise, Puerperalprozefs, zu lange fortgesetzter Laktation u. s. w. mit den Einzelheiten dieser Veränderungen bekannt gemacht. Abgesehen von der Hyperplasie des interganglionären Bindegewebes ist es eine Art von Pigmentatrophie der Ganglienzellen, welche das auffallendste in dieser Hinsicht darstellt; die Ganglienzellen sind erheblich geschrumpft, rarifiziert, deformiert und von gelbbrauner Farbe. Am gefärbten Präparate erkennt man an ihnen nirgends, im ungefärbten nur hie und da einen undeutlichen Kern.

Dicke, undurchsichtige, mit Karmin intensiv gefärbte Bindegewebszüge treten hier sehr nahe an das Geflecht heran, sodafs sie an den meisten die Grenzlinie derselben verdecken. Auch die Nerven werden durch das sklerosierte, glänzende Narbengewebe zum Teil verdeckt; zum Teil gehen sie nach kurzem, wellenförmigem Verlaufe in der Narbenmasse auf. Die Maschen des Bindegewebes sind auffallend enger als normal.

Damit kommen wir auf die Reflexneurosen zu sprechen, deren Kenntnis für den Arzt von gröfster Wichtigkeit ist, nachdem sie den am meisten in die Augen fallenden Symptomenkomplex unserer Krankheit darstellen.

Nur zu leicht tritt bei dem Unerfahrenen die Vorstellung auf, dafs bei dem stärkeren Hervortreten einzelner reflektorischer Erscheinungen auch eine anatomische Veränderung in dem betroffenen Organe sich finden müsse. Ein kausaler Zusammenhang zwischen den betreffenden nervösen Erscheinungen und der Alteration im Beckenbindegewebe liegt unzweifelhaft vor; denn Beseitigung der letzteren bringt auch die ersteren zum Verschwinden. Ob aber diese nervösen Erscheinungen zu jenem Grade sich steigern und summieren, dafs sie jenes Krankheitsbild hervortreten lassen, welches wir gemeinhin als Hysterie bezeichnen, hängt mehr von der erblichen Disposition, von der Körperkonstitution der Kranken, von den erziehlichen und psychischen Einflüssen, welchen dieselben ausgesetzt sind, ab.

Es kann an dieser Stelle nicht beansprucht werden, auf das weite und zum Teil noch dunkle Gebiet dieser merkwürdigen Affektion des Nervensystems des genaueren einzugehen, so sehr dies gerade hier bei Besprechung der Symptomatik der chronischen Parametritis Berechtigung fände; wir müssen uns darauf beschränken, die auf reflektorischem Wege hervorgerufenen Erscheinungen im Gebiete des Nervensystems, soweit sie eben zu diagnostischen Zwecken benötigt werden, der meisterhaften Darstellung W. A. Freund's folgend, übersichtlich zu gruppieren.

---

bei einfacher und parametritischer Atrophie. Wien. Med. Blätt. 1885. Nr. 44. — W. A. Freund, l. c. p. 350.

Sympathische Hysterie:

Neuralgien des Magens und der Gedärme.

Neuralgien des Herzens.

Nieren- und Blasenschmerzen.

Krampfhafte Störungen des Verdauung-, des Respirationstraktes, der Harnblase, des Herzmuskels.

Lähmungsartige Zustände an allen diesen Organen.

Sekretorische Störungen an den Drüsenapparaten der Verdauungsorgane (Speicheldrüsen, Drüsen der Magenschleimhaut, der Leber), der Genitalschleimhaut (bes. des Corpus uteri).

Bleibende abnorme Weite der Pupillen.

(Neuralgia coeliaca, Hyperaesthesia plexus hypogastrici, Cardialgia, Enteralgia, Nausea, Vomitus, Globus, Salivatio, Pyrosis, Dyspepsia, Anorexia, Tympanie, Urina spastica, Laryngismus, Suffocatio, Asthma, Tachycardia, Spasmus cordis.)

Spinale Hysterie:

Neuralgien im Gebiete der Cervikal-, Interkostal-, Lumbo-abdominal-, Lumbo-iliakalnerven, des N. ischiadicus, peronaeus, cruralis, ulnaris, des Plexus brachialis.

Trophische Störungen: Schwellung der Mamma.

Neuromknötchen im Verlaufe der Nn. cutanei pectoris ext. et int.

Hautausschläge. Herpes zoster.

Lähmungssymptome: Anästhesien oder perverse Empfindungen an der Körperoberfläche und an Schleimhäuten (mit häufigem und schnellen Wechsel der Lokalisation).

Motorische Störungen: Zuckungen in allen Arten und Graden; Kontrakturen; hysterische Paralysen.

(Neuralgia cervicalis, intercostalis, lumboabdominalis, iliaca, Ischias posterior et anterior, Brachialneuralgie, Arthralgie [Coxalgie, Gonalgie], Hemianaesthesia, hysterische Kontraktur, Paralyse, spastische Spinalparalyse.)

Cerebrale Hysterie:

Neuralgien im Gebiete des Trigeminus; halbseitiger Kopfschmerz;

Reflexhyperästhesien des N. quintus und opticus, Kopiopia hysterica (Förster) — Schmerzempfindung verschiedenster Art; Lichtscheu. —

Perverse Funktion der Gehör-, Geruchs- und Geschmacksempfindung.

Steigerung der sekretorischen Thätigkeit der Augen-, Nasen-, Mundschleimhaut.

Hallucination. Depression.

(Clavus, Cephalaea, Trigeminusneuralgie, Idiosynkrasie, Pica, Hallucination, Depression, Agrypnie.)

Vasomotorische Störungen:

Wechselnde Rötung und Verblassung der Haut und der Schleimhäute.
Plötzliches Auftreten von Schwellungen, bes. an jenen Körperpartien, welche ein sehr gefäfsreiches, lockeres Bindegewebe besitzen.
Blutüberfüllung des Gehirns, des Rückenmarkes, der Lungen, der Retina; Blutaustritte unter der Haut und den Schleimhäuten oder auf der Oberfläche derselben (blutiger Urin, blutiger Schweifs, Purpura, Hämatemesis, Hämoptoe, Meläna; Metrorrhagien).

Bei Komplikation dieser Störungen mit der

sympathischen Hysterie:	spinalen Hysterie:	cerebralen Hysterie:
Schwellungen und Blutungen an allen möglichen Organen. Beziehungen zum Morb. Basedowii.	Lokale Hauthyperämien, Suffusionen, blutiger Schweifs. Spinale Druckerscheinungen infolge dauernder Hyperämie des Rückenmarkes und der Rückenmarkshäute.	Hemicrania sympathicotonica, event. angioparalytica. Blutungen an den Schleimhäuten der Ohren, der Nase, des Mundes, an der Retina. Anschwellungen im vorderen Ende der unteren Nasenmuschel, der Thyreoidea.

Trophische Störungen:

Abnorme Pigmentierungen: dadurch bedingte Sprödigkeit, Trockenheit, Rauhheit der Haut. Atrophie der Haut und des Unterhautbindegewebes.

Parametritis posterior und pathologische Anteflexio uteri (B. S. Schultze).

Schultze hat nahezu bei allen Fällen von pathologischer Anteflexio uteri ausgesprochene Kürze und Starrheit der Douglas'schen Falten, die ja sonst so aufserordentlich dehnbar und elastisch sind, nachgewiesen. Er bringt daher diese bleibende Anteflexion mit der Parametritis posterior in Kausalnexus. Genaue Beobachtungen einzelner Fälle liefsen keine der gewöhnlichen Ursachen der chronischen Parametritis annehmen. Viele seiner Kranken hatten einen intakten Hymen, und war eine Überreizung der Genitalnerven, Masturbation wie Infektion, sicher ausgeschlossen. Er denkt, dafs es meist chronische Momente sind, besonders Zerrung der Douglas'schen Falten bei hartnäckiger, chronischer Obstipation infolge des Durchtritts harter, voluminöser Skybala oder infolge zu tiefer und gewaltsamer Immissio penis bei Mifsverhältnis zwischen männlichem und weiblichen Genitale, besonders dann, wenn die Scheide kurz, eng und straff ist, überhaupt bei anämischen chlorotischen Individuen, bei denen eine Hypoplasie des Gefäfs- und Genital-

apparates vorliegt. Amennorrhoe oder seltener profuse Menses, ausgesprochene Dysmennorrhoe, die nicht immer mechanische Ursache hat, und Sterilität sind Erscheinungen, welche diesen Zustand begleiten. Schultze unterscheidet ein entzündliches und ein späteres Stadium der narbigen Infiltration. Katarrhalische Zustände des Endometrium sind dabei nicht selten.

Schultze weist aber auch auf die Häufigkeit der Parametritis posterior im Wochenbette hin (s. auch Vögtlin in Winckel's Berichte und Studien, Leipzig 1874).

Behandlung. Bei der ungünstigen Prognose, welche die Formen der chronischen, atrophierenden Parametritis geben, bei unserer Machtlosigkeit in therapeutischer Hinsicht, die einmal etablierte Krankheit in ihrem langsamen Fortschreiten zu hemmen, mufs begreiflicherweise das Bestreben obwalten, die Entstehung derselben zu verhüten. Alle jene Momente, welche wir als ätiologisch mafsgebend erkannt haben, müssen vermieden werden: hier kommen natürlich auch alle jene prophylaktischen Mafsnahmen, welche bei der Besprechung der Verhütung der akuten Parametritis erörtert wurden, in Betracht.

Die Behandlung wird nach unseren heutigen Erfahrungen über diesen Gegenstand in erster Linie eine Besserung der Ernährungsverhältnisse im ganzen Organismus anzustreben haben; in zweiter Linie kommt die Lokalbehandlung der ursächlichen Schleimhautaffektion und die Dehnung der narbenähnlichen, fixierenden Stränge in Betracht. Endlich müssen die nervösen Erscheinungen symptomatisch behandelt werden, wobei das „Traitement moral" die Hauptrolle spielt.

Als bestes Mittel für die Besserung des allgemeinen Ernährungszustandes dient die von Weir Mitchell angegebene, von Playfair der Gynäkologie besonders dienstbar gemachte Mastkur[1]). Bei abgemagerten nervösen Individuen, die wir mit diesen Zuständen in Behandlung bekommen, können wir derselben überhaupt nicht mehr entraten, und ist die vollständige Vertrautheit mit der Durchführung derselben für einen Frauenarzt der Gegenwart unentbehrlich geworden[2]).

---

[1]) Weir Mitschell, Fat and Blood. Third edition 1884. — Playfair, Systematische Behandlung der Hysterie und Nervosität, deutsch von Tischler 1883. — Burkart, Zur Behandlung schwerer Formen von Hysterie und Neurasthenie. Samml. klin. Vortr. Gyn. Nr. 68 (Nr. 245) Leipzig. — Rheinstaedter, Über weibl. Nervosität, ihre Beziehungen zu den Generationsorganen und ihre Allgemeinbehandlung. Samml. klin. Vortr. Gynäk. Nr. 56 (188) Leipzig. — Siehe ferner Jolly in Ziemssens Handb. XII. 2 und Amann. Über den Einflufs weiblicher Geschlechtserkrankung. Erlangen 1874.

[2]) Das Wesen dieser Kurmethode bringt Burkart in seiner lesenswerten Arbeit in vortrefflicher Weise folgendermafsen zum Ausdruck:

Bei der cirkumskripten Parametritis chronica, besonders der retrahierenden und fixierenden Art derselben hat die Massage, welche in nichts anderem besteht, als in der Dehnung der Narben oder Schwielen und Mobilmachung des Uterus, ihre schönsten Erfolge. Wichtig ist es dabei, sich an die allgemeinen Regeln der Massage zu halten — im Anfange nicht zu intensiv, also milde vorzugehen, um die Empfindlichkeit der zu massierenden Teile allmählich herabzusetzen; desgleichen am Ende jeder Sitzung immer leichter und leichter und in gröfserem Umkreise zu massieren. Die empfindlichsten Punkte sind dort zu suchen, wo die Cervicalganglien gelagert sind, also an der Seite des Collum uteri und über den Scheidengewölben. Ist die Empfindlichkeit einmal so weit herabgesetzt, dafs die Schwiele auf den inneren Finger, ohne besonderen Schmerz zu erzeugen, aufgelegt und etwas abgehoben werden kann, dann beginne man mit der Dehnung derselben. Dies geschieht am besten so, dafs der Uterus gegen das entgegengesetzte Ende der Beckenseite gezerrt und die Narbe selbst mit der äufseren Hand, nachdem sie aufs Äufserste gespannt ist, ausgestrichen wird. Ist die normale Beweglichkeit des Uterus wieder hergestellt, dann kann man sich damit begnügen, nur 1—2 mal in der Woche Massage vorzunehmen, um neuerliche Schrumpfungen zu verhüten.

Der Katarrh, die Metritis colli werden durch die Massage gleichfalls günstig beeinflufst; allerdings ist es zweckmäfsig, sich nicht auf diese allein zu beschränken, sondern dieselbe durch Badekuren, heifse Scheidenspülungen, Einlegen von Stütztampons und die medikamentöse Behandlung mittels Skarifikation der Portio, Applikation von Ichthyol- und Glycerintampons u. s. w. zu unterstützen.

Die Erklärung für den wohlthätigen Einfluss der Massage ist einerseits durch den analogen Effekt dieser Behandlungsart bei schrumpfenden Narben

---

„Ohne grofse Rücksicht auf die bestehenden lokalen Störungen und fast unbekümmert um die Klagen der Kranken über bestimmte Schmerzen und andere Klagen sind alle Heilfaktoren der in Rede stehenden Kur einzig und allein bestrebt, die Ernährungsverhältnisse des ganzen Organismus aufzubessern, um erst damit auch diejenigen der kranken Körperteile günstig zu beeinflussen und so deren Umschwung zur normalen Funktion zu erzielen. Essen, Trinken, Verdauen bildet mit dem Beginne der Kur für mehrere Wochen lang den Inhalt der Kardinalfragen im Leben und Streben unserer Kranken und dies ganze Gefüge der eingeleiteten Kur zwingt die Patientin immer wieder dazu, in nahezu ausschliefslicher Weise sich mit der Beantwortung dieser Frage zu befassen. In den meisten einschlägigen Krankheitsfällen ist bereits hierdurch in besonderer Weise ein nicht zu unterschätzendes Heilmoment, indem durch die Kurmethode das ganze Willens- und Vorstellungsvermögen auf einer bestimmten Bahn fixiert wird und dasselbe somit von anderen Nervenapparaten abgelenkt bleibt, deren krankhafte Erregbarkeit bis dahin durch besondere Beeinflufsung von seiten des Willens und der Vorstellung in schädlichster Weise unterhalten und gesteigert wurde."

Bezüglich der Detailsbestimmungen bei der Durchführung dieses Kurverfahrens mufs hier auf die vorgenannten Abhandlungen verwiesen werden.

an anderen Körperstellen, anderseits im Sinne der Nussbaum'schen Nervendehnung gegeben worden.

Bei der Behandlung der nervösen Erscheinungen wird der Erfolg hauptsächlich von der Persönlichkeit des Arztes abhängig sein. Der aufser-

Fig. 35.

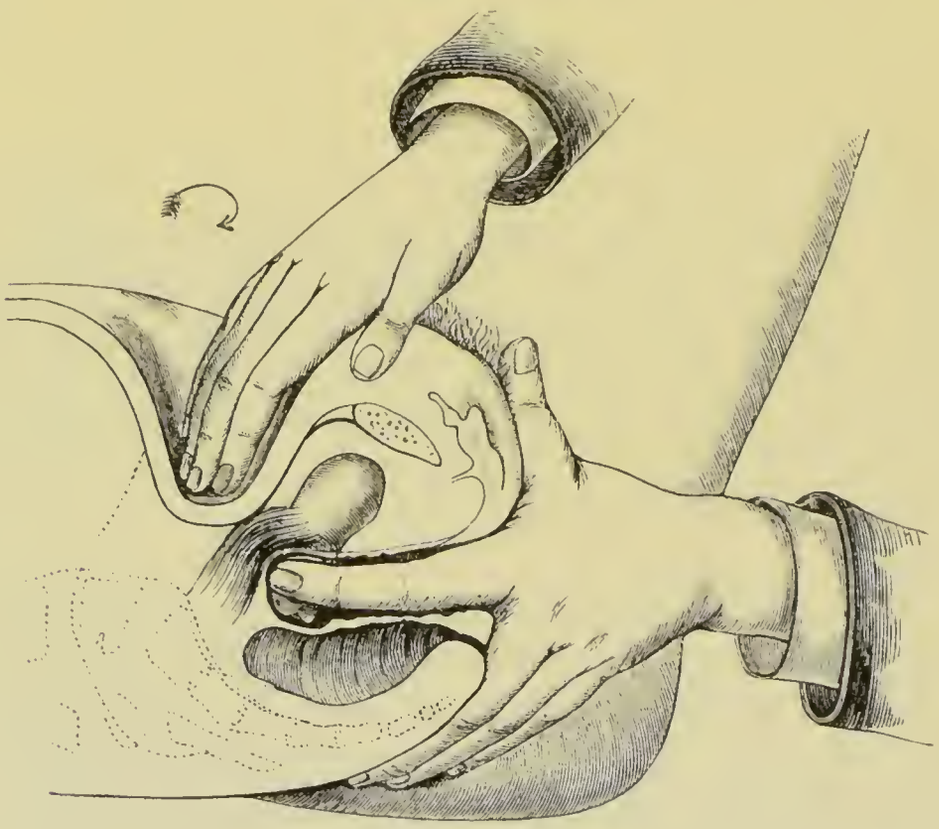

Massage einer parametralen Schwiele nach Ziegenspeck.

ordentlich beruhigende Einflufs bei gleichmäfsig ernster und wohlwollender Behandlung kann täglich beobachtet werden. So zweckmäfsig es ist, ein Individuum während eines typisch hysterischen Anfalles gar keiner Beachtung zu würdigen, so vorteilhaft ist es, für den Erfolg des Traitement moral im Beginne der Behandlung auf alle Einzelheiten, welche die Kranken berichten, einzugehen, so dafs dieselben das entsprechende Vertrauen zum Arzte gewinnen. Suggestion vermag hier unendlich viel zu leisten. Bei schwereren Fällen ist die Behandlung am besten, oder eigentlich nur in einer Anstalt durchzuführen, in welcher die Kranken äufseren Einflüssen gänzlich entzogen werden, sich anderseits vollständig der Pflege des Organismus hingeben können, die ärztlichen Verrichtungen (Mastkur, allgemeine Faradisation, Massage u. s. w.) mit grofser Regelmäfsigkeit täglich vorgenommen werden, sodafs sich daraus ein einheitliches abgerundetes Kurverfahren ergiebt. Auch für die Durchführung der Mastkur ist die Entfernung vom Hause eine Bedingung, ohne deren Erfüllung kein Erfolg zu erwarten steht. Von Bedeutung ist dabei auch die

TAFEL VIII. FIG. 31, 32, 33, 34.

Fig. 31, 32, 33, 34.

Vier in verschiedener Höhe angelegte Horizontalschnitte durch ein Becke mit ausgebreiteter Eiterung. Abscefs im Beckenbindegewebe; Sitz i dem rechtsseitigen paravesikalen Subserosium und im Cavum Retzii. Ausbreitung nac aufwärts bis über das Ligamentum Pouparti: hier wurde durch Einschnitt der Eiter ent leert (*J* Incisionsstelle. *a* Abscefshöhle). — Das Bauchfell und die Gebärmutteranhäng sind mitbeteiligt. — Die gesamten Beckenorgane sind durch Verwachsung zu einer kaum differenzierbaren Masse konglobiert (Fig. 31). das Beckenbindegewebe hyperplastisch. z einer derben Schwiele (*s*) umgewandelt. die Bauchfellausbuchtungen (Cavum Douglasi un vesicouterinum) teilweise gänzlich geschwunden, die einzelnen Organe verlagert und fixiert — Ein zweiter Eiterherd war intra vitam vom hinteren Scheidengewölbe eröffnet und ei Drainrohr eingelegt worden (Fig. 33 und 34. *d* Drainagelücke). — An Stelle der Adnex uteri finden sich breite Schwielenmassen. in denen jene nicht mehr zu unterscheiden sind und sich nur kleinere rundliche Eiterherde vorfinden (Ovarialabscesse). Fig. 31 zeigt de Beckeneingang mit den innig verwachsenen Beckenorganen. die mächtigen Schwielenmasse in der vorderen Beckenhälfte, besonders nach rechts hin. mit der Einschnittsstelle oberhal des rechten Poupart'schen Bandes (*J*). Der Schnitt in Fig. 32 trifft den Gebärmutterkörpe in seiner Mitte (*ut*). den Blasenscheitel (*v*). die Flexura sigmoidea (*f*) mehrfach. Hier finde sich noch ein Rest des Douglas'schen Raumes (*CD*) und in einer Linie angedeutet da Cavum vesiconterinum (*C.v.u.*). — In dem noch tiefer. entsprechend dem unteren Scham fugenrande und IV. Kreuzwirbel angelegten Schnitte (Fig. 33) ist die gröfste Ausdehnung des Abscesses (*a*) getroffen; dabei die verzerrte Harnblase (*v*). das verdrängte Collum uter (*c*) und der ganz rechts gelagerte, verengte Mastdarmabschnitt (*r*). — *D* Rest des Douglas schen Raumes. *d* Drainagelücke. — Im untersten Schnitte am Beckenausgange (Fig. 34 liegt die hintere Scheidenwandung frei (*va*). in welche die Drainagelücke (*d*) mündet *u* Querschnitt der Harnröhre. *La* Ligamentum arcuatum. *r* die verzerrte Ampulla recti. — In allen Bildern ist die ganze Beckenhöhle ausgefüllt durch die mächtigen Schwielenmasse des erkrankten Bindegewebes (Parametritis diffusa), in welche die Organe einge lagert sind.

Die Ätiologie für diese schwere Affektion konnte nicht festgestellt werden. — Das letzt Puerperium war vor einem Jahr überstanden worden und sonst fanden sich keinerlei An haltspunkte. Der Fall also auch von diesem Gesichtspunkte aus sehr interessant.

Dieser sowie die in Tafel VI und VII abgebildeten Präparate wurden der Klinik von seite des Vorstandes des Prager pathologisch-anatomischen Institutes. Professor Chiari. nac den Obduktionen bereitwilligst überlassen.

Fig. 31

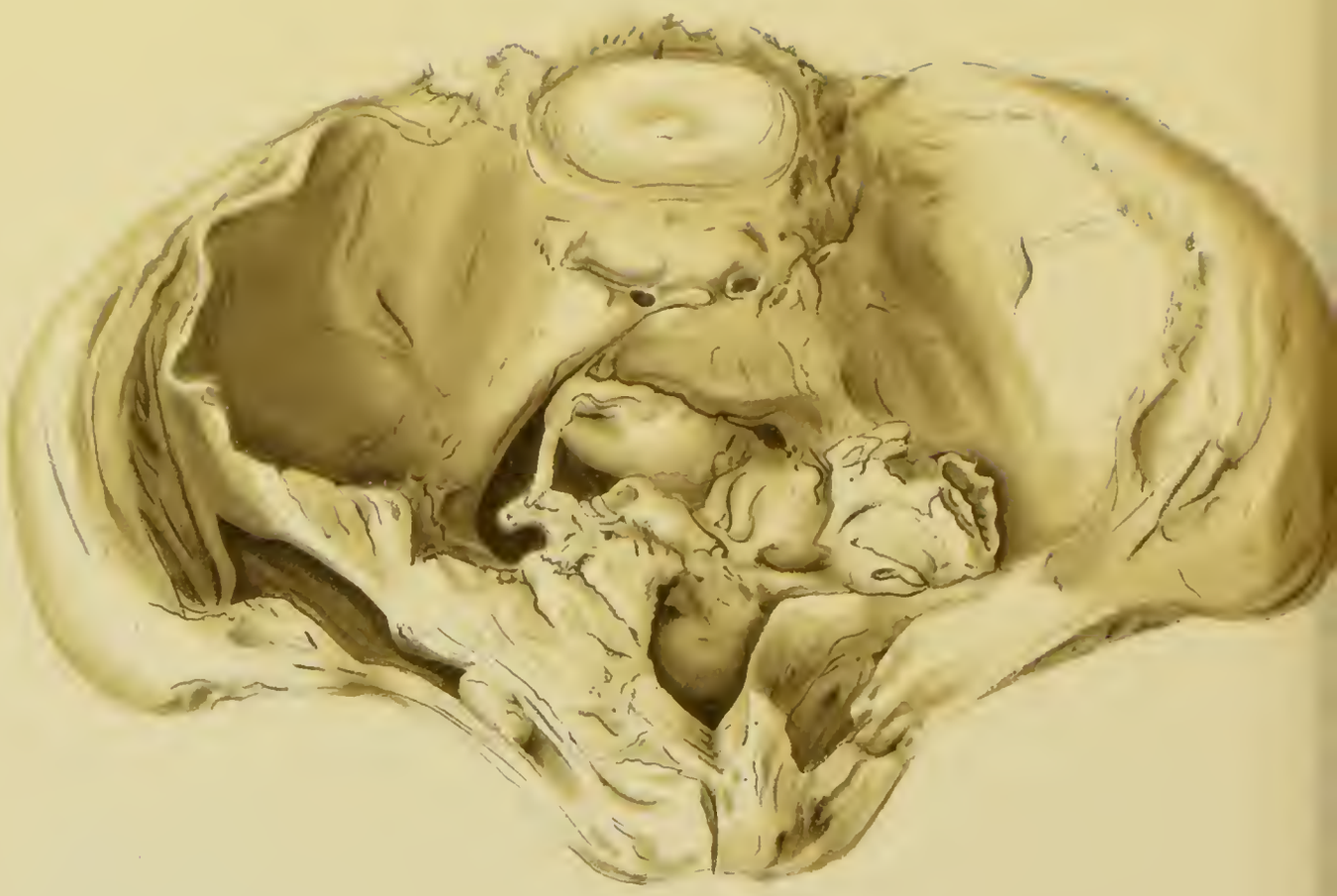

Fig. 33

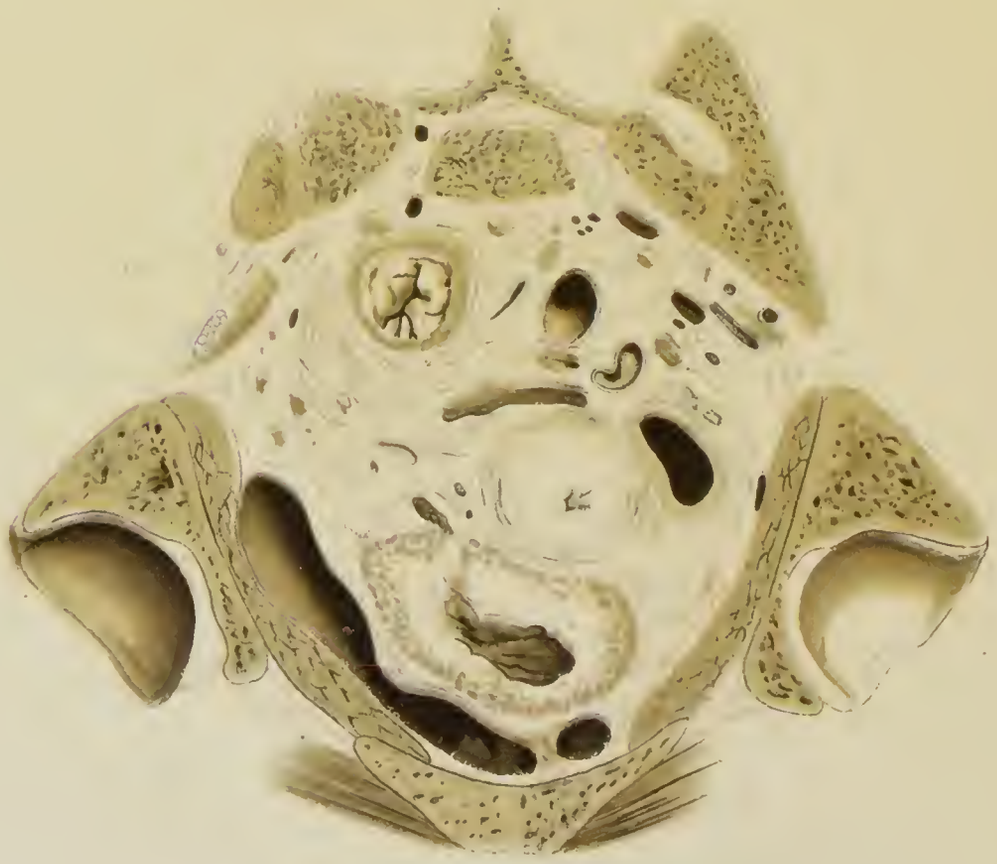

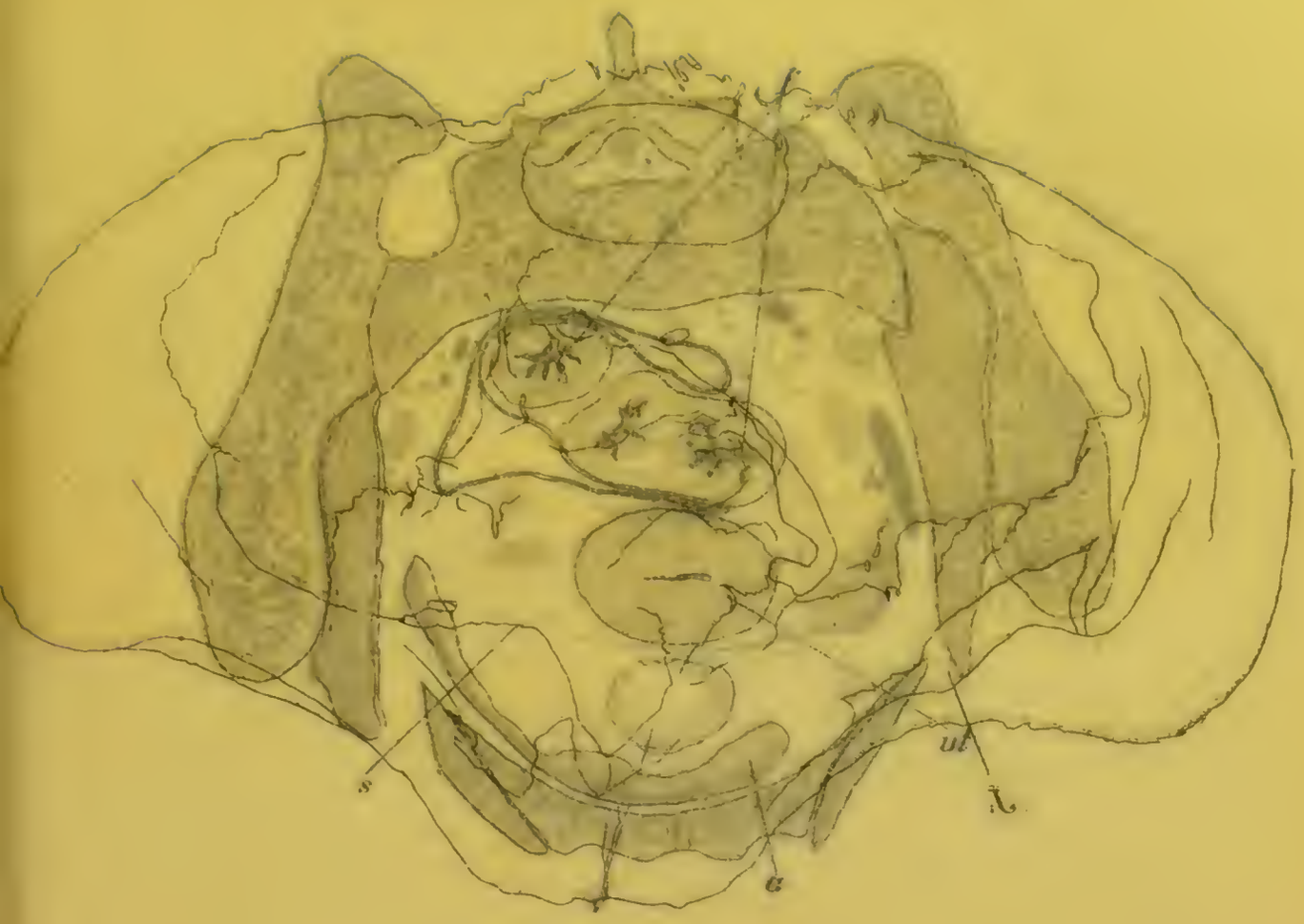
s
c
ul
l

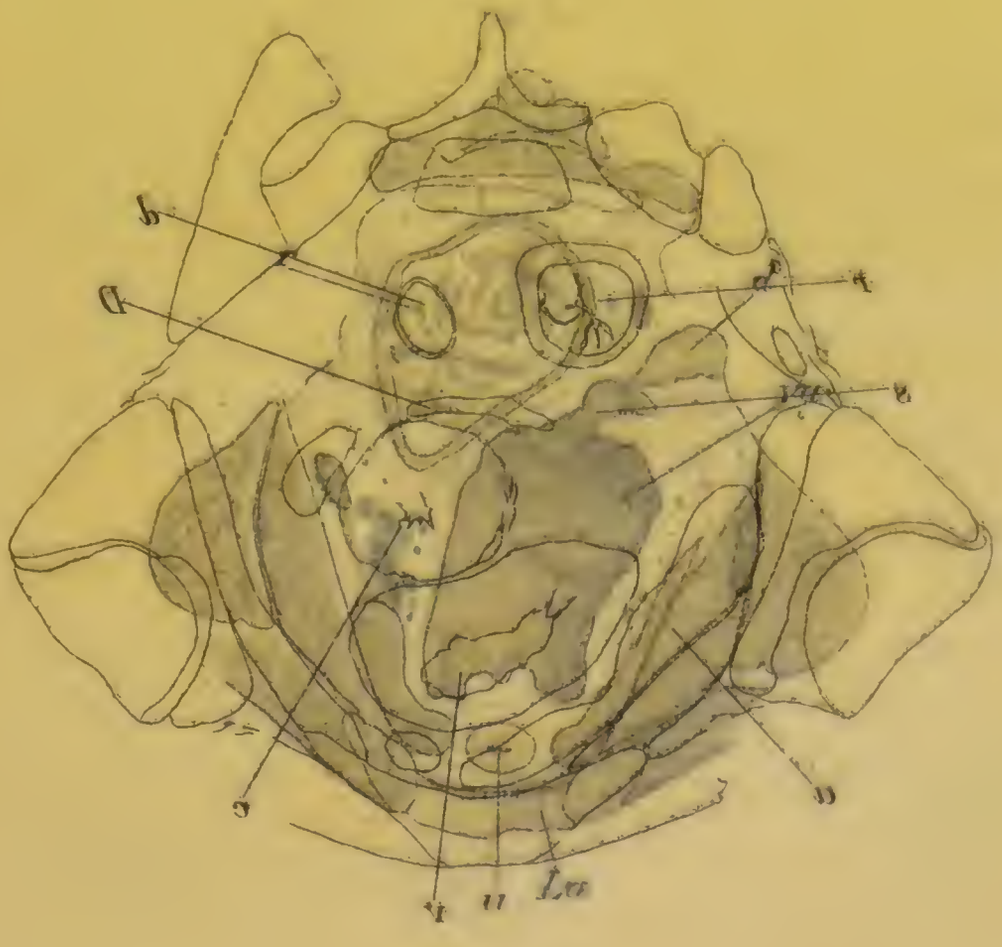
b
a
c
u
Lw

Fig. 31

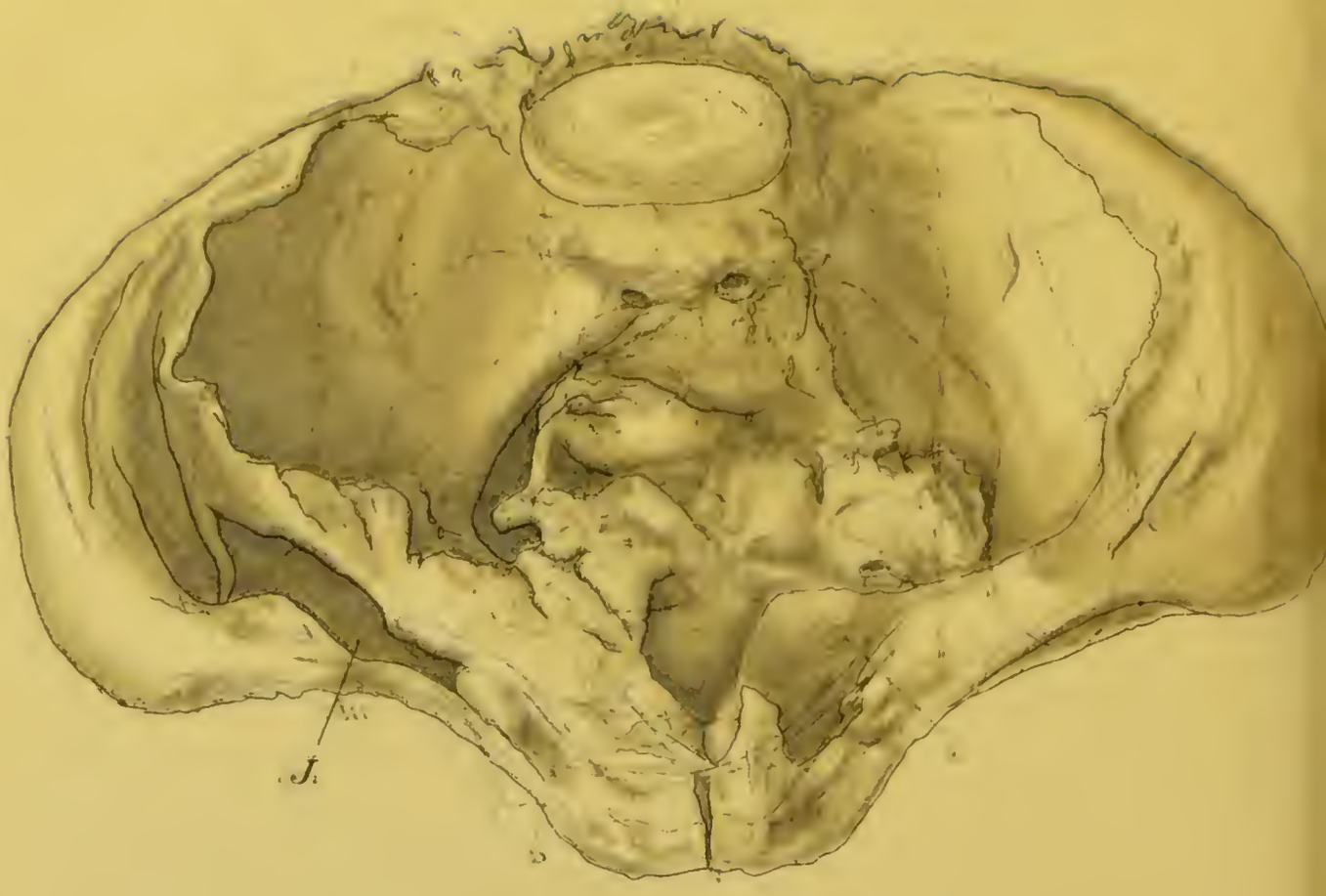

Fig. 32

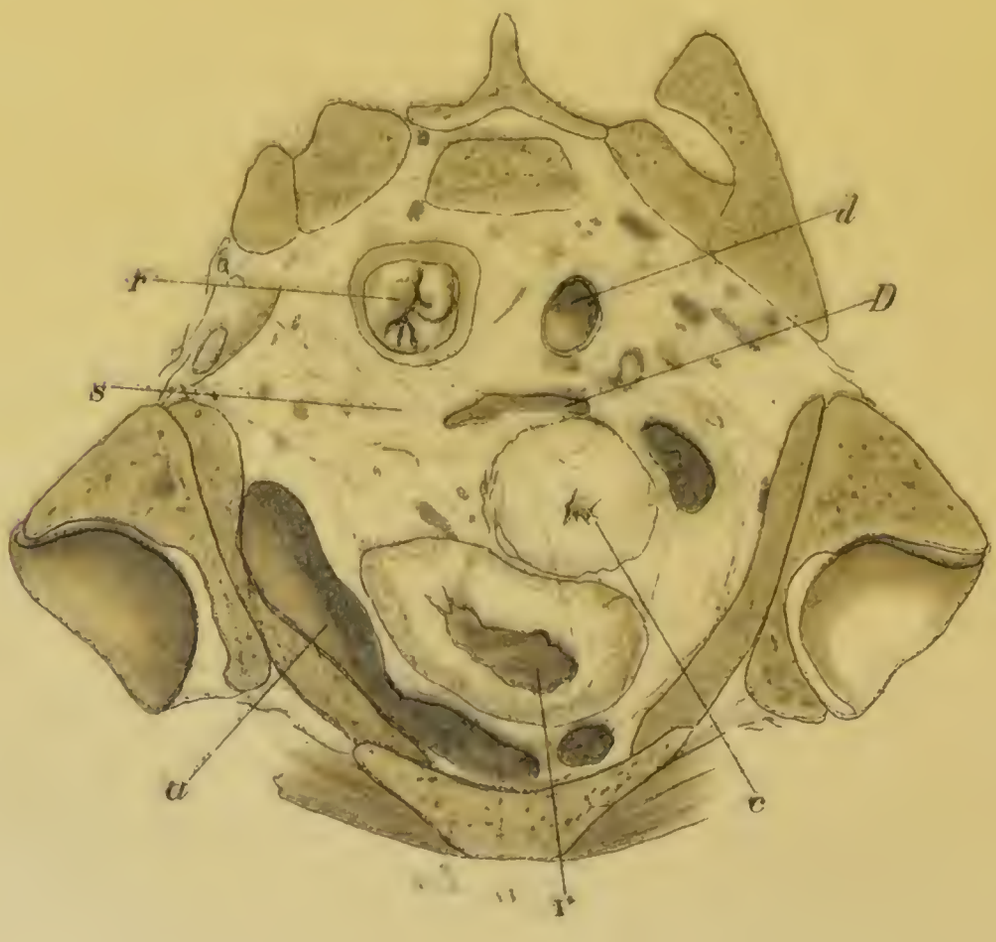

f
ul
s
d

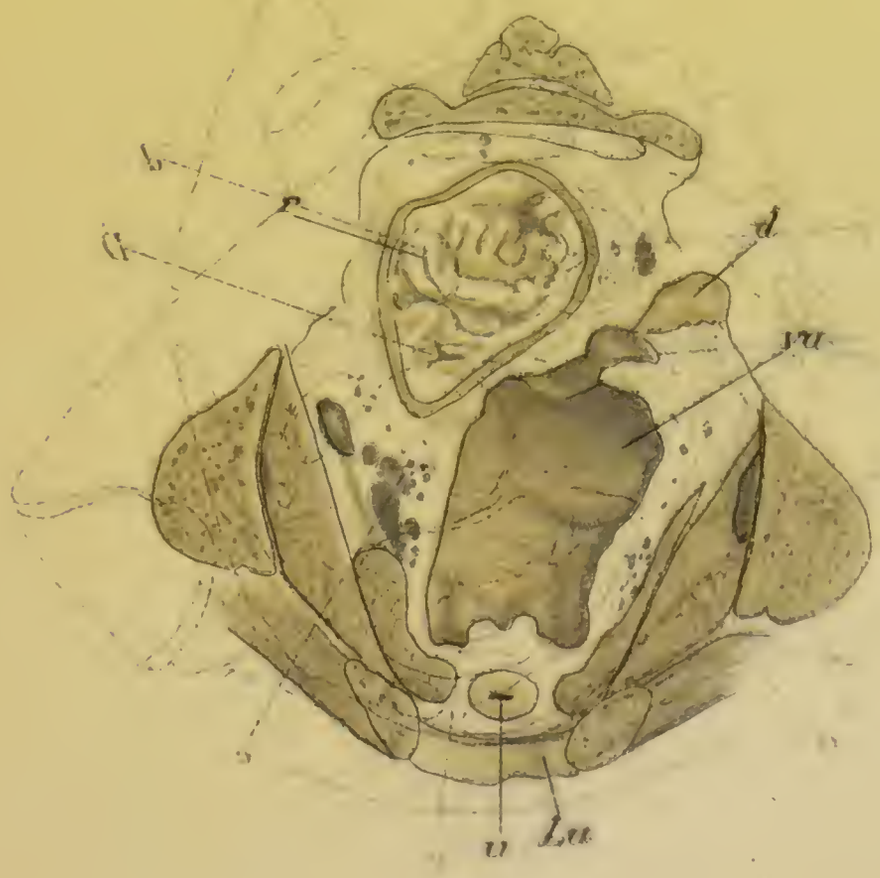
b
p
d
vu
v
Lu

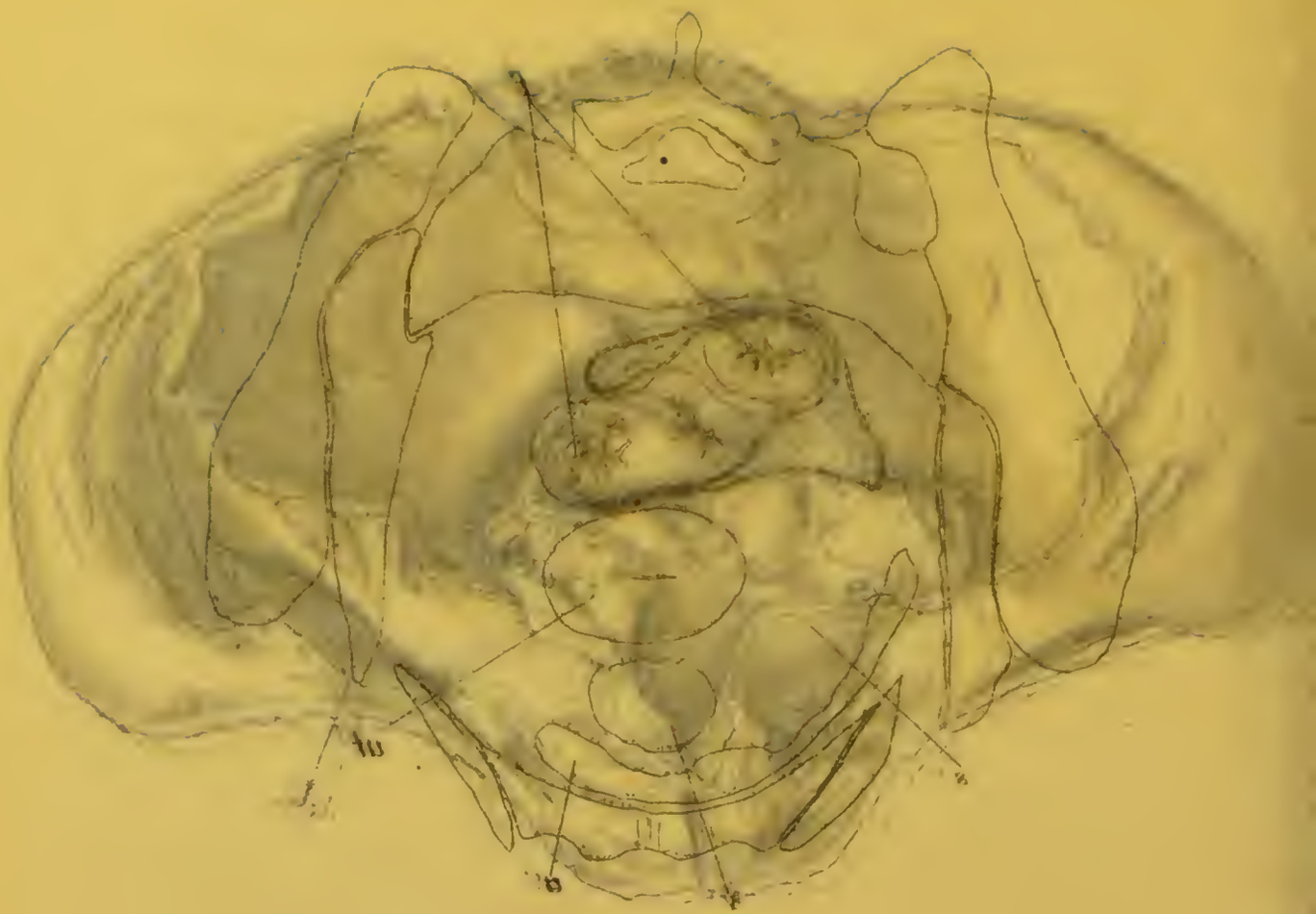


d.d
D.D

Fig. 32

Fig. 31

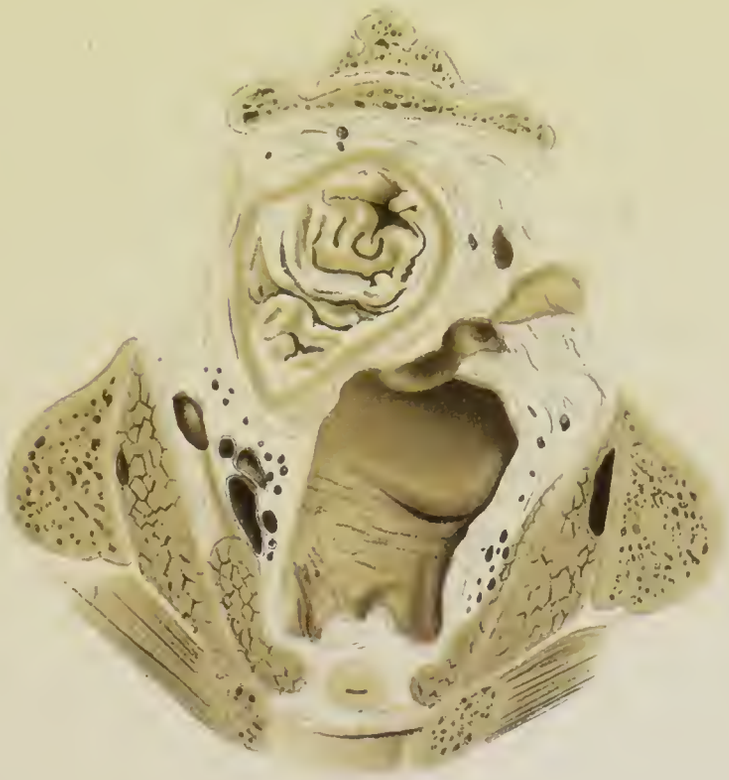

Wahl einer der Kranken sympathischen, vollkommen zusagenden Wärterin. In einer solchen Anstalt kann tonisierend und gleichzeitig abhärtend vorgegangen werden. Hier läfst sich die Lokalbehandlung mit einer vorsichtig aufgenommenen Kaltwasserkur, insoferne nicht schwere Anämie dieselbe kontraindiziert, verbinden. Nach absolvierter Mastkur kann solchen Kranken Bewegung in freier Luft zugestanden werden. Sehr zweckmäfsig ist es, herabgekommenen und anämischen Individuen Eisen in der verschiedensten Form und Alkohol zu geben.

Von der Metalltherapie — Bismuthum nitricum bei sympathischen, Argentum nitricum bei spinalen, Zincum aceticum bei cerebralen Reflexneurosen — haben wir wenig Erfolg gesehen.

Von operativen Eingriffen an Ort und Stelle (Discision, Excision der Narben) ist nichts zu erwarten. Schon längst haben die Neurologen gegen die Anwendung der Kastration in derartigen Fällen Stellung genommen, und auch hervorragende Frauenärzte (Hegar, Schröder u. a.) haben sich auf Grund ihrer Erfahrungen gegen dieselbe ausgesprochen. Alle anderen Eingriffe, Anwendung des Glüheisens, Kanterisation der Clitoris, Anwendung des Major'schen Hammers, sind, wenn sie Erfolg gehabt haben, auf suggestive Einwirkungen zurückzuführen.

Litteratur.

Entzündung des Beckenbindegewebes.

Abbot, A. W., Note on some unusual cases of pelvic abscess. Northwest. Lancet, St. Paul 1890, p. 132.

Allen, Traumatic pelvic cellulitis. Gaillard's med. J., New York 1889, p. 226.

Alloway, Pelvic cellulitis before puberty, ending in extensive abscess formation, operation, Montreal Med. J. 1888/89, 17, p. 281.

Derselbe. Pelvic cellulitis ending in high abscess, operation. Montreal Med. J. 1888/89. p. 279.

Apostoli, G., Sur le nouveau traitement électrique des phlegmasies périutérines (périmetrite, parametrite, phlegmon cellulite). Bull. gén. et thérap. Paris 1887, p. 261 und übersetzt ins Englische. Med. Reg. Philad. 1887, II, p. 436.

Derselbe, A new treatment by electricity of periuterine inflammation, perimetritis, parametritis, phlegmon cellulitis. Transl. by W. W. Webb, Brit. med. Jour. 1887, II. p. 1094 and Northwest. Lancet 1886/87, p. 23 u. 441.

Aran, Leçons cliniques sur les maladies de l'utérus et des ses annexes. Paris 1858.

Bäcker, Über die operative Behandlung der Beckenphlegmone. Sebészet 1894, Nr. 1 u. 2.

Baldy, Hysterectomy for suppurative diseases of the pelvic organs. Am. gyn. and obst. J. 1895, vol. 7, p. 221.

Bandl, Wiener med. Blätter 1889, p. 213 (siehe Fremdkörper).

Barker, Pelvic suppurations and drainage. Brit. med. J. Mai 20. 1895.

Baumgärtner, Die Operation der parametrischen Abscesse. Berl. klin. Wochenschr. 1889, 34, p. 751.

Bec, L., Abcès profond du bassin, ouverture par le vagin et le périnée. Gaz. d. hôp. Paris 1889, LXII, p. 896.

Bec, Le, Suppurations pelviennes. Gaz. de Paris 1892, p. 41.

Bedford-Brown, Remarks on certain obscure and minor forms of pelvic cellulitis simulating malarial fever. Gaillard's med. J. vol. L., p. 1.

Bérard, Bull. de la Soc. anatomique 1834.

Bernutz und Goupil, Clinique médical sur les maladies des femmes. 2. Aufl. Paris 1862. Bd. 2. De la pelvipéritonite.

Bigelow, Am. Journ. of obst. 1888, p. 485.

Birnbaum, Über Beckenexsudate. Wien. med. Bl. 1894, Bd. XVII, p. 147—151.

Boiffin, Sur le traitement des suppurations pelviennes et les indications des différentes méthodes opératoires. Assoc. franç. de chir. Proc. verb. etc. Paris 1893, Bd. VII, p. 598—617.

Boisleux, Beiträge z. bakteriol. Untersuchung von Beckenabscessen und eiterigen Tuben- und Ovarienerkrankungen. Zeitschr. f. Geb. u. Gyn. 1890, Bd. XX. 2.

Derselbe, De la paramétrite et de la périmétrite, diagnostic et traitement. La Revue méd. Août 1896.

Boldt, Vaginal exstirpation of the uterus and adnexa in pelvic suppuration etc. Am. J. Obst. 1895. Vol. XXXI, p. 112; XXXII, p. 432, 894.

Derselbe, Post-puerperal sepsis, small multiple pelvic abscesses, ovarian abscess, pelvic peritonitis, radical vaginal operation. Tr. N. Y. Obst. Soc. Am. J. Obst. N. Y. 1895, vol. XXXII, p. 894.

Bouchet, du, De l'hystérectomie abdominale contre les suppurations pelviennes. (Ref.) Ann. de Gyn. et d'Obst. Paris 1895, XLIII, p. 319—324.

Bouilly, Des indications et de la valeur de l'incision vaginale. Congrès français de chir. Ann. de chir. 1895, XV, p. 940.

Derselbe, Die Behandlung der Beckeneiterungen. Verh. d. intern. Gyn. Kongr. z. Genf. Centr. f. Gyn. 1896, Nr. 38, p. 953.

Derselbe, Note sur la pathogénie des affections périutérines. La Semaine Gyn. Paris 1896, Nr. 1.

Bourdon, Tumeurs fluctuantes du petit bassin et de leur ouverture par le vagin. Rev. méd. Juillet 1841, tom. II, p. 6—32.

Boyd, A case of puerperal pelvic abscess, with some remarks on septic infection. Ann. Gyn. et Obst. N. Y. Bd. V, p. 658—660.

Boyer, Thèse sur le phlegm. des lig. larg. Paris 1848.

Breisky, Parametritis posterior. Wien. allg. med. Zeitung 1883, Nr. 3.

Brichetau, Des abcès dans le tissu cellulaire souspéritonèal. Arch. gén. de méd. 1839. 3. Serie, T. VI.

Brouwer, Die Péan'sche Operation zur Behandlung der Beckenabscesse. Inaug.-Dissert. Leiden 1895.

Buckmaster, A new form of drainage tube for pelvic abscess. The Am. J. obst. 1891, XXIV, p. 478.

Derselbe, Pelvic abscess, with the report of a case opening spontaneously into the bladder. Brooklyn M. J. 1891, p. 245.

Bumm, Über die Ätiologie der Parametritis. Arch. f. Gyn., Bd. 35, p. 496.

Burland, Zur Frage über die Anwendung von Moorbädern bei Periparametris (aus sog. Ziechiedgwar'schem mineralischem Moor). Eshenedelnik 1895, Nr. 32.

Burns, Pelvic abscess. Am. J. obst. 1892, Bd. XXVI, p. 416.

Burt, 4 cases of pelvic abscess. Annals Gyn. Boston 1887, p. 45.

Burton, J. E., Large parametric abscess with suppression of urine for six days. Liverpool M.-Chir. Journ. 1887, p. 203.

Busch, Geschlechtsleben des Weibes. Bd. I, p. 792. Bd. IV, p. 885.

Buschbeck und Ettinger, Die operative Behandlung der para- und perimetritischen Exsudate. Arch. f. Gyn. 1896, Bd. 50, p. 322. (Mit 7 Abbildungen.)

Buxbaum, Parametritis. Blätter f. klin. Hydrotherapie 1892, Bd. II, Nr. 2, p. 37 u. 3

Byford, H. T., Self retaining drainage tubes for pelvic abscesses opening into the rectum. Am. Journ. of obst. 1888, vol. 21, p. 1286.

Byrne, J., A case illustrat. the value of therapeutic measures in chronic and recurring pelvic cellulitis. Am. J. of obst. 1890, XXIII, p. 511.

Cabot, The treatment of pelvic abscess. Boston, M. a. S. J. 1897, Bd. CXXVI, p. 493.

Cale, Conservatism in pelvic surgery. Tr. M. Ass. Missouri, St. Louis 1894, p. 40—45.

Callaghan, Forcible dilatation of the cervical canal and pelvic cellulitis. Prov. M. J. Leicester, Bd. XII, p. 348.

Cantin, F., Des lymphangites périutérines non puérpérales et de leur traitement par le curettage de l'utérus. Paris 1889, G. Rongier et Co. 98 p. 8°.

Carter, G. N., Complete retention of urine caused by pelvic abscess. Mass. Med. J. Boston 1890, p. 493.

Chéron, J., Cellulite pelvienne ou pelvicellulite; paramétrite, phlegmon ou adénophlegmon pelvien. Rev. méd. chir. des mal. des femmes, Paris 1890, XII, p. 14, 70, 132, 200, 264, 325.

Churchill, On inflamm. and abscess of ut. appendages. Dublin J. of Med. Sc. 1843, vol. XXIV, p. 1.

Clarke, A. P., Parametritis, its etiology and pathology. J. Gyn. Toledo 1891, I, p. 160 bis 165.

Cleveland, The treatment of pelvic abscess by vaginal puncture and drainage. N. Y. J. of Gyn. a. Obst. 1894, Bd. IV, p. 652—660.

Closs, J. O., High-seated pelvic abscess with perforation of the rectum. N. Zealand. M J. Dunedin 1888/89. II, p. 105.

Coe, Pelvic suppuration after the menopause. Tr. of the N. Y. Acad. of Med. Am. J. Obst. N. Y., Bd. XXVII, p. 421 u. Med. Rec. N. Y., Bd. XLIII, p. 33.

Derselbe, The etiology and pathology of pelvic adhesions. N. Y. J. of Gyn. and Obst. N. Y., Bd. III, p. 384—390.

Courty, Annales de gynéc. Paris 1881, XIV, p. 241.

Craig, Pelvic abscess, laparotomy followed by fecal fistula, recovery in four weeks. Am. J. of obst 1892, Bd. XXVI, p. 190.

Cramer, Parametritis abscedens bei einem 12jähr. Mädchen. Deutsche med. Woch. Leipzig u. Berlin 1892, Bd. XVIII, p. 749.

Crowell, Purulent accumulations in the pelvis. Am. J. Surg. a. Gyn. Kans. City, 1893/94, Bd. IV, p. 237 - 240.

Derselbe, Hysterectomy for perinterine suppuration. Ann. of Gyn. and Paed. Boston 1895, vol. VIII, p. 368.

Cullingworth, An adress on pelvic abscess. Lancet London 1893, Bd. II, p. 1103—1107. Brit. med. J. London, Bd. II, p. 981—989.

Derselbe, An adress on the diff. diagnosis of pelvic inflammation in the female. Brit. med. J. London 1890, II, p. 1468—73.

Derselbe, An adress on the opening of pelvic abscess. Birmingham 1893.

Currier, Chronic pelvic cellulitis with peritonitis. Removal of the tubes and ovaries. Am. J. of obst. 1892, Bd. XXVI, p. 250.

Cushing, C., A contribution to the study of pelvic abscess. Tr. Am. Ass. of obst. and Gyn. Philad. 1888, I, p. 15 u. Buffalo. Med. Surg. J. 1888/89, p. 369.

Cushing, The pathology and diagnosis of so-called pelvic cellulitis, with specimens of salpingitis. Boston med. and surg. J. 1889, p. 4.

Cushing, E. W., Two cases of laparotomy for pelvic abscess, with perforation of the intestine, and continous purulent discharges. Boston M. a. Surg. J. 1891, p. 211.

Dacio, Parametrite anteriore suppurata. Annali d'ostet. Milano 1890, p. 536.

Delpech, Phlegmon du lig. larg. Gaz. des hôp.

Doherty, On chronic inflammation of ut. append. occurring after parturition Dublin. Journ. of med. Soc. 1843, vol. XXII, p. 199.

Doléris et Bourges, Paramétrite purulente. dont le pus contenait le proteus vulgaris et un streptocoque ayant perdu sa virulence et sa vitalité. Nouv. Arch. d'obst. et de gyn. 1892, p. 11.

Dieselben, Recherches sur l'association du streptocoque pyogène et du proteus vulgaris. La Semaine méd. 1892, p. 456.

Dumas, Léon, Métropéritonite et pélvipéritonite aigues consecutives à un avortement, abscès du ligament large, fièvre hectique, inanition, marasme, tentative de la laparotomie souspéritoneale demeurée incomplète par suite des adhésions, pénetration dans le foyer à travers la cavité péritonéale, drainage de part en part, guérison. Ann. de gyn. 1887, Tome 27, p. 201.

Duncan, Matth., Haemorrhagic Parametritis. Lancet 1887, vol. I, p. 982 und Brit. med. J. vol. I, p. 1043.

Derselbe, Fötide parametr. und perimetr. Abscesse. Edinb. med. J. Mai 1882.

Derselbe, A case of progressive suppurative parametritis. St. Barth. Hosp. Rep. London 1888, p. 39

Derselbe, A practical treatise on perimetritis parametritis. Edinb. 1869. Med. Times 1879, vol. I, p. 112.

Derselbe. On haemorrhagic parametritis. London obst. Trans. 1888, vol. 29, p. 191.

Derselbe, Clinical lectures and terminations of peri- and parametritis. Med. Times and Gaz. 1883, vol. II, 1884, vol. I.

Dunning, L. H., Etiology and treatment of pelvic abscess. Indiana. M. J. Indianap. 1889/90, VIII, p. 73–76.

Dupuytren, Clinique chirurgicale. Tom. III, p. 530.

Derselbe, Leçons orales. Paris 1839, T. VII.

Eichholz, Allgemeine Behandlung der Beckenexsudate. 1896. Neuwied.

Derselbe, Zur Allgemeinbehandlung der Beckenexsudate. Wien med. Presse 1896, Nr. 29, p. 959.

Emmet, T. A., Pelvic inflammation or cellulitis versus peritonitis. Trans. of the Am. gyn. soc. 1886. New York 1887, p. 101.

Englisch, Über Entzündungen des Zellgewebes des Cavum Retzii (Pericystitis idiopathica). Wien. Klinik 1889.

Evans, A favorable termination of a much neglected case of suppuration of the appendix vermiformis. Ann. of gyn. a. paed. Phil., Bd. VI, p. 744—747.

Fehling, Physiologie und Pathologie des Wochenbettes. 1897.

Felsenreich, Dystokie durch eine parametrane und peritoneale Exsudatsschwiele. Wien. med. Woch. 1889, Nr. 22.

Fischer, Charité-Annalen. Bd. XII, Hft. 1.

Fordyce, The clinical aspects of utero-sacral cellulitis. Edinb. med. J. March. 1895.

Frarier, Étude sur le phlegmon du lig. larg. Thèse de Paris 1866.

La Fourcade, Salpingite purulente. Abcès du ligament large secondaire. Soc. anat. de Paris. Rep. univ. d'obst. et de gyn. 1892, p. 17. Nouv. Arch. d'obst. et de gyn. Paris 1892, Nr. 1.

Fraenkel, A., Über puerperale Peritonitis. Deutsche med. Woch. 1884, Nr. 14.

Fraisse, Sur les abscès pelviens et leur traitement chirurgical. Rev. obst. et gyn. Paris, Vol. IX. p 252–254.

Freund, H. W., Über die feineren Veränderungen im Parametrium bei einfacher und parametritischer Atrophie. Wien. med. Bl. 1885, p. 1341.

Derselbe, Über die Anwendung des Ichtyol bei Frauenkrankheiten. Deutsch. med. Woch. 1890, Nr. 11.

Freund, W. A., The connective tissue of the female pelvis and its pathological changes with espacial consideration of parametritis chronica atrophicans and the echinococcus disease. Abst. Transl. by J. M. Snow. Med. Press. West. New York, Buffalo 1887, p. 253 (Übersetzung der „gynäkologischen Klinik" Freunds), (siehe Anatomie p. 31).
Fritsch, Zur Behandlung frischer puerperaler Exsudate. Wien. med. Bl. 1891, Nr. 24.
Derselbe, Ber. üb. gyn. Operat. aus der Breslauer Frauenklinik 1891/92. Berlin 1893.
Gallard, De l'inflammation du tissu cellul., qui environne la matrice ou du phlegm. périutérin et son traitement Thèse de Paris 1855.
Gardien, Traité d'accouchement 1824.
Garnett, Pelviperitonitis and cellulitis. Am. Journ. Obst. 1883, p. 1041.
Giglio, Der Bacillus des malignen Ödems in Beckenabscessen. Ann. di ost. e Gin. 1891. Nr. 3.
Goffe, The differentiation of pelvic cellulitis. Tr. Alumni ass. of Womans Hosp. New York 1887, II, p. 27.
Derselbe, Differentiation of cellulitis from peritonitis. Am. J. of Obst., Vol. XXV, 1892, p. 528.
Gosselin, Phlegmon chronique périutérin. Union méd. 1861.
Gottschalk, Intraperitonealer, retrouteriner, im abgekapselten Douglas gelegener, fast mannskopfgrofser Abscefs. Verein f. inn. Med. Berlin. Deutsche Mediz. Ztg. 1896, Nr. 6, p. 66.
Grässner, Über die chirurg. Behandlung der Eiterungen im Becken. Berlin 1894. C. Vogt.
Graves, Certain pelvic abscess, with a new apparatus for their successful drainage and cure. Med. News 1895. April, London.
Greene, Pelvic cellulitis. Buffalo med. a. surg. Journ. 1887/88, p. 49.
Griffith legt zwei charakteristische Beispiele von Parametritis und Perimetritis anterior vor. Lancet 1887, Vol. I, p. 778.
Derselbe, A parametritis dextra purulenta. London obst. Tr. vol. XXX, p. 5.
Grisolle, Hist. de tum. phlegmoneuses des fosses iliaques. Arch. gén. de méd. 1839. 3. Serie, T. VI.
Guérin, Sur l'adénophlegmon juxtapubien. France méd. 1887, p. 1630 u. Bull. et mém. de la soc. d'obst. et de gyn. 1887, p. 165 u. Bull. de l'académie de méd. de Paris 1887, 2 série p. 533, 555, 578
Derselbe, Adénophlegmon juxtapubien. Compt. rend. 1879.
Derselbe, Anatomie pathologique. Sur la structure des ligaments larges. Compt. rend. 1879, p. 1364.
Derselbe, Leçons clin. sur les malad. des organes génitaux int. de la femme. Paris 1878.
Guthrie, Case of pelvic cellulitis. New Zealand. M. J. Dunedin. 1889. p. 242.
Hall, B. R., Pelvic abscess. Homeop. J. Obst. N. Y. 1890. XII. 70.
Derselbe, Report of one year's work of intrapelvic surgery for the relief of inflammatory diseases. A supplement to ten consecutive cases of abdominal section for the removal of the uterine appendages, for the relief of pelvic pain, and the recurrent attacks of pelvic inflammation. Times and Reg. N. Y. and Phila. 1890. vol. 21, 167–169 a Clin. Lancet. Cincinn. 1890, p. 750.
Derselbe, A case of pelvic cellulitis. Mississipi M. Month. Meridian 1891—92, p. 228–231.
Derselbe, Suppurating cyst developed from adherent ovaries after repeated attacks of inflammation, secondary operation for the removal of intraligamentous cysts. Tr. Am. Ass. Obst. a. Gyn. 1892 Philad. p. 211—218. J. Am. M. Ass. Chicago 1892, Bd. XVIII, p. 480.
Hammond, Report of four cases of pelvic abscess following labor. Ann. Gyn. a Obst. N. Y. 1896. vol. VIII. p. 591. 666.
Hardman, Parametritis, abscess tracking to nates. Brit. M. J. London 1894. Bd. II. p. 945.

Hardon, V. O., Chronic pelvic cellulitis and the conditions which simulate it. Atlanta. Med. Surg. J. 1888 89 n. s., V. p. 715.

Derselbe, Some observations upon pelvic cellulitis. Atlanta med. a. surg. Journ. 1887/88. p. 753.

Harrison, Remarks upon Parametritis, with especial reference to its pathological significance. The am. J. of obst. 1891. XXIV. p. 460.

Harrison, Tucker, Parametritis, (or pelvic cellulitis) its pathological importance and clinical significance. Am. Gyn. a. Obst. J. N. Y. 1895. vol. 6. 402.

Hartmann, De l'hystérectomie vaginale dans le traitement des suppurations pelviennes. Congr. franc. de Chir. Ann. de Gyn. et d'Obst. Paris. Bd. XXXIX. p. 511.

Hartmann u. Morax, Quelques considérations sur la bactériologie des suppurations périutérines. Ann. de Gyn. et d'Obst. Paris. XLII. Gaz. méd. de Paris. XIX.

de Hartog, Para- und Perimetritis puerperalis. Inaug.-Diss. Freiburg 1895.

Headley, A case of pelvic cellulitis from phlebitis. Ann. Gyn. and Paed. Boston 1895. vol. VIII. 663.

Hegar. Vortr. a. d. Oberrhein. Ärztetag. Freiburg 1881.

Derselbe, Eröffnung extraperitonealer Ergüsse. In Hegar-Kaltenbach, Operative Gynäk. Stuttg. 1897. p. 650.

Heitzmann, Zur Behandlung parametraner Abscesse. Centr.-Bl. f. d. ges. Ther. 1890. p. 321.

Derselbe, Die Entzündung des Beckenbauchfells beim Weibe. Wien. Braumüller. 1883.

Henrotin, Vaginal hysterectomy in bilateral peri-uterine suppuration. Am. J. of obst. New York 1892, Bd. XXVI, p. 448—460.

Derselbe, Conservative surgical treatment of para- a. periuterine septic diseases. Tr. of Am. Gyn. Soc. Am. Gyn. a. Obst. 1895. VI 891.

Derselbe, Vaginal hysterectomy for septic pelvic disease. Am. J. Obst. N. Y. 1895 XXXI. 557.

Hervieux, Note sur le phlegmon du ligament large. Arch. de tocologie 1887 p. 972 u. Bull. de l'acad. et méd. de Belg. 1887, 2 serie 410.

Hönck, Abgesackter Ascites neben Abscessen der Bauchhöhle. Verh. d. geb. Ges zu Hamburg. Centr. f. Gyn. Leipzig. p. 290.

Horwitz, Zur Pathologie der periuterinen Abscesse aufserhalb des Wochenbettes. Petersb. Med. Zeitsch. XII.

Houzel, Phlegmon du ligament large, Laparotomie souspéritoneale, Guérison. Soc. de chir. 24. IX. 1886. Rep. univ. d'obst. et de gyn. 1887. p. 65 und Arch. de tocol. 1887. p. 125.

Hünten, Die operative Behandlung der gynäk. Beckenexsudate. Inaug. Diss. Giessen 1894.

Hulke, Cases of phlegmon and abscess involving the abdominal walls. The Lancet 1895. vol. I. p. 6.

Hunter, J. B., Unusual cases of pelvic cellulitis and their treatment. New York med. record. 1888. p. 653.

Husson und Dance, Repertoire générale d'Anatomie etc. T. IV. 1. Part. p. 74.

Jacobs, De la paramétrite. Arch. de Toc. et de Gyn. XXII. 1895. p. 586. (Verhandlungen des internat. Gyn. Kongresses zu Brüssel.)

Derselbe, De l'hystérectomie par morcellement dans les suppurations pelviennes. Bull. de la soc. Belg. de gyn. et d'obst. Bruxell. 1891. Bd. II. Nr. 4. p. 124. Arch. de Toc. et de Gyn. XVIII., Nr. 12.

Jardine, J. H., Peri-uterine cellulitis. Canada Lancet, Toronto 1890/91. p. 356—58.

Jauch, Josef, Zur Ätiologie der Parametritis. In.-Diss. Würzburg 1889.

Jayle, Annales de gyn. et d'obst. 1895. I. p. 329.

Derselbe, Bactériologie des suppurations pelviennes. Soc. anat. de Paris. Ann de Gyn. et d'Obst. Paris 1895. vol. XLIII. p. 329.

Imrie, Parametritis. Ann. of gyn. 1888. I., p. 379.
Inverardi, Un caso di parametrite atrofizzato. Lo Sperimentale, Firenze 1892, Nr. 6.
Iversen. Über periuterine Suppurationen (Pyocele retrouterina). Deutsche med. Woch. Bd. XVIII. Nr. 43—48.
Keiller, Pelvic peritonitis and cellulitis. Tr. Texas M. Ass. Galveston, Bd. XXV. p. 360 bis 372. Am. J. of obst. N. Y. Bd. XXVIII. p. 313—324.
Kelly, Die operative Behandlung der Beckeneiterungen. Verh. d. internat. Gyn. Kongr. z. Genf. Centr. f. Gyn. 1896. Nr. 6. p. 956.
Kiefer, Über die Virulenzverhältnisse der Adnexeiterungen. Verh. d. Ges. f. Geb. und Gyn. Berlin. Centr. f. Gyn. 1896. Nr. 52. p. 1335.
Derselbe, Konsequenzen aus der Bakteriologie der Adnexerkrankungen. Naturforscher-Versammlung zu Frankfurt. Centr. f. Gyn. 1896. Nr. 42. p. 1071.
Kisch, Marienbad in der Kursaison 1875 nebst einigen kasuistischen Mitteilungen. Prag. 1876.
Derselbe, Wien. Med. Wochenschr. 1870.
Derselbe, Die Balneotherapie der Frauenkrankheiten. Wien. Med. Presse. 1877. Nr. 19 bis 34.
Kiwisch, Klin. Vorträge. Bd. I. p. 612.
Koch, Robert, Untersuchungen über die Ätiologie der Wundinfektionskrankheiten. Leipzig. 1875.
König. Bemerkungen z. Diff.-Diagnose der Beckenabscesse. Archiv der Heilkunde III. Bd. 1862.
Kreibich, Zur Ätiologie abdominaler Abscesse. Wien. Klin. Woch. 1896. Nr. 39. p. 861.
Küstner, Die leitenden Gesichtspunkte für die operative Behandlung der chron. entzünd. Adnexa uteri und der Beckeneiterungen. Deutsche med. Woch. 1895. Nr. 12. 13.
Kyll, Rust's Magazin. Bd. 41 H. 2 — Schmidts Jahrbüch 1834. Bd. II. p. 298.
Landau, Die chirurg. Behandlung der chronischen Eiterungen im Becken. Berl. klin. Wochenschr. 1892. p. 949.
Derselbe, Zur Behandlung der chronischen Beckeneiterungen durch Resektion des Uterus. Centralbl. f Gyn. Leipzig 1892. Bd. XVI, p. 689—695.
Derselbe, Über die Heilung der Beckenabscesse des Weibes mit besonderer Berücksichtigung der vaginalen Radikaloperation. Berl. klin. Woch. Bd. XXXI. p. 507. 541, 561.
Derselbe, Über komplizierte Beckenabscesse und komplizierte Pyosalpinxsäcke. Verh. d. internat. Kongr. in Rom. Centralbl. f. Gyn. 1894. Nr. 16. p. 376.
Derselbe, Zur Pathologie und Therapie der Beckenabscesse des Weibes mit besonderer Berücksichtigung der vaginalen Radikaloperation. Arch. f. Gyn. Berlin 1894. Bd. XLVI. p. 397—483.
Derselbe, Pathologie und Therapie der Beckeneiterung. Zeitschr. f. Geb. u. Gyn. Stuttg 1894. Bd. XXX. p 558—574.
Launay, Phlegmon de la gaine hypogastrique avec prolongements. Gaz. d. hôp. Paris. Bd. LXVI. p. 1041.
Leopold, Beckeneiterungen. Verh. des internat. Kongr. in Rom. Centralbl. f. Gyn. 1894. Nr. 16, p. 378
Leopold und Lomer, subperitoneale Abscesse. Centr. f. Gyn. VI. Jahrg. 1882. p. 524.
Léon. Unusual case of pelvic abscess. Med. a. Surg. Rep., Philad. 1891. p. 380.
Levret, L'art des accouch. Paris 1766. p 175.
Lewers, A. H. N., Note on the post-mortem appearence of a phlegmon of the broad ligament. London obst. Tr. XXX. p. 7. Lancet 1888. I. p. 72.
Leyden, Bericht über die auf der Abteilung des Prof. Traube in der Charité vorgekommenen Puerperalkrankheiten. Charité-Annal. Berlin. 1863. X. H. 2.
Lisfranc, Clin. chirurg. Paris 1842.

Locke, Rectal ulcers as a complication of parametritis posterior. N. Y. Med J. Bd. LVII. p. 355—357.

Loebel, Perforationsperitonitis nach 10jähr. chron Parametritis. Frauenarzt XIII H. 2. Febr. 1897.

Longfellow, Pelvic cellulitis. Cincinn. Lancet and Clinic. 1888. p. 191.

Ludlam, Tuboovarian disease versus pelvic cellulitis. Homoeapath. J. Obst. N. Y. 1889. p. 243. Clinique Chicago 1889. X. p. 13, 2 i. pl.

Lyman, Frühzeitige Punktion bei Beckenexsudat. Am. Obst. Soc. 1881.

Mc. Farlane, M. A., Pelvic abscess. Montreal Med. Journ. 1890/91. XIX., p. 813—23.

Mac Kenzie, Report of cases of chronic pelvic abscess opening into the rectum. Am. Journ. of obst. 1888. vol. 21. p. 713.

Mc. Laren, A., The rarity of pelvic cellulitis? Am. J. obst., New York 1890; 23, 958—964.

Derselbe, Histories of six pelvic abscesses in women. Northwest Lancet, St. Paul 1890, X. 310—313.

Derselbe, The treatment of pelvic abscess. Northwestern Lancet. 1889. 3.

Mc. Monagle, Pelvic abscess in women and its treatment by abdominal section. Med. Soc. Calif. 1889. p. 79.

Mackay, Ww. Alex., Abdominal section for pelvic suppuration Lancet 1887. vol. I. p. 310.

Mackenzie, T., Pelvic cellulitis; incision; recovery subsequent pregnancy. Brit. med. J. 1891. p. 113.

Mackie, W. G., Pelvic cellulitis. N. Zealand M. J., Dunedin 1890/91. p. 239—44.

Madden, Peri-uterine phlegmon. Hosp. Gaz. London, 1892, Bd XX, p. 348, 360.

Malgaigne, Journ. de Médecine et de Chirurgie. 1848.

Mall, Ischurie bedingt durch einen Abscefs im kleinen Becken bei einem 2½jähr. Mädchen. Wien. Med. Presse. 1869. p. 112.

Mangin, Evacuation par l'incision vaginale des collections liquides pelviennes d'origine inflammatoire ou hématique. Nouv. Arch. d'obst. et de gyn. Paris, 1894. Bd. IX. p. 35, 49.

Marchal, Des abscès phlegmoneux intrapelviens. Thèse. Paris 1844.

Marx, Abscès pelviens avec ulcerations intestinales, perforation intestinale post-opératoire. Nouv. Arch. d'Obst. et de Gyn. 1895 Paris. Nr. 4. p. 132.

Mauriceau, Traité des maladies des femmes grosses et de celles qui sont accouchées. Paris 1740. 7. ed.

Mayo, A discussion of some features of periuterine and perityphlitic abscesses. Northwest. Lancet, St. Paul 1890, 146.

Meinert, Über subseröse Beckenabscesse. Centr. f. Gyn. 1883. VIII. p. 138.

van Moorsel, Kasuistik zur Parametritis purulenta. Jena. Fischer. 1895. 8°. 70 p.

Mundé, Acute puerperal cellulitis and true pelvic abscess. Am. J. of Obst. N. Y. 1894. Bd. XXIX. p. 667.

Derselbe, The surgical treatment of extraperiton. pelvic effusions. Trans. N. Y. Obst. Soc. Am. J. of obst. vol. XXV. 1892. p. 402.

Derselbe, nichtpuerperale Beckenlymphadenitis und Lymphangitis. Am. J. of obst 1883. p. 1009.

Nilson, Some unusual complications in opening pelvic abscesses through the vagina. New York. Med. Journ. G. III. 1889. p. 274.

Nisot, Drei Fälle von Beckenabscessen. Ges. f. Gyn. u. Geb. in Brüssel. Centr. f. Gyn. 1895. Nr. 14.

Noble, C. P., Four cases of true pelvic abscess. Med. News., Philad. 1891, p. 237.

Derselbe, Pelvic inflammation in women. Am. Lancet, Detroit 1891. p. 243—247.

Derselbe, Case of true pelvic abscess. Ann. Gyn. a. Paed. Phil. 1892/3, Bd. VI. p. 201

Noble, C. P., Acute puerperal cellulitis and true pelvic abscess. Am. J. of obst. N. Y. 1894, Bd. XXIX. p. 447.

Derselbe, Puerperal cellulitis and puerperal peritonitis. Phil. Obst. Soc. Ann. Gyn. and Paed 1894. Boston. Bd. VIII. p. 189.

Nonat, Phlegmon periutérin. Thèse inaug. 1852.

Derselbe, Traité pratique des maladies de l'utérus et de ses annexes. Paris 1860.

Odebrecht, Einiges über Parametritis und Perimetritis. Ärztl. Prakt. Hamburg 1892. Bd. V. p. 590. 609.

Oerum, Massagebehandlung bei parametritischen Exsudaten. Gyn. Obst. Meddel. 1. Bd. 2.

Ogston, Report upon micro-organisms in surgical disease. Brit. med. J. March. 12. 1881.

Oliver, Pelvic peritonitis and cellulitis. Liverpool M. Chir. J. 1892, p. 12, 28. Brit. med. J. 1888. 1451 (pelvic cellulitis).

Olshausen, Über puerperale Para- und Perimetritis. Volkmann's Samml. klin. Vortr. No. 28 (alte Serie).

Osiander, Denkwürdigkeiten f. die Heilkunde und Geburtshilfe. Bd. I. Göttingen. 1794.

Oui, Phlegmon du ligament large pendant la grossesse. Sémaine med. 1895. p. 386.

Pée, Über Ichthyol und Lysol in d. Gyn. u. Geb. Deutsche med. Woch. 1891. Nr. 44.

Page, Faecal umbilical fistula following pelvic cellulitis. Brit. med. Journ. 1887. II. 882.

Parrish, W. H., Pelvic abscess in the female. J. Am. M. Ass., Chic. 1890, XIV., 85—89.

Derselbe, Pelvic abscess in the female. Am. Med. Ass. Am. J. of obst. vol. 22. p. 733.

Péan, Traitement des suppurations pelviennes. Gaz. méd. de Paris 1892, Nr. 43, p. 508 bis 512.

Piotrowski, Ascaris lumbricoides ausgeschieden durch die Einschnittswunde eines parametritischen Abscesses. Przeglad. Lek. 1896. Nr. 7.

Poirier, Les lymphangites des organes génitaux de la femme. Progrès. méd. 1889, 47 bis 49. 57. 1890. 3. 4.

Polk, A study of periuterine inflamm. in relat. to salpingitis. Trans. Assoc. of Am. phys. Soc. 1886.

Polk, Abscess of the broad ligament following lymphangitis. Tr. of the New York. obst. Soc. N. Y. J. of Gyn. a. Obst. N. Y. Bd. III. p. 331.

Popelin, Massage bei Parametritis. Policlin. 1892. Nr. 14.

Popjalkowsky, Über Lymphadenitis periuterina. Med. Obozr. 1890, XXIV., p. 428 bis 434. Russ.

Poullet, Traitement des parametrites par la dilatation et le curettage de l'utérus, redressement actif des rétroversions adhérentes. Nouv. arch. d'obst. et de gyn. 1889. p. 243.

Powe, Pelvic cellulitis. Med. Tribune New York 1892, Bd. VIII., p. 374—380.

Pozzi, F., Le traitement des suppurations pelviennes et des lésions inflammatoires des annexes par l'hystérectomie vaginale. Gaz. hebd. de méd., Paris 1891, 2. 3. XXVIII., p. 186—189.

Derselbe, La laparotomie et l'hystérectomie dans le traitement des suppurations pelviennes. Congr. franç. de Chir. Ann. de Gyn. et d'Obst. Paris, Bd. XXXIX. p. 503.

Pozzi et Martin, Phlegmon du ligament large. Le Mercredi médical. Paris

Price, The natural history of pus in the pelvis. Am. J. of Obst 1892, p. 735.

Priestly, Month. Journ. of med. vol. XVIII. 1854.

Pritzel, Zur Pathologie u. Therapie des parametritischen Exsudats. Inaug.-Diss. Berlin 1892, Gust. Schade, 28 p.

Prochownick, Massage in der Frauenheilkunde. Hamburg 1890.

Derselbe, Über die Massage in der Gynäkologie. Naturforsch.-Vers. in Magdeburg 1884. Arch. f. Gyn. Bd. XXV. p. 137.

Pryor, Vaginal aspiration of pelvic abscess and drainage after coeliotomy. Tr. of the N. Y. obst. Soc. N. Y. J. of Gyn. a. Obst. Bd. III, p. 615—621.

Pryor, Pelvic abscess communicating through a large opening with the bowel. New York J. Gyn. a. Obst. 1892, p. 689 u. Am. J. of obst. 1892, Bd. XXVI, p. 412.

Derselbe, Hysterectomy in pus cases. Am. Gyn. a. Obst. J. 1894, p. 512—524.

Puzos, Mém. sur les depots laitaux, p. 72.

Raffray et Jayle, Phlegmon du lig. large post-puérperal à streptococques; ouverture au dessus de l'arcade crurale; fistule stercorale secondaire. Bull. de la soc. anat. sér. 5. T. VII, p. 533.

Reclus, P., Des suppurations pelviennes. Congr. franç. de chir. Proc. verb. etc. Paris 1891. p. 422.

Reeling Broumer, De Operation van Péan als hystérectomie évacuatrice ter behandeling van bekkenabscessen. Diss. Inaug. Leiden 1895.

Reynier, Traitement des suppurations pelviennes. Ann. de Gyn. Paris 1896. Bd. XLVI, p. 176.

Richelot, Sur le traitement des suppurations pelviennes par l'hystérectomie vaginale. Union méd. Paris 1892, p. 433, 445.

Robb, W. H., Pelvic cellulitis in women. Tr. New York M. Ass. 1889, Concord 1890. VI, p. 294—312.

Rodriguez, De l'incision du cul-de-sac postérieur et du drainage parautérin dans les suppurations et hématomes pelviens. Arch. de Toc. et de Gyn. Paris 1895, Bd. XXII, p. 482.

Root, Pelvic abscess. Toledo M. a. S. Rep. 1889, p. 381.

Rosenbach, Mikroorganismen bei den Wundinfektionskrankheiten des Menschen. Wiesbaden 1884.

Rosenwasser, Pelvic cellulitis in its relation to surgery. Tr. Am. Ass. Obst. a. Gyn. 1892. Phil. Bd. V, p. 502—510.

Roser, Handbuch der anatomischen Chirurgie. Tübingen 1864, p. 588 ff.

Routier, Traitement des suppurations pelviennes. Congr. franç. de Chir. 1892. Rep. univ. d'Obst. et de Gyn., p. 219. Ann. de Gyn. et d'Obst. 1892. Bd. XXXVII, p. 325.

Runge, Massage des Uterus und seiner Adnexe. Berl. klin. Woch. 1882, Nr. 25.

Sänger, Köliotomie bei Beckenabscefs. Verhandl. d. Ges. f. Geb. in Leipzig. Centralbl. f. Gyn. 1892, Nr. 33, p. 665.

Derselbe, Beckeneiterungen. Verhandl. d. internat. gyn. Kongr. zu Brüssel. Centralbl. f. Gyn. 1892, Nr. 42, p. 837.

Derselbe, Die Behandlung der Beckeneiterungen. Verhandl. des internat. Gyn.-Kongr. Genf 1896. Centralbl. f. Gyn. Nr. 6, p. 957. Volkm. Sammlung klinischer Vorträge N. F. Nr. 178.

Derselbe, Grenzen zwischen vaginaler und abdominaler Laparotomie. (Diskussion.) Verh. d. Ges. f. Geb. zu Leipzig. Centr. f. Gyn. 1896, Nr. 33, p. 861.

Salvat, Traitement de la Paramétrite subaigue et de la Paramétrite chronique avec adhérences par l'éctricité et la massage combinés. Verhandl. in der gyn. Sektion des X. intern. med. Kongresses.

Sanders, Induration following pelvic cellulitis in the female and its treatment by galvanism. Am. J. of obst. 1892, p. 289.

Schlesinger, Anatomische und klinische Untersuchungen über extraperitoneale Exsudationen im weiblichen Becken. Wien 1879.

Schmid, Zur Behandlung parametritischer Exsudate im Puerperium. Württemb. Korr.-B. Bd. 66, 15.

Schramm, Über die operative Behandlung des Beckenabscesses nach Landau. Verh. d. gyn. Ges. zu Dresden. Centr. f. Gyn. 1895, Nr. 11.

Schroeder, Monatsschrift f. Geburtskunde. Bd. 27, p. 117 u. 210.

Schultze, B. S., Die pathologische Anteflexio uteri und die Parametritis posterior. Arch. f. Gyn. 1875, Bd. VIII.

Schulz, Über parametritische Exsudate. Diss. inaug. Würzburg 1887.

Schumacher, Salpingitis und Parametritis gonorrhoica im Wochenbette. Inaug.-Diss. Halle 1896.

Segond, De l'hystérectomie vaginale dans le traitement des suppurations pelviennes. Congr. franc. de Chir. Ann. de gyn. et d'obst. Paris, Bd. XXXIX, p. 507.

Serraud et Jordanis, Resorption d'un phlegmon péri-utérin chez une hystérique traitée par les injections Brownséquardiennes. Ref. Nouv. Arch. d'Obst. et de Gyn. Paris, Nr. 12. Rep. univ., p. 551.

v. Siebold, Handbuch zur Erkenntnis und Heilung der Frauenzimmer-Krankheiten. Wien 1831. Bd. II, 3. Abschn., p. 293.

Simpson, The pathology, course and symptoms of pelvic cellulitis in the female sex. St. Thomas's Hosp. Rep. 1890—91. London 1892, n. s. Bd. XX, p. 275, 304.

Sinding-Larsen, Parametritis puerperalis med fysikalsk Billede af ascites, spontan Aabning gjennem Navlen. Norsk Mag. f. Laegevidensk Christiania 1892, 4 R., Bd. VII, p. 1426—1434.

Skene, A. J. C., The pelvic cellulitis. Brooklyn med. J. 1889. Jan. p. 1.

Derselbe, Notes on the pathology of pelvic inflammations. Phil. med. News. Vol. 58, p. 341.

Smith, T. C., Pelvic abscess mistaken for cystocele. Tr. Wash. Obst. Gyn. Soc. 1887—89, p. 68. Am. Journ. of obst. 1888, p. 698.

Smith, R., Observations on pelvic abscess. Brit. med. J. 1890—91, p. 83.

Snegireff-Goubaroff, Études sur la disposition du tissu cellulaire aux bases du lig. larg. Congr. internat. gynécol. Bruxelles 1892.

Spiegelberg, Allgemeines über Exsudate in der Umgebung des weiblichen Genitalkanales. Volkmanns Samml. klin. Vortr. Alte Serie. Nr. 71.

Stansbury, Sutton, Remarks upon the etiology and treatment of some pelvic inflammations. Am J. Obst. N. Y. 1895. Vol. 32, 131.

Stapfer, Cellulite et myo-cellulite localisée douloureuse, description d'une affection abdomino-pelvienne commune et peu connue. Ann. de Gyn. et d'obst. Paris 1893. Bd. XL. p. 13, 116.

Stark, On the character and types of pelvic inflammations in the female. N. Y. med. Record 1891. vol. 40. 7.

Strong. Laparotomy verifying the diagnosis of pelvic cellulitis. Boston med. and surg. J. 1891. vol. 125. 32.

Strait, 2 cases of pelvic abscess treated by aspiration. Tr. South. Car. M. Ass. Charleston 1889. 129.

Sturm, Über eitrige parametritische Exsudate. In.-Diss. Würzburg. 1887.

Sutton, R. St., On the treatment of pelvic abscess. Am. Journ. of obst. 1888. vol. 21. p. 1037.

Derselbe, Pelvic abscess. New York med. Rec. XXXIV., 12. p. 325 Sept.

Swiecicki, v., Zur Genese u. Ätiologie der Beckenexsudate. Münch. med. Wochenschr. Bd. 41. 7.

v. Swieten, Aphorismen tom. IV.

Tait, The pathól. importance of the broad ligament. Edinb. Med. Journ. 1889. Juli. Aug.

Taylor, Clinical lecture on pyosalpinx with remarks on the old faith and the new regarding parametritis and perimetritis. Lancet 1889. vol. II. p. 581.

Terrier et Hartmann, Remarques cliniques, anatomiques et opératoires à propos etc. 59 cas consécutifs de laparotomie pour lésions suppurées péri-utérines. Suites immédiates et éloignées de l'operation. Ann. de Gyn. et d'obst. Paris, Bd. XXXIX. p. 417 bis 458.

Terrillon, Über Abscesse des Lig. lat. Soc. de chir. Paris. Séance 26. Dez. 1888.

Terrillon. Traitement des suppurations pelviennes par la méthode de Péan. Journ. de soc. sc. 1891, p. 43—46.

Derselbe. Traitement chirurgical des suppurations du bassin chez la femme. Ebenda p. 334.

Derselbe. De la salpingo-ovarite et en particulier du développement du plastron abdominal. Arch. de tocol. vol. 16. p 170. Bull. de la soc. de méd. prat. de Paris 1889. p. 89 et Gaz. de gyn. 1889. p. 3.

Derselbe, Ouverture des abcès profonds du bassin chez la femme par la laparotomie. Rec. obst. et gyn. Par. 1890. p. 152 et Arch. Tocol., vol. 16. p. 347 und 17 p. 184 et Bull. de la soc. obst. et gyn. de Par. 1890. p. 64.

Thomas. T G., 3 forms of pelvic abscess. New York med. Rec. XXXIV., 12. p. 325, 347. Sept.

Treub, Over de behandeling van bekkenabscessen. Ned. Tijdsch. voor Verlosk. en Gyn. 4. Jahrgang. 2. Aflevering. p. 153.

Derselbe, Appendicitis u. Parametritis. Revue de gyn. et de chir. abdom. 1897 Nr. 2

Veit, J., Behandlung eitriger Parametritis. Zeitschr. f. Geb. u. Gyn. Bd. 30. 552.

Derselbe. Über die Grenzen zwischen vaginaler u. abdominaler Laparotomie. Verh. d. Ges f Geb. z. Leipzig. Centr. f. Gyn. 1896. Nr. 33. p. 856.

Velpeau, Leçons orales. tom. III. 220.

Virchow, Arch. f. patholog. Anatomie 1862. Bd. XXIII. p. 416.

Vogel, Zur operativen Behandlung solitärer Beckenabscesse. Wiener med. Wochenschr. 44. Bd., Nr. 43, 44.

van de Warker, Ely, A few cases of true pelvic cellulitis. Tr. Am. Gyn. Soc. Ann. Gyn. and Paed. Boston 1895. Vol. VIII, p. 747. Am. J. Obst. N. Y. Vol XXXII. p. 313.

Watkins, Vaginal section and drainage for pelvic abscess. Am. J. Obst. 1895. Vol. 32, 207.

Wens, Ein seltener Fall von Parametritis. Tübingen 1892. F. Pietzcker, 23 p.

Werner, Glutäalabscefs nach Durchbruch eines parametritischen Exsudates durch das Foramen ischiad. majus. Memorabilien. Heilbronn 1891 92. n. F. Bd. XI, p. 513—515.

Wernich, Über einige Ausgänge parametritischer Eiterungen. Beitr. z. Geb. u. Gyn. I. Bd. 1870. Berlin.

Wernitz, Zur Behandlung der Beckenexsudate. Centralbl. f. Gyn. 1889, Nr. 45. p. 777.

Whit, J., Remnants of inflammation in the Perimetrium and Parametrium. Virg. Med. Monthly Richmond 1890—91, XVII. 418—420.

Whittier, D. B., Chronic cellulitis, with complications. Hom. J. Obst. New York 1890. 62—66.

Widerström, Karolina, Om myiter och celluliter i bäckenbotten. Hygiea 1891, 53. Heft 2. p. 166.

Wiedow, Über Beckenabscesse. Verh. d. deutsch. Ges. f. Gyn. 1890, p. 235.

Derselbe, Über Beckenabscesse. Arch. f. Gyn. Bd. 35, p. 517.

Wienawer, Über Entzündung der Douglas'schen Falten und deren Behandlung nach Thure Brandt. Gaz. Lek. 1889. Nr. 15. 16.

Derselbe, Über Parametritis und Heilung derselben durch Massage nach Thure Brandt. Gaz. lek. 1889, p. 318, 336.

Wilkingon, Case of pelvic abscess treated by laparotomy; cure. Texas Cour. med. Dallas 1887/88. V, 313.

v. Winckel. Pathologie und Therapie des Wochenbettes. 1896. p. 188.

Derselbe. Behandl. der von den weiblichen Genitalien ausgehenden Entzündungen etc. (Pentzold-Stintzing's Handbuch der spez. Therapie der inneren Krankheiten). 1897.

Winter, Gynäkologische Diagnostik. Berlin 1898. II. Auflage.

Wright, Management of the Bowels in pelvic cellulitis. New England med. Month. Bridgeport lancet 1887, p. 150.

Zmigrodzki, Über extraperitoneale Abscesse der Bauchwand und des Beckens. Protok. u. Arb. d. russ. chir. Pirogoff'schen Ges. Petersb. 1890, VIII. Beil., p. 89—162; siehe auch Wratsch 1890, Nr. 2, p 268 [Russ.].[1])

IV. Primäre Neubildungen des Beckenbindegewebes und Bildungen aus den Resten embryonaler Organe.

Unter Berücksichtigung der anatomischen Verhältnisse ist jener Abschnitt des Beckenbindegewebes, welcher zwischen die serösen Blätter der breiten Mutterbänder eingeschaltet ist, derjenige, welcher weitaus am häufigsten den Sitz für die Entwickelung von Neubildungen, seien dieselben cystischer oder solider Natur, abgiebt. Abgesehen von den dem Sexualapparate angehörigen Organen, mit denen die Mutterbänder überhaupt in Verbindung treten, also Gebärmutter, Eierstock, Eileiter — finden sich hier Reste von embryonalen Gebilden, so das Epoophoron (Parovarium, Rosenmüller'sche Organ) und das Residuum des Wolff'schen (Gartner'schen) Kanales, ferner eine ganze Masse glatter Muskelfasern, deren Verlauf und Lage im anatomischen Abschnitte beschrieben wurde, reichlich Lymph-, Blutgefäfse und Nerven, endlich lockeres Zellgewebe; alle diese Teile können der Ausgangspunkt oder die Ursprungsstätte für Neubildungen werden, welche die Blätter entfalten und entsprechend ihrer Lage und der Verbreitung des lockeren Zellgewebes sich weiter ausdehnen können. Cystische Gebilde — und diese sind die häufigsten — werden dann intraligamentär genannt werden können, wenn über ihnen die Serosa und das Bindegewebslager mit den Muskelfasern als deutliche Kapsel in abpräparierbaren Schichten nachgewiesen werden kann. Dasselbe gilt natürlich auch von den soliden Geschwülsten. Es mufs von vornherein ein Unterschied gemacht werden zwischen jenen Neubildungen, welche von Nachbarorganen ihren Ursprung nehmen und zwischen die breiten Mutterbänder hineinwachsen, und jenen, welche in der subserösen Kavität der Ligamente selbst entstehen. Uns können hier nur die letzteren beschäftigen. Der Vollständigkeit halber sei hier jedoch eine übersichtliche Zusammenstellung eingefügt, welche alle Gattungen von derartigen Bildungen dieser Region umfassen soll.

[1]) In diese Litteraturzusammenstellung wurden auch viele Arbeiten einbezogen, welche die therapeutischen Mafsnahmen bei Beckeneiterungen im allgemeinen, ohne Berücksichtigung des Sitzes der Abscesse, behandeln. Bei der aufserordentlich reichen Kasuistik und unter Würdigung des Umstandes, dafs die Arbeiten in den verschiedensten ausländischen, z. T. wenig bekannten Journalen erschienen sind, kann auf Vollständigkeit des Verzeichnisses kein Anspruch erhoben werden. Im übrigen sei auf die Monographie Bandl's in Billroth-Lücke's Handbuch verwiesen, welches die Litteratur bis 1886 enthält.

Neubildungen des Beckenbindegewebes.

I. Neubildungen, welche primär im Beckenbindegewebe entstehen:	a) Desmoide Geschwülste:	α) Fibrome, Fibromyome. β) Sarkome (Fibrosarkome, Cystosarkome, Chondrosarkome, Medullarsarkome). γ) Lipome.
	b) Dermoidcysten.	
II. Bildungen, welche von den im Beckenbindegewebe, speziell in den breiten Mutterbändern eingeschlossenen, embryonalen Gebilden ihren Ausgang nehmen:		a) Parovarialcysten. b) Cysten des Gartner'schen Ganges. c) Versprengte Nebennieren.
III. Neubildungen, welche sich aus den mit dem Beckenbindegewebe in Verbindung stehenden Organen entwickeln und in jenes hineinwachsen:		a) Uterus (subseröse intraligamentäre Fibromyome und Fibrokystome), b) Ovarium (cystische u. solide Ovarialtumoren).
IV. Neubildungen, welche direkt oder als regionäre Metastasen in Form von Knoten- oder strangförmigen Infiltraten ins Beckenbindegewebe vordringen[1]).		a) Carcinoma uteri. b) Carcinoma recti. c) Carcinoma vesicae. d) Carcinoma ovarii.

Alle die hier angeführten pathologischen Gebilde haben, abgesehen von ihrer Lokalisation, nach mancher Hinsicht viel gemeinsames.

Die Art ihrer Ausbreitung ist an die Verbreitung des lockeren Zellgewebes gebunden. So begegnen wir Tumoren der linken Seite, welche das

---

[1]) Auf die Verbreitungsart der hier gemeinten Neubildungen näher einzugehen kann nicht als unsere Aufgabe betrachtet werden. Die Verbreitungswege des Gebärmutterkrebses, welche unsere Interessensphäre am meisten berührten, haben in letzter Zeit vorzügliche Bearbeitung gefunden. Es sei hier nur auf die gekrönte Preisschrift von Seelig aus der Klinik Freund's und die Arbeit Winter's (über die Recidive etc. Zeitschr. f. Geb. u. Gyn. Bd. XXI) verwiesen. Da letzterer dieses Thema für das vorliegende Handbuch übernommen hat, wird derjenige, welcher sich über diese Frage orientieren will, dort die eingehendste und sachgemäfseste Beantwortung derselben finden.

Primär vom Bindegewebe der breiten Mutterbänder ausgehendes Carcinom giebt es nicht. Beobachtungen dieser Art aus älterer Zeit, wie z. B. jene von Wagner, der zufolge ein Cancroid (!) im Douglas seinen Ursprung genommen und auf die Gebärmutter übergegriffen haben soll, erscheinen für uns bedeutungslos (s. G. Veit) nachdem es sich wohl um primäres Carcinoma peritonaei (Endothelkrebs der Serosa) gehandelt haben dürfte. Dasselbe gilt nach den gegenwärtigen Erfahrungen von der Tuberculose.

Mesenterium der Flexur aufs äufserste entfalten, und solche der rechten Seite, welche ascendierend hinter den Blinddarm gelangen, denselben nach vorne und in die Höhe drängen und welche schliefslich mit ihrem oberen Pol selbst bis in die Nierengegend aufsteigen können; ist die Wachstumsrichtung vom breiten oder runden Mutterbande ausgehend nach vorne zu, dann entwickeln sich diese Geschwülste nach den für die präperitonaealen Tumoren geltenden Gesetzen, wie denn überhaupt, was ja nur selbstverständlich ist, eine grofse Analogie zwischen den Geschwülsten des Beckenbindegewebes und jenen der vorderen Bauchwand besteht (Graetzer)[1]; entwickeln sich die Neoplasmen in der Tiefe des Beckens, das hintere Blatt der Ligamenta lata vorwölbend, mehr nach rückwärts, dann gelangen sie bis an die hintere Beckenwand und können sich im Zellgewebsraume vor dem Kreuzbeine ausbreiten. Bei allen intraligamentären Tumoren ist die Art der Entfaltung des Mesosalpingium und die Veränderung der Adnexe, vor allem, ob der Eileiter bogenförmig über die Konvexität der Geschwulst ausgezogen verläuft und damit wesentlich verlängert wird, von gröfster Wichtigkeit (Werth) Schon bei einiger Grösse nehmen sie Einflufs auf die Lagerung der Nachbarorgane, verdrängen dieselben oder komprimieren die schlauchförmigen Ausführungsgänge der verschiedensten Organsysteme[2]).

Der Uterus wird, je nachdem der intraligamentäre Tumor tief im Parametrium oder höher in den breiten Mutterbändern gelegen ist, entweder nach der entgegengesetzten Seite verdrängt oder eleviert und in die Länge ausgezogen, sodafs er unter Umständen das doppelte seiner normalen Länge erreichen kann. Seine Beweglichkeit ist gewöhnlich wesentlich beeinträchtigt.

Ganz besonders wird die Blase nach den verschiedensten Richtungen verzogen, einzelne Blasenzipfel werden fixiert und dabei die normale Topographie wesentlich gestört; der Blasenscheitel kann bis 15 cm über der Schamfuge verlagert sein und ist bei Vornahme des Bauchschnittes die Verletzung der nun unmittelbar hinter den Bauchdecken gelagerten Blasenwandung nur zu leicht möglich. Häufiger Harndrang, Störungen bei der Harnentleerung (Retentio und Incontinentia urinae) sind die Folgeerscheinungen dieser Verlagerung. — Mehr oder minder andauernde Kompression der Harnleiter wird zur Dilatation derselben und des Nierenbeckens, damit zur Hydronephrose führen müssen; dadurch können sich dann auch im Laufe der Zeit schwere Störungen des Allgemeinbefindens, eine Art schleichender Urämie, ergeben. Magenbeschwerden, Erbrechen, Diarrhöen, Kopfschmerz, Schwindel, Sehstörungen, Gedächtnisschwäche. Respirationsstörungen, asthmatische Anfälle sind Symptome, welche bei intraligamentärer Entwickelung der Geschwulst den Verdacht einer solchen chronischen Urämie erwecken;

1) Graetzer, Die bindegewebigen Neubildungen der Bauchwand. Inaug.-Dissertation. Breslau 1879.

2) siehe H. W. Freund's Beobachtungen über den Wachstumsmodus bei Eierstocksgeschwülsten in Volkm. Samml. klin. Vorträge Nr. 361. 362.

die Prognose ist dann für operative Eingriffe bei derartigen Individuen eine höchst zweifelhafte, da diese schon an den Folgen der Narkose zu Grunde gehen können.

Bei Eintritt von Schwangerschaft wird es zu Störungen derselben kommen. Fehlgeburt also häufig eintreten; bei Fortgang der Schwangerschaft geben die intraligamentären Geschwülste zuweilen sehr bedenkliche Geburtshindernisse ab.

Bei Ausbreitung in den hinteren Beckenabschnitten werden besonders die derben Geschwülste dieser Gegend den Mastdarm gegen das Kreuzbein drücken, ihn abplatten und die regelmäfsige Stuhlentleerung behindern oder wenigstens wesentlich erschweren. Es ist übrigens zuweilen merkwürdig, wie bedeutend die Kompression des Mastdarmes manchmal sein kann, ohne dafs stenotische Erscheinungen schwerer Art auftreten.

Ganz allgemein ist die Hypertrophie der Gefäfse der betroffenen Gegend. Jedem Operateur sind Venen von unglaublich mächtigem Durchmesser bei der Entfernung derartiger Neubildungen oft genug begegnet. Bis zu Daumendicke geschwollene Venen gehören nicht zu den Seltenheiten; besonders sind es die Vasa spermatica, welche in dieser Weise verändert sind.

Durch Druck auf die Nervenplexus in den verschiedensten Partien des kleinen Beckens werden, wie natürlich, Schmerzen geringerer oder heftigerer Art ausgelöst, die nach allen Richtungen ausstrahlen, manchmal aber durch ihre Andauer einen Grad von Unerträglichkeit annehmen können.

Natürlich ist das Ausschlaggebende für die Diagnose die Aufnahme eines genauen Tastbefundes, bei welchem nicht nur die Lage, sondern auch die Ausläufer der Geschwulst und deren Beziehungen zu den Nachbarorganen und der Beckenwand genau eruiert werden müssen. Sondierung der Blase wird darüber Aufschlufs geben, in wieweit dieselbe verzogen und mifsgestaltet ist.

Die einzig rationelle Behandlung der Neubildungen des Beckenbindegewebes ist deren Entfernung. Abgesehen von jenen Neoplasmen, welche durch ihren malignen Charakter zum operativen Eingreifen zwingen, kann auch für ganz gutartige Formen die Exstirpation notwendig werden, wenn durch die Lage derselben die Kompression von Ausführungsgängen lebenswichtiger Organe oft schon frühzeitig einen hohen Grad erreicht, ja das Leben gefährdet werden kann (Urämie, Ileus).

Die Abtragung gestielter Geschwülste bedarf kaum einer Erörterung.

Die Entfernung wirklich intraligamentärer Geschwülste noch vor 20 Jahren eines der gefürchtetsten Ereignisse für die Chirurgie der Bauchhöhle, ist heute eine klar vorgezeichnete Operationsmethode, bei der man allerdings noch immer auf allerlei Zufälle gefafst sein mufs. Doch auch diese sind uns heute geläufig, und wissen wir, wie wir denselben am besten zu begegnen haben.

Das Wesen dieser Operation entspricht vollkommen dem der Enucleation (Decortication) intraligamentärer Ovariencysten; es bleibt sich

im allgemeinen gleich, ob man einen cystischen oder soliden Tumor auszuschälen hat.

Nachdem man sich über die Beziehungen der Geschwulst zu den wichtigsten Nachbarorganen (Blase, Mastdarm, Gebärmutter) so gut als möglich orientiert hat, spaltet man das vordere seröse Blatt des Ligamentum latum an einer stark vorspringenden Stelle: so gelangt man auf die Geschwulstkapsel, welche ebenfalls incidiert werden muſs; durch diese Lücke führt man den Finger ein und löst die Kapsel von der Oberfläche der Geschwulst auf stumpfem Wege ab. Es handelt sich dabei ganz analog wie bei Kropfcysten darum, daſs man in die richtige Schichte kommt; so kann es gelingen, bei verhältnismäſsig geringem Blutverluste auch eine groſse intraligamentäre Geschwulst vollständig auszuschälen.

Hat man diese Schichte verfehlt, so kann die Operation zu einer der blutigsten und gefährlichsten werden. Manchmal steht die Kapsel mit der Geschwulstoberfläche in inniger Verbindung, und ziehen viele gefäſsführende Stränge von der Kapsel gegen das Innere der Geschwulst. Aber auch in den kompliziertesten derartigen Fällen wird man der Blutung Herr. Am schlimmsten ist es, wenn sich die Geschwulst in dem Mesenterium der Flexur nach aufwärts fortsetzt: der Reichtum dieses Gekrösabschnittes an Gefäſsen kann bei Hypertrophie derselben trotz sorgfältigen und langsamen Fortschreitens bei den Unterbindungen doch die schwersten Grade der Anämie zur Folge haben. Wir hatten einmal bei der Auslösung einer so gelagerten Cyste an 85 Ligaturen an Mesenterialgefäſsen anzulegen und verloren die Kranke dennoch an einer Nachblutung[1]).

Bei jenen Geschwülsten, welche bis an die Beckenwand und tief hinab ins Subserosium reichen, ist eine weitere Gefahr durch die Beziehungen des Harnleiters zur Geschwulstoberfläche gegeben. Derselbe liegt dieser nämlich oft eine lange Strecke (12—15 cm) direkt an, und wenn die Enucleation forciert wird und man auf dieses Moment nicht achtet, kann es leicht zu einer Abklemmung, Unterbindung oder Durchtrennung jenes Gebildes kommen. Regelmäſsig sollte man in solchen Fällen zunächst den

---

[1]) Eigene Beobachtung: 41jährige Frau, bei welcher (1894) eine intraligamentäre linksseitige Ovarialcyste, die in das Mesenterium der Flexur hineingewachsen war, exstirpiert wurde. Mit Rücksicht auf die gleichzeitig bestehenden, schweren Veränderungen im und um den Uterus wurde die Totalexstirpation desselben der Ausschälung der Cyste angeschlossen. Es muſsten mehr als 80 Ligaturen der Mesenterialgefäſse angelegt werden. Das Wundbett war nach abwärts gegen die Scheide, wie gewöhnlich durch Jodoformgazestreifen drainiert und das Bauchfell zeltartig über der Scheidenwunde geschlossen worden. Diese Frau verblutete aus einem starken Aste der Art. mesent. inf., bevor noch ärztliche Hilfe geleistet werden konnte, am Tage der Operation. Während der Operation hatte sich jener offenbar infolge der Wirkung der die Tunica elastica aufbauenden Elemente aufgerollt und war es so zu einem vorübergehenden Verschlusse des Gefäſsrohres gekommen, wie dies des Öfteren auch bei starken Arterien nach Verletzungen zu beobachten ist: die Unterbindung war daher unterlassen worden; für länger hatte dieser Verschluſs jedoch dem Anpralle der arteriellen Blutwelle nicht Widerstand leisten können.

Harnleiter vor seinem Eintritte ins kleine Becken herauszupräparieren trachten, nun weiter verfolgen und schon vorher von der Geschwulstoberfläche abheben, so dafs er nicht in Mitleidenschaft gezogen werden kann. Sehr oft sieht man ihn dann, wenn die Geschwulst entfernt ist, über die ganze Strecke der weiten Beckenbindegewebswunde frei hinziehen. Durch seinen Bindegewebsüberzug und die vielen Aa. recurrentes werden seine Ernährungsverhältnisse, trotzdem er aus seiner Umgebung ganz ausgelöst erscheint, nicht gestört.

Bei gröfseren cystischen Gebilden kann nach der Eröffnung der Kapsel eine Verkleinerung der Cyste durch Punktion geschaffen werden. Hegar empfiehlt dieselbe in der neuen Auflage seiner operativen Gynäkologie. In der That läfst sich in einer grofsen Zahl von Fällen die entleerte Cyste „meist spielend leicht und ohne Blutung durch einfachen Zug und unter geringer Nachhilfe stumpfer Instrumente aus dem Ligament auslösen; nirgends zeigt sich eine festere oder auch nur strangartige Verbindung mit den Nachbarorganen. Mit dem Kollabieren des Tumors verengern sich auch die Gefäfse, welche gröfstenteils mit der kapselartigen Hülle des Tumors in Verbindung bleiben. Nach vollständiger Herausbeförderung der Geschwulst läfst sich zuweilen der zusammengefaltete Peritonaealüberzug in toto als Stiel unterbinden, ohne dafs ein Hohlraum im Ligament zurückbleibt“ (Hegar).

Die Behandlung der zurückbleibenden, subperitonaealen Wundfläche wird je nach der Individualität des Falles eine verschiedene sein. Ist das Bindegewebe nicht mit infektiösen Stoffen in Berührung gekommen, sind nicht Geschwulstpartikel, Fetzen von Cystenwand zurückgeblieben, sind die Wandungen der Wundhöhle nicht arg mifshandelt und lange gequetscht worden, war die Blutung keine bedeutende und konnte die Blutstillung exakt durchgeführt werden, dann reseziert man das überschüssige Material der Kapsel und des serösen Überzuges, adaptiert diese Teile an einander und schliefst die Wunde durch eine sorgfältig angelegte Katgutnaht in 1 oder 2 Etagen, je nachdem dies notwendig ist. Die Vermeidung toter Räume sei hier ganz besonders empfohlen. Bleiben solche in dem lockeren Subserosium zurück, so kann es sehr leicht zur nachträglichen Anfüllung derselben mit Blut, und, wenn das geringste Infektionsmaterial in diese Wundhöhle während der Operation gelangt war, zur Phlegmone und Vereiterung kommen.

Dieses ideale Verfahren, welches das Ligamentum latum nahezu in seiner ursprünglichen Form wieder herstellt, kann leider, wie aus den vielen oben angeführten Vorbedingungen ersichtlich ist, nicht oft durchgeführt werden. Sobald eines jener Momente nicht zutrifft, empfehlen wir noch immer — obgleich dies vielfach als ein veralteter Standpunkt hingestellt wird — die Drainage der subperitonaealen Bindegewebswunde.

Reicht die Wunde bis an den Beckenboden herab, ist an den Wandungen ausgedehnte Nekrose zu erwarten, dann möchten wir entsprechend dem Vorgehen Martin's, Kaltenbach's u. A. die Drainage nach der Scheide empfehlen, obgleich dieselbe gewifse Nachteile aufweist, insofern als man 1. wegen der Gefahr von Verletzungen keine sehr grofse Öffnung an

legen kann, und 2. die Drainagefistel im Scheidengewölbe ein intensives Bestreben zeigt, sich zu verkleinern: nur ein starres Drainrohr (starker Gummidrain) ist imstande, diese Lücke für die Tage der stärksten Wundsekretion offen zu erhalten.

Bei in den höheren Abschnitten des Ligamentum latum gelegenen, also nicht tief herabreichenden Bindegewebswunden genügt die gewöhnliche Drainage nach dem unteren Winkel der Bauchwunde und wählen wir für diesen Fall nur die Tamponade mit Jodoformgazestreifen, deren Enden durch den unteren Wundwinkel über der Symphyse herausgeleitet werden. Dieselbe hat uns immer gute Dienste geleistet und haben wir bei deren Anwendung — abgesehen von dem Nachteile, der durch Bauchwandbrüche gegeben ist — nie Gelegenheit gehabt, Gefahren für das Individuum zu beobachten. Die Jodoformgaze wird erst am 5. oder 6. Tag, wenn keinerlei Erscheinungen früher dazu zwingen, entfernt. In manchen Fällen liefsen wir dieselben auch bis zum 10. Tag, also bis zum ersten regelmäfsigen Verbandwechsel ohne Nachteil liegen. Wir schliefsen uns in dieser Hinsicht ganz den Anschauungen Pozzi's an.

Nur in seltenen Fällen wird es notwendig werden, beide Drainagearten zu kombinieren, und zwar hauptsächlich dann, wenn eine Infektion oder ausgedehnte Nekrose von vornherein angenommen werden kann. Diese Form der Drainage hat den grofsen Vorteil, die Wundhöhle von Zeit zu Zeit mit antiseptischer Flüssigkeit durchspülen und so Eiterung und Jauchung hintanhalten zu können.

In Fällen, bei welchen das Beckenbindegewebe arg zugerichtet wurde, Stücke von Sackwandungen zurückgelassen werden mufsten, oder dann, wenn die Gebärmutter in inniger Verbindung mit der Neubildung stand, haben wir es vorgezogen, letztere mitzunehmen, so einen breiten Drainagekanal gegen die Scheide zu gewinnen, durch welchen die tamponierende Jodoformgaze nach unten geleitet wurde, nachdem die Bauchhöhle durch eine sorgfältig angelegte Serosanaht abgeschlossen worden war.

Je mehr wir die Technik der abdominalen Chirurgie zu beherrschen gelernt haben, desto seltener begegnen uns Fälle, in denen wir die Exstirpation einer solchen Neubildung nicht zu vollenden imstande gewesen wären. Die in früheren Statistiken so häufig angeführten inkompleten Operationen bei intraligamentären Geschwülsten sind fast ganz verschwunden. Es kann sich in einzelnen Fällen nur darum handeln, gewisse Partien der Neubildung, besonders solche, die mit dem Darme innig verwachsen sind, lieber zurückzulassen, als eine ausgedehnte Darmverletzung zu riskieren. Gerade für diese Fälle ist es notwendig, eine Drainagelücke zu lassen, um den sich abstofsenden und zerfallenden Partien die Möglichkeit zu bieten, mit den Wundsekreten und durch Eiterung nach aufsen geschafft zu werden.

Durch die hier gezeichnete Operationsmethode sind alle früheren komplizierten und gefährlichen Arten — Umschnürung der peritonaealen Geschwulst-

kapsel in 6—8 Einzelbündeln, extraperitonaeale Befestigung einer oder beider Ligamentplatten — historisch geworden[1]).

Für die Entfernung von in andere Partien des Beckenbindegewebes eingelagerten Neubildungen stehen uns noch jene Wege offen, welche wir bereits im vorhergehenden Abschnitte bei der operativen Behandlung der parametralen Exsudate und Beckenabscesse angeführt haben: es genügt an dieser Stelle, dahin zu verweisen.

Sänger hat besonders das Verdienst, bei Gelegenheit seiner Bearbeitung der Dermoidcysten des Beckenbindegewebes neuerlich auf die Vorteile der Perinaeotomie für diese Zwecke aufmerksam gemacht zu haben. Er schliefst seine Abhandlung mit einer Zusammenstellung aller jener pathologischen Gebilde, welche durch den sagittalen oder transversalen Dammschnitt zugänglich gemacht werden können, die wir hier anführen wollen:

I. Geschwülste des Cavum ischio-rectale und Cavum subperitonaeale pelvis:
   1. Cysten (Sakralcysten, Dermoidcysten, Hygrome und Hydrokolpokelen — wohl zusammenfallend mit traumatischen Lymphextravasaten [Thorn] —, Echinokokken);
   2. feste Geschwülste der Bindegewebsgruppe, Desmoide;
   3. Abscesse und Hämatome;
   4. Fremdkörper.

II. Geschwülste des retrocervikalen Bindegewebsraumes, besonders Myome des Collum uteri.

III. Intraligamentäre und subperitonaeale, nach dem Cavum pelvis subperitonaeale hin entwickelte Cysten des Ovarium und Parovarium.

IV. Gynatretische Geschwülste bei Duplicität des Uterovaginalkanales: Haematokolpos, Haematometra u. s. w. lateralis.

V. Intraperitonaeale Geschwülste des Cavum Douglasi; Haematokele retrouterina, pelvi-peritonitische Abscesse, kleine cystische Geschwülste der Anhänge.

VI. Verschiedenes: Atresia ani vaginalis. Hochgelegene Mastdarmscheidenfisteln. Hernia perinaealis.

Neubildungen, welche primär im Beckenbindegewebe entstehen.

a) Desmoide Geschwülste des Beckenbindegewebes.

Den desmoiden Geschwülsten des Beckenbindegewebes mufs eine vollkommen selbständige Stellung zuerkannt werden. Dafs sich dieselben primär

[1]) In neuerer Zeit sind Schauta und Wertheim sehr für die Entfernung der intraligamentären Geschwülste von der Scheide aus eingetreten. Weder die Grösse (es wurden solche mit 10 Liter Inhalt exstirpiert) noch Multilocularität der Cysten bildete ein Hindernis (siehe Diskussion darüber in der Wien. Geburtsh. Gesellsch.).

aus dem Beckenbindegewebe oder aus den in dasselbe eingelagerten organischen Muskelfasern entwickeln können, eine Annahme, welche hauptsächlich in den exakten Beobachtungen Sänger's ihre Stütze gefunden hat, ist nunmehr allgemein anerkannt.

Nach dem Grundgewebe, aus dem sie sich aufbauen, nach der Art des klinischen Verlaufes müssen von vornherein die sarkomatösen Geschwülste von den Fibromyomen geschieden werden. Das relativ häufige Vorkommen der letzteren und die gröfsere Vertrautheit mit ihren Eigenschaften läfst es begründen, dafs bei der Besprechung mit diesen begonnen werden soll.

α) Fibromyome. Gröfsere Massen glatter Muskelfasern finden sich in dem Beckenbindegewebe nur in die Bandapparate der Gebärmutter eingelagert; daher ergiebt es sich von selbst, dafs nach dem Ursprungsorte die Fibromyome der breiten, der runden und Eierstocksbänder zu scheiden sind.

Dafs auch grofse Geschwülste dieser Art innerhalb der Ligamente vorkommen, ist längst bekannt; doch herrschte allgemein die Meinung vor, dafs sich dieselben regelmäfsig aus der Gebärmutter oder aus dem Eierstock entwickeln und erst sekundär bei ihrem weiteren Wachstum die Blätter der Ligamente entfalten (siehe Klob); nur für kleine Tumoren dieser Art wurde die primäre Entstehung im Lig. latum selbst von einzelnen Autoren (Kiwisch, Scanzoni) für möglich gehalten: Scanzoni hielt dieselben jedoch für die Residuen von Blutextravasaten, die nicht ganz aufgesaugt wurden; auch Venensteine, Phlebolithen kamen dabei in Betracht. Virchow gilt übereinstimmend als derjenige, welcher zuerst in seinem grossen Werke von den krankhaften Geschwülsten das primäre Vorkommen von Fibromyomen an dieser Stelle zugiebt; doch hält auch er für die Mehrzahl der intraligamentären Myome an der Anschauung fest, dafs dieselben ursprünglich vom Uterus ausgehend erst sekundär als subseröse Myome intraligamentären Sitz gewonnen haben; für kleinere weitab vom Uterus gelegene, derartige Tumoren spricht er die Vermutung aus, dafs dieselben vom Ovarium, beziehungsweise von in der Fötalzeit abgetrennten Teilen desselben (accessorischen Ovarien) ihren Ursprung nehmen können. Er streift dabei die vielfach diskutierte Frage von der Möglichkeit, ob myomatöse Geschwülste aus dem Gewebe des Eierstockes überhaupt entstehen können, worauf jedoch hier nicht weiter eingegangen werden kann [1]).

---

1) Virchow, Die krankhaften Geschwülste, p. 221:

„Bei den Myomen der Ligamente des Uterus ist wohl der gröfste Teil der angeführten Fälle auf dislocierte, intraligamentös gewordene, jedoch ursprünglich subseröse oder intraparietale Myome zu beziehen. Indes kommen doch Fälle vor, wo die Geschwülste so weit vom Uterus entfernt sind, dafs man sie in keine Beziehung zu ihm bringen kann. In einem Falle fand ich ein bohnengrofses Fibromyom von sehr charakteristischem Bau in der Ala vespertilionis dicht über dem Ligamentum ovarii, weit vom Uterus und weit vom Eierstock entfernt. Es war zugleich indurative Endometritis und Oophoritis zugegen. Freilich kann dieser Sitz leicht eine andere Vorstellung erwecken. Grohe und Klebs

Es ist eigentümlich, warum man sich solange gegen die Annahme des Auftretens primärer Fibromyome in den breiten Mutterbändern gesträubt hat, nachdem doch die Grundbedingung für die Entstehung derselben an diesem Orte, nämlich das Vorkommen von glatten Muskelfasern daselbst schon seit Rouget bekannt war und neuerdings durch genaue histologische Untersuchungen als absolut sicher nachgewiesen ist (vgl. pag. 16 unserer anatomischen Darstellung). Zumindest ebenso unverständlich ist es, warum man wohl kleine Muskelgeschwülste an dieser Stelle ihre Entstehung nehmen liefs, gröfsere aber nicht.

Anatomisch wird der Ursprung einer solchen Geschwulst aus dem Ligamentum latum gewöhnlich dann angenommen, wenn keine Spur eines Stieles nach dem Uterus oder Ovarium hin zu verfolgen ist.

Es mufs hierbei hervorgehoben werden, dafs die Verhältnisse bei den subserösen Myomen, die sich in dieser Richtung ausbreiten, anders liegen als bei jenen des Fundus. Bei letzteren kann allerdings ein vorher bestandener Stiel vollständig verschwinden, so dafs der Tumor getrennt vom Uterus in der Bauchhöhle lagert und seine Ernährung nur durch die Gefäfse der Adhäsionen mit den Gedärmen und dem Netze, welche ihn umhüllen, statthat. Die Gelegenheit zum Abdrehen und zur Nekrose und damit zum vollständigen Verschwinden des Stieles ist bei intraligamentären Tumoren ausgeschlossen [1]).

---

haben Fälle mitgeteilt, wo auf einer Seite ein doppeltes, auf der anderen einfaches Ovarium vorhanden war, — Fälle, wo wahrscheinlich ein ursprünglich einfaches Ovarium durch pathologische Ereignisse der Fötalzeit in zwei Teile getrennt worden ist. Da nun auch Myome des Eierstocks vorkommen, so liefse sich leicht denken, dafs gelegentlich ein abgetrennter Teil eines Eierstocks myomatös erkranken könne. Indes lassen sich nicht alle Fälle so erklären, da es auch an Stellen, die von den Eierstöcken und dem Ligamentum ovarii hinreichend entfernt sind, zuweilen, wenngleich meist kleinere Geschwülste giebt. Walter beschreibt sogar einen ovalen, weifslichgelben Stein aus dem rechten Ligamentum rotundum einer 36jährigen Frau, der 1″ 9‴ lang, 1″ 2‴ dick und 5 Drachmen 2½ Skrupel schwer war, und den man nicht wohl für einen Venenstein halten kann, wie dies freilich für die Mehrzahl der sonstigen, aus den Uterusligamenten angeführten kleineren Steine angenommen werden kann."

Und p. 158:

„Gelegentlich kommen jedoch auch an den Seitenteilen des Uterus äufsere Myome vor, die sich allmählich ausstülpen. Diese gelangen jedoch nicht auf die freie Fläche des Uterus, da die Seitenteile von den breiten Mutterbändern überzogen werden. Sie schieben sich daher in diese Ligamente hinein und man findet sie neben dem Uterus mitten in den Ligamenten, gleichsam als wären sie darin entstanden. Diese intraligamentösen Uterusmyome sind jedoch von den primären Myomen der Ligamente wohl zu unterscheiden."

[1]) Nur bei den vollkommen gestielten Geschwülsten der Ligamente liegen ähnliche Verhältnisse vor wie bei Funduspolypen. Auf solche beziehen sich Angaben der Litteratur (Cullingworth, Guérard) von Stieltorsion primärer desmoider Geschwülste des Beckenbindegewebes.

Cullingworth demonstrierte ein über 7 Pfund schweres kugeliges, ödematös durchtränktes Fibromyoma lig. lati, welches er bei einer 51jährigen Frau exstirpiert hatte. Kein Zusammenhang mit Uterus oder Ovarien. 1½malige Stieldrehung.

Guérard fand an dem Stiele eines hühnereigrofsen Fibrom des breiten Mutterbandes.

Die bisher bekannt gewordene Zahl der primären desmoiden Geschwülste n den Gebärmutterbändern ist im Vergleiche zur aufserordentlichen Häufigkeit ler Fibromyome des Uterus eine beschränkte; erst in den letzten Jahren mehrt sich die Zahl der Berichte. Der erste, der einen sicher beglaubigten Befund publizierte, war Schetelig[1]) (Arch. f. Gyn. Bd. I). Sänger stellte (1883) 11 desmoide Geschwülste des breiten, und 12 solche des runden Mutterbandes zusammen. Kreckels konnte in einer im Jahre 1896 erschienenen Dissertation von 45 gesammelten Fällen sprechen, indes wir, ohne einen Anspruch auf Vollständigkeit ergeben zu wollen, bereits 51 Fibromyome der breiten und 27 der runden Mutterbänder zusammenzustellen imstande waren; dabei mufs allerdings hervorgehoben werden, dafs nicht für alle diese Fälle der primäre Ausgang von diesen Teilen als sicher erwiesen hingestellt werden kann.

Auf Grund dieser Kasuistik lassen sich eine Reihe von Momenten herausgreifen, welche eine Charakteristik dieser in klinischer Hinsicht nicht unwichtigen, sonst aber wenig interessanten Geschwulstarten abgeben.

In praktischer Hinsicht von Bedeutung ist der Umstand, ob dieselben einen Stiel besitzen oder ungestielt zwischen den Blättern der Ligamente sitzen; nur bei denen der runden Mutterbänder ist die Stielung das häufigere.

Die gestielten Fibromyome der Lig. lata gehen regelmäfsig vom oberen Teil derselben, also von der Ala vespertilionis aus, indes die sefshaften in den tieferen, an Muskelfasern reichsten Partien, also nahe am Uterusrande gelegenen Abschnitte derselben gelagert sind. Die Fibrome der Ligamenta rotunda können entsprechend dem Verlaufe dieses Bandes innerhalb der Bauchhöhle (intraperitonaeal) oder im Leistenkanale (intracanalikulär) oder aufserhalb der Bauchhöhle (extraperitonaeal) ihren Ursprung nehmen. Für alle diese Formen liegen genau beobachtete Beispiele vor.

Die Mehrzahl der Trägerinnen stand in einem Alter von 30 bis 50 Jahren; in 2 Fällen handelte es sich um Individuen von 19 und 22 Jahren, von denen letzteres noch nicht menstruiert war: in anderen 2 Fällen findet sich ein Alter von 56 und 72 Jahren angegeben. Nulli- und Multipare stehen sich in einem nahezu gleichen Verhältnis gegenüber.

Die Gröfse der Geschwulst wechselt ungemein, übersteigt selten die eines Mannskopfes; das Gewicht schwankt bis zu 18 kg.

Das Wachstum ist zumeist ein langsames. Schwangerschaft fördert dasselbe begreiflicherweise. Bei den aufserhalb des Leistenringes gelegenen

---

welcher durch die Tube und das Lig. lat. gebildet wurde, an zwei verschiedenen Stellen Torsionen, welche zu verschiedenen Zeiten entstanden waren — die ältere: eine doppelte linksgewundene in der Gegend des Ostium abdominale der Tube, die jüngere einfach linksgewundene am Ostium uterinum.

1) Duplay liess 1882 die erste Abhandlung über die festen Geschwülste des runden Mutterbandes erscheinen (s. Sänger).

Neoplasmen des runden Mutterbandes waren Traumen nicht ohne Einfluss auf die rasche Vergrösserung; dasselbe gilt in einem Falle von andauerndem Druck durch ein Bruchband, welches infolge Verwechslung mit einer Hernie lange Zeit getragen wurde.

Wie bei den Fibromyomen der Gebärmutter beobachtet man auch hier ein Jahre, ja Decennien langes Gleichbleiben der Grösse, indes zuweilen plötzlich ein ungemein rasches, höchst bedenkliches Wachstum einsetzt, dessen ursächliches Moment zumeist unaufgeklärt bleibt.

In Bezug auf den histologischen Aufbau und die retrograden Veränderungen gleichen die Fibromyome (Leiomyome) der Ligamente vollkommen denen des Uterus. Seröse Durchtränkung (Miknlicz, Doran, Cullingworth), Ödematisierung[1]), hydropische Veränderung (Sänger), cystische Erweichung, fettige Degeneration (Konrad), Verkalkung (Duncan, Hasenbalg, Wathen, Foerster, Keinwächter), finden sich da wie dort: ebenso sind ausgesprochene cystische Fibrome, Cystofibrome, beobachtet worden (Gayet, Freund); Lymphektasien (Leopold, Bluhm) und Teleangiektasien (Schetelig[2]) gehören nicht zu den Seltenheiten: auch adenomatöse Bildung wurde beobachtet (A. Martin, Cullen), was uns nicht Wunder nehmen kann, wenn wir die von v. Recklinghausen neuerdings aufgerollte Lehre von der Entstehung derartiger Geschwulstformen in Berücksichtigung ziehen[3]).

Die Ähnlichkeit der epithelialen Auskleidung solcher kleiner, cystischer Räume mit dem Endometrium hat den Gedanken aufkommen lassen, ob es sich nicht — wie dies auch für einzelne Bildungen dieser Art in uterinen

[1]) Schon Lawson Tait hat auf diesen Punkt aufmerksam gemacht. Die Tumoren bieten infolgedessen sehr oft das Gefühl von Fluktuation und machen den Eindruck einer Cyste.

[2]) Ganz besonders kompliziert stellen sich jene Fälle dar, in welchen eine intraparietale Geschwulst des Uterus sich intraligamentös vorwölbt und dadurch dessen ganze äufsere Erscheinung umgestaltet wird. In einem solchen Falle fand ich ein kolossales, weiches und viellappiges teleangiektatisches Myom von 30 cm Höhe und beiläufig 20 cm Dicke, welches von der linken Hälfte der hinteren Wand ausgegangen war, ganz in das linke Lig. lat. eingedrungen; von da hatte es sich hinter der Vagina und in engem Zusammenhange mit derselben bis gegen den Damm hinabgeschoben, indem es im oberen Teile der Scheide eine flachrundliche Vorragung bildete. Der Fundus, der von der Geschwulst beträchtlich überragt wurde, stand ganz schief, indem die linke Seite mit erhoben war, und die linke Tube lag weit nach oben hin ganz versteckt zwischen den Knollen der Geschwulst. In einem anderen Falle, wo gleichfalls der linke Teil der hinteren Wand Ausgangspunkt war, hatte sich ein weit über mannskopfgrofses, 24 cm hohes und bis 18 cm dickes Fibromyom zwischen den Blättern des Lig. lat. bis unmittelbar an den Eierstock geschoben und diesen weit von dem Uterus abgedrängt; gleichzeitig war der Uterus verlängert und anteflektiert. Geschwülste dieser Art erzeugen durch Beeinträchtigung des Beckenraumes und durch den Druck, den sie auf die Harnleiter, die Gefäfse und Nerven, den Mastdarm ausüben, ungleich gröfsere Beschwerden, als die vielleicht gröfseren Myome, welche sich mit dem Uterus gegen die Bauchhöhle heraufschieben. (Virchow, die krankhaften Geschwülste.) —

[3]) siehe Hofmeier, Ernährungs- und Rückbildungsvorgänge bei Abdominaltumoren. Zeitschr. f. Geb. Bd. V. S. 96.

Myomen ausgesprochen wurde — um Abkömmlinge des Müller'schen Ganges handle.

Auch entzündliche Veränderungen: Vereiterung, Verjauchung und konsekutive cirkumskripte Peritonitis, Bildung von Adhäsionen um dieselben und Verwachsungen mit dem Netz, der vorderen Bauchwand, dem Bauchfell, mit Darmschlingen, mit der knöchernen Beckenwand (Tévenat), mit der Niere (Billroth) kommen bei diesen Geschwülsten vor. Nur in ganz seltenen Fällen (z. B. Mikulicz) können langgestielte gröfsere Geschwülste dieser Art durch den Reiz bei ihren Bewegungen Ascites erzeugen.

Die klinischen Erscheinungen und Beschwerden entsprechen im allgemeinen jenen, wie sie für alle intraligamentäre Geschwülsten in der Einleitung zu diesem Abschnitte besprochen wurden. In erster Linie stehen die Druckerscheinungen auf die Nachbarorgane, die in manchen Fällen ganz bedeutend zu werden und sehr frühzeitig aufzutreten pflegen.

Wie durch intraligamentäre Cysten wird der Uterus nach der entgegengesetzten Seite verdrängt, er kann dabei in Mitleidenschaft geraten und durch erhöhte Ernährung hypertrophisch werden, was in einzelnen Fällen zu Menorrhagien führen mag.

Wie selbstverständlich entscheidet in diagnostischer Hinsicht der Tastbefund. Die Aufnahme desselben kann allerdings unter Umständen grofsen Schwierigkeiten unterworfen sein, besonders dann, wenn Ausläufer der Geschwulst sich nach abwärts oder aufwärts weit vorschieben und die Beckenorgane derart verdrängen, dafs man an sie gar nicht heranzukommen vermag, oder wenn ausgedehnte Verwachsungen eine scharfe Abgrenzung der Geschwulst nicht gestatten, sodafs das Verhältnis zur Gebärmutter und zu den Adnexen nicht festgestellt werden kann. Wenn diese weichen Geschwülste Ausläufer in das lockere Bindegewebe hineinschicken, die den natürlichen Kanälen folgend an den Öffnungen — Vulva, Damm, Leistengegend (Hansemann, Bluhm) — erscheinen, dann können sich leicht Irrtümer geltend machen, wie einzelne Fälle aus der Litteratur beweisen (Stern, Schröder, Hofmeier, Jerow[1]).

---

[1]) 44jähr. Multipara. Seit dem 1. Wochenbette Vorfallbeschwerden, profuse und langdauernde Menstruation, Mattigkeit, Schmerz im Kreuz. Inkontinenz für dünnen Stuhl. Prolapsus vaginae. Zwei Tumoren, welche rechts und links von der Mittellinie sitzend die vordere Scheidenwand vorwölben. Zusammenhang mit dem anteflektierten, leicht retrovertierten Uterus nicht nachzuweisen. Die beiden Geschwülste hatten ihren Sitz beiderseits in dem Bindegewebe zwischen Cervix, seitlicher Beckenwand und Blase. Sie hatten jedenfalls ursprünglich höher im Becken gesessen und sind erst im Anschlusse an den Vorfall tiefer getreten. Dabei hat der rechtsseitige kleine Tumor eine Lücke in der Fascie benützend, mit seinem unteren Ende den parametralen Bindegewebsraum verlassen und ragt nur noch mit dem oberen Ende zapfenförmig hinein; der gröfsere linksgelegene Tumor ist in dem stärkeren Herabtreten durch den Widerstand, welchen er am Schambeinaste fand, verhindert worden (Centr. f. Gyn. 1892 S. 942).

66jähr. Frau. Bei der Sektion fand sich rechts ein Leistenbruch, in welchem ein derb elastischer, wurstförmiger Körper lag (20 cm lang, in der Mitte rechtwinkelig um-

Die Differentialdiagnose der desmoiden Geschwülste der breiten und der intraperitonaealen der runden Mutterbänder wird sich hauptsächlich danach richten, ob es sich um kleinere oder sehr grofse Geschwülste handelt, ob dieselben gestielt oder nicht gestielt, ob sie höher oder tiefer ins Ligament eingelagert sind. Auch der Rat Terillon's, die Frauen in Knieellbogenlage und vom Mastdarme aus zu untersuchen, wird nicht immer über die diagnostische Schwierigkeit hinüberhelfen. Besonders gestielte Neubildungen werden stets leicht mit solchen des Eierstockes oder der Gebärmutter verwechselt werden können. Aufserdem kommt noch der Umstand in Betracht, dafs durch Adhäsionen eine Fixierung der Geschwulst gegeben sein kann.

Am häufigsten hat die Verwechslung mit mehr oder minder derbwandigen Ovariencysten stattgefunden; da sich letztere auch intraligamentär entwickeln können, so liegt dieser Irrtum besonders nahe, vor allem aber dann, wenn es sich um cystisch erweichte oder Fluktuation vortäuschende Fibromyome der breiten Mutterbänder handelt. Nur der ganz derbe, knollige Tumor seitlich vom Uterus wird zunächst an eine primäre desmoide Geschwulst des Lig. latum oder an ein in dasselbe hineingewachsenes Fibroid denken lassen. Das Vorhandensein multipler Fibroide des Uterus wird allerdings den Wahrscheinlichkeitsschlufs gestatten, dafs ein gleichzeitig im Ligament vorhandener Tumor von der Gebärmutterwand seinen Ursprung genommen hat. Wünschenswert ist natürlich der Nachweis der normalen Ovarien; aber es ist von vornherein anzunehmen, dafs dieser in den seltensten Fällen gelingen wird, da jene Organe durch die Entfaltung der breiten Mutterbänder zumeist nach oben und rückwärts gehoben und verdrängt, dem tastenden Finger entrückt werden (eine Ausnahme bildet der Fall Schmid s. Krankengeschichte, p. 160). Manchmal können dieselben auch, wie bei tubaren Fruchtsäcken derart plattgedrückt und ausgezogen sein, dafs es selbst dem Auge nicht möglich wird, sie von dem umgebenden Bindegewebe zu unterscheiden. Solide Eierstocksgeschwülste werden sich von den gestielten desmoiden Tumoren der breiten Mutterbänder überhaupt nicht unterscheiden lassen; Konsistenz, Form und Beweglichkeit kann die gleiche sein, anderseits bietet die Schnelligkeit des Wachstumes nur den Anlafs zur Annahme, dafs es sich um ein von vornherein malignes Neoplasma oder um maligne Degeneration von fibrösen Neubildungen handle. Die kleineren cystischen Gebilde des Lig. latum, die die verschiedensten Ausgangspunkte haben können, werden bei entsprechend nachgiebigen Bauchdecken einen genauen Tastbefund aufnehmen, resp. die Adnexa uteri gesondert abtasten lassen und damit die Möglichkeit gewähren, sich für den intraligamentären Sitz derselben auszusprechen, wobei dann nur die Kon-

gebogen, auf beiden Seiten stumpf endend). Mit dem Bruchsack nur lose verwachsen läfst er sich leicht herausziehen. Der Tumor beginnt im rechten Parametrium und an dieser Stelle senkt sich das Lig. rotund. hinein. Auf dem Durchschnitte Charakter eines Fibromyom, was sich auch mikroskopisch bestätigt (Hansemann. Z. f. Geb. u. Gyn. Bd. 34. S. 294).

sistenz die Unterscheidung zwischen Cyste und solider Geschwulst manchmal feststellen lassen wird.

Die Dermoide zeichnen sich durch derbere, resistentere Wandungen als die anderen Cysten aus, und können zuweilen durch die Einlagerung von Knochenteilen, ferner durch die eigentümliche Konsistenz, welche eine Eindrückbarkeit der Talgmassen durch den tastenden Finger zuläfst, erkannt werden.

Die charakteristische Gestalt der verschiedenen Formen von Tubensäcken, die bei eitrigen Prozessen gröfsere Schmerzhaftigkeit derselben, die Art der Entwickelung auf entzündlicher Basis wird Fehldiagnosen in dieser Hinsicht zumeist ausschliefsen. Dafür kann ein konglobierter Tumor der Adnexa uteri, wenn die entzündlichen Stadien längst abgelaufen sind, Irrtümer veranlassen, wie überhaupt ausgedehnte Adhäsionen bei Mitbeteiligung des Subserosium die Schwierigkeiten der Differentialdiagnose manchmal derart steigern können, dafs man sich in keiner Weise bestimmt auszusprechen vermag.

Entzündliche Affektionen des Beckenbindegewebes werden sich leicht von vornherein durch den akuten und schmerzhaften Beginn des Leidens, die rasche Entwickelung, die starre Konsistenz, die diffuse Ausbreitung und die Verbindung mit der Beckenwand, sowie durch den Nachweis des allmählichen Kleinerwerdens der Geschwulst bei eingetretener Aufsaugung ausschliefsen lassen.

Hämatome werden sich durch ihr plötzliches Entstehen, durch die Erscheinungen der akuten Anämie, durch die Konsistenz und die Veränderung derselben im weiteren Verlaufe gewöhnlich leicht unterscheiden lassen.

Für die ektopische Schwangerschaft genügt wohl in der Mehrzahl der Fälle die Anamnese und das gleichzeitige Bestehen von Schwangerschaftszeichen, um eine Entscheidung zu treffen. Gewöhnlich hat der extrauterine Fruchtsack eine teigig-weiche, eventuell bei der Untersuchung wechselnde Konsistenz. Kompliziert wird die Sache, wenn es sich um ausgesprochen interligamentäre Gravidität im Sinne Werth's oder um eine Ruptur des Fruchtsackes zwischen die Blätter der Ligamenta lata handelt.

Für die extraperitonaealen[1]), soliden Geschwülste des runden Mutterbandes können wir keine bessere Zusammenstellung der differentialdiagnostischen Merkmale finden als jene von Sänger, die wir ihrer Vollständigkeit halber aufgenommen haben.

1) Auf eine Besprechung der aufserhalb der Bauchhöhle gelegenen Gebilde dieser Art müssen wir an dieser Stelle verzichten. So entfällt auch hier die der Hydrocele feminae, die mit dem Beckenbindegewebe eigentlich nichts zu thun hat, da es sich ja nur um eine Abschnürung und einen Mangel der Obliteration des Processus vaginalis peritonaei (resp. des Canalis Nuckii) handelt. Dieselbe könnte nur zur Unterscheidung herangezogen werden.

1. Kleinere Desmoide des runden Bandes bis Wallnufsgröfse (Ut. u. Ovarien nachzuweisen).	a) Kleinere Fettbrüche (verkleinerungsfähig bei Druck, weicher, empfindlich; erbsen- bis hühnereigrofs, selten gröfser, rund, gelappt oder traubenförmig). b) Kleinere Netzbrüche (unregelmäfsige Gestalt, unebene, körnige oder gelappte Oberfläche, ungleiche Konsistenz. Repositionsfähigkeit. Häufig Strang nach der Bauchhöhle hin fühlbar u. s. w.). c) Subseröse Lipome über dem runden Bande (Klob). d) Hernia ovarica bei normalem Ovarium (menstruelle Erscheinungen, Lateroversio uteri, Fehlen des betreffenden Eierstockes bei kombinierter Untersuchung, Beweglichkeit bei Zug am Uterus und den Ligamenten u. s. w.). e) Uterushernie. f) Blasenbruch.
2. Desmoide bis Gänseeigröfse, mit Sitz in der Leistengegend, der Bauchwand, dem oberen Teile der grofsen Schamlippe.	a) Lymphdrüsentumoren (Bubonen einseitig, Primäraffekte nachweisbar, entzündliche Erscheinungen. Lymphosarkom öfter doppelseitig, knollig, normale Drüsen fehlend u. s. w.). b) Abscesse (des M. psoas, der Parametrien u. s. w., selten genau der Leistengegend entsprechend). c) Carcinoma coeci et processus vermiformis.
3. Sitz fast ausschliefslich in der grofsen Schamlippe (Stiel vorhanden oder fehlend).	a) Gröfsere Brüche mit solidem Inhalt, besonders gröfsere, irreponible Netzbrüche. b) Geschwülstige Entartung des im Bruchsacke liegenden Eierstockes. c) Lipome, Fibrome, Sarkome der grofsen Labien (Wachstum umgekehrt, oder gar über die hintere Kommissur nach der anderen Schamlippe). d) Elephantiasis vulvae.
4. Sitz vorwiegend in der Bauchwand.	a) Desmoide Bauchdeckengeschwülste ohne direkten Zusammenhang mit dem runden Bande. b) Echinokokkus (Spezialsymptome).

5. Sitz in der Leistengegend, der Bauchwand, der Fossa iliaca, dem kleinen Becken.	a) Cysten und solide Geschwülste des Ovarium, des Uterus mit Verwachsungen an der Bauch- und Beckenwand. b) Subperitonaeale Cysten. Echinococcus pelvis. c) Osteosarcoma pelvis. d) Sarkom des Psoas, des Beckenzellgewebes. e) Perimetritische Knoten und Schwielen (Spezielle Symptome).

β) Sarkome. Aus einem Gewebe, aus dem sich fibröse Neubildungen entwickeln können, können auch Sarkome entstehen; die wenigen Berichte über derartige primär aus der Matrix des Beckenbindegewebes hervorgegangene Neubildungen können uns daher nicht als etwas Absonderliches erscheinen. Der Übergang aus dem fibrösen zum sarkomatösen Charakter einer Neubildung ist ein allmählicher und verständlicher. In der That waren es auch meist Fibrosarkome, welche als primäre Geschwülste des Gebärmutterbandapparates beschrieben wurden. Immerhin sind die Fälle sehr gering an Zahl, und müssen wir demnach die Sarkome des Beckenbindegewebes zu den Seltenheiten auf gynäkologischem Gebiete zählen. Doch stammen einzelne Beschreibungen von derart verläfslichen Beobachtern, dafs an deren Vorkommen nicht mehr zu zweifeln ist.

Wir konnten aus der Litteratur sieben Fälle zusammenstellen, über welche wir im folgenden gerade dieses seltenen Ausgangspunktes halber in Form einer von Sänger ausgearbeiteten Tabelle, der wir noch einige beifügen, ausführlich berichten wollen: dieselbe enthält alle wichtigen klinischen Daten.

Sarkome

Beobachter und Quelle	Alter und Geburten	Prägnante Symptome	Fluktuation	Diagn vor d Opera
Schmid, Prag. med. Woch. 1878 Nr. 35	35 Jahre einmal geboren	Seit 1 1/4 Jahren (nach der Entbindung) Zunahme des Bauchumfanges. Nach vorübergehenden peritonitischen Erscheinungen rasches Wachstum der in der rechten Unterbauchgegend aufgetretenen beweglichen Geschwulst. Descensus uteri. Vorfall der vorderen Scheidenwand.	fehlt	Solider T des Lig. dext (Bei de nerenU suchu beide rien n gewies Breisk
Rokitansky, Allg. Wien. med. Ztg. 1889 Nr. 26	24 Jahre	Seit 4 Monaten Zunahme des Bauchumfanges. Tumor in der link. Unterbauchgegend, derb, verschieblich, nicht druckempfindlich	fehlt	Solider Tu wahrschei des Ovar
„ „ „	2 Jahre später	Seit 3 Monaten Gefühl des Vollseins im Bauch; schnelles Wachstum der in der rechten Unterbauchgegend befindl., nach oben deutlich begrenzten, bewegl., nicht schmerzh., derben Geschwulst.	fehlt	Höchst v scheinl. F sarkoma, gehend Lig. lat.
Sänger, Arch. f. Gyn. 1883. Bd. XXI	22 Jahre III. p.	Tumor mit 17 Jahren bemerkt, mehrere Jahre als Bruch angesehen und mit Bruchband behandelt. Nach d. letzt. Entbindung schnelles Wachstum. Zunehmende Schwäche und Abmagerung.	fehlt	Cystofibr lig. rot.

kenbindegewebes.

Befund bei der Operation			Operation	Anatomische Diagnose. Gröfse der Geschwülste	Ausgang	Bemerkungen
iel	Uterus	Ovarien				
ziem-dick, dem . Lig. n zu-men-gend.	normal	normal	Stielversenkung	Fibrosarcoma lig. lati dextri Gewicht: 8 kg	Verlauf fieberfrei. Heilung per primam.	—
ehlt	hypertrophisch, kein Zusammenhang mit der Geschwulst	normal	Laparotomie, Exstirpation (9. Nov. 1887)	Fibrosarcoma lig. lati sin. (mit einer fast faustgrofsen Nekrose in den peripheren Partien und hochgradigem Ödem seines Gewebes) Gewicht: 3460 g	Verlauf fieberfrei. Heilung.	—
—	dto.	normal	2. Operation: 25. Mai 1889	Fibrosarcoma lig. lati dext. Gewicht: 3700 g	Tod an sept. Peritonitis.	—
ehlt	Retrovertiert, atrophisch	Beide Ovarien zu fühlen	Teilweise Freilegung, Auslösung u. Abtragung. Basis d. Geschwulst, mit dem klein. Becken zusammenhängend, nicht entfernbar. Drainage. Kompressionsverband	Fibro-myosarcoma lig. rot. dext.	Tod nach 24 Std. an Erschöpfung.	Das verlängerte Lig.rot.dext endet, nachdem es durch den erweiterten Leistenring gegangen, fächerförmig verbreitert 4—5 cm vor demselben direkt in d. Geschwulstmasse.

Beobachter und Quelle	Alter und Geburt	Prägnante Symptome	Fluktuation	Diagnose vor der Operation
Küstner, Grundzüge d. Gynäkologie 1893. p. 299	29 Jahre VIII. para. einmal Abortus	Tumor seit etwa 4 Monaten, schnelles Wachstum. Solider, rechts, hart neben dem Uterus gelegener bis über den Nabel reichender Tumor.	—	—
Chémieux, Areh. d. Tocol. 1880. Juillet, p. 439	32 Jahre Nullip.	Tumor stetig, aber ohne Schmerzen gewachsen, scheint vom Uterus auszugehen, dessen Bewegungen er mitmacht. Im Laufe eines Jahres bedeutendes Wachstum.	—	Fester gest ter Uterus tumor.
Péan (bei Hegar)	—	—	—	—
Kaul, In.-Diss. 1896 München	72 Jahre	Zunahme des Leibesumfanges seit einem halben Jahre auffallend. Schwellung der Beine; Stuhlbeschwerden. Palpation: in der Tiefe des Abdomens mehrere Tumoren; links unterhalb des Rippenbogens länglicher, höckriger Tumor; in der linken seitl. Unterbauchgegend kindskopfgrofser, in der recht. Bauchhälfte mannskopfgr. Tumor.	—	—

Hierher zählt auch der Fall Braudt (z. patholog. Anatomie der prim. malignen Parametrium entstandenes Rundzellensarkom mit tödlichem Ausgang, das zu spät erka durchbrach dann die Fascia iliaca und durchsetzte den M. ileopsoas.

Zweifellos dürften auch die von Janvrin und Kelly beschriebenen Fälle hier ei weiteren Fall bei einer 46jährigen Jungfrau. Es handelte sich um ein über kindskopfgrof vordere und linke, seitliche Scheidenwand tief herabwölbte und zunächst für ein Collumm her. Tod 6 Wochen später an Erschöpfung. Die Autopsie liefs nachweisen, dafs die Zahlreiche innere Metastasen, besonders in den Lungen. — Auch in dem Falle Braithwai einer vollkommen intraligamentös gelagerten Cyste (Spindelzellensarkom) bei ganz norm

Befund bei der Operation			Operation	Anatomische Diagnose. Gröfse der Geschwülste	Ausgang	Bemerkungen
Stiel	Uterus	Ovarien				
—	—	—	Tumor liegt ganz im rechten breiten Mutterband. Geweblicher Zusammenhang mit der link. Uterskante. Spaltung. Ausschälung. Parenchymatöse Blutung. Entfernung beider etwas vergröfs. Ovarien	Sareoma teleangieetatieum, haemorrhagicum lig. lati dextri	Genesung.	Vorstellung nach einem Jahre. Umfängliche multiple Metastasen im Abdomen.
handen	frei	frei	Tumor safs an einem Stiele, der im linken breiten Mutterbande sein Ende fand	Cystosareoma lig. lat. sin. Gewicht: 6 kg	Tod am 13. Tage an Peritonitis, die wahrscheinl. von einem Eiterherde in der Nähe des Stieles ausgegangen war.	Tumor bot eine zitternde, weiche Masse dar, gebildet von weitmaschig. Gewebe mit faustgrofsen, cystösen Räumen i. Innern. — Autopsie und mikroskop. Untersuchung der Geschwulst nicht gemacht.
kurz	—	—	Stiel wie ein Ovarialstiel behandelt.	Medullarsareom des Lig.lat.dext.	Tod am 2. Tage an Peritonitis.	—
—	—	—	Keine Operation	Chondrosareoma lig. lat. dextri mit multiplen Metastasen im Peritonaeum, in der linken Lunge, Leber u. Milz.	Tod unter den Erscheinungen d. Lungenödems.	Mikr. Bef.: Der Tumor entspricht im allgemeinen d. Enchondrom, wie Virchow dasselbe schildert, nur ist die Geschwulst durch seine Gröfse auffällig. Lappiger Bau; besteht aus einem Multiplum von Knoten.

wülste. Journ. f. Geb. u. Gyn., russisch, 1894, p. 603). Derselbe beschreibt ein primär, im rde und nicht operiert werden konnte. Die Geschwulst hatte die Gebärmutter umwachsen,

hen sein. Laut privater Mitteilung Sänger's beobachtete derselbe im Jahre 1895 einen rkiges Rundzellensarkom des linken Parametrium und praecervikalen Bindegewebes, das die halten wurde. Partielle Abtragung durch Ausschälung und Morcellement von der Scheide wulst keinerlei Zusammenhang mit der kleinen Gebärmutter oder deren Anhängen aufwies. he Litteratur der Cysten) handelte es sich nicht um krebsige, sondern sarkomatöse Entartung rstöcken in einer 30jähr. Person, die glücklich entfernt wurde.

γ) Lipome dieser Gegend gehören zu den allergrößten Seltenheiten. Myxolipome und Lipome von enormen Dimensionen gehen bekanntermafsen vom retroperitonaealen Bindegewebe, speziell von dem der Gekröswurzel aus, und können die ganze Bauchhöhle ausfüllen. Über derartige direkt das Leben bedrohende, rasch wachsende Geschwulstbildungen haben die Chirurgen mehrfach berichtet. Meist war der Ausgang nach operativen Eingriffen wegen der diffusen Ausbreitung der Neubildung ein unglücklicher. Es ist natürlich, dafs bei dem Zusammenhange des Subserosium der hinteren und vorderen Bauchwand, speziell der hinteren Bauchwand mit jenem des Beckens auch Fortsätze solcher diffus ausgebreiteter Lipome in die breiten Mutterbänder herabgelangen können.

Von den Beckenorganen ist es am häufigsten der Mastdarm, besonders dessen oberer Anteil, welcher von der Geschwulstbildung betroffen werden kann, da eine Entfaltung ins Mesorektum Platz zu greifen pflegt. Auch können die inneren, weiblichen Geschlechtsteile mit der Geschwulst in nähere Berührung treten, sei es, dafs diese in das Ligamentum latum hineinwächst, sei es, dafs sie in diesem entstanden ist.

Letzteres wird nur von den Beschreibern zweier Fälle angenommen (Pernice[1]), Terrier und Guillemain). Als Ausgangspunkt der 15½ kg schweren Geschwulst im Falle von Pernice wird das fetthaltige Bindegewebe in den seitlichen Beckenabschnitten angesehen, indes für den zweiten Fall anzunehmen sein dürfte, dafs dieselbe im retrocökalen Bindegewebe entstanden und nur ein Fortsatz in das kleine Becken herabgewuchert sei. Beide Fälle betrafen Frauen, indes der viel citierte Fall Terillon (28 Pfund schweres Myxolipom von einem 37jährigen Manne berichtet.

Ganz kleinen Anhäufungen von Fettklümpchen zwischen den Blättern des Ligamentum latum begegnen wir nicht so selten; auch fällt bei Operationen im Bereiche des Subserosium bei allgemeiner Obesitas der Fettreichtum der wandständigen Bindegewebspartien auf.

Witte beschreibt einen Fall von Fibrolipom, das vom Ligamentum rot. ausging[2]). Klob beobachtete ein nufsgrofses Lipom des linken runden Mutterbandes.

---

[1]) 64jährige VII para. Seit 14 Jahren Menopause. Seit 6 Jahren Zunahme des Bauchumfanges. Schnelles Wachstum der Geschwulst seit 2 Jahren. Auftreten von Beschwerden: Luftmangel, Appetitlosigkeit, angehaltener Stuhl; Ödeme beider Beine, besonders rechts. Konsistenz: im oberen Teile Härte, im unteren Teil ausgesprochene Fluktuation. Diagnose: Kystoma ovarii dextri.

Nach Eröffnung der Bauchhöhle wird behufs Verkleinerung ein Troikart eingestofsen, doch entleert sich keine Flüssigkeit; hinter dem glatten Überzug erscheint massiges Fettgewebe. Adhäsionen mit dem Kolon. Ausschälung. Kein Stiel. Uterus frei. Ovarium nicht zu finden. Lipoma lig. lati dextri. Mikroskopische Untersuchung der Geschwulstmasse: Massenhafte, durch spärliches Bindegewebe getrennte Fettzellen; im oberen Teile, entsprechend der härteren Konsistenz, Bindegewebe zahlreicher. — Heilung durch Blasenkatarrh, Abscefs am rechten Knie und im oberen Wundwinkel verzögert.

[2]) 31jährige Virgo; seit 2 Jahren Schmerzen und Geschwulstbildung in der linken Leiste. Diagnose: Leistenbruch. Bruchband durch 6 Wochen getragen. Wachstum der

b) Dermoidcysten des Beckenbindegewebes.

Auch für die Dermoidcysten ist festgestellt, dafs sie sich primär im Beckenbindegewebe entwickeln können. Bei der Häufigkeit des Ausganges dieser Neubildung von den Eierstöcken mufs für verwertbare Fälle nachgewiesen sein, dafs die Eierstöcke intakt waren. Bei der grofsen Tendenz zur Vereiterung der Dermoide kommt es bekanntermafsen gar nicht selten vor, dafs sie innige Verbindungen mit den Nachbarorganen eingehen und es schliefslich zum Durchbruch des Eiters in letztere kommt; so handelt es sich in der Mehrzahl der Fälle von Perforation in die Blase oder den Mastdarm um vereiterte Dermoide der Ovarien. Durch Mitbeteiligung des Beckenbindegewebes bei der ausgebreiteten Entzündung kann dann der Irrtum Platz greifen, als hätte die Geschwulst ihren Ursprung im Beckenbindegewebe selbst genommen. Von den Berichten müssen ferner jene Dermoide ausgeschlossen werden, welche sich im Cavum subcutaneum pelvis meist retrorectal, zwischen Steifsbein und After entwickelt haben, und bei denen es zuweilen zum Durchbruch in den Mastdarm gekommen war[1]).

Alle jene Dermoide, deren Ausgangspunkt das Bindegewebe oberhalb des Beckenzwerchfells bildete, sei es, dafs dieselben retrorektal median oder mehr seitlich, sei es, dafs sie im Subserosium zwischen Douglas und Diaphragma oder zwischen die Blätter der breiten Mutterbänder gelagert waren, betrafen durchwegs weibliche Individuen. Als Unicum in dieser Hinsicht ist demnach der von de Quervain[2]) beschriebene Fall anzusehen, in welchem es sich um eine den ganzen Beckenraum ausfüllende Dermoidcyste bei einem 58jährigen Mann handelte, deren Entfernung wegen vollständiger Harnverhaltung bedingt war.

Aus 16 Fällen der Litteratur — wir konnten der Sänger'schen Tabelle nur noch 5 beifügen — lassen sich folgende Eigenschaften für die primären Dermoide des Beckenbindegewebes ableiten.

Geschwulst, Zunahme der Schmerzen. Laparotomie. Tumor: besteht aus glattem Muskelgewebe, einzelnen Herden und Streifen von Fettgewebe. In der Mitte zeigt sich Blutpigment, nach dem Rande hin Anhäufungen von Rundzellen. Dem centralen Erweichungsherd entsprechend Detritusmassen mit reichlichem Blutpigment. Fibrolipoma lig. rot. sin.

[1]) Diese Fälle von retrorektalen, praesakralen Dermoiden oder „Atheromen" und Mastdarmdermoiden sind schon klinisch von den im Innern des Beckenraumes sich ausbreitenden Neubildungen dieser Art wie begreiflich scharf zu trennen. Sie bilden eine ganz selbständige wohlbekannte Gruppe, deren Merkmale von Chirurgen wiederholt und eingehend behandelt wurden. Solche diesen Gegenstand erschöpfende Abhandlungen sind vor allem jene von Wölfler (Wiener med. Wochenschr. 1885, Nr. 43), v. Bergmann (Deutsche med. Wochenschr. 1884, Nr. 45), Gussenbauer (Prager med. Wochenschr. 1893, Nr. 36), Nicaise (Tribune médicale 1893, p. 327), Hausen (des kystes dermoides et des fistules de la région sacrococcygienne, Thèse de Paris 1893), Küster (Verhandl. d. deutschen Chirurgen. Kongress 1884).

[2]) siehe Litteraturverzeichnis. Diese jüngste Arbeit über Dermoide des Beckenbindegewebes enthält die eingehendste, die gesamte Kasuistik am sorgsamsten benützende Bearbeitung des Gegenstandes; auch sind die Angaben über Cysteninhalt und die Untersuchung des Cystenbalges sehr genau.

Zum Sitz wäre zu bemerken, dafs mit Vorliebe die linke Beckenhälfte und das Paraproktium betroffen ist. Die Fälle würden sich verteilen auf:

1. das Bindegewebe zwischen Mastdarm und Kreuzbein 5
2. das Bindegewebe des Cavum subperitonaeale sin. 4
   „ „ „ „ „ dext. 3
3. das Bindegewebe hinter dem Mastdarme samt Cavum subperitonaeale sin. 2
   das Bindegewebe hinter dem Mastdarme samt Cavum subperitonale dext. 1
4. das Bindegewebe unterhalb des Douglas und oberhalb des Septum rectovaginale 1

Fast bei allen Dermoiden besteht die Tendenz sich nach abwärts gegen den Damm oder dem Septum entlang auszubreiten. Scheide, Gebärmutter und

Fig. 36.

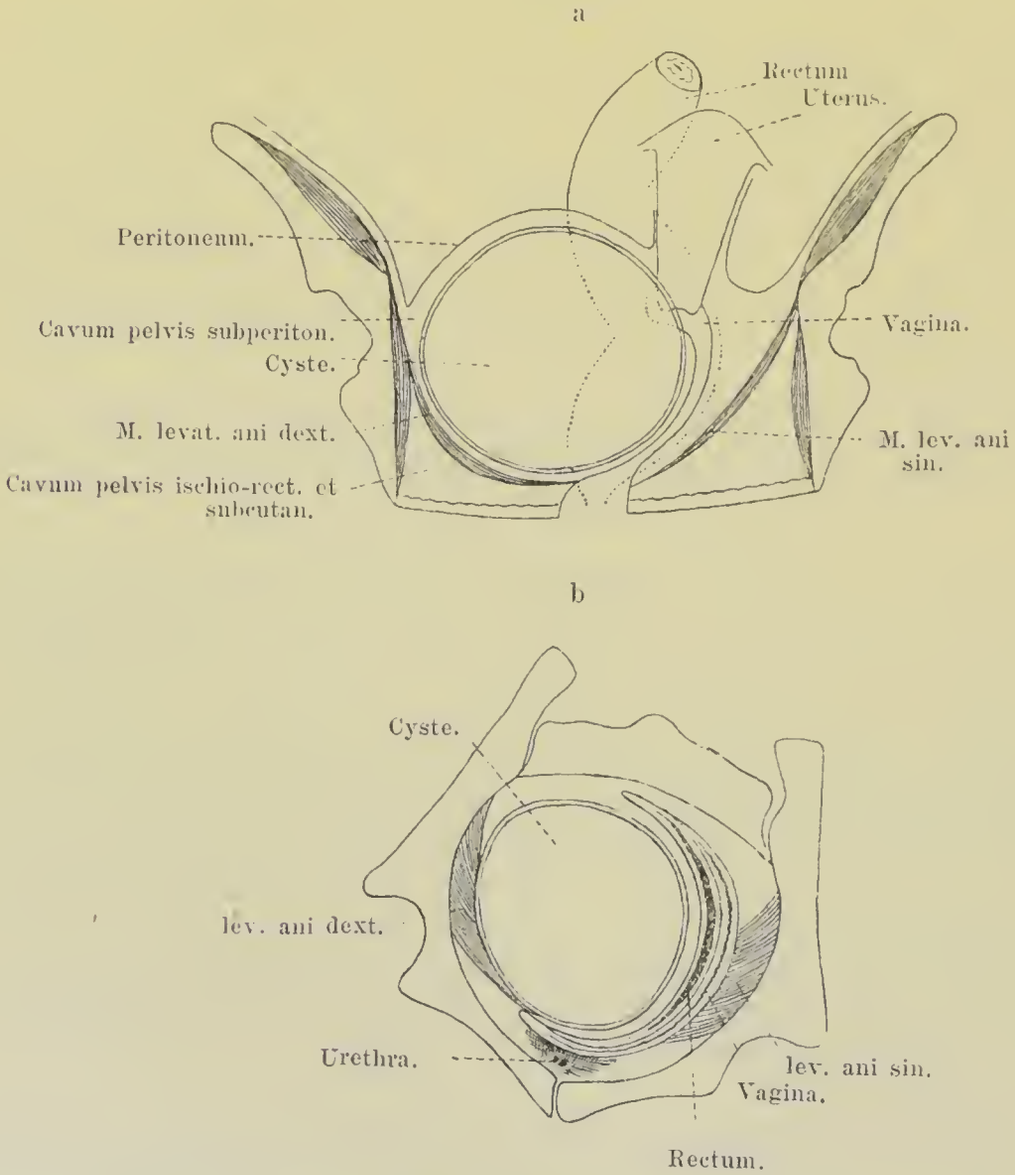

Schematische Darstellung der Lage einer Dermoidcyste im Beckenbindegewebe; a) Frontalschnitt, b) Horizontalschnitt. Nach Sänger.

Mastdarm werden nach der entgegengesetzten Seite verdrängt, wie die beigegebene Sänger'sche Abbildung am besten erläutert. Nebst dem charakteristischen Sitz der Cyste in ganz bestimmten Bezirken des Beckenbindegewebes mit entsprechender Verschiebung des Mastdarmes, der Scheide, der Gebärmutter, des Beckenbauchfells, der Damm- und Gesäfsgegend, der äufseren Haut, sind für die Diagnose nach Sänger noch wichtig: Die glatte, scharfe Abgrenzung der Oberfläche, der Nachweis des bleibenden Empordrängens der Gebärmutter ohne Entfaltung der breiten Mutterbänder, das Vorhandensein normaler Eierstöcke neben der Geschwulst, dazu langsames Wachstum unter geringen Beschwerden, bis sich die Verschiebung und Verengerung der angelagerten Organe stärker geltend macht, oder ein Geburtshindernis entsteht.

Die Gröfse variiert zwischen der eines Taubeneies und eines Kindskopfes; als die gröfste Cyste wird die von Deahna und Page beschriebene anzusehen sein, bei welcher der obere Geschwulstpol bis in die Mitte zwischen Nabel und Schamfuge reichte, deren unterster Abschnitt bis in die Aftergegend herab zu verfolgen war. Als kleinstes dürfte wohl das von Marchand beschriebene, stecknadelkopfgrofse Dermoid, das bei einem kleinen Mädchen im Ligamentum latum aufgefunden wurde, anzusehen sein.

Die Form ist gewöhnlich rundlich oder oval und zeigt zuweilen seitliche Ausbuchtungen, wodurch manchmal eine lappige Gestalt (Walzberg, Trzebicky) zustande kommt.

Nicht immer fanden sich in den Dermoiden dieser Gegend Haare, noch seltener Knochen; das Vorkommen ersterer ist nur in vier, das der letzteren nur in drei Fällen erwähnt[1]). Auch ist der talgartige, atherom-breiartige Inhalt nicht immer als solcher sofort zu erkennen; derselbe ist oft eine bräunliche, milchkaffeefarbene Flüssigkeit und bedarf es sehr häufig der mikroskopischen Untersuchung desselben.

Wie die Dermoide an anderen Körpergegenden wachsen sie auch hier aufserordentlich langsam, und nur Druckbeschwerden oder Kompressionserscheinungen führten die Trägerinnen endlich zum Arzte.

Die Dermoide zählen zu den bekanntesten Geburtshindernissen, die besonders dann bedenklich werden können, wenn zugleich Vereiterung und Fixation der Geschwulst, und damit die Unmöglichkeit der Reposition vorliegt. Freilich gilt dies in vielen Fällen vor allem für die Dermoide des

[1]) Abel demonstrierte den Inhalt einer Dermoidcyste des rechten breiten Mutterbandes: kieferähnliches Gebilde mit acht gut ausgebildeten Zähnen, welche fest in Alveolen sitzen. Das Knochenstück, welches in einer ca. handtellergrofsen Knochenplatte endet, ist mit Haut bedeckt. In dieser sieht man deutlich die Ausführungsgänge der Drüsen. Das eine Ende ist mit langen Haaren bewachsen, die sich zu einem faustgrofsen „Chignon" verfilzt haben. — Rendu fand ein molarzahnähnliches Gebilde. Mikroskopisch findet sich Detritus, Cholestearinkrystalle, Plattenepithelzellen, zuweilen Schollen von Epidermiszellen. Der Balg besteht aus einer epidermisartigen Epithelschichte und einer Bindegewebsschichte. Nur vereinzelt fand man elastische und glatte Muskelfasern (Quervain). Komplizierten teratoiden Aufbau zeigten nur die sogen. Mastdarmdermoide.

Ovarium; doch berichtet die Litteratur über einige Fälle, bei denen Dermoide des Beckenbindegewebes die Störung abgaben (Biernatzki, Sänger). Das Vorfallen von Dermoiden durch ausgedehnte Scheidendammverletzungen während der Geburt ist auch berichtet worden (Gelstrom, Snyers). Ausführliches darüber findet sich in den geburtshilflichen Werken.

Wir unterlassen es hier, eine eingehende Besprechung der Differentialdiagnose durchzuführen. Es kann sich bei den retrorektalen, cystischen Gebilden nur um Senkungsabscesse, weichere, pseudofluktuierende, von den Beckenknochen ausgehende Neubildungen, Echinokokkensäcke, seröse Cysten oder Dermoide handeln. Anamnese, Untersuchung der Wirbelsäule, Exploration per rectum und vaginam, endlich die Probepunktion werden die richtige Diagnose stellen lassen. Unter Umständen sehr schwierig kann die richtige Erkenntnis retrocervikal liegender Dermoide werden, da hierbei auch die im Douglas vorfindlichen pathologischen Gebilde in Betracht gezogen werden müssen.

Die Prognose ist im allgemeinen eine gute. Verjauchung, die allein besonders zu fürchten wäre, tritt gewöhnlich nur nach Probepunktion, besonders wenn vom Mastdarm aus gemacht, ein. Quervain stellte die Liste jener Fälle zusammen, bei denen solche unzweckmäfsige Behandlung von üblen Folgen begleitet war.

Nach den gemachten Erfahrungen ist die gänzliche Entfernung (Ausschälung, Enukleation) der Geschwulst das einzig Richtige: die breite Incision und Drainage bietet keine hinreichende Aussicht auf dauernden Erfolg. Der einzuschlagende Weg — ob abdominal oder perinaeal — richtet sich nach Gröfse und Sitz der Neubildung. Bei tiefem Sitze ist die Entfernung am besten unter der von Sänger hierzu empfohlenen Perinaeotomie auszuführen (siehe operative Behandlung der Exsudate). Auch die parasakralen Methoden und der quere, retroanale Dammschnitt sind für gewisse Fälle zweckmäfsig in Betracht zu ziehen. Die Ausschälung gelingt fast regelmäfsig anstandslos, da die Dermoide sehr gut abgekapselt sind.

Der ausgeführten Probepunktion soll die Exstirpation womöglich sofort angeschlossen werden.

Bildungen, welche von den im Beckenbindegewebe eingeschlossenen embryonalen Gebilden ihren Ausgang nehmen. Cysten.

Unter der Bezeichnung „Cysten der Ligamenta lata“ werden die verschiedensten Gebilde, nur der gleichen Lage halber, zusammengefafst, obgleich sie genetisch gar nicht zusammengehören. Nach ihrem typischen Sitze und eigentlichem Ausgangspunkte, nach der Struktur ihrer Wandungen sind es höchst verschiedenartige Dinge.

Sie stammen fast regelmäfsig von Teilen, welche in der Entwickelungsgeschichte eine Rolle spielen, so vor allem aus den Resten des Nebeneier-

stockes, Epoophoron. Die aus demselben hervorgehenden Cysten, Parovarialcysten, sind die bekanntesten; sie allein erreichen eine ansehnlichere Gröfse und gewinnen damit eine ähnliche Bedeutung wie die Ovarialcysten[1]).

Cystöse Bildungen in der Gegend des Nebeneierstockes, also in der Ala vespertilionis rein intraligamentär gelagert, sind sehr häufig zu beobachten. Fast an jedem breiten Mutterbande findet man bei etwas sorgfältigerer Betrachtung allerlei, wenn auch kleine Cysten. In klinischer Beziehung haben dieselben wegen ihrer Kleinheit und der mangelnden Tendenz zum Wachstum allerdings keine Bedeutung; sie erregen nur das Interesse des pathologischen Anatomen, event. des Embryologen.

Besonders die Oberfläche der Tube ist häufig der Ausgangspunkt solcher Bildungen; hier finden sich alle möglichen Formen und Gröfsen sefshafter und gestielter Cystchen; wir erwähnen die Morgagni'schen Hydatiden und die Hydroparasalpingen — cystisch veränderte Nebentuben (Kossmann).

Histologisch ist es oft schwer, zu unterscheiden, ob die Cystchen Abkömmlinge des Wolff'schen Körpers oder des Müller'schen Ganges sind; nicht immer und überall ist das Flimmerepithel vorhanden. Bei bedeutenderem Druck seitens der angestauten Flüssigkeit wird das Cystenepithel niedriger oder kann sich ganz abflachen, in manchen Fällen förmlich verschwinden.

Eigentümliche Bildungen sind jene kleinen stecknadelkopfgrofsen Cystchen, mit denen die Eileiter an ihrer Oberfläche oft besetzt sind. Am Durchschnitte zeigen dieselben oft eine Sanduhrform; der eine nahezu abgeschnürte Teil senkt sich in das adventitielle Gewebe der Eileiter ein, der andere baucht das Serosaendothel kugelig vor. Die Wandungen sind ungleich dick; stellenweise zeigen sie mehrfache Schichten von Epithel. Ihr Inhalt ist serös.

Noch ist jener Gebilde zu gedenken, welche sich aus dem Paroophoron (Giraldès'schen Organ) entwickeln und sich in der Gegend der Tubenecken befinden.

Die Cysten des Wolff'schen (Gartner'schen) Ganges sind durch ihre Lage und durch ihren Verlauf gewöhnlich leicht zu erkennen. In der Ala vespertilionis parallel zur Tube, an der Seitenkante des Uterus parallel zu dieser, oder in seine Seitenwand direkt eingelagert, gewöhnlich bis zum Scheidengewölbe sich fortsetzend sind sie dünnwandig, haben serösen Inhalt; ihre Wand baut sich aus einem 1—2schichtigen, cylindrischen Epithel, einer dünnen Bindegewebsschichte und Muskellage auf.

Wenn sie in der Gebärmuttermuskulatur selbst liegen, sind sie sicher auf den Wolff'schen Gang genetisch zurückzuführen, indes im Lig. latum

[1]) Dieselben sind schon bei der Pathologie des Eierstockes (Pfannenstiel, III. Bd. 1. Teil dieses Handbuches) abgehandelt

oder in der Scheide so vielfach andere ähnliche cystische Gebilde vorkommen, dafs eine Verwechslung leichter möglich ist[1]).

Wichtig für die Diagnose dieser Cystenformen ist die genaue Kenntnis des Verlaufes des Wolff'schen Ganges, wie er ursprünglich von Kobelt, später von Dohrn, Beigel, Rieder, van Ackeren, Kölliker, Klein u. a. beschrieben wurde.

G. Veit war der erste, welcher auf die Entstehung dieser letzteren Art von Cysten hingewiesen hat.

Klinisch haben auch diese Formen, da sie ja nie eine bedeutende Gröfse erreichen, nur dann Bedeutung, wenn der in der Scheidenwand verlaufende Teil des Ganges cystisch erweitert ist, so dafs eben eine bis ins breite Mutterband hinaufreichende, anderseits in die Scheidenlichtung vorragende Cyste vorliegt. Die Litteratur bringt heute schon eine ganze Reihe von Berichten über derartige Cysten, welche denselben eine ganz besondere Stelle zuweisen.

Bei einer bestimmten Gröfse treten all die klinischen Erscheinungen in den Vordergrund, wie sie für die intraligamentären Tumoren charakteristisch sind (Verdrängung des entsprechend verlängerten Uterus nach der gesunden Seite, Verschiebung, Verzerrung der Blase bis über die Symphyse herauf, Abplattung des Mastdarmes, Herabdrängung des Scheidengewölbes, Störung in der Miktion und Defäkation, Druckbeschwerden im Becken oft intensiver Art u. s. w.[2]).

Für die Klärung einzelner primärer, in der äufseren Hälfte der Ligamenta lata sich entwickelnder, solider oder cystischer Neubildungen wird in Zukunft vielleicht die Verlagerung von accessorischen Nebennieren in die breiten Mutterbänder herangezogen werden können. Vor allem könnte das primäre Auftreten carcinomartiger Gebilde daselbst darauf zurückgeführt werden. Bei der aufserordentlichen Häufigkeit der versprengten Nebennieren (Schmorl 90%), bei den innigen Beziehungen, welche als zwischen der Anlage der Nebenniere und der Geschlechtsdrüse bestehend nunmehr sicher erwiesen sind, kann es nicht Wunder nehmen, dafs auch für das Lig. lat. solche Befunde in gröfserer Zahl vorliegen. Die Berichte häufen sich in der letzten Zeit, und die Seltenheit der Befunde scheint nicht so grofs zu sein, als sie ursprünglich angenommen wurde, nachdem es Robert Meyer, der seine Aufmerksamkeit darauf gelenkt hatte, gelungen war, innerhalb eines Jahres 8 Fälle selbst zu beobachten. Solche Fälle wurden bisher veröffentlicht von Marchand (8), Chiari (1), Dagonet (1), Ulrich (3), Rossa (2), Meyer (8), Gottschalk (1), Michael (1), v. Gunkel (1), zusammen 26.

[1]) Vielfach sind diese Formen bei den Scheidencysten beschrieben und kann daher auf jenes Kapitel verwiesen werden.

[2]) Alle diese Gebilde konnten hier nur andeutungsweise Erwähnung finden, da sie sich nicht direkt aus den Elementen des Beckenbindegewebes aufbauen. Wer sich rasch und eingehender darüber informieren will, möge zunächst auf die zahlreichen diesen Gegenstand behandelnden Veröffentlichungen Doran's und die Arbeit von Fabricius verwiesen werden (siehe Litteraturverzeichnis).

Die Nähe der Vena spermatica int. von jener Stelle, wo diese kleinen stecknadelkopfgrofsen Knötchen gewöhnlich solitär vorgefunden werden, die alte Anschauung über die Beziehungen der Venenwandungen zur Rindenschicht der Nebenniere, endlich die Thatsache, dafs in den ersten diesbezüglichen von Marchand veröffentlichten Fällen regelmäfsig das Gewebe dieser versprengten Nebennierenkeime den histologischen Aufbau der Nebennierenrinde zeigte, veranlafste die ersten Untersucher, Beziehungen zum Gefäfssysteme als bedeutungsvoll hinzustellen. Befunde neuerer Zeit von Rossa und Meyer, welche es als unzweifelhaft erscheinen lassen, dafs die versprengten Keime stellenweise auch eine der Marksubstanz analoge Struktur zeigten, lassen die erstere Anschauung hinfällig werden.

Die meisten derartigen Bildungen (22) wurden bei unreifen Früchten, Neugeborenen und Kindern bis zu 4 Jahren angetroffen. Sie finden sich in einzelnen Fällen doppelseitig, gewöhnlich aber nur einseitig, wobei die linke Seite bevorzugt zu sein scheint.

Die Seltenheit von analogen Befunden bei Erwachsenen (4) liefsen die Annahme zu, dafs diese Gebilde schon in der Jugendzeit allmählich einer regressiven Metamorphose verfallen, die jedoch nicht für alle Fälle zutrifft. Allerdings können dieselben manchmal vollständig verschwinden, sie können aber auch zur Bildung von kleinen Cystchen führen, es kann zu einer ganz mächtigen Hyperplasie kommen, wie einer der Marchand'schen Fälle zeigt, wo der betreffende Knoten die Dimensionen von 3 cm Dicke, 5 cm Breite und 3½ cm Höhe erreichte.

Die Zukunft wird erst lehren, ob nicht auch gröfsere Geschwülste der Lig. lata aus diesen Gebilden ihren Ursprung nehmen können: eine Deutung, welche jetzt nach Feststellung der eben erwähnten Beobachtungsthatsachen leichter sein wird.

Es finden sich auch epithelialen Bildungen ähnliche Einlagerungen in den breiten Mutterbändern Erwachsener. In Bezug auf die Verwechslung mit versprengtem Neben-Nierengewebe und mit Urnierenresten sei auf die diesen Gegenstand eingehend behandelnde Arbeit Rossa's verwiesen.

Trotz der verhältnismäfsig grofsen Zahl von Beobachtungen über Lymphcysten des Mesenterium (45) verfügt die Litteratur unseres Wissens nur über einen einzigen Fall von Lymphcyste des Ligamentum uteri latum. Derselbe stammt aus der Vierordt'schen Kinderklinik zu Heidelberg und ist von Lion sehr eingehend veröffentlicht worden. Es handelte sich um ein 3½jähriges Mädchen. Die Diagnose schwankte zwischen abgesacktem Hydrops ascites und Ovarialkystom. Kongenitale Hydronephrose wurde ausgeschlossen. Bei der Eröffnung der Bauchhöhle zeigte es sich, dafs nicht Ascites, sondern eine grofse, dünnwandige Cyste vorlag, deren gelblicher, undurchsichtiger Inhalt durch Punktion entleert wurde. Die Entfernung des Cystenbalges gelang bis auf ein 6 cm breites Stück, das dem Colon descendens adhärierte und zurückgelassen wurde, ohne Schwierigkeit, und Heilung

erfolgte ohne besondere Störung. Die von Gottlieb durchgeführte Untersuchung der Flüssigkeit und die bei Arnold gemachte, histologische Untersuchung der Wandung lassen es als unzweifelhaft erscheinen, dafs es sich im vorliegenden Falle um eine Lymphcyste, ganz analog den vielfach beschriebenen Mesenterial- und Netzcysten, und zwar nach der Wegner'schen Einteilung um ein „Lymphangioma cavernosum cysticum" gehandelt habe. Der Nachweis von einer grossen Anzahl breiter Züge glatter Muskelfasern in der Cystenwand liefs die Vorstellung aufkommen, dafs der Ausgangspunkt dieser Bildungen im breiten Mutterband zu suchen sei, obgleich während der Operation eine genauere topographische Orientierung nicht gewonnen wurde[1]).

Noch wäre der sogenannten „serösen Cysten" hier zu gedenken. Schon die des öfteren von Autoren gebrauchte Bezeichnung zeigt, dafs der Ausgangspunkt derselben den Beschreibern unklar geblieben ist. Dieselben sind im anatomischen System nicht einzureihen. Vielleicht handelt es sich in einzelnen dieser Fälle auch um Lymphcysten.

Litteratur.

Allgemeines.

Brandt, Sur l'anatomie pathologique des néoplasmes primitifs du tissu cellulaire paramétral, et des transformations causées par eux dans l'utérus et des annexes. N. Arch. d'obst. et de gyn. Paris 1894, Bd. IX, p. 380, 385.

Godart, Tumeurs papillaires du ligament large. Verh. d. Belg. Ges. f. Geb. u. Gyn. zu Brüssel 1896. Centralbl. f. Gyn., Nr. 29, p. 766. Ann. de l'Inst. de St. Anne. Bd. I, Nr. 5.

Graefe. Para- u. Retroperitonaealtumoren (Biblioth. der ges. med. Wissensch. v. Drasche Wien) — siehe Centralbl. f. Gyn. 1895. Nr. 52.

Hofmeier, Ernährungs- und Rückbildungsvorgänge bei Abdominaltumoren. Zeitschr. f. Geb. u. Gyn. V, p. 96.

Klob, Pathologische Anatomie der weiblichen Sexualorgane. Wien 1864.

Lassalle, Des tumeurs incluses dans les ligaments larges. Paris, Masson 1891, 110 p.

Lawson-Tait, On the pathological importance of the broad ligaments. Edinb. Med. Journ. XXXV, Part. I.

Mannel, Über die Tumoren des Douglas'schen Raumes. Marburg 1864, p. 63.

Oliver, J., Two cholesteatomata originating in the female pelvis. Edinb. med. Journ. July 1897.

Rabagliati, A case of operation for the removal of a tumor of the broad ligament. Med. Press. and Circ. London 1889, p. 154.

Rosenwasser, A contribution to the technique of intra-ligamentary operations. Ann. Gyn. a. Paed. Philad. 1890/91, p. 321.

Virchow, Die krankhaften Geschwülste. Bd. III.

Walzberg, Die chirurgische Klinik in Göttingen. Jahresbericht 1875—1879, p. 121.

---

[1]) Die Lion'sche Arbeit sei jedem, der sich über den gegenwärtigen Stand unserer Kenntnisse über Mesenterial-, Netz- und Chyluscysten rasch orientieren will, aufs beste empfohlen. Sie enthält auch eine Zusammenstellung der gesamten diesbezügl. Litteratur

Desmoide Geschwülste des Beckenbindegewebes.

Fibromyome.

Abernathy, C. A., Laparotomy for the removal of a cysto-fibroma of right broad ligament and a polycyst of right ovary. Nashville Journ. of med. a. surg. Vol. 45. p. 133.

Abott, A. W., Bilateral multiple myofibromata springing from the mesovarium. Northwest Lancet St. Paul 1891. p. 185.

Bardenheuer, Drainirung der Peritonealhöhle. Stuttgart 1881, p. 113—114.

Bilfinger, Ein Beitrag zur Kenntnis der primären desmoiden Geschwülste in den breiten Mutterbändern. Würzburg, Diss. inaug. 1887, p. 31.

Binaud, Fibromyoma pédiculé developpé primitivement dans l'épaisseur du ligament large. Soc. de gyn. d'obst. et de paed. de Bord. Gaz. hebd. des sc. méd. de Bordeaux.

Bluhm, Zur Pathologie des Lig. rotund. uteri. Arch. f. Gyn 1898. Bd. LV, p. 647.

Boxall, Rapidly growing soft fibromyoma in left broad ligament. Tr. of obst. Soc. of London. XXXV, p. 410.

Braun, G., Ein Fall von Fibrom des linken Lig. latum, welches durch Laparotomie entfernt wurde. Sitzg.-Ber. der geb.-gyn. Ges. in Wien 1889—91.

Buschmann, Fibromyom des Lig. latum. Wiener med. Wochenschr. 1880.

Cullen, Adenomyom des Ligamentum rotundum. John Hopkins. Hosp. Bull. Mai, Juni 1896.

Cullingworth, Pedunculated fibro-myoma of the broad ligament, with twisted pedicle. Trans. Obst. Soc. of London 1895, Vol. XXXVIII, p. 222.

Delagrange, Fibro-myomes pédiculisés primitivement développés dans l'épaisseur des ligaments larges. Arch. de Toc. et Gyn. Paris. Bd. XX, p. 864.

Delbet et Heresco, Des fibromyomes de la portion abdominale du ligament rond. Rev. de Chir. Paris 1896. XVI, 607.

Duplay, Contribution à l'étude etc. Arch. gén. de méd. Mars 1882.

Desguin, Fibro-myôme du ligament large. Ann. Soc. de méd. d'Anvers 1892, pag. 207.

Doorman, Een tumor van het ligament. rotundum. Nederl. Tijdsch. voor Verlosk. en Gyn. 3. Jaarg. Afl. 3.

Dorst, J., Tumoren van het ligamentum uteri rotundum. Diss. inaug. Leiden 1891.

Doran, Small spherical tumor in the substance of the left ovarian ligament. Lancet 1887. I, p. 573.

Derselbe, Fibroma of the ovarian ligament weighing over 16 pounds. Brit. med. Journ. London 1889, p. 1287.

Derselbe, Case of fibroma of the ovary and ovarian ligament removed by operation with a series of afterhistories of cases reported in the transactions since 1879. Transact. Obst. soc., London, XXXVIII. 3.

Duncan a Daly, A case of two distinct fibro-myomatous tumors, each originating from right and left broad ligaments respectively with other unusual features. Austral. M. J. Melbourne 1892, n. s. Bd. XIV, p. 571—575.

Duncan, Edinb. med. Journ., March 1876.

Foerster, Calcified fibromyoma of the broad ligament. N. Y. Journ. of gyn. and obst. N. Y. 1894, IV, 306.

Fordyce-Barker, The Am. Journ. of obst. Jan. 1880.

Fry, Ödematous intraligamentous fibroid tumor. Tr. Washingt. Obst. Soc. Am. J. Obst. N. Y. 1896, XXXIII, p. 110.

Gayet, Exstirpation d'une kyste du lig. large de la matrice. Lyon médical. 1874, Nr. 9, p. 273.

Gessner, Myoma lig. rot. Zeitschr. f. Geb. u. Gyn. Bd. XXXV, p. 297.

Goodell, Fibroid tumor of the broad ligament. Trans. of the obst. Soc. of Philad. Am. Journ. of obst. Vol. XX, p. 178.

Gouget, Fibrome du ligament large gauche comprimant l'urèthre. Soc. méd. des Hôp Nouv. Arch. d'obst. et de gyn. Paris 1892, Nr. 11.

Grey, Fibromyoma do ligamento largo; exstirpaçao; morte 9 horas depois da operaçao Brazil. med., Rio de Jan. 1891, p. 2.

Gross, Contribution à l'histoire des fibromyomes du ligament large. Ann. de Gyn. e d'Obst. 1892, Bd. XXXVII, p. 342.

Derselbe, Tumeur solide du ligament large. Congrès franç. de Chir. 1892. Nouv. Arch d'obst. et de gyn. 1892, Nr. 5.

Guinard, Fibrome du ligament large au cours d'une grossesse de 3 mois. Congr. franc de Chir. Nouv. Arch. d'obst. et de gyn. Paris. Nr. 4. Rep. univ., p. 190.

Handfield-Jones, Fibromyoma of the broad ligament. (Demonst.) Tr. of the obst. soc London. Bd. XXXV, p. 239.

Hansemann, Myom des rechten Lig. rotund. in einer Inguinalhernie. Verh. d. Ges. f Geb. u. Gyn. zu Berlin. Centralbl. f. Gyn. 1896, Nr. 10, p. 279.

Hasenbalg, Fibromyom des Lig. rotundum. Zeitschr. f. Geb. u. Gyn. Bd. XXIII, Heft 1.

Hecker, Inaug.-Diss. Leipzig 1882. (Sänger, Arch. f. Gyn. XXI, p. 284.)

Heydemann, Zur Kasuistik der Fibromyome des Lig. rotundum. Aus der chir. Klinik zu Greifswald. Deutsche Zeitschr. f. Chir. 1895. Bd. 41, Heft 4—5.

Hirst Barton Cook, Large myoma of the ovarian ligament. Am. J. of Obst. July 1895.

Hofmokl, Spontane Vorlagerung eines ca. mannsfaustgrossen Fibroids des Uterus neben einer Bauchhernie. Allg. Wiener med. Ztg. 1882, Nr. 44.

Holmes, Report of a case of primary myoma of the broad ligament and a table of 17 collected cases. Chicago med. Journ. and Exam. 1888, 65. Journ. of the med. Assoc. 7, p. 291. Am. Journ. of obst. Vol. 21, p. 211.

Jarre, Des fibromes des ligaments larges, leur exstirpation par voie para-péritonéale. Lyon 1893, 63 p., Nr. 810.

Jones, Papillosarcoma of the broad ligament. Am. J. of obst. Vol. 23, p. 552.

Joubert, Fibrous tumours of the pelvis simulating ovarian tumours. Brit. Gyn. Journ. 1890/91, p. 362.

Kleinwächter, Zeitschr. f. Geb. u. Gyn. VIII, 1, p. 181.

Kletzsch, Intraligamentous fibromyoma. Tr. of N. Y. obst. Soc. N. Y. J. of Gyn. a. Obst. 1894. Vol. IV, p. 132, 170.

Lang, Gust., Des tumeurs solides primitives des ligaments larges et plus particulièrement de leur histoire et de leur pathogénie. Nancy 1892, 121 p., Nr. 341.

Langner, Myxofibrom des Lig. latum sinistrum. Zeitschr. f. Geb. u. Gyn. 1887. Bd. 14, p. 275.

Leopold, Beitrag zur Lehre von den kystischen Unterleibsgeschwülsten (Myoma lymphangiectodes lig. rot. ut.). Arch. f. Gyn. 1880. Bd. XVI, p. 402.

Ludlan, Intraligamentous fibroids, abdominal hysterectomy, recovery. Clinic Chicago 1894. Bd. XV, p. 429—432.

Martin, A., Demonstration eines 2000 g schweren Myom, das er aus dem linken Ligam latum enukleirt hat. Zeitschr. f. Geb. u. Gyn. Bd. XIV, p. 539.

Mikulicz, Exstirpation solider Geschwülste des Uterus u. der Lig. lata durch Laparotomie Wien. med. Wochenschr. 1878, 19, 20, 21.

Derselbe, Über die Ausschaltung toter Räume aus der Peritonealhöhle, mit besondere Berücksichtigung auf die Exstirpation der aus der Beckenhöhle ausgehenden Ge schwülste. Arch. f. klin. Chir. Bd. 34, p. 635.

Nathen, Intraligamentous and retroperitoneal tumors of the uterus and its adnexa. Journ Am. M. Ass. Chicago 1894. Bd. XXII, p. 914.

Pilcher, Removal from within the fold of the broad ligament of a low p laced fibromyom tous tumor of the uterus. Brooklyn M. J. 1893. Vol. VII, p. 762.

Piole, M., Contribution à l'étude du cancer retropéritoneal. Paris 1890, 92 p.

Pollaillon, Énorme fibro-myome du ligament rond au niveau de son insertion dans la grande lèvre, opération, guérison. Bull. et mém. de la soc. de chir. de Paris. Bd. XVII, p. 551.

Price, J., Malignant tumors of the pelvis. Ann. Gyn. a. Paed. Philad. 1890/91, Bd. IV, p. 173.

Derselbe, The motive and method of pelvic surgery. Tr. Sonth. Surg. a. Gyn. Ass. 1890, Philad. 1891, III, p. 64—72.

Pryor, A new and rapid method of dealing with intraligamentous fibromyomata. Med. News. Philad. Vol. LXV, p. 602.

Raymond, T., Fibromyoma du ligament large gauche; laparotomie; ablation par énucléation; guérison. J. soc. de méd. et de pharm. de la Haute-Vienne, Limoges 1888, XII, 151—153.

v. Recklinghausen, Die Adenome und Cystadenome etc. Berlin 1896.

Ricketts, Fibroid in broad ligament. Tr. of obst. soc. of Cincin. Am. J. of obst. N. Y. Vol. XXIX, p. 519.

v. Rokitansky, Ein Fall von Myofibrom des rechten breiten Mutterbandes durch Enukleation nach Laparotomie geheilt. Allg. Wien. med. Ztg. 1887, Nr. 25.

Rouston, Tumeurs du lig. rond, Montpel. méd. 1884, II, 101—121.

Rouffart, Fibromyome pesant 22 livres, developpé dans le ligament large, enucleation, guérison. Arch. de Tocol. et de Gyn. Paris 1892, Bd. XIX, p. 754—758.

Rydygier, Fibromyom des Lig. lat. dext. Deutsche Zeitschr. f. Chir., Bd. XV.

Sänger, Über primäre desmoide Geschwülste der Ligamenta lata u. rotunda. Arch. f. Gyn. Bd. 16 u. Bd. 21.

Derselbe, Operation von Geschwülsten des Beckenbindegewebes durch Perineotomie. Arch. f. Gyn. Bd. 35, p. 325.

Schetelig, Beiträge zur Diagnostik der chronischen Unterleibsgeschwülste. Arch. f. Gyn. Bd. I, p. 425.

Schroeder, Sitzung der geburtsh. Ges. Berl. klin. Wochenschr. 1881, VIII.

Smith, Mary Almira, Malignant neoplasm of a lumbar lymphatic gland simulating an ovarian cystoma. Am. J. of obst. N. Y. Bd. XXVII, p. 384—387.

Smith, Soft fibroma of the pelvic cavity distending the perineum. Am. J. of obst. Jan. 1897, pag. 128.

Spencer Wells, Brit. med. Journ. 4. Nov. 1865.

Stein, Über Bindegewebsgeschwülste. Inaug.-Diss. Berlin 1876.

Stern, Beitrag zur Kenntnis der extraperitonaealen Beckentumoren. Inaug.-Diss. Berlin 1876.

Terrier, Tumeur fibreuse du ligament large gauche. Progrès méd. 1888. Nr. 27, p. 10.

Uerow, Ein Fall von doppelseitigem Fibromyom des Beckenbindegewebes. Centralbl. f. Gyn. Leipzig 1892, Bd. XVI, p. 942—944.

Vautrin, De l'exstirpation des fibromes des ligaments larges. Ann. Gyn. et Obst. Paris 1895. XLIV, p. 391—411.

Vierort, Doppelseitiges fibromyom des Beckenbindegewebes.

Wathen, Cystic tumors arising in the uterine adnexa. Intern. Clin. Phil. 1895. 4. s. Vol. IV, p. 280—284.

Derselbe, Verkalktes Fibrom des Ligamentum lat. Rev. gén. de méd. de chir. et d'obst. Nr. 6.

Winckel, Pathologie der weiblichen Sexualorgane. Leipzig 1881. Taf. XXXI u. Lief. VIII, p. 219.

Derselbe, Lehrbuch der Frauenkrankheiten. II. A., 1890.

Sarcome.

Brandt, Zur pathologischen Anatomie der primären malignen Geschwülste des Beckenzell gewebes etc. Journ. f. Geb. u. Gyn. Russ. p. 603. 1894.

Chémieux, Arch. de Tocol. et des mal. des femmes. 1880, p. 439.

Janvrin, A clinical study of primary carcinomatous and sarcomatous neoplasms betwee the folds of the broad lig. Tr. Am. Gyn. soc. Philad. 1891, XVI. p. 89. — Primar Sarcoma of the broad lig. Am. J. of obst. 1892. p. 98.

Kaul, Ein Fall von Chondro-Sarkom des rechten Lig. latum. Inaug.-Diss. München 1896

Kelly, A case of sarcoma. Tr. of the obst. Soc. of Philad. Am. J. of obst. 1887. Vol. XX p. 65.

Küstner, Grundzüge der Gynäkologie. 1893, p. 299.

v. Rokitansky, Zur Kasuistik der Fibrosarkome im Lig. lat. Allg. Wiener med. Zeitung 1889, p. 293.

Sänger, Über primäre desmoide Geschwülste der Lig. lata. Arch. f. Gyn. XVI u. XXI

Schmid, Weitere auf der II. chirurg. Klinik ausgeführte Ovario-Laparotomien. Prage med. Wochenschr. 1878, Nr. 35. p. 260.

Lipome.

Büttner, Über retroperitoneale Lipome, In.-Diss. Leipzig 1894.

Josephson och Vestberg, Om retroperitonealer fettsvulster. Hygiea, med. farmoc Monadskrift, Stokholm 1895.

Middelschulte, Ein Beitrag zu den primären desmoiden Geschwülsten der breiten Ge bärmutterbänder. Inaug.-Diss. Greifswald. 1884. (Fall Pernice.)

Terrier u. Guillemain, Rev. de chir. 1892, pag. 747.

Terrillon, Bull. de l'acad. de Méd. Oct. 1885. Leçons de clin. chir. 1888, p. 460. Arch gén. de méd. 1886. p. 257.

Witte, Fibrolipom des linken Lig. rotund. Centralbl. f. Gyn. 1894, p. 823.

Dermoidcysten.

Abel, Demonstration einer Dermoidcyste vom rechten Lig. lat. Berl. klin. Wochenschr 1893, p. 47.

Biernacki, Retrorektale Dermoidcyste als Geburtshindernis. Inaug.-Diss. Berlin 1887.

Birkett, Guys Hospital Reports. 1859, V. 252.

Colonna, Un caso di cisti dermoide retrorettale. Gazz. med. di Torino, 1896, pag. 200

Deahna, Beitr. zur Kasuistik der Tumoren des Unterleibes. Arch. f. Gyn. Bd. VII. p. 30

Emmet. Am. Journ. of Obst. 1884, p. 852.

Fischer, Monatsschr. f. Geburtsh. V.

Fränkel, Über Dermoidcysten der Ovarien und gleichzeitige Dermoide im Peritonaeum Wien. med. Woch. 1883, Nr. 28 ff.

Gelstrom, Vorfall einer Dermoidcyste per rectum während der Geburt. Centralbl. f. Gyn 1889, Nr. 44.

Goodell, W., Removal of an anomalous abdominal tumor, (Dermoidcyste des Becken bindegewebes), Med. News, 1890, Febr.

Herman, On the suppuration and discharge into mucous cavities of dermoid cysts of th pelvis. Lancet, 1885, II, pag. 953.

Höfer, Über Dermoidcysten des Beckenbindegewebes. Inaug.-Diss. Halle. 1896.

Mannel, Über die Tumoren des Douglas'schen Raumes. Marburg 1864.

Page, Large extroperitoneal dermoid cyst, successfully removed through an incision acros the perineum, midway between anus and coccyx. Brit. med. Journ., 1891, pag. 406.

Quervain de, Über Dermoide des Beckenbindegewebes. Arch. f. klin. Chirurgie, LVI Bd., H. 1.

Rendu, Kyste dermoide du ligament large. Ann. de Gyn. Paris 1896, XLVI, p. 41.

Sänger, Über Dermoidcysten des Beckenbindegewebes und Operation von Beckengeschwülsten durch Perineotomie. Arch. f. Gyn. 1890. XXXVII, p. 100.

Schulze, Retrorektale Dermoidcysten und ihre Exstirpation. Deutsche med. Wochenschr. 1895, 22.

Solowjew, Ref. Centralbl. f. Chir. 1884, Nr. 6.

Trzebicky, Ein Beitrag zur Lokalisation der Dermoidcysten. Wien. med. Wochenschr. 1885, Nr. 13 u. 14.

Walzberg, Die chir. Klinik in Göttingen. Jahresbericht 1875—1879, p. 121.

Zweifel, Verhandl. d. Ges. f. Geburtshilfe zu Leipzig. Centralbl. f. Gyn. 1888, p. 439.

Cysten im Beckenbindegewebe. Accessorische Nebennieren.

Alexander, W., Abdominal section for supposed broad ligament cyst, which on exploration proved to be a subperitoneal fibroid. Prov. M. J., Leicester 1891, p. 150.

Ampt, Zur Histologie des Parovarium und der Cysten des Lig. latum. Centralbl. f. Gyn. 1895, Nr. 34.

Arning, Über Cysten des breiten Mutterbandes. Arch. f. Gyn. Bd. X, p. 392.

Aschenborn, Cyst. lig. rot. Arch. f. klin. Chirurgie, 1880, XXV, 178.

Atlee, General and differential diagnosis of ovarian tumors. Philad. 1873.

Baer, B. F., Broad ligament cyst. J. Am. Med. Ass. Chicago. XII, p. 26.

Derselbe, Case of non papillary intraligamentous cyst. Med. and surg. Rep. Philad. LVIII, 8, p. 236, Febr. 1888.

Derselbe, Broad ligament cyst. Obst. Gaz. Cincinn. 1888. XI, p. 621.

Batchelor, Cystic formations in the broad ligament. The Brit. gyn. J. London. Bd. VIII, p. 343—352.

Beigel, Med. Centralbl. 1878, Nr. 27.

Bishop, Removal of cyst of broad ligament, old adhesions from previous operation, strangulation under band; death. Med. chron. March. Bd. XVIII, p. 392.

Brainerd, Cyst of the round ligament. Tr. Mich. M. Soc. Detroit, Bd. XVII, p. 204.

Braithwaite, Removal of cancerous cyst in the broad ligament. Brit. M. J. London 1892, p. 1138.

Chiari, Zur Kenntnis der accessorischen Nebennieren des Menschen. Zeitschr. f. Heilkunde. Prag 1884. V.

Coulson, A cystic tumor of the round ligament. Lancet 1859, II, 113.

Dagonet, Beitrag zur pathol. Anatomie der Nebennieren des Menschen. Zeitschr. f. Heilkunde. Prag 1885. Bd. VI.

Depage, Traitement des kystes inclus dans le ligament large. Gaz. hebd. de méd. et chir. 1896. Nr. 59, p. 708.

Dohrn, Archiv f. Gynäkologie. Bd. XXI, p. 328.

Doran, Broad ligament cysts above the Fallopian tubes. Transact. path. soc. London 1886.

Derselbe, Ibidem. Vol. XXXII, p. 147; XXXIII, p. 207; XXXIV, p. 169; XXXV, p. 249.

Edis, Cyst of broad ligament. Brit. med. Journ. 1889, I, p. 361.

Emmet, Amer. J. of obst. 1884, p. 852.

Eurén Axel, Cysta ligamenti lati. Hygiea 1896, LVIII, Nr. 10, p. 333—36.

Fablori, Cisti profunde del legamento largo del parametrio. Atti Cong. gen. d. Ass. med. ital. 1891. Siena, Bd. XIV, p. 604—607.

Fabricius, Über Cysten an der Tube, am Uterus und dessen Umgebung. Arch. f. Gyn. Bd. L, 1896.

Fenger, The operative treatment of retroperitoneal cysts in connection with Mikulicz's Method of drainage. Journ. of the Am. med. Ass. Chicago 1887, p. 568 and Maryland med. Journ., Baltimore 1887, p. 61.

Fenomenow, Über die sog. Benignität der ligamentösen Cysten. Wratsch 1887, 19. 20

Ferguson, A case of broad ligament cyst removed by enucleation. Tr. of Edinb. obst soc. Edinb. 1894, XIX, p. 186.

Galabin, A. L., Retroperitoneal cyst associated with solid malignant (?) intracystic growth. London obst. Tr. Vol. 28, p. 179.

Gangitano, Alcune particolarità operative nelle cisti del ligamento largo con cinque casi. Policlin. Roma 1893 94. Vol. I, p. 263—268.

Gayet, Exstirpation d'un kyste du lig. larg. de la matrice. Lyon méd. 1874, Nr. 9, p. 542.

Girerd, Des kystes du paraovaire avec persistance du canal de Gartner. Thèse Paris 1894, Nr. 494.

Godart. Papilläre Cyste des Lig. lat. Belg. Ges. f. Gyn. u. Geb. zu Brüssel. Ref. Centralbl. f. Gyn. 1896, Nr. 29, p. 766.

Goodell, W., Intraligamentary cyst. Philad. med. and surg. Reporter 1888, LVIII, 3, p. 79. Jan.

Gottschalk, Fall von accessorischer Nebenniere im Lig. suspens. ovarii bei einer Erwachsenen. Demonstr. Verh. d. Ges. f. Geb. u. Gyn. zu Berlin. Zeitschr. f. Geb. 1898, p. 332.

Guelliot, Kyste inclus dans le ligament large. Union méd. du Nord-Est. Reims. janv. Vol. XVII, p. 7.

Gusserow, Cysten des breiten Mutterbandes. Arch. f. Gyn., IX, pag. 478.

Hall, B., Operation upon cyst of the broad ligament, report of a case with recovery. Cincinnati, Lancet Clinic. 1890, p. 762.

Hallowell, A broad ligament tumor from a remnant of the Wolffian duct. Am. Journ. Obst. N. Y. 1896, XXXIII, p. 64.

Johnstone, Intraligamentous cyst cured by drainage. Tr. of Cincinn. Obst. Soc. Am. J. Obst. N. Y. 1895, Vol. XXXI, p. 424.

Kammerer, An intraligamentous Cyst of the broad ligament. New York med. Journ. 10. Aug. 1889, p. 163.

Killian, Zur Anatomie der Parovarialcysten. Arch. f. Gynaec. 1885, Bd. XXVI.

Klein, G., Cyste des rechten Wolff'schen Ganges. Zeitschr. f. Geb. u. Gyn. XVIII, p. 82.

Kollock, C., Intraligamentary cyst of the broad ligament. Virg. Med. Month., 1891, p. 229.

Konrad. Centralbl. f. Gyn. 1889.

Krug, A dried specimen of an intraligamentous cyst. Am. J. of obst. 1892, p. 248.

Legueu, Kyste Wolffien du ligament large. Ann. de Gyn. et d'Obst. Paris 1896, XLV p. 114.

Lincoln de Castro, Enorme cistoma uniloculare del legamento largo. Gazz. Med. d Torino 1892, Nr. 33.

Lión, Ein Fall von Lymphcyste des Lig. latum. Virch. Arch. 1896, CXLIV, H. 2.

Ludlam, A suppurating cyst of the right broad ligament communicating with the bladde removal, recovery. Clin. Chicago. Bd. XIV, p. 481—483.

Macphatter, Cysts of the broad ligaments. Tr. Colorado, M Soc., Denver 1890, p. 9

Mann, Cyst of the broad ligament. Two cases. (Demonstr.) Med. News. Phil. 1894, p. 21

Derselbe, Cyst of the broad ligament from a patient sixty years old. Med. News. Phi 1894, Bd. LXIV, p. 454.

Derselbe, Intraligamentary cyst. Internat. Clin. Philad. 1894, 4. S., Bd. III, p. 291.

Marchand, Über accessorische Nebennieren im Lig. lat. Virch. Arch. Bd. XCII, 1883.

Derselbe, Beitrag zur Kenntnis der norm. und path. Anatomie der Gland. carotica u der Nebennieren. Intern. Beitr. z. wissenschaftl. Med. Bd. 1, 1891.

Meinert, Cyste des Ligamentum latum. Verh. d. gyn. Ges. zu Dresden. Centralbl. f. Gyn. 1895, Nr. 50, p. 1328.

Meyer, Accessorische Nebennieren im Lig. latum. Verh. d. Ges. f. Geb. u. Gyn. zu Berlin 1898, Zeitschr. f. Geb., Bd. XXXVIII, 316.

Müllerheim, Cysten im Lig. rotundum. Verh. d. Ges. f. Geb. u. Gyn. zu Berlin 1898, Zeitschr. f. Geb., Bd. XXXVIII, p. 313 u. 540.

Parischeff, Über Cysten der breiten Mutterbänder und deren operative Behandlung. Verhandl. d. gynäk. Sektion des V. Kongr. russ. Ärzte zum Andenken an Pirogoff zu St. Petersburg. Dez. 1893. Centralbl. f. Gyn. 1894, Nr. 23, p. 566.

Pilliet et Souligoux, Kyste du ligament large et du canal de Gartner. Bull. et Mém. de la Soc. anat. 1894, p. 412.

Prince, A case of cyst of the broad ligament. Tr. South. Surg. a Gyn. Ass. 1892, Bd. V, p. 417—422.

Reamy, Intraligamentary cyst. Tr. of the Obst. Soc. of Cincinn. Am. J. of obst. N. Y. Bd. XXVII, p. 725.

Derselbe, Intra-ligamentous cyst with twisted pedicle, causing intestinal obstruction. Laparotomy. Recovery. Med. News. LIX, p. 299.

Derselbe, Intraligamentous cyst. Long retention of drainage tube after operation. Tr. of Obst. Soc. of Cincinn. Am. J. of Obst. N. Y. 1894. Vol. XXIX, p. 515.

Rendu, Kyste volumineux du ligament large droit. Soc. des sc. méd. de Lyon. Lyon méd., Nouv. Arch. d'obst. et de gyn. 1892. Nr. 12.

Derselbe, Kyste du ligament large droit, opération, guérison. Lyon méd. 1892, Bd. LXXI, p. 474—476.

Richetts, E., Cysts of the broad ligaments, with reports of 3 cases. Nashville J. of med. and surg. Vol. 45, p. 45.

Rossa, Über accessorisches Nebennierengewebe im Lig. latum und seine Beziehungen zu den Cysten und Tumoren des Ligaments. Arch. f. Gyn. Bd. 56, H. 2, 1898.

Sacré, Kyste du ligament large gauche; laparotomie; excision d'une portion du sac, suture de celuici à la paroi abdominale; guérison. J. de med. chir. et pharm. Brux. 1889, p. 229.

Schatz, Arch. f. Gyn. Bd. IX. (24 Fälle von Cysten der Lig. lata, zusammengestellt von Prochownick.)

Schäfer, Ein Fall von einer Cyste im Ligamentum rotundum. Inaug.-Diss. Greifswald 1895.

Schauta, Kystom im rechten Ligamentum latum. Verhandl. d. geb.-gyn. Ges. zu Wien. Centralbl. f. Gyn. Nr. 45, p. 886.

Tansini, J., Cisti voluminosi del legamento largo; estirpazione, guarigione. Rassegna di sc. med. Modena 1891, p. 248.

Tipjakoff, Zwei Fälle von Cysten des breiten Mutterbandes. Mediz. obosr. 1895, Nr. 13.

Ulrich, Anatomische Untersuchungen über ganz und partiell verlagerte und accessorische Nebennieren u. s. w. Zieglers Beiträge, Bd. XVIII, 1895.

Wertheim, Die vaginale Exstirpation intraligamentärer Cysten. Verh. der geb.-gyn. Ges. zu Wien. Centralbl. f. Gyn. 1896, Nr. 50, p. 1277.

Zinke, Intraligamentous cyst. Tr. of Cincinn. Obst. Soc. Am. J. Obst. N. Y. XXXI, p. 421, 1895.

V. Echinokokken des Beckenbindegewebes.

Die Echinokokkenkrankheit zeigt eine sehr ungleiche topographische Verbreitung, so dafs manche Landstriche von derselben arg heimgesucht sind, indes in anderen das Vorkommen dieses Parasiten im Menschen zu den gröfsten Seltenheiten gehört. Daraus erklärt sich die reiche Erfahrung einzelner Beobachter in dieser Hinsicht auch auf unserem Gebiete, während es eine grofse Zahl von Gynäkologen geben dürfte, denen ein derartiger Fall nie zu Gesichte kam. So verfügte Freund (Breslau) im Jahre 1885 über die stattliche Zahl von 18 Fällen, welche ihm im Laufe von 25 Jahren begegnet sind; die Mecklenburger Ärzte waren imstande, einen eigenen grofsen Sammelbericht über diese Affektion herauszugeben, in welchem Schatz (Rostock) allein über neun Beobachtungen innerhalb 25 Semester Mitteilung machte, von denen drei sicher gestellte und zwei wahrscheinliche Fälle das weibliche Becken betreffen.

Den Darstellungen dieser beiden Autoren, vor allem aber jenen des Ersteren, in denen allen Anforderungen in gründlichster Weise entsprochen ist, wollen auch wir folgen. Obgleich ein grofser Teil der Kasuistik[1]) über diesen Gegenstand nicht verwertbar ist, da die Beobachtungen zu ungenau sind, die Sicherstellung durch Punktion, operativen Eingriff oder Sektion fehlt, geht doch aus derselben unzweifelhaft hervor, dafs der Echinokokkus sowohl primär im Beckenbindegewebe seinen Sitz nehmen als auch sekundär von anderen Organen als Keim auf dem Wege der Blutbahn oder als entwickeltes Tier durch Senkung und Wanderung aus anderen Organen dahin gelangen könne. Über den Ausgang vom Darme aus stimmen die Ansichten noch nicht vollkommen überein; die Thatsache der häufigen Ansiedlung des Parasiten in der Umgebung des Mastdarmes, also im Paraproctium würde sich für die Möglichkeit des Durchtrittes der parasitären Keime durch die Darmwand anführen lassen. Die Ligamenta lata sind selten primär beteiligt[2]).

---

[1]) Das häufige Vorkommen des Echinokokkus im weiblichen Becken ist wiederholt hervorgehoben worden; so berichtet Davaine bereits 1860 über 13 Fälle, Neisser 1877 über 20 Fälle, Wiener über 9 Fälle und Benoit hat in seiner Thèse bereits (1897) 88 Fälle gesammelt, die sich in folgender Weise verteilen: Ovarien 3, Uterus 23, Tube 1, Beckenhöhle 61; nach der Zusammenstellung Schatz's fand sich der Echinokokkus im Uterus 14mal, in den Ovarien 7mal, in den Ligg. lat. 7mal, in der vorderen Beckenhälfte 2mal, in der hinteren 22mal.

[2]) Interessant ist der von Schatz 1876 veröffentlichte Fall von isolierten Echinokokken im Lig. lat.: 28jährige Frau. Beschwerden seit 2 Jahren. In der linken Fossa iliaca eine Geschwulst von der Form und Gröfse von vier an einander, nicht in einer Reihe liegenden Apfelsinen. Die Furchen nicht sehr tief, aber aufserordentlich deutlich. Obduktion: Echinokokkus im Lig. latum.

Die Ausbreitung im Beckenbindegewebe erfolgt auf Grundlage der anatomischen Verhältnisse; so begegnet man gleich den Exsudaten dem

Fig. 37.

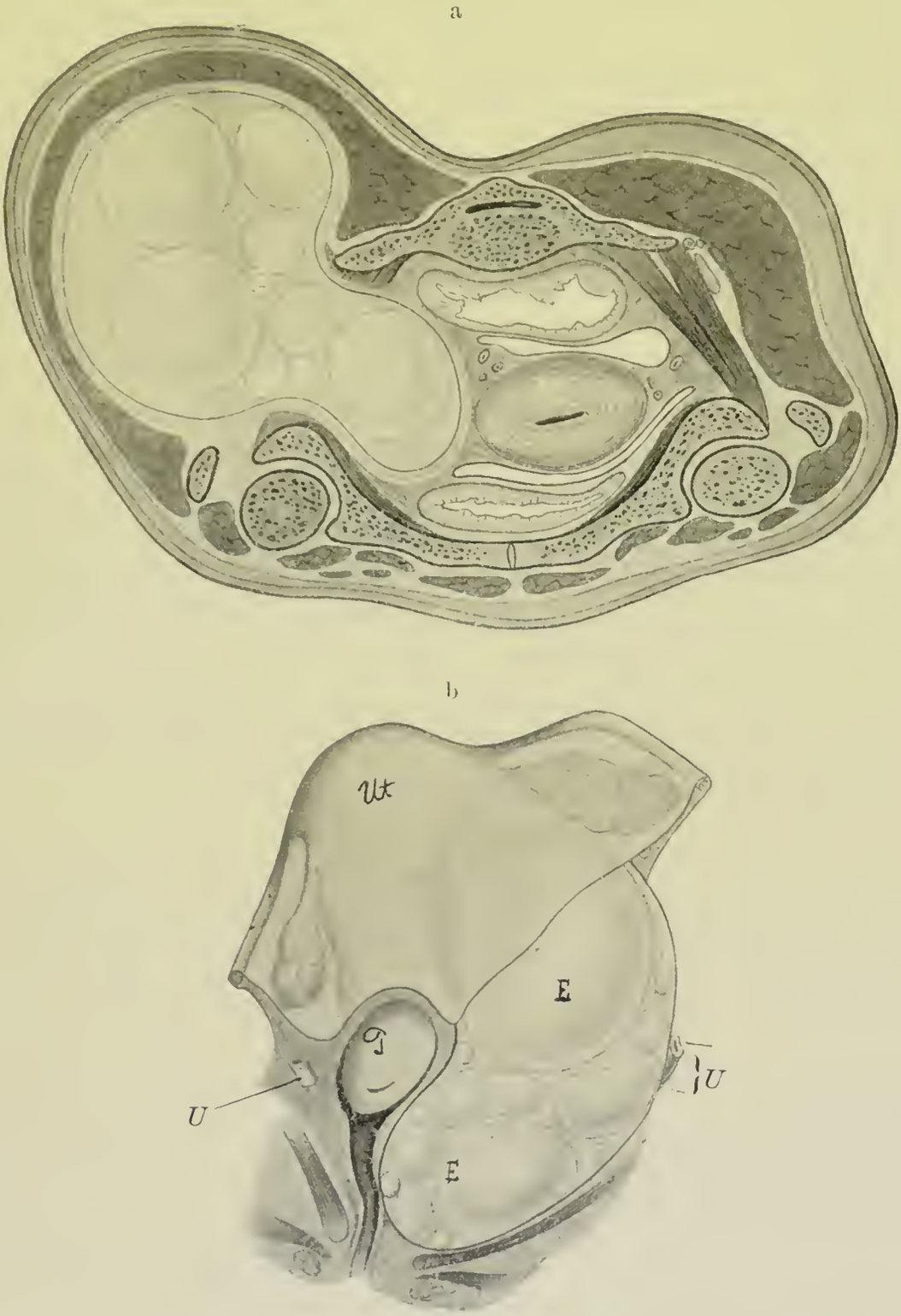

Echinococcus des Beckenbindegewebes; nach den Darstellungen von W. A. Freund, siehe dessen Atlas Tafel IV (Fall 14) und Tafel II (Fall 12), (Text pag. 312 und 311).
a) Horizontalschnitt. Sitz des Echinococcus in der rechten Beckenhälfte mit Verbreitung durch das Foramen ischiadicum majus in die Regio glutaea. V Vesica urinaria, U Uterus, R Rectum, E Echinococcus.
b) Frontalansicht. Sitz des Echinococcus in der linken Beckenhälfte, im eigentlichen Parametrium, mit Tendenz zur Senkung gegen den Beckenboden. Ut Uterus, P Portio vaginalis, U Ureteren E Echinococcus.

Echinokokkus auf dem Darmbeinteller oder in der paravesikalen Grube, der vorderen Bauchwand entlang aufsteigend; auch verlassen die Blasen zuweilen die Beckenhöhle durch jene Pforten, welche die Kommunikation mit dem Zellgewebslager der benachbarten Körperteile herstellen (Lacuna vasorum oder musculorum des Schenkelkanales, Foramen ischiadicum majus u. s. w.). Bei tiefem Sitz und bei einiger Gröfse drängen die Parasiten den Beckenboden stark herunter und können schliefslich auch zwischen den Fasern des Beckenzwerchfelles in die Fossa ischiorectalis, ja bis in die Dammgegend sich heruntersenken.

Die Beckenorgane selbst werden in gleicher Weise verdrängt, verschoben, komprimiert wie durch andere Tumoren des Beckenbindegewebes; das die Echinokokken umgebende Gewebe ist immer in Mitleidenschaft gezogen, stark vaskularisiert, entzündlich verändert, das dieselben überziehende Bauchfell verdickt, durch Adhäsionen mit den benachbarten Teilen verwachsen.

Was den Sitz im Beckenbindegewebe betrifft, so wurde schon früher erwähnt, dafs weitaus am häufigsten die hintere Beckenhälfte (compartiment postérieur) betroffen ist; ein weiterer Lieblingssitz ist das retrocervikale Bindegewebe. Dehnt sich die Echinokokkusblase etwas weiter aus, so wird die Übergangsfalte zwischen Mastdarm und Gebärmutter emporgedrängt, der Douglas'sche Raum bei Antepositio uteri vollständig ausgefüllt und oben durch Adhäsionen abgekapselt, indes der untere Pol, wie begreiflich, das hintere Scheidengewölbe immer mehr herabdrängt, die Scheide verkürzt und zwischen Mastdarm und Scheide im Septum sich herabsenkt. Auf die Seltenheit des primären Sitzes im Lig. latum hat bereits Schatz (s. oben) hingewiesen.

Bei bedeutenderer Ausbreitung, bei Wanderung oder Senkung, bei Vorhandensein mehrfacher Blasen wird es aufserordentlich schwierig, den Ursprungsherd nachzuweisen. Treten die Gebilde an die Beckenorgane näher heran, kommt es zur Entzündung und Verwachsung, ja vielleicht auch zur Vereiterung, dann wird es immer schwieriger, über den Ausgangspunkt Klarheit zu gewinnen. Nach Freund haben alle im Beckenraume vorkommenden Echinokokken subperitonaealen Sitz; er widerspricht demnach der Annahme anderer Autoren, welche dem Ursprungsorte nach auch Echinokokken der Gebärmutter, der Eierstöcke u. s. w. unterscheiden. Eine weitere Schwierigkeit ist durch die Bezeichnung Echinokokken des Douglas'schen Raumes gegeben; bei dieser Lagerung ist nicht immer leicht zu entscheiden, ob der Ausgangspunkt im retrocervikalen Bindegewebe (s. oben) oder im Bauchfellüberzug dieses Cavum zu suchen ist. Sehr leicht kann auch in einem solchen Falle dadurch, dafs die hintere Wand der Gebärmutter der vorderen Cystenfläche innig anliegt, die Gebärmutter also lang ausgezogen wird, die Vorstellung erweckt werden, als läge ein Echinokokkus des Uterus vor. Durch Freund's Annahme, welche bereits ihre Anhänger gefunden, kommen wir über die meisten dieser Schwierigkeiten hinweg. Der Häufigkeit des Betroffenseins nach würden sich die

einzelnen Abschnitte des Beckenbindegewebes folgendermafsen aneinanderreihen:

Hintere Beckenhälfte und Paraproktium;
Retrocervikales Bindegewebe und Septum rectovaginale;
Paravesikales und präcervikales Bindegewebe;
Ligamenta lata.

Die Gröfse der Echinokokken variiert zwischen der einer Orange und eines Mannskopfes; die grofsen Tumoren wachsen ins grofse Becken und in die freie Bauchhöhle herauf und können Nabelhöhe erreichen. Die Form ist stets eine runde, die Oberfläche eine glatte, die Konsistenz meist eine prall elastische, durch die Spannung eine nahezu derbe, sodafs nicht selten Fluktuation fehlt.

Für den Verlauf ist ein ausnehmend langsames Wachstum (5—20 Jahre) und der oft Jahre lange Mangel irgendwelcher Beschwerden charakteristisch. Oft kommt es erst, nachdem Vereiterung aufgetreten, zu heftigen, paroxysmenartigen Schmerzen mit Ausstrahlen in die unteren Extremitäten, welche sich jedoch hauptsächlich danach richten werden, wo der Tumor sitzt. Alles, was für die intraligamentären Tumoren gesagt wurde, ist auch hier anwendbar. Die typischen Kompressions- und Dislokationserscheinungen treten auch beim Echinokokkus verhältnismäfsig spät auf, können aber hohe Grade erreichen.

Die spontane Heilung mit Absterben des Parasiten wird für einzelne Fälle für möglich angenommen (zwei Fälle Benoit's); für die Mehrzahl gilt es aber als Regel, dafs früher oder später rascheres Wachstum und konsekutive Erscheinungen ärztliche Intervention herbeiführen, oder dafs es zur Vereiterung, ja Verjauchung des Echinokokkensackes mit oder ohne Perforation in ein benachbartes Hohlorgan kommt. Im ersteren Falle kann Heilung eintreten, im letzteren gehen die Trägerinnen septisch zu Grunde. Die Erscheinungen, welche diesen Zustand kennzeichnen, sind Marasmus und ichorrhämisches Fieber.

Abgang von Echinokokken-Membranen und selbst ganzen Blasen aus Mastdarm, Blase, Gebärmutter und Scheide nach erfolgtem Durchbruch ist wiederholt beobachtet worden. Zumeist gehen, wenn nicht operativ eingegriffen wird, die Individuen dadurch zu Grunde, dafs Echinokokken in lebenswichtigen Organen auftreten.

Nur der direkte Nachweis von den charakteristischen Haken und der geschichteten, hyalinen Membranen in der durch Probepunktion gewonnenen, zumeist wasserklaren, manchmal auch etwas getrübten Flüssigkeit ist ein sicheres Merkmal für die Diagnose. Das gleiche gilt auch von dem spontanen Abgang der gleichen Gebilde aus dem Mastdarme, der Blase, Gebärmutter, Scheide. Bei Vorhandensein eines oder mehrerer, runder, vollkommen glatter, prall elastischer, in den hinteren Beckenabschnitten oder in

der Umgebung des Mastdarmes liegenden, kaum verschiebbaren, nicht druckempfindlicher Geschwülste (Freund) läfst sich die Diagnose auf Echinokokkus des Beckenbindegewebes vermutungsweise aussprechen, wenn der gleiche Parasit in anderen Organen (Leber, Milz, Niere u. s. w.) mit gröfster Wahrscheinlichkeit angenommen werden kann. Das an anderen Körperstellen so charakteristische Hydatidenschwirren als Palpationsbefund fehlt hier gänzlich.

Differentialdiagnostisch kommen alle übrigen Neubildungen des Beckenbindegewebes von gleicher Form und Konsistenz in Betracht. In dieser Hinsicht werden von den meisten Autoren noch weiter angeführt: Retention von Blut, Schleim, Eiter in der verschlossenen Hälfte von Uterus und Vagina duplex; Dermoidcysten: gröfsere Scheidencysten u. s. w. — Nur in Gegenden, wo der Echinokokkus häufig vorkommt, ist die Diagnose wiederholt ohne Probepunktion richtig gestellt worden.

Nur von einer operativen Behandlung kann Erfolg erwartet werden. Handelt es sich um grofse, in den Bauchraum hinaufragende Cystensäcke, dann kommt die Eröffnung der Bauchhöhle in Betracht; als idealstes Verfahren ist die Ausschälung des ganzen Sackes anzusehen, wobei so, wie bei intraligamentären Tumoren vorgegangen werden mufs. Es besteht beim Echinokokkus nur die Gefahr, dafs beim Loslösen der dünnen Wandung dieselbe einreifst und der Inhalt in die Bauchhöhle sich ergiefst. Verschleppung von Keimen und Neuansiedlung des Parasiten an anderen Stellen des Bauchfelles ist zu befürchten. Daher bei den geringsten Schwierigkeiten in dieser Hinsicht die typische Echinokokkenoperation (Volkmann) — die Einnähung des Sackes in die Bauchwand, einzeitige oder zweizeitige Eröffnung des Sackes, Drainage desselben — das zweckmäfsigste Verfahren darstellt.

Bei kleineren, weniger Beschwerden verursachenden, tief im Becken sitzenden Echinokokken rät Freund ab, überhaupt einzugreifen. Es scheint jedoch nach dem heutigen Stande unserer Asepsis zweckmäfsiger, dieselben, wenn vom Scheidengewölbe aus zugänglich, von da aus unter allen Umständen breit zu incidieren und den Inhalt zu entleeren. Nachfolgende Drainage wird solange erhalten, bis der ganze Hohlraum wie eine Abscefshöhle zusammengeschrumpft ist. Der Probepunktion vom Scheidengewölbe aus soll womöglich die Incision angeschlossen werden, da den Berichten nach nur zu häufig Vereiterung, ja auch Verjauchung des Echinokokkensackes folgt und das Individuum unnötig in Gefahr gebracht wird. Vom Mastdarme aus wird heute kaum jemand blofs zu diagnostischen Zwecken eine Punktion versuchen. Hier ist natürlich auch trotz aller Kautelen eine nachträgliche Infektion des Sackinhaltes kaum zu vermeiden. Die Resultate der operativen Eingriffe reichen in eine so frühe Zeit zurück, dafs wir eine Statistik kaum aufzustellen imstande sind. Die mehrfachen schlechten Ausgänge aus früherer Zeit dürften heutzutage bei den Fortschritten unserer Technik und unserer Vorbereitung für derartige Zwecke meist vermieden werden können.

Litteratur.

Benoit, Des kystes hydatiques de la cavité pelvienne chez la femme. Thèse Paris 1897.
Birch-Hirschfeld, Lehrb. d. pathol. Anatomie. Leipzig 1877.
Birnbaum, Monatsschr. f. Geburtsk. Bd. XXIV, p. 428.
Böcker, Statistik der Echinokokken. Inaug.-Diss. Berol. 1868.
Caillenx, Gaz. des hôp. 1868, p. 366.
Carson, Report of a case of hydatid cyst of the broad ligament. Tr. Ass. Obst. a. Gyn. Phil. 1890, p. 175.
Davaine, Traité des entozoaires et des maladies vermineuses de l'homme et des animaux domestiques. Paris 1860.
Dermigny, Des kystes hydatiques du cul-de sac de Douglas chez la femme. Thèse de Paris 1894.
Dohrn, Ein Fall von Echinokokken in der Bauchhöhle. Centralbl. f. Gyn. 1886, Nr. 8. p. 115.
Eldridge, Centralbl. f. Gyn. 1881, p. 376.
Freund, W. A., Gynäkologische Klinik. Strafsburg 1885, p. 299.
Derselbe und Chadwick. Four cases of Echinococci in the female pelvis. Journ. of Obst. Febr. 1875.
Gaillet, Arch. gén. 1869, XIII, 23.
Goetz, Multiple Echinokokken des Unterleibes. Inaug.-Diss. Strafsburg 1881.
Hausmann, Über Echinokokken des Beckens als Geburtshindernis. Arch. f. Gyn. 1877, XII, 163.
Hewitt, Graily, Obstetr. Transact. 1871, XII, p. 237.
Hill, Lancet 1863, I, p. 521.
Martin, Ges. f. Geb. u. Gyn. zu Berlin. Centralbl. f. Gyn. 1889, p. 144.
Martini, Breslauer ärztl. Zeitschr. 1879, IV.
Neisser, Die Echinococcuskrankheit. Berlin 1877.
Newmann, Trans. of the obst. Soc. of London. 1862, 1875.
Orbe, Trans. of the pathol. soc. London 1854, p. 302.
Pauls, Ein seltenes Geburtshindernis. Preufs. Med.-Ztg. IV. Berlin 1861.
Puchelt, Commentatio de tumoribus in pelvi part. impedient. Heidelberg 1840.
Rhode, Archiv der Heilkunde. 1876, I, 45.
Rings, Ein Fall von multiplen Echinokokken in der Bauchhöhle. Inaug.-Diss. Bonn 1880.
Roux, Journ. de Méd. de Sédillot. 1828, p. 287.
Sadler, Monatsschr. f. Geburtsk. XXV, p. 73.
Schatz, Die Echinokokken der Genitalien und des kleinen Beckens. Beitr. mecklenburg. Ärzte zur Lehre von der Echinokokkenkrankh. Stuttg. 1885.
Derselbe, Echinococcus im Lig. lat. Arch. f. Gyn. 1876, IX, p. 115.
Scherenberg, Virchows Arch. Bd. XLVI, 392.
Schröder, Ges. f. Geb. u. Gyn. zu Berlin. Centralbl. f. Gyn. 1884, VIII, p. 13.
Villard, Considérations clin. sur les kystes hydatiques du petit bassin chez les femmes. Ann. de gyn. 1878, p. 101.
Wiener, Über Echinococcusgeschwulst des Beckens als Geburtshindernis. 1877, XI, p. 572.

VI. Aktinomykose des Beckenbindegewebes.

Über Aktinomykose des Beckenbindegewebes existiert bislang nur eine einzige Beobachtung, welche in der Zemann'schen Zusammenstellung über die Aktinomykose des Bauchfelles und der Baucheingeweide beim Menschen (Medizinische Jahrbücher, 1883. III. und IV. p. 377) veröffentlicht wurde. Es ist dies der Fall 1 aus der Klinik Billroth's, über welchen auch Dr. v. Hacker als über den ersten in Österreich erkannten Fall von Aktinomykose überhaupt seinerzeit berichtet hat. Es handelte sich um eine 30jährige verheiratete Frau, welche seit ihrer letzten ½ Jahr vor dem Spitalseintritte erfolgten Entbindung durch Schmerz in der linken Leistengegend gezwungen war, das Bett zu hüten. Pat. hatte selbst in dieser Gegend eine Geschwulst entdeckt, die bei Druck sehr empfindlich war. Dabei war seit ebenfalls ½ Jahre an der vorderen Bauchwand, etwas über dem Nabel, ein haselnufsgrofser Knoten aufgetreten, welcher langsam zu wachsen fortfuhr, und auch Schmerz verursachte. Die Haut über demselben war anfangs sehr dünn, bläulich verfärbt. Vor wenigen Wochen hatte ein Arzt die Geschwulst eröffnet, dabei eine grofse Menge einer blutig eitrigen Flüssigkeit von sehr üblem Geruch entleert. Trotzdem die Geschwulst zusammengefallen war, blieb ein Knötchen mit einer Fistel zurück, aus der sich konstant eine blutig eitrige Flüssigkeit mit zahlreichen kleinen, rundlichen, gelblich gefärbten Körnchen entleerte. Aufser Diarrhöen nichts Abnormes.

Bei der Palpation des Bauches fühlt man in der linken Regio hypogastrica einen festen, breiten, vom oberen Rand der Symphyse bis gegen den vorderen oberen Darmbeinstachel reichenden Tumor, der auf Druck empfindlicher ist als die übrige Bauchgegend. Diese Geschwulst erscheint äufserlich nicht verschiebbar und mit dem Uterus zusammenzuhängen.

Bei der Untersuchung der Fistel mit der Sonde zeigt es sich, dafs die Haut in mehreren Schichten teils oberflächlich, teils in der Tiefe durch Fistelgänge unterminiert ist. Man kann mit der Sonde etwa 12 cm weit nach abwärts und nach auswärts gegen das Darmbein vordringen, ohne jedoch auf Knochen zu stofsen.

Per vaginam fühlt man nach links und hinten das untere Ende der mit dem Uterus fest verbundenen Geschwulst. Cervix nach der linken Seite nicht verschiebbar. Per rectum fühlt man an der Schleimhaut zahlreiche polypenartige Erhabenheiten; über dem Sphincter tertius eine deutliche Stenose. Pat. leidet abwechselnd an Stuhlverstopfung und häufigen Diarrhöen.

Bei heftig ausstrahlenden Schmerzen in der linken unteren Extremität, häufigem Erbrechen und schleichendem Fieber, Zunahme des Marasmus bis zum Tode.

Aus dem von Kundrat aufgenommenen Sektionsbefunde sei der die Baucheingeweide und das Becken betreffende Abschnitt ganz citiert:

Sämtliche Baucheingeweide unter einander und mit den Bauchwandungen verwachsen, und zwar oberhalb des Nabels durch zartere, unterhalb desselben durch schwielige Pseudomembranen, zwischen denen in Form weitverzweigter Buchten Lücken sich finden, die mit einer rotzähnlichen, eitrigen, von gelben bis stecknadelkopfgrofsen derberen, rundlicheren Partikeln durchsetzten Flüssigkeit erfüllt sind. Die Höhlen stehen in der Nabelgegend durch einen hier die Bauchwand ober der angegebenen Lücke durchsetzenden Fistelgang mit letzterer in Kommunikation. Diese von der zerfallenden Pseudomembran begrenzten Höhlen erstrecken sich bis ins kleine Becken hinab und stehen hier hinter dem Rektum und an der linken Seite des grofsen und kleinen Beckens mit Jaucheherden in Verbindung, die von dem jauchig zerfallenden, schwielig verdichteten Zellgewebe und Periost des Kreuzbeines und linken Darmbeintellers begrenzt sind und dieselbe rotzig-eiterige Flüssigkeit enthalten, wie die oberen Hohlräume.

Die Blase stark erweitert, mit einer urinös-eitrigen, mit Abscefsjauche untermengten Flüssigkeit erfüllt. Die Blasenwandungen verdickt, die Blasenschleimhaut dunkel gerötet, in den oberflächlichen Schichten in grofser Ausdehnung graubräunlich verschorft. An der hinteren Blasenwand eine rundliche kleine Lücke, durch welche auf Druck aus den hinter der Blase gelegenen Abscefshöhlen sich Jauche in die Blase entleert. Eine ähnliche Lücke findet sich an der vorderen Wand des Rektum vier Querfinger über dem mit zahlreichen grofsen, nach aufsen protuberierenden Hämorrhoidalknoten besetzten After. Die Schleimhaut des untersten Rektum dunkel gerötet, das Rektum etwas verengt, in Schwielen eingebettet und fixiert, im oberen Anteile gleich dem S romanum vielfach gewunden. Der Uterus gleichfalls in Schwielen zwischen den Abscessen fixiert, etwas marcid, seine Adnexe nicht ausschälbar. Der linke Darmbeinteller an seiner Innenfläche nahe der Symphysis sacro-iliaca in der Ausdehnung eines Vierkreuzerstückes ganz oberflächlich eitrig infiltriert. Dieser Eiterherd entlang des Psoas unter das Poupart'sche Band, auch auf die Innenseite des Oberschenkels bis an die Hüftgelenkskapsel und den Ansatz des Psoas ausgebreitet.

Die Leber grofs, plump, sehr derb, fast völlig speckig. Die Milz gröfser, dichter, von speckig glänzenden Herden unregelmäfsig durchsetzt.

Magen- und Darmschleimhaut gewulstet, besonders jene des Dickdarms; diese auch dunkelschiefergrau pigmentiert. Darminhalt normal, mit reichlichem Schleim untermengt und im untersten Teil des Rektum mit rotzig eitrigen Massen erfüllt.

Beide Nieren etwas geschrumpft, in verdichtetes Fettgewebe gehüllt, speckig, derb, von striemenförmigen Eiterherden durchsetzt. Die Harnleiter erweitert, verdickt, in ihrer Schleimhaut besonders linkerseits injiziert und gewulstet; in denselben urinös-eiterige Flüssigkeit.

Diagnose: Aktinomykosis. Parametritis et peritonitis chronica subsequente perforatione vesicae urinariae et recti. Marasmus. Degeneratio amyloidea hepatis, lienis et renum. Cystitis et pyelitis chron. cum nephritide purulenta [1]).

---

1) Nach einer privaten Mitteilung Sänger's hat derselbe mit Dr. Odenthal zusammen einen Fall beobachtet, bei welchem durch Incision im hinteren Scheidengewölbe flockig-körniger Eiter entleert wurde, in welchem neben Bacterium coli der zu den Strahlenpilzen gerechnete Cladothrix nachgewiesen wurde. 18jähr. Individuum, beiderseits im Hypogastrium faustgrofse, im kleinen Becken sich diffus ausbreitende Geschwülste, das Beckenbindegewebe also sicher mitergriffen. Im Douglas Fluktuation, daher Incision.

CARCINOMA UTERI.

Anatomie.

Von **G. Winter** in Königsberg.

Therapie.

Von **R. Frommel** in Erlangen.

Palliative Behandlung des inoperablen Carcinoms.

Von **A. Gefsner** in Erlangen.

Das Carcinom in der Schwangerschaft.

Von **O. Sarwey** in Tübingen.

Anatomie des Carcinoma uteri.

Von

G. Winter, Königsberg.

Mit 34 Abbildungen im Text.

Inhalt: Definition und Einteilung 195—198. — Allgemeine Pathologie 198—211. — Spezielle Pathologie 212—247. — Carcinom der Portio vaginalis 213—222. — Carcinoma cervicis 223—234 — Carcinoma corporis 234—245. — Myom und Carcinom am Uterus 245—246. — Sekundärer Uteruskrebs 247. — Litteratur 247—253.

Definition. Mit der Definition des Wortes Neubildung stelle ich mich auf den Boden der allgemeinen Pathologie, wie ihn uns Virchow bereitet hat; in Bezug auf die Deutung des Wortes malign halte ich es für notwendig, meine Auffassung vorweg zu schicken. Wenn wir der allgemeinen Bedeutung des Wortes „bösartig" folgen, so verstehen wir darunter etwas, was die Lebensfunktionen des Organismus schwer beeinträchtigen oder aufheben kann. Danach würde nichts im Wege stehen, ein Myom als bösartig zu bezeichnen, wenn die Kranke sich aus demselben verblutet oder wenn dasselbe durch Ureterenkompression zur Hydronephrose und tödlicher Urämie führt, oder wenn die Kranken einer Embolie aus demselben erliegen. Diese Deutung des Wortes „malign" entspricht nicht unseren heutigen Anschauungen, sondern wir belegen nur dann eine Geschwulst mit dieser Bezeichnung, wenn sie den Mutterboden, d. h. das Gewebe, aus welchem sie entstanden, nicht nur verdrängt (wie ein Myom), sondern denselben zerstört; und wenn die Geschwulst in ihrem weiteren Wachstum sich nicht an die Grenzen des Mutterbodens und des Organs, in welchem sie entstanden ist, hält, sondern dieselbe überschreitend, die angrenzenden Organe in gleicher Weise befällt und durchsetzt, d. h. „schrankenlos" wächst. In diesem Sinne giebt es kein Gewebe des

menschlichen Körpers, welches dem Eindringen der bösartigen Geschwulst Widerstand zu leisten im Stande ist. Eine andere, allerdings weniger spezifische Eigenschaft der malignen Geschwülste liegt in der Generalisation, in der Metastasenbildung; d. h. einer Ausbreitung der Geschwulst entweder auf dem Wege der Lymph- und Blutgefäfse oder durch Implantation von losgelösten Gewebsbröckeln in serösen Höhlen oder Hohlorganen. Das Gemeinsame dieser beiden Arten von Metastasenbildung liegt darin, dafs Partikel der Neubildung aus dem Zusammenhang mit dem Haupttumor und aus der Ernährung losgelöst, an anderen Stellen, wohin sie durch die dem Körper verfügbare Bewegungskräfte verschleppt sind, sich festsetzen, weiterwachsen und dem Primärtumor im Bau ähnliche Geschwülste erzeugen können. Metastasenbildung ist bei malignen Geschwülsten nicht immer vorhanden oder kann so spät eintreten, dafs sie für die Definition desselben an der Lebenden nicht die Bedeutung hat, wie das schrankenlose Wachstum. Es ist nicht nötig, eine von Cruveilhier besonders betonte Eigenschaft bösartiger Tumoren, dafs sie nämlich nach der Exstirpation wieder wachsen, in die Definition mit hineinzunehmen; denn im Grunde genommen sind lokale Recidive nichts anderes als Weiterwachsen stehengebliebener Reste oder Neuerkrankungen in der Umgebung, und Drüsen- und metastatische Recidive nur die Zeichen einer Generalisation. Will man allein klinische Eigenschaften der Definition zu Grunde legen, so sind das schrankenlose Wachstum und die Generalisation die treffendsten Charakteristika. Aber auch diese Eigenschaften gehören nicht den uns hier interessierenden malignen Geschwülsten allein an, sondern ebenso der Tuberkulose und Syphilis, wenn man auch betonen mufs, dafs in der Metastasenbildung beider prinzipielle Unterschiede bestehen. Ebenso wissen wir, dafs eine Blasenmole, ein durchaus benigner Wucherungszustand des Chorionepithels, durch lokales Wachstum die Uteruswand zerstören und dafs Partikeln derselben embolisch im Körper verschleppt werden können. Unter diesen Umständen müssen wir es als einen sehr wichtigen Fortschritt bezeichnen, dafs Virchow den anatomischen Bau und die morphologischen Eigenschaften in die Definition mit hineingezogen hat. Damit haben wir zunächst eine sichere Abgrenzung gegen die oben erwähnten chronischen Infektionsgeschwülste gewonnen, und ferner ist darauf die anatomische Diagnose begründet worden, welche es unnötig macht, die oben erwähnten klinischen Eigenschaften sich erst herausbilden zu lassen, sondern die Diagnose der Bösartigkeit aus dem Bau der Geschwulst selbst ermöglicht. Allerdings haben wir von der anatomischen Untersuchung nicht besondere histiologisch erkennbare Zeichen der Malignität zu erwarten, sondern sie ergiebt nur, dafs die verschiedenen Geschwülste, welche sich klinisch als maligne auszeichnen, auch anatomisch durch einen besonderen Bau scharf charakterisiert sind, welcher sie sowohl gutartigen gegenüber als auch unter sich unterscheidet.

Einteilung der malignen Geschwülste. Nach unseren heutigen Kenntnissen ist es schwer, eine Einteilung der malignen Geschwülste zu finden, welche allen Anforderungen gerecht wird. Die klinischen Eigenschaften

genügen durchaus nicht immer dafür; denn Carcinom und Sarkom erzeugen zuweilen absolut gleiche klinische Bilder, und Endotheliome lassen sich überhaupt nicht klinisch abgrenzen. Nur die morphologischen Eigenschaften und die Histiogenese geben genügend scharfe Anhaltspunkte für die Einteilung. Wir trennen zunächst Geschwülste, welche vom Epithel, d. h. von einer ein- oder mehrschichtigen Zellage, welche die Oberfläche eines Organes oder die Drüsen auskleidet, ihren Ausgang nehmen und nennen sie Carcinome. Geschwülste, welche von Bindesubstanzen (beim Uterus Bindegewebe und Muskeln) ausgehen, nennen wir Sarkome. Eine dritte Gruppe maligner Geschwülste sind die Endotheliome, welche von den Endothelien der Blut- und Lymphgefäfse entstehen. [So lange Epithel und Endothel nicht identifiziert ist, trennen wir am besten die Endotheliome von den Epitheliomen oder Carcinomen.] Als eine besondere Art von Carcinomen müssen wir die Choriocarcinome oder Syncytiome (Deciduoma malignum) bezeichnen, welche von dem syncytialen Epithel der Chorionzotten den Ausgang nehmen und durch ihre ausschliefsliche Kombination mit Schwangerschaftsprodukten histiogenetisch und klinisch eine Sonderstellung verlangen.

So richtig es im allgemeinen auch ist, den Ausgangspunkt einer Geschwulst einer Einteilung zu Grunde zu legen (so lange man wenigstens keine ätiologischen Gesichtspunkte gewinnen kann), so ist damit praktischen Zwecken, vor allem der anatomischen Diagnose, nur wenig gedient; denn nur ausnahmsweise gelingt es, Geschwulststellen aufzufinden, welche den Ausgangspunkt sicher stellen. Wir müssen viel eher bestrebt sein, das histiologische Bild, die Morphologie der Geschwulst selbst, zum Ausgangspunkt für die Einteilung zu wählen. Von diesem Gesichtspunkt aus verstehen wir nach Virchow und Hansemann unter Carcinom Geschwülste, welche alveolärer Natur sind, d. h. aus einem Parenchym bestehen, welches in einem Stroma eingebettet ist; und deren Parenchymzellen ohne Zwischensubstanz aneinander gelagert sind, während Sarkome keine Trennung von Parenchym und Stroma, sondern einen allmählichen Übergang beider zeigen. Nach diesem rein morphologischen Einteilungsprinzip müssen wir Endotheliome und Syncytiome den Carcinomen nahestehend betrachten, während wir in den aveolären Sarkomen eine Geschwulstart vor uns haben, welche wir wiederum nur histiogenetisch von den Carcinomen trennen können. Man sieht demnach, dafs man für die Einteilung mehrere Gesichtspunkte vereinigen mufs. Wir trennen

Carcinome, welche von Epithelien ihren Ausgang nehmen und einen deutlich alveolären Bau haben;

Sarkome, welche von den Bindesubstanzen (Bindegewebe und Muskulatur) ausgehen, und in den meisten Fällen einen gleichmäfsigen, selten einen alveolären Bau zeigen;

Endotheliome, welche von den Endothelien der Blut- und Lymphgefäfse ausgehen und deutlich alveolären Bau haben;

Syncytiome, welche von dem Syncytium, d. h. der äufseren Epithellage der Chorionzotten, ausgehen und annähernd alveolär gebaut sind.

Carcinome des Uterus.

Allgemeine Pathologie.

Unter Carcinomen des Uterus verstehen wir Geschwülste, welche von dem epithelialen Schleimhautbezug oder von dem die Drüsen auskleidenden Epithel ihren Ausgang nehmen. Wir haben zwei verschiedene Epithelbezüge am Uterus, welche den Mutterboden für Carcinome bilden können: das Plattenepithel der Portio vaginalis und das Cylinderepithel der Cervix- und Corpusschleimhaut, wobei ich aber schon hier erwähnen will, dafs aus letz-

Fig. 38.

Plattenepithelcarcinom der Port. vaginalis (n. Hofmeier).

terem nur nach voraufgegangenen Metaplasien sich Krebs entwickelt; die Drüsen der Uterusschleimhaut sind immer mit Cylinderepithel ausgekleidet, welches geringe Verschiedenheiten am Corpus und Cervix zeigt.

Den beiden verschiedenen Epithelarten entsprechend beobachten wir am Uterus das Plattenepithel und das Cylinderepithelcarcinom. Diese Einteilung ist aber nicht histiogenetisch, sondern entspricht dem morphologischen Bilde. Beides deckt sich nicht immer; denn ein aus Cylinderzellen entstandener Krebs besteht auch nicht immer aus Cylinderzellen, sondern seine Zellen können durch anaplastische Vorgänge denjenigen des Plattenepithelkrebses durchaus ähnlich werden.

I. Das Plattenepithelcarcinom nimmt immer seinen Ausgang vom Deckepithel. Dasselbe beginnt in seinen tieferen Schichten zu wuchern und sendet solide Zapfen in die Tiefe und nach der Seite, welche unter vielfachen Anastomosierungen ein Netz von dicken Strängen bilden, welche das Gewebe durchsetzen (Fig. 38). Diese Stränge und Zapfen sind zusammengesetzt

aus epithelialen Elementen von polymorpher Gestalt, welche entweder geschichtet übereinander oder fest aneinander liegen oder sich konzentrisch

Fig. 39.

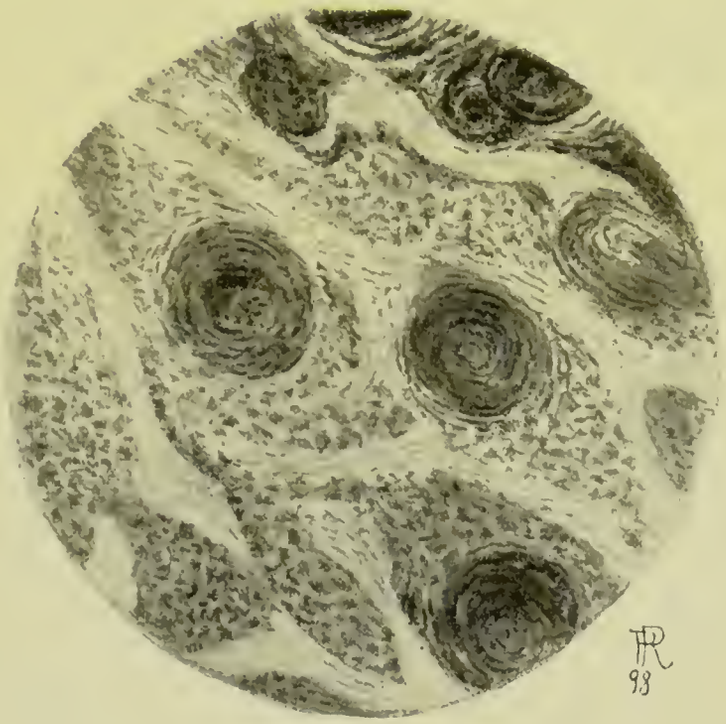

Plattenepithelcarcinom der Port. vagin. (nach einer Photographie v. Gebhard).

anordnend zwiebelschalenähnliche Epithelperlen bilden (Fig. 39). An der Grenze des Carcinoms gegen das gesunde Deckepithel sieht man am besten die ersten

Fig. 40.

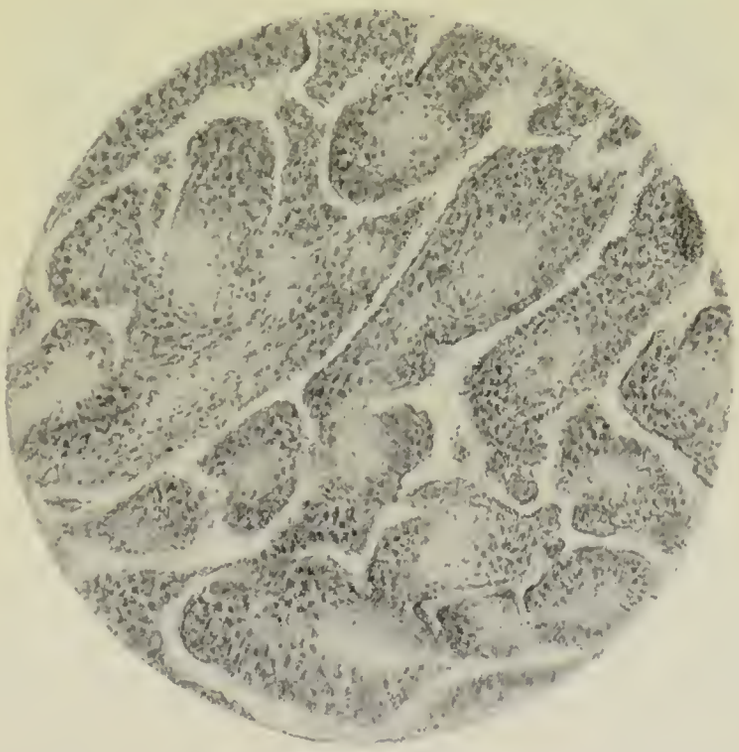

Cancroid der Port. vaginalis (n. einer Photographie v. Gebhard).

Einsenkungen. Die Verdickung des Epithels betrifft nur die tieferen Lagen, während die obersten Schichten stark verdünnt sind, so dafs hier oft die Spitzen der Papillen in gereiztem Zustande frei zu Tage liegen. Im Centrum der Zapfen treten zuweilen durch Fettdegeneration oder durch colloide Erweichung Lücken auf, welche dem Lumen der Drüsenschläuche ähnlich werden (Fig. 40). Der Plattenepithelkrebs kommt am häufigsten an der Portio vaginalis vor, seltener am Cervix und am Corpus; hier gehen immer Metaplasien des Deckepithels voraus.

II. Der Cylinderzellenkrebs des Uterus entsteht nur aus den Cylinderepithelien der drüsigen Gebilde, zu denen wir auch die neugebildeten Drüsen der Erosion rechnen müssen. Aus dem unveränderten Deckepithel der Uterusinnenfläche entsteht wahrscheinlich niemals Krebs, sondern erst dann, wenn dasselbe lange vorher durch metaplastische Vorgänge in ein mehrschichtiges Lager von Plattenepithel umgewandelt ist, welches dann allerdings in seiner Unregelmäfsigkeit nicht ganz dem mehrschichtigen Deckepithel der Portio vag. entspricht; auf diese Weise entstehen Deckepithel-Krebse im Corpus und Cervix, welche den vorher beschriebenen Plattenepithelkrebsen fast genau gleichen.

Fig. 41.

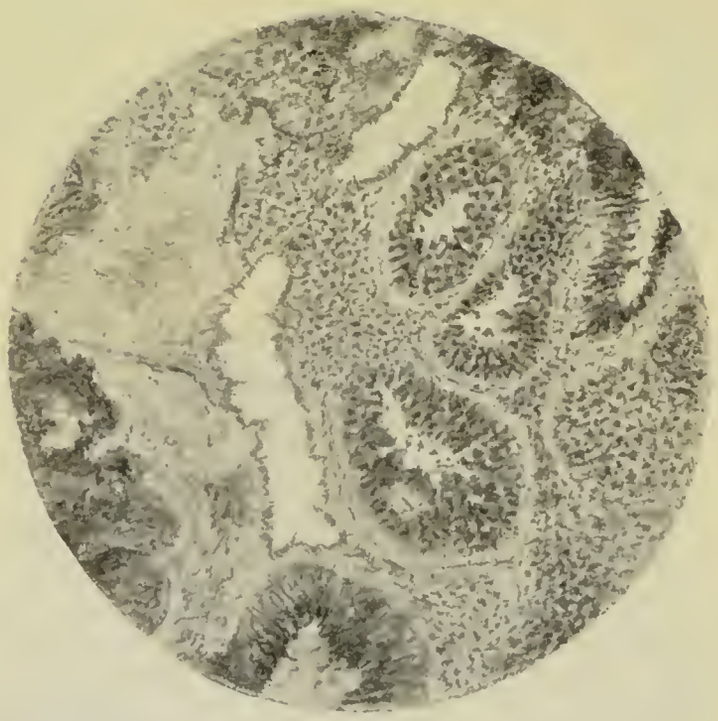

Cylinderzellenkrebs der Cervix von den Drüsen ausgehend (n. einer Photogr. v. Gebhard).

Die reinen Cylinderzellenkrebse gehen von den Drüsen aus und kommen in zwei wesentlich verschiedenen Bildern vor. Die eine Form entsteht dadurch, dafs das hohe Cylinderepithel niedriger wird, kubisch, rundlich oder polymorph erscheint, während der Kern aus seiner ursprünglich basalen Lage gegen das Centrum rückt; zu gleicher Zeit beginnen die Zellen sich gegen das Lumen der Drüse zu vermehren und den Hohlraum derselben auszufüllen, ohne dafs das Lumen vollständig verloren zu gehen braucht (Fig. 41

Zugleich mit diesen Zellproliferationen gegen das Lumen findet eine Wucherung nach aufsen unter Durchbrechung der Membrana propria statt; dadurch wird dann der Mutterboden nach allen Richtungen durchwachsen. Seltener entstehen durch vollständiges Ausfüllen des Drüsenlumens solide Zapfen, welche dann ein vom Plattenepithelkrebs schwer zu unterscheidendes Bild liefern. Diese Form der Cylinderzellenkrebse entsteht aus den Drüsen der Cervix und des Corpus, sowie aus den Erosionen (Fig. 42).

Fig. 42.

Cylinderzellenkrebs von Erosionen ausgehend (n. C. Ruge).

Eine wesentlich andere Form von Cylinderzellenkrebs besteht darin, dafs die Drüsenlumina nicht durch die Zellproliferation ausgefüllt werden (wenigstens nur in ganz späten Stadien), und die Zellen ihre reine Cylinderform behalten. Die einzigen Veränderungen, welche wir an den Zellen beobachten, besteht darin, dafs sie ihre Cilien verlieren, und durch ihre lebhafte Vermehrung gegen die Fläche ihre Form insofern ändern, als bald das dicke, bald das dünne Ende gegen das Lumen der Drüse zu liegt, je nach der Lage des Kernes. Dadurch entsteht leicht das Bild einer Mehrschichtigkeit; aber eine jede Zelle erreicht doch, wenn auch nur mit dünnem Fortsatz die Basalmembran. In den Anfangsstadien behalten die Zellen des Corpus und Cervix ihre charakteristische Tinktionsfähigkeit und Kernlage bei, so dafs man den Ausgangspunkt des

Carcinoms, ob Cervix oder Corpus, dieser Form noch ansehen kann; in späteren Stadien werden sie gleichartiger. Das Wachstum bei dieser Art des Cylinderzellenkrebses besteht darin, dafs die einschichtigen Epithellager

Fig. 43.

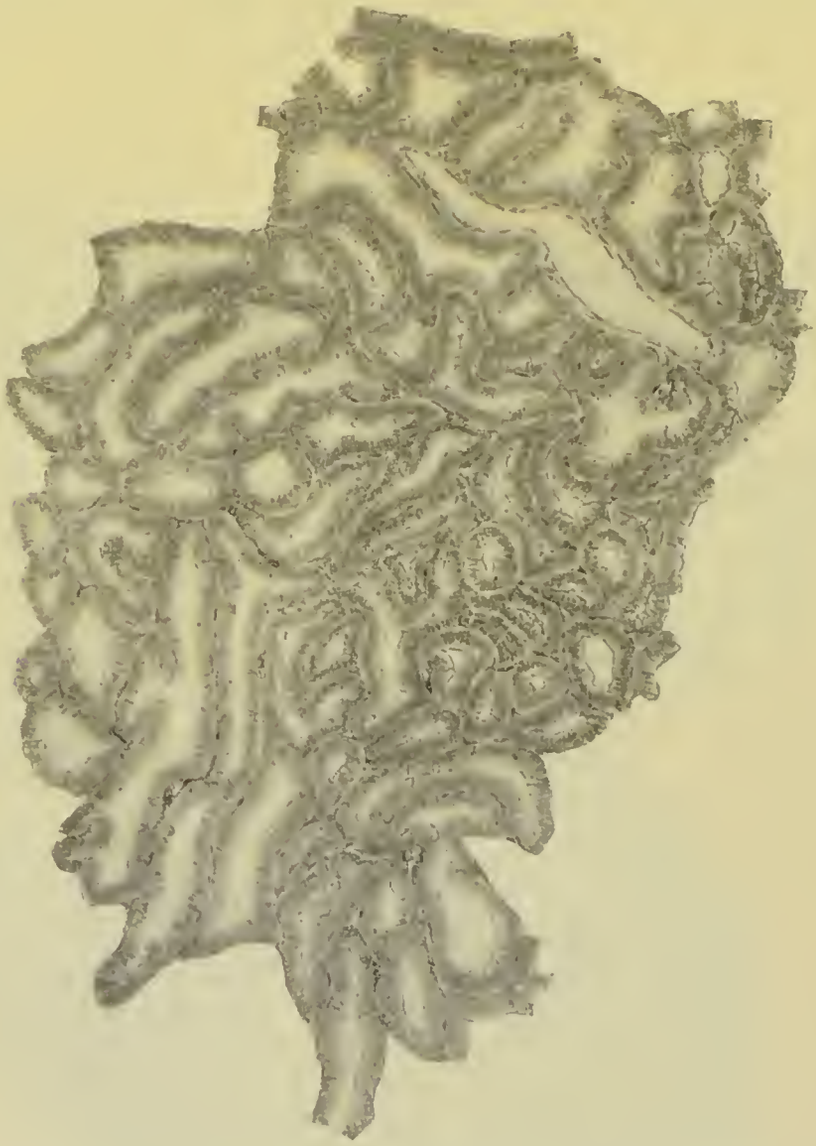

Carcinoma adenomatosum (Zeichnung v. C. Ruge).

sich in das Lumen der Drüse ein- oder ausstülpen, sich enorm vermehren und nach allen Richtungen durchkreuzen. Zwischen den Drüsenschläuchen nimmt das Interglandulargewebe immer mehr ab, und besteht schliefslich nur noch aus ganz dünnen gefäfsführenden Brücken, so dafs die Epithelien sich „dos à dos“ fast direkt berühren (Fig. 43). Ruge hat das Gewirr dieser Drüsenschläuche in ein System zu bringen gesucht, indem er eine Form durch immer sich wiederholende Einstülpungen in das Lumen der primären Drüse [invertens] und eine andere Form durch beständige Ausstülpungen in das umgebende Gewebe entstehen liefs [evertens] (Fig. 44). Bei diesen Vorgängen wird die Membrana propria der Drüse durchbrochen, und die Epithellagen durchwachsen in allen Richtungen den Mutterboden, so dafs man nicht

Fig. 44.

Carcinoma adenomatosum evertens (Zeichnung v. C. Ruge).

Fig. 44a.

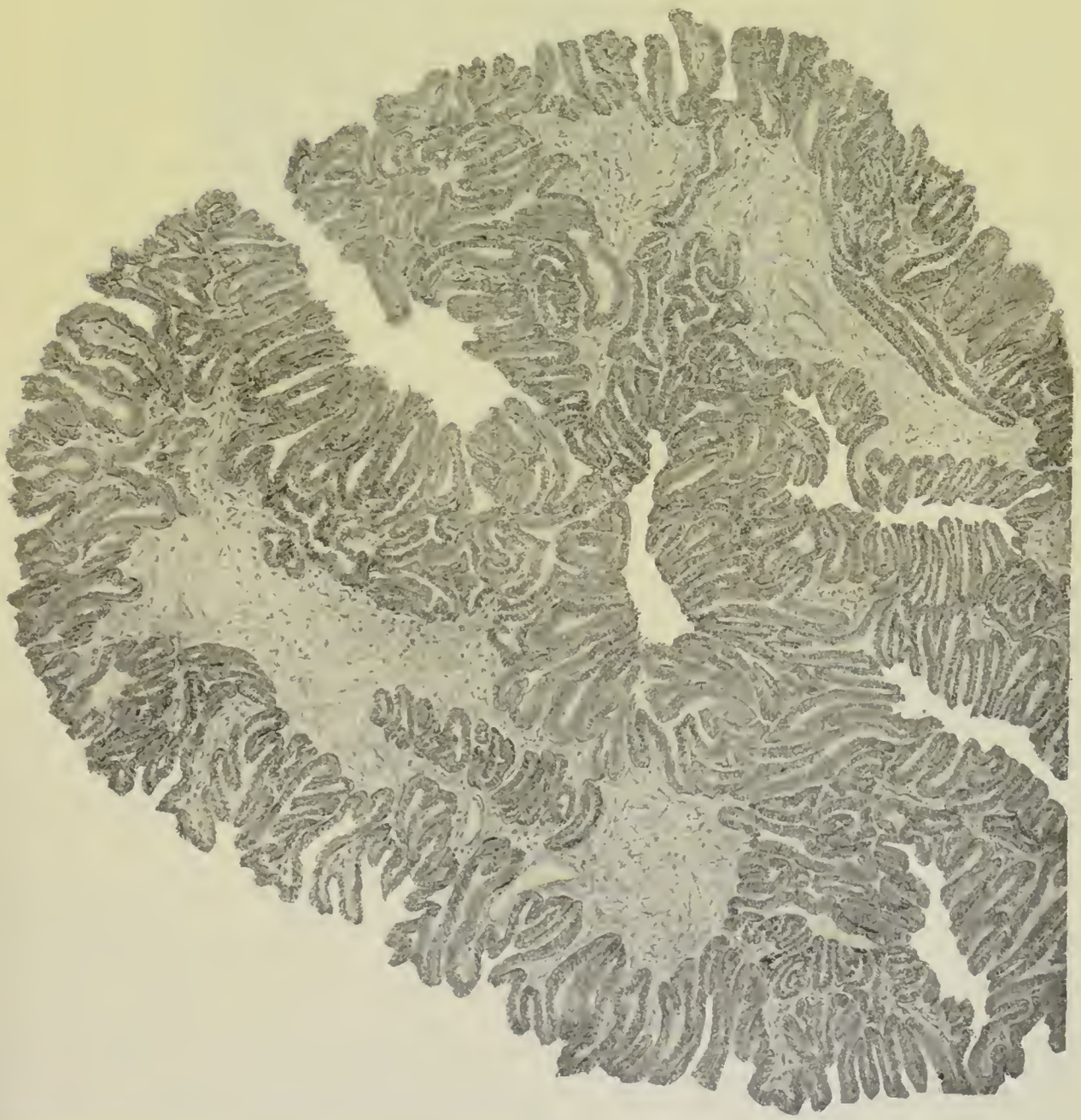

Carcinoma adenomatosum evertens. Dasselbe bei stärkerer Vergrößerung (Zeichnung v. C. Ruge).

mehr von einer normalen Form der Drüse, sondern nur von Einsenkungen epithelialer Zelllager sprechen kann. Das Stroma kann bei diesen Formen, wie oben geschildert, vollständig fehlen, in anderen Fällen stellenweise in gröfseren Zügen erhalten sein, welches dann Gruppen von Schläuchen, wie sie aus einer Drüse hervorgegangen sind, umgrenzt (Fig. 45). Diese Form des

Fig. 45.

Carcinoma adenomatosum (n. Photogr. v. Gebhard).

Krebses kommt im Uterusk örper aufserordentlich häufig, ziemlich selten am Cervix und sehr selten an der Portio vag. vor. In späteren Stadien kommt es auch bei dieser Form fast regelmäfsig zu einer partiellen oder vollständigen Ausfüllung der Lumina mit Epithelien unter gleichzeitigen Gestaltsveränderungen derselben, d. h. es entwickelt sich reiner Drüsenkrebs. Dafs wir diese Übergänge nicht regelmäfsig sehen, beruht darauf, dafs wir diesen Prozefs meistens durch die Uterusexstirpation unterbrechen.

Ruge hat diese Form des Drüsenkrebses als Adenoma malignum bezeichnet, indem er sie mit der pag. 200 beschriebenen Form von Drüsenkrebs in Gegensatz bringen wollte. Gegen diese Benennung ist folgendes vorzubringen: Zunächst mufs man betonen, dafs nach den Begriffen der allgemeinen Pathologie das Adenom eine benigne Neubildung ist, und das Beiwort „malign“ uns in Gegensatz zu diesen bringt. Diese Form der Schleimhautwucherungen ist klinisch, was auch Ruge selbst immer hervorhebt, reiner Krebs; denn sie zerstört lokal und generalisiert sich; selbst anatomisch zeigt sie ihre Krebsnatur dadurch, dafs der Übergang in reinen Drüsenkrebs, wenn der Prozefs nur alt genug wird, fast niemals ausbleibt. Wir haben in diesem sog. malignen Adenom nichts anders

als einen Drüsenkrebs vor uns mit einem lange erhaltenen drüsigen Vorstadium, wie er bei ähnlichen Neubildungen des Mastdarms und des Magens ebenfalls beobachtet wird, oder wenn wir den Anschauungen Hansemanns folgen wollen, ein Drüsenkrebs mit sehr später Anaplasie der Drüsenzellen. Aus diesem Grunde ist es richtiger, die Bezeichnung Adenom malignum fallen zu lassen und auch diese Form als Cylinderzellenkrebs zu bezeichnen, dem man das Beiwort adenomatosum, also „Carcinoma adenomatosum", geben kann. Namentlich für die Indikationsstellung zur Uterusexstirpation auf Grund mikroskopischer Diagnosen ist es wichtig, bestimmt auszusprechen, dafs nur Krebs dieselbe verlangt, während Adenom als gutartige Neubildung dieselbe nicht rechtfertigt; anders entstehen bei den vielfachen Übergängen von gutartigen in bösartige Drüsenneubildungen schwere Irrtümer.

Zellen des Carcinoms. Man mufs es als feststehend betrachten, dafs die Carcinomzellen nichts Spezifisches haben, sondern den Zellen des Mutterbodens, aus welchem das Carcinom hervorgegangen ist, mehr oder weniger gleichen. Durch die Studien Hansemanns über die Anaplasie der Zellen in Carcinomen ist klargestellt worden, dafs die ganz verschiedenartigen Zellen, wie wir sie in Cankroiden und Medullarkrebsen der Portio vaginalis oder, wie wir sie in den Drüsenschläuchen des Carcinoma adenomatosum und des medullaren Drüsenkrebses finden, nur verschiedenen Stadien der Anaplasie entsprechen.

Gehen wir zunächst von einem Carcinom aus, welches von dem normalen Plattenepithel der Portio oder dem neugebildeten des Corpus entspringt, so können die Zellen geringer Anaplasie den Zellen des mehrschichtigen Plattenepithels in ihrer Form vollständig gleichen, ja sogar in Verbänden sich anordnen, wie wir sie in der Epidermis finden, den Zwiebeln oder Epidermisperlen. In anderen Fällen oder nur an anderen Stellen derselben Geschwulst haben die Zellen durch gröfsere Anaplasie ihren ursprünglichen Charakter verloren; sie werden kubisch, polymorph, platten sich aneinander ab und bedingen durch Aneinanderlegen ihre Form. Je hochgradiger die Anaplasie, um so runder die Zellen; häufig findet man sie vollständig losgelöst, von der Umgebung frei, im Gewebe liegen.

Ähnlich ist es bei den Cylinderzellenkrebsen. Auch hier haben wir Krebse, wo die Zellen genau ihre Form behalten und in ihren Verbänden genau dem Mutterboden gleichen (Carcinoma adenomatosum); in anderen Fällen wieder werden sie niedriger, kubischer, vermehren sich nach dem Lumen und gleichen mehr oder weniger den oben beschriebenen indifferenten Zellen des Carcinoms. Im Medullarkrebs, sagt Hansemann, vereinigen sich die verschiedenen Krebsformen. Es liegt dadurch schon auf der Hand, dafs von einer Spezifität der Krebszellen nicht mehr die Rede sein kann. Wenn wir diese Erklärung Hansemanns über Anaplasie acceptieren, so sind die Hornkrebse des Uterus, wie sie am häufigsten im Corpus vorkommen, solche mit der geringsten Anaplasie, während die Plattenepithelkrebse des Cervix und der Portio vaginalis durch höhere Anaplasie ihrer Zellen zu Medullarkrebsen werden. Die von den Erosionen der Portio vaginalis ausgehenden Carcinome zeigen meist hochgradige Anaplasie. Die Drüsenkrebse des Cervix zeigen meist schnelle Anaplasie, seltener ge-

ringgradige in Gestalt des Carcinoma adenomatosum (Adenoma malignum cervicis, Gebhard), und bei dieser Krebsform kann sie nach Ruge so geringgradig sein, dafs man die Unterschiede zwischen Cervix- und Corpusneubildungen noch erkennen kann. Am Corpus sehen wir bei den Drüsenkrebsen zuweilen schnelle Anaplasie mit Übergang in Carcinom, während gerade hier auffallend häufig Formen mit geringer Anaplasie beobachtet werden, welche lange Zeit Zellformen und Zellverband der Drüsenschläuche bewahren.

Von grofsem Interesse sind die Zellteilungsvorgänge und die dabei auftretenden Veränderungen im Kern, welche Amann jun. sehr genau studiert hat; entsprechend dem lebhaften Proliferationsprozefs werden diese Bilder sehr häufig beobachtet. Die Zellteilung findet nur in direkter Kerntheilung statt (Mitosen) und zwar im allgemeinen ähnlich, wie sie auch sonst bei sehr schnell wucherndem Gewebe vorkommen. Die Umlagerung der chromatischen und achromatischen Substanzen führt zu den Bildern des Monaster und Diaster bis zu den häufig auftretenden multipolaren Mitosen; dabei soll häufiger als an anderem Gewebe asymmetrische Anordnung der Chromosomen auftreten. Amann konnte gewisse Unterschiede in der Kerntheilung insofern nachweisen, als beim Plattenepithelcarcinom aufser den regulären Mitosen reichlich Riesenmitosen sich finden, welche teils hyperchromatische reguläre Mitosen, teils multipolare Mitosen sind. Beim Cylinderzellenkrebs sind dieselben viel seltener; aufserdem findet man hier die Theilungsachse unregelmäfsig, aber meistens senkrecht zur Zellenbasis, während sie beim normalen Cylinderepithel parallel zu derselben steht.

Bei der Degeneration der nicht mitotischen Zellen fand Amann im Kern pyknotische Veränderungen, d. h. diffus dunkle Färbung desselben mit Schollenbildung, ferner Vakuolisation in Form kleinerer und gröfserer Bläschen, oder Chromatinumlagerungen, als Gerüsthyperchromatose und Kernwandhyperchromatose oder als sog. Sprossung, oder schliefslich als hyaline Degeneration und Schrumpfung. Bei der Degeneration der mitotischen Kerne fand Amann unregelmäfsige Chromatinbröckel und Verklumpung der Äquatorialplatten und Tochtersterne. In den Leukocyten des Carcinoms fanden sich ähnliche Degenerationszustände der Kerne.

Bau des Stromas. Das Stroma des Uteruscarcinoms wird gebildet von dem Stroma des Mutterbodens, in welchem sich dasselbe entwickelt. Wächst der Krebs aus dem Organ heraus gegen die Oberfläche der Portio vaginalis oder in die Uterushöhle hinein, so wuchert das Stroma ebenfalls aus dem Mutterboden heraus und bildet die Grundsubstanz, in welcher die Carcinomalveolen liegen; bei infiltrierenden Krebsen bildet das Stroma des Organes selbst die Grundsubstanz. Dementsprechend werden wir bei Portio- und Cervix-Carcinom ein Stroma aus Bindegewebe und Muskulatur haben, während es bei Corpus-Krebs aus reiner Muskulatur besteht. Die Menge des Stromas kann sich sehr verschieden verhalten. Bei einzelnen Formen des Cankroids, sowie bei den reinen Drüsenkrebsen haben wir grofse Stromabalken; andrerseits finden wir bei manchen Cervixcarcinomen so dünne Grund

substanz, dafs die Alveolen sich fast berühren. Am auffallendsten ist der Stroma-Mangel beim Carcinoma adenomatosum, wo die Epithelien mit ihrer Grundfläche dicht aneinanderliegen. Einem Scirrhus ähnlich ist das von

Fig. 46.

Carcinoma cervicis (Scirrhus) (n. Photogr. v. Gebhard).

Ruge beschriebene sog. „wurmstichige" Carcinom des Cervix (Fig. 46). Sekundäre Veränderungen des Stroma sind nicht selten in Gestalt von fettiger und hyaliner Degeneration.

Über die Reizungserscheinungen im Stroma siehe pag. 202.

Die Drüsen der Uterusschleimhaut werden von dem Carcinom in seinem weiteren Wachstum sekundär ergriffen. Erreicht z. B. das Carcinom der Portio vag. von hinten her die Cervixdrüsen, so dringt es von aufsen in das Drüsenlumen hinein, indem es die eine Drüsenwand durchbricht; dieser Einbruch scheint, wie Abel und Landau es beobachteten, durch eine vorhergehende Wucherung von Leukocyten erleichtert zu sein. Auch Seelig sah, dafs das Carcinom die Drüsenwand wie ein Kegel durchsetzte, dessen Spitze in das Lumen hineinragte, während seine Basis sich draufsen befand. Ehe es zu einem solchen Durchbruch kommt, wird die Wand von aufsen in das Lumen eingedrückt und die Leiste der Epithelien stark der Breite nach auseinandergezogen und endothelartig abgeflacht. In anderer Art tritt die Infektion der Drüsen ein, wenn das Carcinom von aufsen in den Ausführungsgang hineinwächst. Die Carcinommassen dringen von der Oberfläche her in das Lumen hinein, während die eigentlichen Drüsenepithelien von der Basis abgehoben werden und zwischen

den Carcinommassen allmählich zu Grunde gehen. In dieser Weise kann die obere Hälfte einer Drüse sekundär carcinös verändert sein, während im Fundus das Drüsenepithel noch vollkommen intakt der Drüsenwand anliegt (Amann).

Für das Wachstum und die Generalisation des Uteruskrebses sind die Beziehungen wichtig, welche dasselbe zu den Blut- und Lymphgefäfsen eingeht. Die allgemeine Erfahrung geht dahin, dafs die Blutgefäfse sehr spät vom Carcinom ergriffen werden und eine Metastasierung auf dem Wege derselben zu den Seltenheiten gehört. Als anatomische Bestätigung dieser Ansicht kann man die Befunde von Seelig ansehen, welcher die Kapillaren lange Zeit intakt zwischen ausgebreitetem Carcinom hindurchziehen sah: aber auch er sah schon einmal, wie ein Carcinom die Ringfaserschicht einer Vene auseinandergefasert hatte und bis an die Intima vorgedrungen war. Nach den Untersuchungen von Goldmann mufs man diese Vorgänge nicht für so ganz selten erklären. Er sah den Durchbruch des Carcinoms durch die Venenwand mit Läsion des Endothels und in anderen Fällen eine vollständige carcinomatöse Degeneration einer Venenwand, ohne dafs die Cirkulation durch Thrombosierung gestört war, so dafs also die Möglichkeit einer Verschleppung von Carcinomteilen durch den Blutstrom zugegeben werden mufs. In anderen Fällen beobachtete er das Hineinwachsen von Carcinom durch die äufseren elastischen Lamellen der Gefäfswand und eine subendotheliale Ausbreitung derselben bis zur vollständigen Verengung des Gefäfslumens. Eine weitere Möglichkeit für die Weiterverbreitung des Carcinoms auf diesem Wege sieht er in der Durchwachsung eines primären Thrombus mit Carcinom. Nach diesen sehr wertvollen Untersuchungen ist nicht zu bezweifeln, dafs eine Weiterverbreitung des Carcinoms auf dem Wege der Blutgefäfse häufiger stattfindet, als man bis jetzt annahm.

Die Hauptausbreitungswege für das Carcinom sind die Lymphgefäfse. Von der primär befallenen Stelle aus schieben sich die Carcinombalken in den Bindegewebsspalten vor, bis sie allmählich die gröfseren Lymphspalten erreichen, welche eine deutliche Endothelauskleidung mikroskopisch erkennen lassen: vorwiegend handelt es sich hier um perivaskuläre und periglanduläre Lymphräume (Abel und Landau). Es wird also, bis der Krebs in die grofsen Lymphgefäfse gekommen ist, sehr wesentlich von der Weite dieser Lymphspalten und von der Energie der Lymphcirkulation in denselben abhängen, wie schnell der Krebs sich in dem Organ ausbreitet. Unterschiede in der Schnelligkeit des Verlaufes sind sicher häufig auf diese Zustände zurückzuführen. Die Schnelligkeit der Ausbreitung des Carcinoms in der Schwangerschaft beruht auf der Weite der Lymphspalten und im Wochenbett auf der Energie der Cirkulation. Bei senilen Frauen mit engen Gefäfsen und sehr geringer Lymphgefäfsthätigkeit geht die Ausbreitung gewöhnlich langsam vor sich. Seelig hat durch sehr genaue Untersuchungen unsere Kenntnisse über die Lymphgefäfse bei der Ausbreitung des Carcinoms gefördert. Er beobachtete das Vorwärtsschieben von Carcinombalken in präformierten, mit

Endothel ausgekleideten Lymphgefäfsen, und konnte mit Carcinommassen ausgestopfte, gröfsere Lymphgefäfse sicher an ihrem Bau erkennen (Fig. 47). Die gröfsten, mit Carcinom angefüllten Lymphbahnen fanden sich an der Grenze zwischen der mittleren und peripheren Muskelschicht des Corpus uteri, in welche die intermuskulären Zweige senkrecht einmündeten. Seelig nimmt ein ausgebreitetes Kanalsystem an, welches an dieser Stelle mit den Blutgefäfsen vom Cervix zum Corpus verläuft und eine Hauptstrafse für die Ausbreitung des Carcinoms bildet; unter neun Fällen konnte er 3mal bei Portiocarcinom eine direkte Ausbreitung auf das Corpus durch Lymphgefäfsthrombose nachweisen. Die Beteiligung der Lymphgefäfse bei Corpuscarcinom ist eine wesentlich geringere. Durch diese Untersuchungen wird festgestellt, dafs das Carcinom zunächst die Bindegewebs- oder Muskelbalken auseinanderdrängt bis es in die mit Endothel ausgekleideten Lymphspalten gelangt. Aus diesen sammeln sich, das Organ meistens quer durchsetzend, kleinere Lymphgefäfse, welche dann senkrecht in die perivaskulären Lymphgefäfse einmünden, welche zwischen äufserer und mittlerer Muskelschicht verlaufen und mehrfache Anastomosen mit denen des Corpus bilden. Von hier aus dringt das Carcinom auf gröfseren Bahnen aus der Seitenkante des Uterus heraus in die Lymphgefäfse des Parametrium hinein; dieselben werden oft förmlich vollgestopft gefunden mit Carcinommassen. Veit fand abwechselnd gefüllte und leere Lymphgefäfse und nimmt eine sprungweise Verbreitung des Carcinoms an. Häufig werden die Carcinommassen auf dem Wege der Lymphbahnen nur embolisch verschleppt in die nächsten Lymphdrüsen, ohne dafs die Gefäfse selbst erkranken.

Fig. 47.

Lymphgefäfs mit Carcinom ausgefüllt (n. Seelig).

Trotzdem die Hauptausbreitung des Carcinoms auf dem Wege der Lymphbahnen stattfindet, ist die Erkrankung der Lymphdrüsen nicht sehr häufig und tritt im ganzen spät ein. Schon Wagner war es bei seinen anatomischen Untersuchungen aufgefallen, dafs die Erkrankung der Lymphdrüsen bei geringer Ausbreitung des Krebses und bei nicht erfolgtem Zerfall sehr selten ist, dafs aber auch bei bedeutender Ausbreitung und Zerfall sie

durchaus nicht konstant ist, und bei zahlreichen Fällen überhaupt nicht vorkommt. Ein genaueres Material zur Beantwortung dieser Frage lieferten Blau und Dybowski, welche aus den Obduktionsprotokollen der an der Berliner Charité an Uteruskrebs gestorbenen Frauen Zusammenstellungen über die Häufigkeit von Drüsenerkrankungen machten. Blau fand bei 93 Sektionen die Lymphdrüsen des Beckens nur 30mal erkrankt: Dybowski unter 110 Fällen sogar nur 10mal, während die Retroperitonaealdrüsen 15 resp. 14 und die Lumbaldrüsen 24 resp. 14mal erkrankt waren. Die beim Cervixkrebs zunächst befallene Drüsenetappe fand sich also nach Blau in kaum $^1/_3$ der Fälle erkrankt. Bedenkt man, dafs es sich hier nur um Frauen handelt, die infolge von Uteruskrebs im vorgeschrittenen Stadium zu Grunde gegangen waren, so mufs man behaupten, dafs die Drüseninfektion beim Uteruskrebs viel später eintritt als bei anderen Organen. Ich selbst habe 44 Frauen, welche nach der Operation wegen Uteruskrebs zu Grunde gegangen waren, auf Drüsenerkrankungen (allerdings nur makroskopisch) untersucht oder ihre Obduktionsprotokolle studiert, und nur 2 mal Drüsenerkrankungen gefunden, eine Thatsache, welche bestätigt, dafs die Erkrankung der Drüsen zu einer Zeit wo der Uteruskrebs noch auf den Uterus beschränkt ist (denn nur solche Fälle hatten wir operiert) zu den Seltenheiten gehört. Damit stimmt die klinische Erfahrung überein, dafs man nur selten bei Krebsen, welche noch nicht in das Parametrium eingedrungen sind, Drüsenerkrankungen nachweisen kann, und dafs reine Drüsenrecidive selten sind. Die physiologische Erklärung für die seltene Beteiligung der Lymphdrüsen kann man wohl nur in der trägen Lymphcirkulation des nichtschwangeren Uterus erblicken.

Reaktion in der Umgebung des Krebses. In der Umgebung der Carcinome findet man eine Reihe von Reizerscheinungen, welche je nach dem befallenen Gewebe verschiedene Zustände darstellen. Am auffallendsten ist die Reaktion im Stroma in Gestalt der kleinzelligen Infiltration desselben. Die Zellen derselben sind zum geringen Teil ausgewanderte Leukocyten, zum gröfseren Teil entstammen sie den fixen, runden Bindegewebskörperchen. Man fafst diese Reaktion entweder als eine wirkliche Entzündung durch Infektion von der Oberfläche des jauchenden Carcinoms auf, oder als Reaktion des Mutterbodens auf die eindringenden Krebsbalken. Die Reaktionszone findet sich am deutlichsten an der Grenze zwischen dem Tumor und Mutterboden, und ist oft so stark, dafs sie den alveolären Bau des Carcinoms fast vollständig verdeckt; zuweilen dringen die Leukocyten auch in die Alveolen ein. Ein anderer Ausdruck der Reaktion sind die Riesenzellen, deren Unterschied als sog. „Fremdkörperriesenzellen“ von den Parenchymriesenzellen nach Hansemann darin liegt, dafs sie ebenso wie die Riesenzellen der Tuberkulose und Syphilis ihre Kerne nur randständig oder an den Polen haben. Auch in den dem Carcinom benachbarten Epithelialelementen treten Reizerscheinungen auf, so z. B. in den Epithelien der benachbarten Drüsen, oder in dem benachbarten Deckepithel. (Fig. 48). Auer beobachtete z. B. bei Cervixcarcinomen deutliche Ver-

dickung des Portioepithels, ohne dafs es einen malignen Charakter anzunehmen braucht. Auf derselben Stufe stehen die Veränderungen, welche

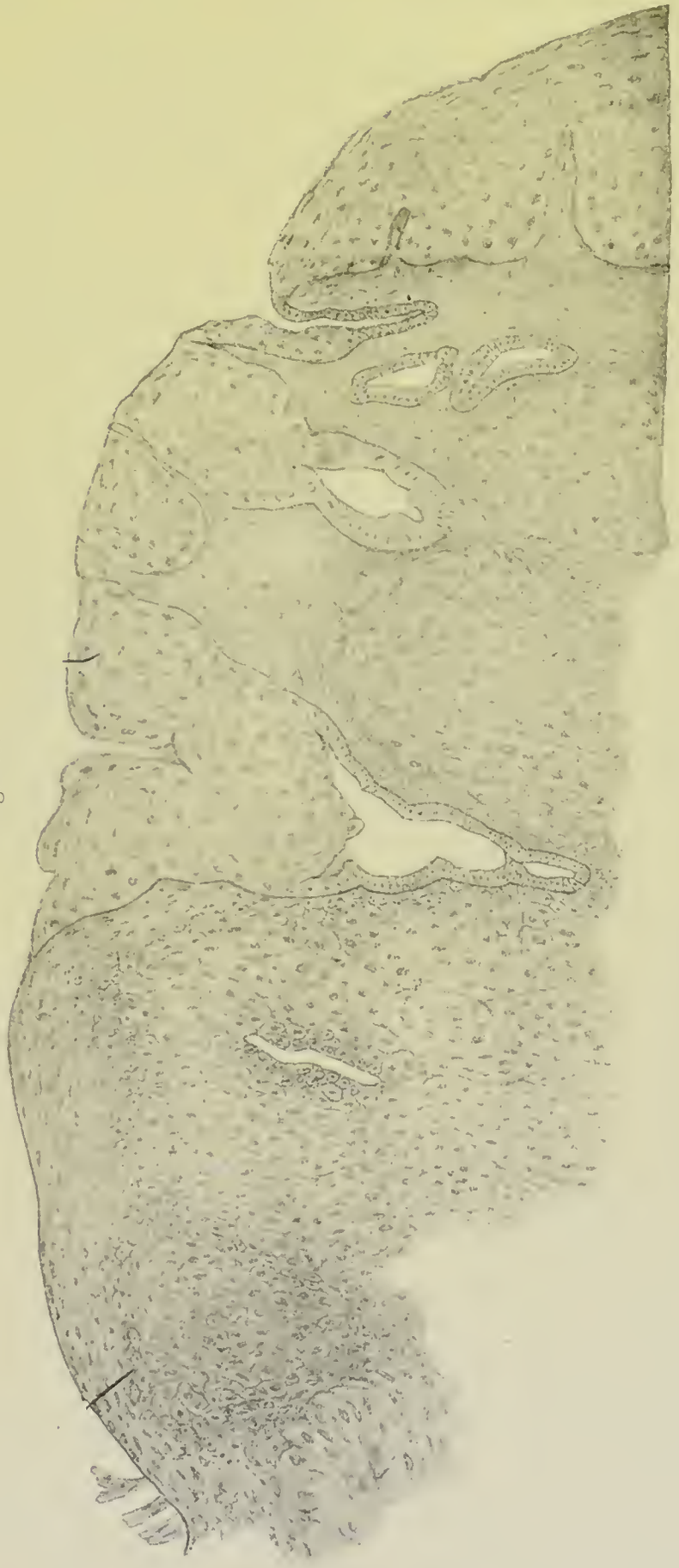

Fig. 48. Reizungserscheinung in den dem Carcinom benachbarten Drüsen. (Zeichnung v. C. Ruge.)

ich in der Corpusschleimhaut bei Portio- und Cervix-Carcinom entwickeln, nd alle Stadien der chronischen Endometritis darstellen (s. später).

Spezielle Pathologie.

Nach dem Vorgang von Ruge und Veit teilt man den Uteruskrebs nach seinem Ausgangspunkt in Krebs der Portio vaginalis, der Cervix und des Corpus uteri. Es sind nicht histiologische Unterschiede zwischen den verschiedenen Formen, welche den Anlafs zu dieser Einteilung gegeben haben, sondern die typisch verschiedene Wachstumsrichtung, welche diese drei Krebsarten zeigen. Da der Krebs von der Schleimhaut ausgeht, so kann die Schleimhaut auch nur dieser Einteilung zu Grunde gelegt werden, und in diesem Sinne verstehen wir unter Krebs der Portio vaginalis diejenige Neubildung, welche von der die Portio bis zum Scheidengewölbe überziehenden Schleimhaut ausgeht, unter Krebs der Cervix denjenigen, welcher von der Schleimhaut zwischen dem äufseren und inneren Muttermunde und als Corpuskrebs den, welcher oberhalb des inneren Muttermundes bis an die uterinen Tubenostien entspringt. Nun giebt es aber Carcinome, welche in der Tiefe der Cervix entstehen und ohne nachweisbare Beziehung zu der Schleimhaut bleiben und sich deshalb dieser Einteilung nicht fügen. Ruge und Veit rechnen in ihren ersten Untersuchungen auch diese Carcinome zu den Portiocarcinomen, wenn sie in der Nähe der Portiooberfläche entsprangen, in den andern Fällen zu Cervixcarcinomen, indem sie die Portio vaginalis als den untersten Abschnitt der Cervix definierten, welcher durch eine Linie vom äufseren Muttermund zum Scheidengewölbe verlaufend, abgegrenzt wird. Neuerdings hat auch Veit die Einteilung der Uteruskrebse nur nach der Schleimhaut angenommen und rechnet diese immerhin selteneren Fälle von Carcinomen, welche in der Tiefe der Cervix ohne Zusammenhang mit der Schleimhaut entstehen, zu den Sarkomen oder Endotheliomen.

Die Abgrenzung des Portio- gegen den Cervixkrebs macht Schwierigkeit. Die verschiedenen Epithelarten der normalen Portio und der Cervix als Grundlage für diese Einteilung zu wählen ist nicht angängig, weil Cylinderepithel als Erosion sich häufig auf der Aussenfläche der Portio vag. findet und anderseits Plattenepithel in der Cervix durch metaplastische Vorgänge nicht selten vorkommt. Man mufs den äufseren Muttermund ohne Berücksichtigung des Epithels zu beiden Seiten als die Grenze der beiden Carcinomarten gelten lassen; aber selbst abgesehen von den Krebsen, welche vom Übergangsepithel ausgehen, ist es nur bei Nulliparen mit geschlossenem äufseren Muttermund leicht dieselben scharf zu scheiden. Williams teilt in Portio- und Cervix-Krebs, indem er als Grenze für das Ursprungsgebiet beider die Stelle angiebt, wo Pflasterepithel und Übergangsepithel zusammenstofsen — eine Stelle, welche allerdings auch bald mehr nach aufsen bald mehr nach innen vom Os externum liegt — und vergleicht die Portio mit einem Fingerhut, welcher dem unteren Ende der Cervix aufsitzt; in anatomischer und therapeutischer Hinsicht legt er auf diese Trennung grofsen Wert. Landau und Abel trennen ebenfalls vom Cervixcarcinom das von der Portio vag. ausgehende Carcinom, welches als C. superficiale oder als C. profundum verlaufen kann.

Leopold dagegen kennt nur ein Collum-Carcinom und hält die Trennung in Krebs der Cervix und der Portio deshalb für unrichtig, weil er unter 44 Fällen niemals den Ursprung von der Cervixschleimhaut beobachtet hat und in den 7 Fällen, welche er makroskopisch für Cervixkrebse ausgeben mufste, ebenfalls den Ausgang vom Portioepithel nachweisen zu können geglaubt hat. Die Richtigkeit dieser Untersuchungen dahingestellt, können wir der Ansicht Leopolds nicht folgen, sondern halten eine Einteilung in Portio- und Cervixkrebse weniger in Hinblick auf die Histiogenese und auf morphologische Unterschiede, sondern wegen ihres ganz verschiedenen Wachstums für dringend notwendig, wir müssen allerdings auch hier schon betonen, dafs sie durchaus nicht immer und meist nur bei mäfsig vorgeschrittenen Fällen gelingt.

Carcinom der Portio vaginalis.

Wenn wir bei der Bestimmung des Ausgangspunktes des Portiokrebses daran festhalten, dafs wir unter „Portio" in diesem Sinne nicht allein den Überzug mit Plattenepithel verstehen, sondern auch das Cylinderepithel, welches auf die Aufsenfläche der Portio vag. gelangt ist, so haben wir für die Histiogenese des Portiokrebses zwei verschiedene Epithelarten.

Der Portiokrebs entsteht am häufigsten von dem mehrschichtigen Plattenepithel und erzeugt das typische Bild des oben beschriebenen Plattenepithelkrebses. Auch neugebildetes Plattenepithel, welches sich auf heilenden Erosionen und auf ektropionierter Cervixschleimhaut bildet, ist nicht selten der Ausgangspunkt eines reinen Portiokankroids. Amann hat für eine Reihe von Fällen gerade die Entstehung von ektropionierter Cervixschleimhaut sehr wahrscheinlich gemacht; trotzdem es sich hier um cervicale Schleimhautpartien handelt, verhalten sich die von hier ausgehenden Krebse in ihren klinischen Bildern und in ihrer Verbreitung ganz wie Portiokrebse. Seltener finden wir an der Portio den Cylinderepithelkrebs, welcher seinen Ausgang von den verschiedenen Formen der Erosion nimmt. Die Cylinderzellen verlieren aber sehr früh ihre Gestalt, werden cubisch und polymorph, schichten sich übereinander und bilden dann entweder, das Lumen ganz ausfüllend, solide Krebszapfen, oder lassen längere Zeit durch ein persistierendes Lumen den Ausgang von Drüsen erkennen. Nur sehr selten begegnet man an der Portio vag. Cylinderepithelkrebsen, welche den Drüsentypus vollständig bewahren, oder wenigstens erst sehr spät durch weitere Anaplasie in die gewöhnliche Form des Drüsenkrebses übergehen, diejenige Form, welche wir oben als Carcinoma adenomatosum bezeichnet haben. Zuweilen entsteht der Krebs an zwei Stellen mit verschiedenem Epithel. So z. B. beschreibt Klien einen Portiokrebs, welcher vom Plattenepithel der hinteren Lippe in Gestalt von soliden Krebszapfen ausgeht, während an der vorderen Lippe eine Erosion ebenfalls krebsig degeneriert war. Beide Krebsformen unterschieden sich durch einen für ihren Ausgangspunkt entsprechenden Bau und waren durch

einen Bindegewebskeil von einander getrennt, während sie nach der Peripherie zu ineinander wuchsen; ein dritter Ausgangspunkt fand sich aufserdem noch im Deckepithel der Cervix. Limbeck beschreibt ebenfalls einen Fall von Kombination eines reinen Drüsenkrebses mit Plattenepithelkrebs, so dafs die soliden Krebszapfen von drüsigen Krebsmassen eng umschlossen waren, und hält eine gleichzeitige Erkrankung der beiden Epithelarten für sehr wahrscheinlich.

Fig. 49.

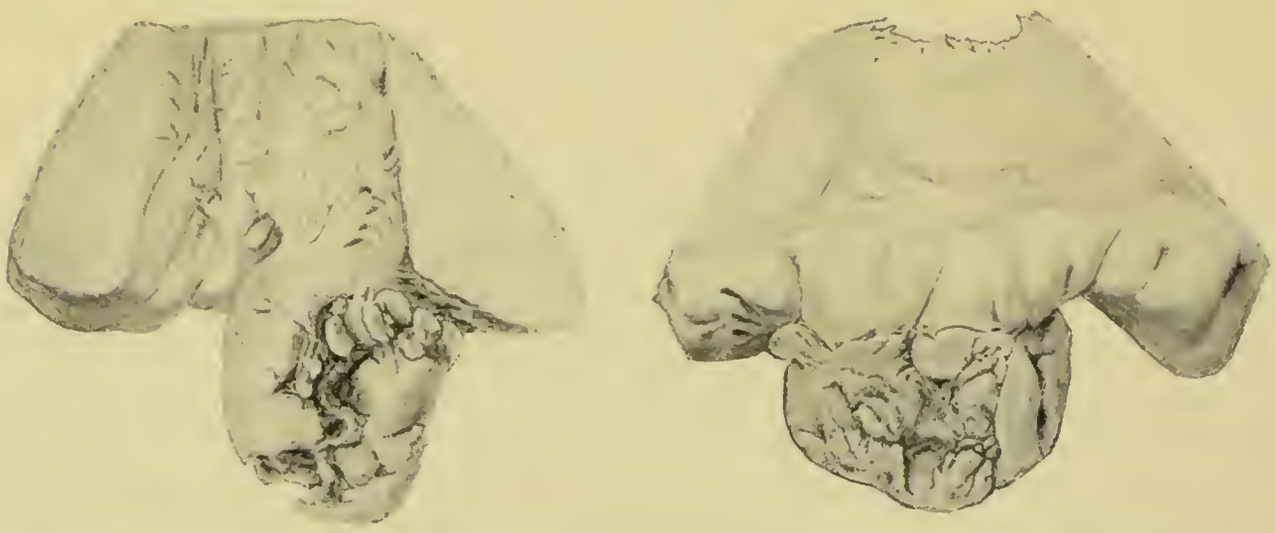

Blumenkohl der Port. vagin. (supravaginal amputiert) von innen und aussen gesehen. (Zeichnung v. C. Ruge.)

Klinische Erscheinungsformen. Wenn man auch vom histiogenetischen Standpunkt verschiedene Krebsformen an der Portio vaginalis aufstellen mufs, so erzeugen dieselben nicht etwa immer bestimmte klinische Bilder, sondern die Verschiedenheit der letzteren hängt von ganz anderen Dingen ab. Der Krebs stellt eine Neubildung von epithelialen Massen dar, welche von der Oberfläche her oder im Centrum zerfallen. Die Neubildung der epithelialen Massen kann aus der Portio vag. heraus gegen das Lumen der Scheide hin erfolgen, indem gleichzeitig das Bindegewebe der Portio als Stroma mit herausgenommen wird, oder das Gewebe der Port. vag. kann von den Krebsmassen bis in die Tiefe durchsetzt werden. Unter welchen Umständen diese oder jene Form entsteht, vermögen wir nicht zu sagen; wahrscheinlich kommt es auf eine primäre Beteiligung des Bindegewebes dabei an. Am häufigsten entwickelt sich der Portiokrebs über das Niveau derselben gegen das Lumen der Scheide und erzeugt auf der Oberfläche derselben sitzende Tumoren, den sog. „Blumenkohl". Dieselben liegen als mehr oder minder flache oder rundliche polypöse Tumoren der Portia vag. auf (Fig. 49) oder stellen grofse Geschwülste dar, welche bis zur Faustgröfse die Vagina ausfüllen; immer finden wir aber bei diesen Fällen eine deutliche Niveaudifferenz gegen den gesunden Teil der Portio vaginalis und die befallene Lippe wird

mehr oder weniger breit entfaltet. Auf der Oberfläche des Blumenkohles liegen nach dem Abwerfen des Plattenepithels die Carcinommassen frei zu Tage und erzeugen eine höckerige oder papilläre Beschaffenheit. Bei längerer Dauer wird die Ernährung an der Oberfläche immer ungünstiger, die Carcinommassen nekrotisieren und zerfallen und bedecken den Blumenkohl mit einer graugrünen schmierigen Masse. Der Ausgangspunkt des Blumenkohls ist überwiegend häufig die hintere Lippe, nicht selten die eine Kommissur mit Übergreifen auf eine Lippe; seltener ist die ganze Portio vag. gleichmäfsig degeneriert.

Fig. 50.

Infiltrierendes Carcinom einer Muttermundslippe.
(Zeichnung von C. Ruge.)

In anderen Fällen dringen die epithelialen Massen in die Substanz der Portio hinein und erzeugen unter tiefgehender Infiltration derselben eine Auftreibung oder plumpe Verdickung einer Lippe oder einer Kommissur (Fig. 50), in seltenen Fällen der ganzen Portio vaginalis (Fig. 51). Auch hierbei kann die befallene Lippe etwas gegen das Lumen der Scheide vorwachsen, unterscheidet sich aber von dem vorher geschilderten Blumenkohl durch das Fehlen der polypösen Gestalt und durch die überziehende Schleimhaut, welche selten ganz intakt, häufiger in den oberflächlichen Schichten abgeworfen ist. Zu diesen infiltrierenden Formen tritt sehr bald der Zerfall, welcher meistens von der Oberfläche her der Infiltration folgt (Fig. 52) oder im Centrum beginnend, die Infiltration nach aufsen öffnet. Auf diese Weise entstehen flache, trichterförmig oder auch spaltförmig in die Tiefe reichende Geschwüre, welche mit zackigen, oft unterminiertem Rand gegen die Umgebung scharf abgegrenzt sind und immer unter dem Niveau der gesunden Umgebung liegen. Durch diese spaltförmig in die Tiefe dringenden Geschwüre werden zuweilen einelne Teile der Portio disseciert, welche als bewegliche polypöse Tumoren in das Geschwür hineinragen oder den Cervicalkanal in gröfserer Ausdehnung umgeben, ohne ihn selbst zu verändern. Gelegentlich beobachtet man ganz flache Geschwüre, welche ähnlich dem Ulcus rodens sich nur in der Fläche

ausbreiten und bei anatomischer Untersuchung eine sehr geringe Ausbreitung in die Tiefe zeigen (Fig. 53).

Eine klinisch sehr merkwürdige Form von Portiokrebs beschreibt Heitzmann als Papilloma verrucosum: er schildert den Anfang als ein schwach

Fig. 51.

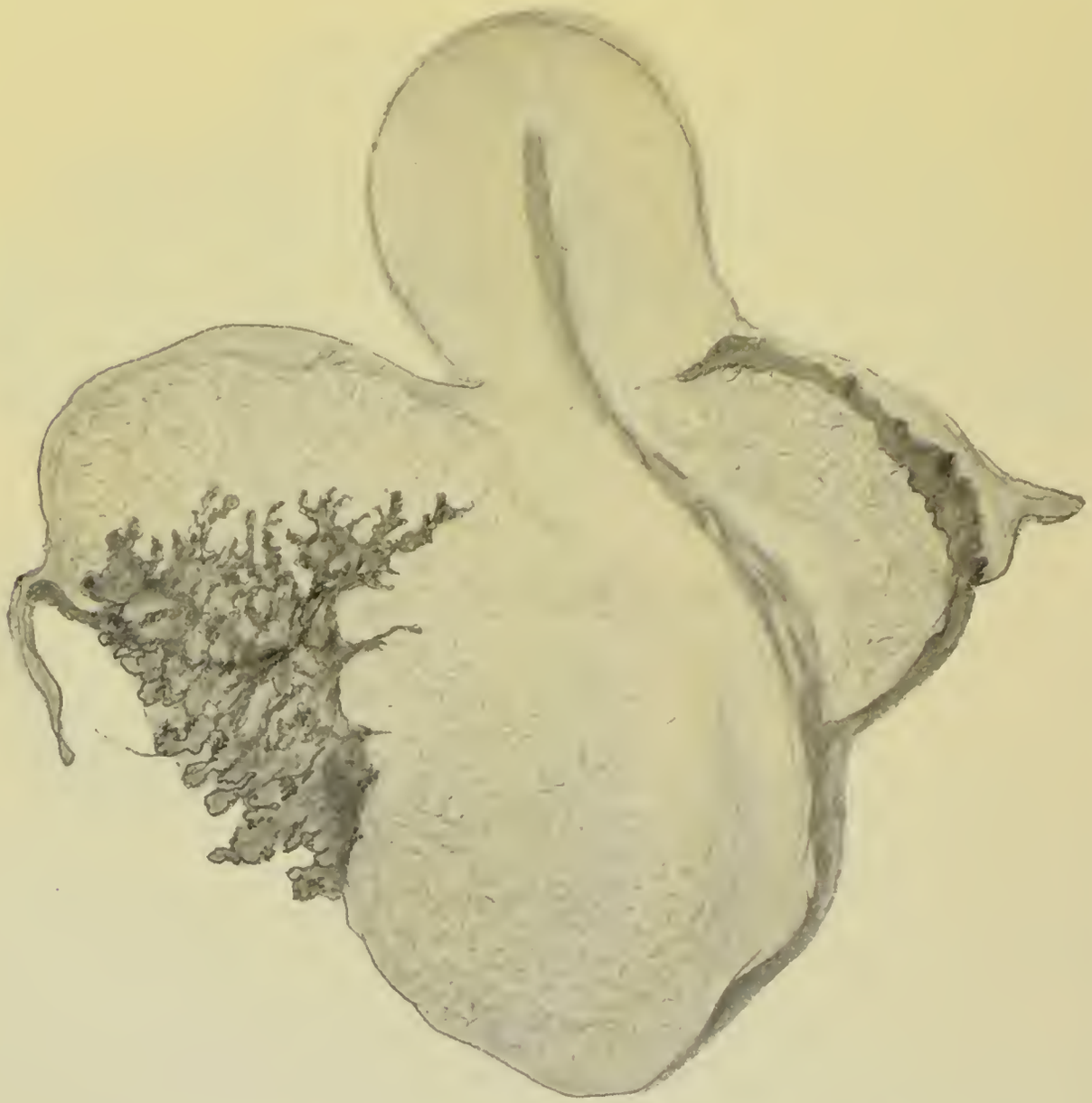

Infiltrierendes Carcinom der Port. vaginalis. (Zeichnung v. C. Ruge.)

vorspringendes Riff mit allmählich zunehmender Vorwölbung, dessen Oberfläche entweder unverändert oder etwas gekerbt, dessen Konsistenz aber derber ist als die Umgebung. Unter allmählich zunehmender Hypertrophie wird die Basis nach und nach breiter und es entsteht ein polypöser Tumor mit grobkörniger Oberfläche, welche durch mechanische Insulte zu ulcerieren beginnt. Während dieses Stadium mikroskopisch nur Verlängerung und Verbreiterung der Papillen mit mehrschichtigem Plattenepithel zeigt, beginnt an der Peripherie und von der Tiefe her allmählich der Übergang in Krebs

nester. Heitzmann hält das Papilloma verrucosum für eine gutartige Hypertrophie mit ausgesprochener Tendenz zur Umwandlung in Carcinom.

Verbreitungswege. Die Verbreitungswege, wie sie Ruge und Veit für das Portiocarcinom aufgestellt haben, haben sich auch bei späteren Untersuchungen als zutreffend erwiesen. Das Carcinom der Portio, welches ja meistens von demjenigen Teil der Scheidenschleimhaut ausgeht, welcher die Portio bekleidet, zeigt auch den Charakter als Scheidencarcinom, indem es seine Hauptttendenz zur Ausbreitung auf die Scheide hat. Dieselbe pflegt bei den Portiocarcinomen derart vor sich zu gehen, dafs zunächst die Aufsenfläche der Portio befallen wird und unter Überschreiten des Scheidengewölbes die anliegende Scheidenwand. Die Erkrankung breitet sich nicht auf präformierten Bahnen aus, sondern indem immer neue Partien der Nachbarschaft

Fig. 52.

Carcinom der Port. vagin. mit beginnendem Zerfall. (Zeichnung v. C. Ruge.)

Fig. 53.

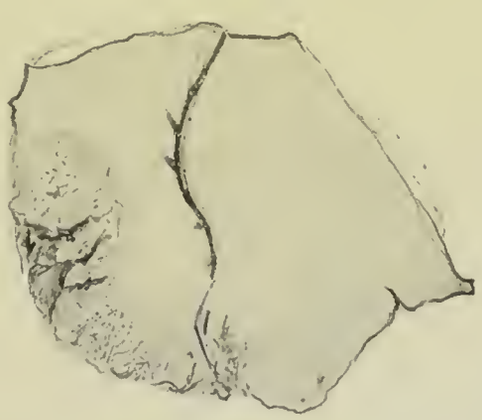

Flaches carcinomatöses Gesehwür der Port. vaginalis. (Zeichnung v. C. Ruge.)

carcinomatös degenerieren. Eine seltene Form der Scheidenerkrankung bei Portiokrebsen sah ich mehreremale der Art vor sich gehen, dafs die an das Carcinom angrenzende Partie zunächst nur eine Hypertrophie des Papillarkörpers zeigte, wodurch die Schleimhaut wie rauh und geschunden erschien: nach einer gewissen Zeit trat dann eine carcinomatöse Degeneration dieser in grofser Ausdehnung befallenen Abschnitte ein.

Etwas ähnliches sind wohl die von Schwarz beschriebenen „multiplen Epitheliombildungen auf der Vaginalschleimhaut", welche er bei Carcinom der Cervix beobachtete; er sah die obere Partie der Vaginalschleimhaut von weichen, schwammigen, leicht zerdrückbaren Wucherungen bedeckt, welche der Scheide eine fein papilläre sammetartige Ober-

fläche verliehen. Die mikroskopische Untersuchung ergab auch hier eine reine Hyperplasie des Vaginalepithels ohne carcinomatöse Degeneration. Die spätere Umwandlung in Krebs wurde hier nicht constatiert, da dieser Teil der Scheide mit dem Uterus zusammen exstirpiert wurde.

Die Erkrankung der Vagina kann aber auch so vor sich gehen, dafs das Carcinom sich hinter der Schleimhaut weiter verbreitet. Am häufigsten beobachtet man das bei Portiokrebsen, welche sich als Infiltration in der Tiefe derselben entwickeln. Von diesen Partien ausgehend schiebt sich das Carcinom als Verdickung hinter der intakten Scheidenschleimhaut vor, und bildet einen Infiltrationsring, welcher cirkulär die Vagina umgiebt, vorne stets am weitesten dem Introitus sich nähernd; oberhalb dieses Infiltrationsringes findet man ausgedehnte ulceröse Zerstörungen, welche den ganzen befallenen Teil der Vagina ergriffen haben. Die Erkrankung breitet sich in diesen Fällen wohl auf präformierten Bahnen des paravaginalen Bindegewebes aus.

Gelegentlich beobachtet man Kontaktcarcinom durch Erkrankung der dem Carcinom gegenüber- und anliegendem Schleimhaut. Seltener ist die metastatische Erkrankung der Scheidenschleimhaut. Hierbei sieht man isolierte in oder unter der Schleimhaut gelegene, oft multiple Knoten von bläulichem Aussehen auftreten, deren Prädelektionsstellen die hintere Wand und der Harnröhrenwulst sind; namentlich hier sieht man nicht selten dicke Knoten unter der intakten Schleimhaut, welche die Urethra komprimieren und spät zerfallen.

Verbreitung auf den Uterus. Wenn man auch das Portiocarcinom als eine von der Oberfläche ausgehende und wesentlich nach der Vagina hin sich ausbreitende Krebsform auffassen mufs, so bleibt doch bei weiterer Ausbreitung der Uterus selbst nicht verschont. Am seltensten breitet sich das Carcinom in der Oberfläche über den äufseren Muttermund in den Cervikalkanal hinein aus, wenn man von denjenigen Fällen absieht, welche vom Übergangsepithel ausgehen. Das Übergreifen eines reinen Plattenepithelkrebses auf das normale Cylinderepithel der Cervix ist aufserordentlich selten, und diejenigen Fälle, wo beide Epithelarten krebsig degeneriert sind, wie Klien einen beschreibt, sind richtiger als eine gleichzeitige Erkrankung beider anzusehen. Die Erkrankung des Cervixgewebes erfolgt durch kontinuierliches Wachstum, indem sich das Carcinom wie ein Keil in dasselbe hineinschiebt und später zerfällt; diese Ausbreitung geht selten tief in die Cervix hinein — Williams beobachtete als höchstes 0,8 cm — und fast nie bis über den inneren Muttermund hinaus. Diskontinuierliche Verbreitung und Metastasen, welche zu isolierten Krebstumoren in der Cervix führen, sind sehr selten. Ich sah einen Fall von mäfsig fortgeschrittenem Portiokrebs, mit zwei isolierten erbsengrofsen Carcinomknoten — von denen der oberste dicht unter dem inneren Muttermund weit entfernt vom primären Herd sich entwickelt hatte. Seelig fand einen neuen Weg der Ausbreitung des Portiokrebses auf den Uterus, indem er in mehreren Fällen

eine kontinuierliche carcinomatöse Thrombosierung der Lymphgefäfse bis ins Corpus nachwies.

Am seltensten ist die metastatische Ausbreitung des Portiokrebses auf die Uterusschleimhaut. Diese Metastasen im Uteruskörper bei Portio- und Cervixkrebs sind Gegenstand sehr vielfacher Publikationen und wissenschaftlicher Kontroversen geworden, weil sie für die Berechtigung der supravaginalen Amputation der Cervix von grofser Bedeutung sind. Unter allen bisher mitgeteilten Fällen finden sich nur drei, wo bei Portiokrebs gleichzeitig das Corpus uteri erkrankt war. Das sind folgende:

1. Fall Schauta-Piering. An der Portio vag. ein erbsengrofses Knötchen, welches sich mikroskopisch als ein vom Oberflächenepithel ausgehendes Kankroid ergiebt. Im Fundus ein nufsgrofser, von obigem durch vollkommen normales Gewebe getrennter Carcinomknoten, welcher sich ebenfalls als ein Plattenepithelkrebs erweist.
2. Fall Stratz: Minimales Carcinom an der Übergangsstelle der Portio in die Cervix, ferner deutlich Carcinomreste an einer oberhalb des inneren Muttermundes gelegenen Partie, welche sehr brüchig war und und bei der Operation einrifs. Die mikroskopische Untersuchung ergab an der Portio vagin. ein Kankroid, „welches zwischen normalem Plattenepithel der Portio und dem leicht mit Drüsen durchsetzten Gewebe der Cervixschleimhaut mit granulierender Oberfläche eingeschoben war"; das Carcinom in der Höhe des internum stellt einen mehr aus Spindelzellen zusammengesetzten Knoten dar.
3. Elischer: Blumenkohl an beiden Lippen der Portio vagin. bis ungefähr zur Hälfte die Cervix durchsetzend; mikr. nicht untersucht. Im Corpus ausgedehntes Drüsencarcinom nach dem Typus des Alveolarkrebses. —

Unter diesen drei Fällen ist der erste sicher ein sekundäres Carcinom der Portio bei primärem Corpuskrebs. Der zweite, wird wegen der verschiedenen Beschaffenheit der beiden Carcinomeherde vom Autor selbst für eine Kombination von zwei völlig von einander unabhängigen Affektionen ausgegeben; und der Fall Elischer mufs wegen des ausgesprochen drüsigen Baus des Corpuscarcinoms dieselbe Erklärung finden Eine einwandsfrei nachgewiesene Metastase auf der Schleimhaut des Corpus bei Portiokrebs existiert bis jetzt noch nicht.

Das Beckenbindegewebe wird meistens in der Art ergriffen, dafs das Carcinom direkt und geschlossen in dasselbe hineinwuchert. Die reinen Portiokrebse können diese Beziehung zum Beckenbindegewebe nur dann gewinnen, wenn sie auf das Scheidengewölbe übergegriffen haben und durch dasselbe hindurch in das paravaginale Bindegewebe einbrechen, oder indem sie von den tieferen Partien der Portio hinter der intacten Schleimhaut dasselbe erreichen. Ersteres findet man häufiger bei den auf der Oberfläche der Portio und des Scheidengewölbes wuchernden Krebsen, letzteres aber bei

den in die Tiefe der Portio eindringenden infiltrierenden und ulcerierenden Formen. Bei den oberflächlichen Krebsformen pflegt deshalb die Erkrankung des Beckenbindegewebes später einzutreten. Das Carcinom dringt von der Stelle, wo es das Bindegewebe erreicht, in die Spalten desselben ein und schiebt sich langsam, meistens in Gestalt eines dreieckigen Keils oder eines dicken Stranges gegen die Beckenwand vor; in den Infiltraten finden sich zuweilen gröfsere Knoten. Selten sind Infiltrationstumoren ohne Zusammenhang mit dem primären Herd. Die Weiterverbreitung des Carcinoms im Beckenbindegewebe hängt von der Architektonik des letzteren und besonders von der Richtung der Saftbahnen ab. Ebenso wie bei Exsudaten habe ich auch bei Carcinomen die Infiltration am häufigsten in den hinteren Abschnitten, unmittelbar vor den Douglas'schen Falten sich ausbreiten sehen, während die seitlichen Partien, vor allem aber die vorderen Abschnitte und die die Blase umschliefsenden paravesicalen Partien, selbst bei Carcinomen der vorderen Lippe meist frei gefunden wurden. Mit der Infiltration des Beckenbindegewebes verbindet sich der Zerfall der Krebsmassen, welche von der Vagina oder Portio vaginalis aus der Infiltration folgt. Auf diese Weise entstehen Höhlen, welche breit oder spaltförmig von der Vagina aus zugänglich und von einer harten aus krebsig infiltrierten Bindegewebspartien bestehenden Wand umgeben sind; auch diese Zerfallshöhlen finden sich durchaus am häufigsten an den hinteren und seitlichen Partien des Beckenbindegewebes.

In seltenen Fällen dringt das Carcinom nicht in geschlossenen Massen, sondern auf dem Wege gröfserer Lymphbahnen in das Bindegewebe ein, zwischen welchen die eigentlichen Bindegewebsspalten frei bleiben können.

Der vom Krebs noch verschont gebliebene Teil des Beckenbindegewebes ist selten ganz gesund, sondern zeigt entzündliche Verdickungen, weiche Schwellungen, dicke Stränge, welche als ein Ausdruck der entzündlichen Reaktion auf die carcinomatöse Erkrankung aufzufassen sind.

Blase und Ureteren. Die Blase wird nur von dem Carcinom der vorderen Lippe ergriffen und zwar nur dann, wenn dasselbe auf das vordere Scheidengewölbe übergegangen ist oder vom supravaginalen Abschnitt der Portio durch das Septum vesico-cervicale dieselbe erreicht hat. Die Blasenerkrankung findet sich gewöhnlich nur bei weit vorgeschrittenen Fällen. Die ersten Veränderungen, welche sich bei Erkrankung der Blasenwand bilden, bestehen in Faltenbildungen derjenigen Schleimhautpartien, welche dem Carcinom anliegen. Die Falten sind dick, geschwollen und legen sich parallel zu einander, tiefe Thäler zwischen sich lassend. Zuweilen wird die Schleimhaut in kleinen Bläschen abgehoben. Erst in späteren Stadien gesellen sich diffus katarrhalische Veränderungen der Schleimhaut hinzu. Carcinomknoten selbst treten spät auf, und finden sich als erbsen- bis wallnufsgrofse Knoten namentlich am Trigonum und an der Abgangsstelle der Urethra oder gelegentlich an den Einmündungsstellen der Ureteren an der hinteren Blasenwand. Blau fand bei Sektionen Krebskranker die Knoten über die ganze Schleimhaut zerstreut oder eine direkte Fortsetzung des Carcinoms von der Vagina

her in Gestalt papillärer Wucherungen oder höckeriger Infiltrationen. Durch Zerfall dieser Massen entstehen dann fistulöse Geschwüre mit krebsig infiltrierten Rändern. Blau fand unter 87 Fällen von Cervixkrebs 43 mal Blasenerkrankungen, darunter 28 mal Blasenscheidenfistel, in den verschiedensten Stadien. Die krebsigen Veränderungen können von der Blase aus die Ureteröffnungen ergreifen und sie komprimieren (Patherat), oder weiterwuchernd die Schleimhaut derselben ergreifen (Letulle). Am gefährdetsten ist derjenige Abschnitt des Ureters, welcher dem vorderen Scheidengewölbe aufliegt. Die Carcinommassen schieben denselben nicht beiseite, sondern umwachsen und komprimieren ihn. Dadurch entstehen zunächst Erweiterungen der Ureteren und des Nierenbeckens mit mehr oder weniger hochgradiger Hydronephrose; Blau fand dieselben 57 mal unter 93 Fällen. Durch Unterdrückung der Nierenthätigkeit kann die Nierensubstanz vollständig atrophisch werden und bis auf kleine Reste schwinden. Treten infektiöse Erkrankungen des Ureters hinzu, so entwickeln sich Pyelitis und Pyelonephritis.

Erkrankungen des Mastdarms treten sehr viel seltener auf, da derselbe durch gröfsere Partien Beckenbindegewebe von dem primären Krebsherd getrennt ist. Die Krebsinfiltration erreicht schliefslich von aufsen her die Rektalwand, durchsetzt dieselbe und führt zur krebsigen Erkrankung der Mastdarmschleimhaut selbst, woraus bei weiterem Zerfall sich eine Scheidenfistel entwickelt. Blau beobachtete bei seinen Sektionen 20 mal Erkrankung des Mastdarms, darunter 13 mal Mastdarmscheidenfistel.

Der Übergang auf die Lymphdrüsen tritt, wie oben erwähnt, im ganzen spät ein und meistens erst dann, wenn der Krebs inzwischen das Beckenbindegewebe erreicht hat. Es gehört zu den gröfsten Ausnahmen, dafs wir bei Krebsen, welche noch auf den Cervix beschränkt sind, schon Erkrankung der dazu gehörigen Drüsen finden.

Cas.: Frau S. Krebssymptome seit 7—8 Monaten. Von der hinteren Lippe geht ein flacher Blumenkohl aus, der rund herum etwas polypös, das Niveau der Portio überragt. Die Innenfläche der Cervix ist in den unteren Abschnitten ebenfalls etwas hart und brüchig. Bei der genauen Abtastung per rectum und per vaginam findet man den supravaginalen Teil der Cervix schlank und den Uterus klein. Beide Adnexe sind frei und beide Parametrien sind aufserordentlich weich. Links sitzen unter der Linea arcuata in der Gegend der Art. sacr.-iliaca harte unbewegliche Drüsen, die in Gestalt eines harten Stranges auf den M. psoas herauf zu verfolgen sind. Rechts sind keine Drüsen nachweisbar.

Cas.: Frau H. Ein grofser Blumenkohl der Portio, welcher rechts etwas auf das Scheidengewölbe übergegangen war. Beide Parametrien frei und weich, dagegen findet sich links eine krebsige Iliacaldrüse an der Beckenwand.

Es handelt sich in solchen Fällen sicher um frühzeitiges Übergreifen des Krebses auf grofse Lymphbahnen, vielleicht in der von Seelig mitgeteilten Art.

Die Drüsenetappe, welche beim Krebs der Portio vagina und des angrenzenden Scheidengewölbes zunächst ergriffen wird, ist ein Packet von 2—3 Lymphdrüsen, welche dicht vor der Art. sacro iliac. etwas unterhalb der Beckeneingangsebene genau an der Teilungsstelle der Arteria iliaca ext. und

int. liegt. Von hier aus verbreitet sich die Lymphdrüsenerkrankung auf die höheren, auf dem M. psoas gelegenen und von da auf die retroperitonaealen Lymphdrüsen. Gelegentlich greift die Carcinomerkrankung durch Lymphgefäfsanastomosen auch auf andere Drüsen über.

Cas.: Frau R. Kleinapfelgrofser Blumenkohl der Portio vag., beide Parametrien vollständig weich; die typischen Iliacaldrüsen gesund. Links hinter der vorderen Beckenwand liegt eine wallnufsgrofse carcinomatöse Drüse, aus welcher sich bei weiterer Beobachtung gröfsere Tumoren entwickeln; aufserdem ist eine Inguinaldrüse krebsig degeneriert.

Bei weiterer Entwickelung treten auch Drüsenerkrankungen in anderen Körpergegenden auf. Petit beobachtete eine Taubeneigrofse Drüsenerkrankung im Gebiet der Supraclaviculardrüsen bei inoperablem Cervixkrebs, und glaubt an eine Vermittelung auf dem Wege des Ductus thoracicus. Dybowski fand bei den Sektionen Krebskranker auch Krebs in den Glandulae mesaraicae, bronchiales, renales, lienales, mediastinales, jugulares, cervicales und supraclaviculares. Ob dieselben alle auf dem Wege der Lymphgefäfscirkulation entstanden oder als Metastasen auf dem Wege der Blutbahn zu erklären sind, mufs dahingestellt bleiben.

Als reine Metastasen fassen wir am besten nur die Krebsherde auf, welche durch Generalisation auf dem Wege der Blutbahn entstehen und weitab vom primären Herd sich entwickeln. Eine genaue Untersuchung auf Metastasen ist nur in cadavere zu machen; deshalb haben die Mitteilungen von Blau und Dybowski sowie die älteren Beobachtungen von Wagner auch jetzt noch ihre Bedeutung. Alle 3 Autoren fanden in 255 Fällen (Krebs der Portio, des Corpus und der Cervix zusammengerechnet):

24 Metastasen in der Leber
18 „ „ „ Lunge
9 „ „ den Nieren
4 „ im Magen
4 „ „ Darm
5 „ in der Gland. thyreoidea;

aufserdem ganz vereinzelte Fälle von Metastasen im Gehirn, Nebennieren, Haut, Gallenblase, Herz, Mamma, Muskel und Knochen. Von diesen spielen ihrer Häufigkeit nach überhaupt nur die Lebermetastasen 9 %, die der Lunge 7 % und der Nieren 3,5 % eine Rolle! Wenn man bedenkt, dafs diese Zahlen nur durch die Untersuchung von Frauen gewonnen sind, welche an den weitest vorgeschrittenen Uteruskrebsen zu Grunde gegangen sind, so mufs man auch die Generalisation auf dem Wege der Blutbahn im allgemeinen für sehr selten erklären. Dafs dieselben auch spät eintreten, geht daraus hervor, dafs unter 44 Fällen, welche ich in der Universitäts-Frauenklinik in Berlin nach der Uterusexstirpation untersucht habe, keine einzige Metastase gefunden wurde.

Rhodes beobachtete in der vorderen Wand des rechten Herzventrikels einen carcinomatösen Knoten von der Gröfse einer Wallnufs, welcher sich in das Innere des Ventrikels vorstülpte.

Carcinoma cervicis.

Der Cervixkrebs entsteht von demjenigen Abschnitt der Uterusschleimhaut, welche vom äufseren bis zum inneren Muttermund den Cervikalkanal auskleidet; diejenigen Krebse, welche von Erosionen und ektropionierter Cervixschleimhaut ausgehen, müssen, trotzdem sie aus cervikalen Elementen entstanden sind, wegen ihrer klinischen Erscheinungsformen und Verbreitungswege zu den Portiokrebsen gerechnet werden. Der Krebs der Cervix kommt als Plattenepithel- und Cylinderepithelkrebs vor und

Fig. 54.

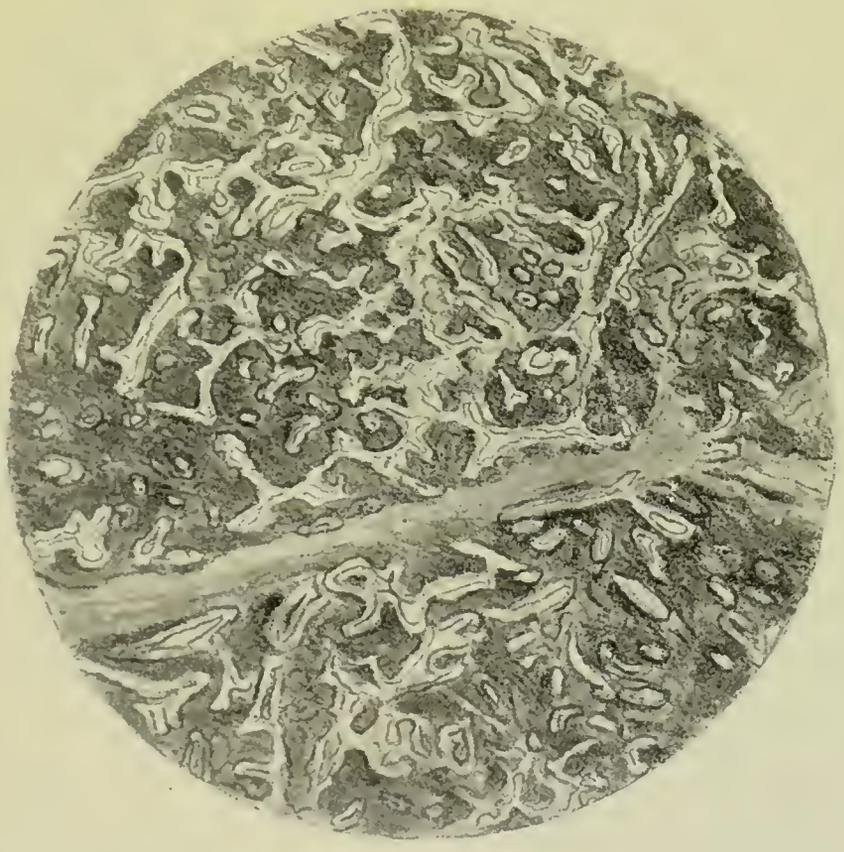

Carcinoma adenomatosum cervicis (n. Photogr. v. Gebhard).

nimmt seinen Ausgang vom Deckepithel und von Drüsenepithelien. Es ist sehr fraglich, ob von dem ursprünglich cylindrischen Deckepithel reine Cylinderepithelkrebse ausgehen können; denn in allen Fällen, wo man bis jetzt das Deckepithel mit Sicherheit als Mutterboden für den Cervixkrebs nachweisen konnte, war dasselbe vorher durch ausgedehnte Metaplasien in Plattenepithel übergeführt worden, welches allerdings nicht eine so regelmäfsige Mehrschichtung wie der Überzug an der Portio vag. ist, sondern ein mehrfaches Lager cubischer Zellen darstellte. Der von dem in dieser Art modifizierten Deckepithel ausgehende Krebs wächst wie ein Kankroid mit soliden, seltener ein centrales Lumen zeigenden Zapfen in die Tiefe. Wie häufig der Cervixkrebs vom Deckepithel ausgeht, ist schwer festzustellen; Williams leugnet diesen Ausgangspunkt vollständig, während Amann die atypische

Proliferation des Deckepithels für den häufigsten Anfang des Cervixkrebses hält und die Drüsenveränderungen nur für sekundär erklärt. Cullingworth beschreibt ein reines Plattenepithelcarcinom, welches von der Schleimhaut der Cervix und des unteren Corpus-Abschnittes seinen Ausgang genommen hat, ohne dafs die Ansenfläche der Portio beteiligt ist. Am häufigsten wird man

Fig. 55.

Carcinoma adenomatosum cervicis (n. Knauss und Camerer).

wohl einen kombinierten Ausgangspunkt vom Drüsen- und Deckepithel annehmen können. Bei den von den Drüsen ausgehenden Krebsen werden die Zellen meistens durch schnell eintretende Anaplasie polymorph und füllen die Alveolen aus.

Eine besondere anatomische Berücksichtigung haben diejenigen Drüsenkrebsformen gefunden, welche morphologisch nur aus Lagern von einschichtigem Cylinderepithel bestehend, in Drüsenform die ganze Cervix durchsetzen. Die Drüsenschläuche waren in den meisten Fällen dünn, ohne gröfseres Lumen (Williams und Gebhard, Fig. 54), in anderen Fällen cystisch (Knaus und Camerer, Fig. 55).

Es fragt sich ob man diesen Formen die Sonderstellung in der Pathologie des Uteruskrebses geben darf, welche die Autoren ihnen unter der Bezeichnung eines „malignen Adenoms“ angewiesen haben. Zunächst mufs festgehalten werden, dafs sie sich klinisch genau wie Krebs verhalten, denn sie zerstören lokal bis zum Exitus letalis [Williams, Livius Fürst] und recidivieren nach der Exstirpation in loco [Knaus und Camerer, Krukenberg I], während allerdings über Metastasen in den obduzierten Fällen nichts bekannt ist. Histio-

logisch kommt es darauf an, ob diese Fälle wirklich reine Adenome sind, oder nur ein Anfangsstadium von Carcinom darstellen.

Knaus und Camerer, Williams, Gebhard I und II haben in ihren Fällen trotz genauer mikroskopischer Durchmusterung keine carcinomatöse Partien gefunden, während Fürst und Krukenberg Übergänge in reines Carcinom beobachteten und namentlich der Fall des ersteren und ein Fall von Ruge sich als reines Adenom-Carcinom darstellen. Bei der Beurteilung dieser Fälle mufs man aber bedenken, dafs gerade in den Fällen kein reines Carcinom nachgewiesen werden konnte, wo die Entwickelung des Prozesses auf seine volle Höhe durch die Totalexstirpation des Uterus unterbrochen wurde, während in dem ad exitum führenden Fall reiner Krebs gefunden wurde. Krukenberg konnte an seinem Fall I den Übergang in Krebs am einwandsfreiesten nachweisen, indem er die am weitesten in die Muskulatur vorgeschobenen Partien noch rein adenomatös fand, während die ältesten oberflächlichen Abschnitte dem Carcinom sehr nahe kamen.

Fig. 56.

Carcinoma cervicis.
(Zeichnung v. C. Ruge.)

Man thut zweifellos am besten bei diesen Krebsformen nur ein länger dauerndes drüsiges Vorstadium infolge langsamer eintretender anaplastischer Veränderungen anzunehmen und sie unter dem Namen des Carcinoma adenomatosum zu den richtigen Krebsen zu rechnen.

Klinisch ist diese Form des Cervixkrebses dadurch gekennzeichnet, dafs sie häufig in Polypenform auftritt, oder richtiger, dafs sie durch Degeneration von Schleimpolypen entsteht (Knaus und Camerer, Bröse, Krukenberg II).

Einer Beachtung wert ist, dafs in den atypisch wuchernden Epithelien des Cervixkrebses kolloide Degeneration auftreten kann. Amann beschreibt einen solchen aus einem Drüsenpolypen hervorgegangenen Krebs, wo eine gallertige Degeneration der Carcinomzellen in den äufseren Schichten der Alveolen aufgetreten war, und die central gelegenen Zellen mit gallertiger Rinde umgab, während stellenweise sich gar keine zelligen Elemente in den Alveolen mehr fanden. Menge beschreibt einen ähnlichen von den Cervikaldrüsen ausgegangenen Fall von weitvorgeschrittenem Carcinom, in dem alle proliferierten Elemente kolloid degeneriert waren; ich selbst habe in einem solchen Fall eine enorm reichliche rein schleimig kolloide Absonderung der Carcinomoberfläche gesehen. Es handelt sich hier zweifellos um Fälle, welche in ihrem histiologischen Bau den auch an anderen Organen, Magen und Darm vorkommenden Kolloidkrebsen sehr nahe stehen.

Die mannigfaltigen klinischen Erscheinungsformen entsprechen, wie es schon beim Portiokrebs betont ist, nicht der verschiedenen Histiogenese und Morphologie der einzelnen Formen des Cervixkrebses, sondern entstehen dadurch, dafs der Krebs sich einmal mehr gegen die Cervixhöhle, ein andermal in das Cervixgewebe hinein entwickelt oder dafs

Fig. 57.

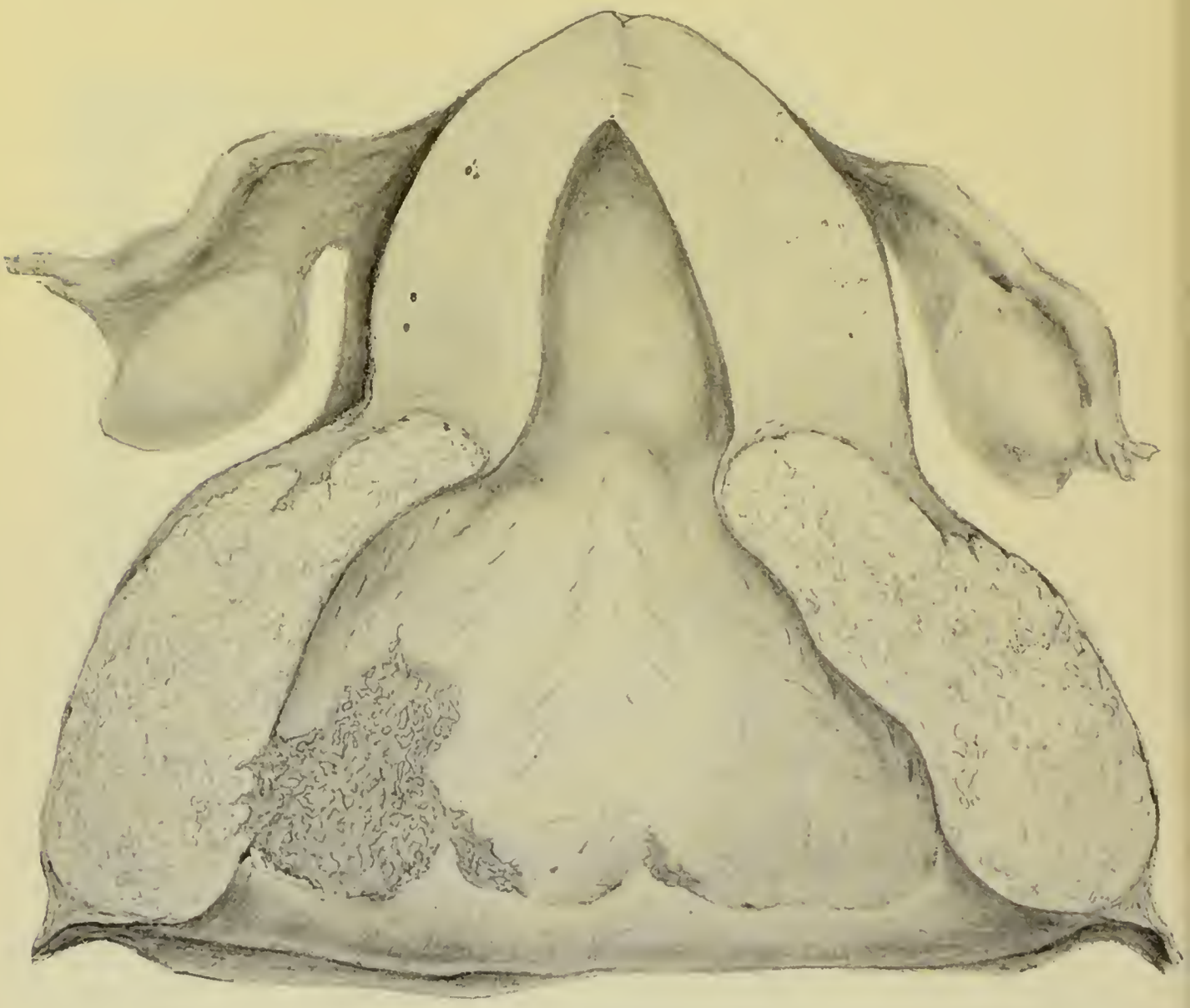

Carcinoma cervicis (Zeichnung v. C. Ruge).

die Neubildung sich hinter dem geschlossenen äufseren Muttermund verbirgt oder bei offenem Muttermund dem Finger und Auge zugänglich ist, vor allem aber dadurch, ob die Neubildung oder der Zerfall überwiegt.

In einer Reihe von Fällen tritt die Neubildung frei gegen das Lumen des Cervikalkanals auf in Gestalt von Höckern, Knoten oder papillären Wucherungen, welche meist in ganzer Ausdehnung von der Cervix-Innenfläche entstehen, während die Substanz der Cervix nur oberflächlich ergriffen ist (Fig. 56). In andern Fällen geht die Infiltration von der erkrankten Schleimhaut aus sofort in die Tiefe der Cervix, und erzeugt, die ganze Peripherie oder einen

Fig. 58.

Carcinoma cervicis (Zeichnung v. C. Ruge).

Fig. 59.

Carcinoma cervicis.

Fig. 60.

Carcinoma cervicis (Zeichnung v. C. Ruge).

Fig. 61.

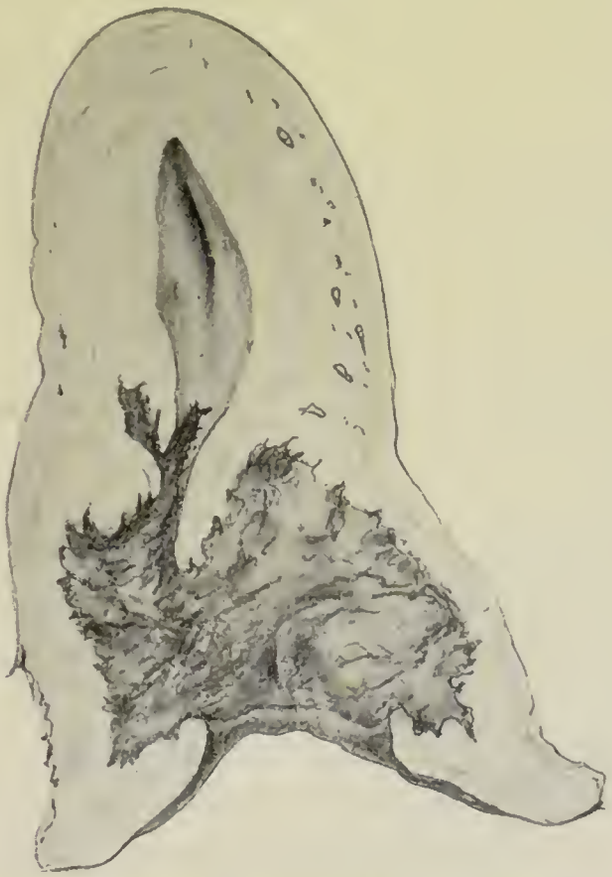

Carcinoma cervicis (Zeichnung v. C. Ruge).

Teil derselben durchsetzend, Verdickungen und Anschwellungen der ganzen Cervix oder nur der befallenen Wand (Fig. 57). Wieder in anderen Fällen beginnt die Infiltration als ein cirkumskripter Knoten in der Tiefe einer Wand, ohne dafs man überhaupt einen Zusammenhang mit der kranken Schleimhaut oder wenigstens nur an sehr umschriebener Stelle erkennen kann (diejenigen Fälle, wo kein Zusammenhang mit der Schleimhaut besteht, rechnet Veit zu den Endotheliomen oder Sarkomen) und erzeugt eine gleichmäfsige oder häufiger noch ungleichmäfsige, plumpe Verdickung der Cervix mit seitlicher Verdrängung des Kanals (Fig. 58). Krebse mit reinen Infiltrationszuständen sind selten; meist folgt der Zerfall der Neubildung, welcher entweder von der Oberfläche her oder central in der Tiefe beginnt. Beginnt die Ulceration von der Oberfläche her bei den Fällen, welche als diffuse Neubildungen von der Cervix-Innenfläche ausgehen, so werden die oberflächlichen Schichten des Carcinoms abgestossen und der Cervikalkanal höhlenförmig erweitert, während die noch stehende Peripherie der Cervix mehr oder weniger durch Infiltration verdickt ist (Fig. 59). Dieser Vorgang kann sich namentlich bei Nulliparen ganz occult hinter dem äufseren Muttermund abspielen, oder bei offenstehendem Os externum eine von aufsen zugängliche Höhle bilden. Wenn die Infiltration nur eine Wand verdickt hat, so kann auch hier der Zerfall von der Oberfläche in den Knoten eindringen, und eine Spalte oder eine mehr oder minder weite Höhle erzeugen, deren Eingang in den Cervikalkanal gerichtet ist (Fig. 60). Wenn die Ulceration hinter den Cervikalkanal nach oben weiterschreitet, so teilt sie zuweilen Partien der inneren Cervixwand ab, welche frei in die Carcinomhöhle hineinhängen (Fig. 61). Die Einschmelzung des Carcinomgewebes kann aber auch central beginnen und zur Höhlenbildung führen, welche allmählich nach aufsen schreitet und sich nach dem Cervikalkanal, spaltförmig oder in gröfserer Breite, öffnet. Auf diese Weise geht dann ein grofser Teil der Cervixwand verloren.

Nähert sich ein in der Tiefe der Cervix entstandener Knoten der Portio vag., so wird das Plattenepithel derselben abgeworfen und das Carcinomgewebe tritt frei zu Tage; später bilden sich nach der Vagina offene Ulcerationshöhlen an.

Die Verbreitungswege des Cervixkrebses sind wesentlich andere als beim Portiokrebs. Der Cervixkrebs ist als ein wahrer Uterus-Krebs aufzufassen und hat die meiste Tendenz, nach oben und ins Beckenbindegewebe zu wachsen, während er die Portio vag. und die Scheide spät oder gar nicht ergreift; diese von Ruge und Veit aufgestellten Grundsätze sind durch spätere Untersuchungen im wesentlichen bestätigt worden (Williams). Die Portio vag. wird nach Ruge und Veit niemals in der Art ergriffen, dafs das Carcinom in der Oberfläche den äufseren Muttermund überschreitet und das Plattenepithel ergreift; dagegen kann die Portioschleimhaut bei einem immer tiefer herunterrückenden Cervixknoten von aufsen her infiziert werden und schliefslich zerfallen. Bei der überwiegenden Zahl jener Cervixkrebse, welche sich nicht nach der Portio vag. zu ulcerativ geöffnet haben, kann man

dieselbe, namentlich in ihrem Plattenepithelüberzug vollständig intakt finden (Figg. 57 und 61). Ebenso findet man die Vagina in den oberflächlichen Schleimhautschichten bei Cervixkrebsen gesund, während ähnlich, wie oben bei Portiokrebsen beschrieben, durch subvaginale Ausbreitung die Scheidenwand infiltriert werden und später ulcerativ zerfallen kann; diese harten Infiltrationen der Scheide sind gewöhnlich noch von intaktem Plattenepithel überzogen. Zuweilen findet man kleine Metastasen in der Vaginal-Schleimhaut.

Die Hauptverbreitungsrichtung des Cervixkrebses geht gegen das Corpus uteri, und zwar auf verschiedenen Wegen; zunächst auf der Schleimhaut. Cervixschleimhautkrebse überschreiten den inneren Muttermund sehr häufig, wahrscheinlich indem immer neue Schleimhautpartien primär carcinomatös degenerieren (Figg. 56 und 59), seltener wohl, indem sie sekundär kontinuierlich infiziert werden. Namentlich scheint es, als ob bei den vom Deckepithel ausgehenden Krebsen, welche auf Grund von Metaplasien als Kankroide sich entwickeln, immer neue Partien der Schleimhaut in derselben Weise erkranken. In den von Benckiser und Hofmeier mitgeteilten Fällen kann man bei solchen Deckepithelkrebsen der Cervix die ersten metaplastischen Veränderungen am Deckepithel des Corpus erkennen. Bei diesen Fällen ist es sicher, dafs der innere Muttermund keine Grenze nach oben bildet; auf diese Weise so entstehen meistens oberflächlich ulcerierende Krebse, welche die ganze Uterusinnenfläche ergreifen, oder wenigstens nur einen kleinen Teil der Höhle freilassen.

Eine ganz andere Erkrankung der Corpusschleimhaut bei Cervixkrebsen sind die Metastasen, d. h. isolierte C.-Herde auf der Corpusschleimhaut, welche in keinem Zusammenhang mit dem primären Herd stehen. Da diese Fälle eine gewisse Berühmtheit in der Litteratur erlangt haben und noch jetzt häufig als Material wissenschaftlicher Kontroversen dienen müssen, führe ich dieselben in extenso auf.

1. Binswanger. Noch wenig weit vorgeschrittenes C. des Cervix (von Hofmeier später als solches erkannt). Die Schleimhaut der Fundus an der carcinomotösen Erkrankung beteiligt.

2. P. Ruge. Cervixcarcinom, auf die Schleimhaut und ihre nächste Umgebung beschränkt, erreicht nach oben nicht das Os internum. Im Fundus ein von der Schleimhaut ausgehendes, noch nicht zerfallenes Carcinom, von dem unteren durch eine breite, den inneren Muttermund umgebende Zone getrennt.

3. Abel (Fall 3). Ausgedehntes Carcinom in der Cervix mit weichen, markigen Massen. Die kraterförmige Höhle setzt sich scharf gegen das gesunde Gewebe unterhalb des inneren Muttermundes ab. In der Nähe des Fundus an der hinteren Wand ein erbsengrofses Knötchen, welches sich mikroskopisch als ein Carcinom von alveolärem Bau kennzeichnet.

4. Flaischlen. Ulcus incipiens an der Cervix, welches sich mikroskopisch als Carcinom erweist. Die ausgekratzte Corpus-Schleimhaut zeigt an mehreren Stellen carcinomatöse Veränderung.

5. Ruge und Veit. Ziemlich ausgedehntes Cervixcarcinom, welches sich über das Os internum nach oben erstreckt; in der Uterusschleimhaut eine von der Cervix isoliert beginnende Erkrankung.

6. Zweifel. Tiefsitzender, die hintere Cervixwand einnehmender Knoten. Eine gröfsere Zahl isoliert stehender Carcinomherde im Fundus.

Fig. 62.

Carcinoma cervicis mit Metastase im Corpus uteri.

7. Pfannenstiel. Wallnufsgrofser Carcinomknoten der linken Cervixwand im Begriff nach dem Cervikalkanal durchzubrechen; ein flächenhaftes Adeno-Carcinom in der Corpushöhle vom Fundus ausgehend.

8. Pfannenstiel. Grofses Carcinom der Cervixinnenfläche und eines Teils des unteren Corpusabschnittes. In der rechten Tubenecke ein markstück-grofses flächenhaftes Carcinom. Beide Herde sind scharf umgrenzt und erweisen sich als typische Plattenepithelkrebse.

9. Paaschen. Grofser Carcinomherd in der Cervix, 1 cm unterhalb des Os int. endend. Im Corpus 2 gröfsere und 3 kleinere Krebsknötchen.

10. Hofmeier-Eise. Linsengrofser Knoten an der Innenseite der vorderen Lippe (mikr. Carcinoma adenomatosum). Im Fundus und Corpus massenhafte papilläre Exkrescenzen bis zu Wallnufsgröfse, nach unten bis 2 cm oberhalb des inneren Muttermundes sich erstreckend, welche mikroskopisch denselben Bau zeigen. Im Corpus aufserdem noch Plattenepithelcarcinom.

11. Eigener Fall (1898). 46jähr. Virgo. — P. vagin. unverändert. Hinter dem geschlossenen Os externum findet sich ein von der ganzen Cervixinnenfläche ausgehendes Carcinom mit unregelmäfsiger Zerfallsoberfläche, welches die Cervixwand ungefähr zur Hälfte durchsetzt. Obere Grenze des Carcinom ist die Gegend des Os internum. — Auf der hinteren Wand des Corpus uteri, dicht unter dem Fundus, ein über haselnufsgrofser, flachgedrückter, pilzförmig überwallender weicher Tumor von unregelmäfsiger Oberfläche. Zwischen ihm und dem oberen Rand des Cervixcarcinom ca. 2 cm breite, gesunde Schleimhaut, die ganze übrige Innenfläche ebenfalls gesund. Die mikroskopische Untersuchung ergiebt einen vollständig übereinstimmenden Bau des Cervixcarcinoms und des Tumors im Corpus uteri; beide zeigen das typische Bild eines alveolären Drüsenkrebses (Fig. 62).

Bei der kritischen Betrachtung dieser 11 einwandsfreien Fälle fragt es sich, ob wir es mit der zufälligen Kombination von zwei verschiedenen Krebsen zu thun haben, oder ob beide in gewisser Abhängigkeit von einander stehen, und von letzteren interessieren uns an dieser Stelle nur diejenigen, wo ein primärer Cervixkrebs Metastasen im Corpus gemacht hat. Zu dieser letzten Klasse von Fällen sind mit Sicherheit nur solche zu rechnen, wo bei ausgedehntem Cervixkrebs beginnende Corpuskrebse sich fanden (Abel, Zweifel, Pfannenstiel II. Paaschen, Winter), während die Fälle von Fleischlen, Hofmeier-Eise wohl als sekundäre Cervixkrebse aufzufassen sind, und die Fälle von Binswanger, P. Ruge, Ruge und Veit, Pfannenstiel I. nur zufällige Kombinationen zu sein scheinen. Auf welchem Vorgang die Metastasierung des Carcinom vom Cervix auf den Corpus zurückzuführen ist, entzieht sich unserer Beurteilung; Pfannenstiel und Paaschen beschuldigen in ihren Fällen Impfungen.

Blau fand bei seinen Leichenuntersuchungen in 87 Fällen von Cervixkrebs 8mal Metastasen im Corpus; die Metastasen safsen aber niemals auf der Schleimhaut, sondern in der vorderen oder hinteren Wand, im Fundus uteri oder an der Tubeninsertionsstelle, zum Teil dicht unter dem Peritonaeum.

Am häufigsten erfolgt die Erkrankung des Corpus in der Art, dafs das Carcinom von der Cervix her allmählich und kontinnierlich die unteren Abschnitte ergreift und zwar meistens Schleimhaut und Wandung gleichzeitig. Auch auf dem Wege der Lymphbahnen, wie Seelig es beschrieben, kann das Carcinom das Corpus ergreifen. Blau fand in 87 Fällen von Collumkrebs das Corpus 31mal sekundär ergriffen, wobei keine Trennung im Portio- und Cervixkrebs gemacht ist.

Das Beckenbindegewebe kann leicht von der ganzen Peripherie der Cervix erreicht werden, ist aber nicht überall in gleicher Art geeignet dem Krebs eine weite Verbreitung zu verschaffen. Die dünne Schicht von Bindegewebe zwischen hinterer Cervixwand und Peritonaeum wird selten befallen; das Septum vesicocervikale erkrankt zwar häufig, aber bietet als dünne Trennungsschicht zwischen Blase und Cervix dem Carcinom nur wenig Raum und wird schnell durchwachsen, so dafs Erkrankungen der Blase sich bald anschliefsen; am ausgedehntesten kann sich der Cervixkrebs ebenso wie der Portiokrebs in den hinteren und seitlichen Abschnitten ausbreiten. Nicht alle Formen des Cervixkrebses erreichen mit gleicher Geschwindigkeit das Beckenbindegewebe. Die von der ganzen Schleimhaut der Cervixinnenfläche ausgehenden Krebse bedürfen einer gewissen Zeit, bis sie die Cervix durchsetzt haben, während die als Knoten im Cervix entstehenden sehr bald die Peripherie erreichen.

Die Erkrankung des Bindegewebes findet in derselben Weise statt, wie oben beim Krebs der Portio beschrieben. Meist schiebt sich vom Rande der Cervix her die Neubildung in kontinuierlichem Wachstum in das Beckenbindegewebe hinein, infiltriert dasselbe und durchsetzt es langsam fortschreitend bis an die Beckenwand; meistens folgt die Ulceration sehr schnell, so dafs grofse Höhlen direkt in die seitlichen Teile des Parametrium hineinführen. Nicht ganz selten tritt die Erkrankung des Bindegewebes nur auf dem Wege der Lymphbahnen ein und erzeugt dicke Stränge, welche ebenfalls in den hinteren Abschnitten an die Beckenwand ziehen und zuweilen von infiltrierten Lymphdrüsen unterbrochen werden.

Häufiger als der Portiokrebs kommt der Krebs der Cervix in die Nachbarschaft der Peritonaealhöhle, namentlich wenn die hintere Wand, welche direkt vom Peritonaeum überzogen wird, erkrankt ist. Blau fand 16mal carcinomatöse Erkrankung des Peritonaeum, welche 9mal nur im Douglasschen Raum, 7mal auf dem ganzen Peritonaeum zur Aussaat von Carcinomknoten bis zur Wallnufsgröfse geführt hatte; einmal war das ganze Netz erkrankt. Wegen der engen Nachbarschaft des Cervixcarcinoms mit der Peritonaealhöhle gehört die eitrige Peritonitis, welche auf Infektion vom Carcinom zurückzuführen ist, zu den nicht seltenen Todesursachen. Unter 93 Autopsien 27mal; 8mal war die Peritonitis durch Perforation des Carcinoms entstanden. Viel häufiger aber bleibt die carcinomatöse Erkrankung des Peritonaeums beschränkt auf den untersten Teil des Douglasschen Raumes, dessen beide Blätter mit einander verkleben und eine Decke bilden unter der das Carcinom ungestört weiter wuchert; bei Sektionen findet man beim Auseinanderziehen der Blätter hier ausgedehnte krebsige Erkrankungen oder abgekapselte Abscesse.

Die Blase erkrankt am leichtesten, wenn das Carcinom in der vorderen Cervixwand sitzt; wenn das Septum durchbrochen ist, entstehen dann dieselben Veränderungen der Blasenwand, wie sie oben beschrieben. Die Ureteren

sind seitwärts neben der Cervix am häufigsten dem Krebs preisgegeben, welche sie umgreift und komprimiert.

Drüsenerkrankungen treten nicht anders auf, als wie beim Portiokrebs beschrieben. Da der Cervixkrebs das Bindegewebe im ganzen leichter erreicht, werden auch Drüsenerkrankungan häufiger sein; sie lokalisieren sich ebenfalls in den Gland. iliacae.

Über Metastasen gilt ebenfalls dasselbe wie beim Portiokrebs gesagt, da die anatomischen Untersuchungen die beiden Krebsformen nicht trennen.

Beim Collumkrebs, in gleicher Weise beim Portio- und Cervixkrebs, treten auffallende anatomische Veränderungen in der Schleimhaut des Corpus uteri auf. Abel und Landau haben diese Veränderungen zuerst beschrieben. Diese Autoren rechnen den im interglandulären Gewebe auftretenden Prozefs zu den Sarkomen und nicht zu den Entzündungen, weil sich an Stelle des interstitiellen Gewebes starke breite Züge von neugebildeten spindelförmigen Zellen und zwischen ihnen unregelmäfsig geformte Zellen finden, welche die Übergänge von kleinen Rundzellen bis zu den grofsen ohne Zwischensubstanz sich aneinanderlegenden epithelioiden Zellen darstellen; und ferner, weil diese Zellen kleiner als Deciduazellen sind und durch ihr besonderes tinktorielles Verhalten sich von den entzündlichen Zellen unterscheiden. Gegen Entzündung sprach ihnen das Fehlen der regressiven Veränderung und der Zelltrümmer, der verfetteten oder in Zerfall begriffenen Zellen. Es ist begreiflich, dafs diese Untersuchungsresultate grofses Aufsehen erregten, umsomehr als die beiden Autoren sich auf die Billigung ihrer Ansicht durch Waldeyer und Virchow berufen konnten. Da es sich um eine Thatsache von klinisch und anatomisch weittragender Bedeutung handelte, so folgten sehr zahlreiche Nachuntersuchungen, von denen die wichtigsten die von Eckhardt, E. Fränkel, Saurenhaus, Elischer, Resch, Bierfreund, Gramaticati, Orthmann und Leopold sind. Alle Autoren erkannten die Befunde von Abel und Landau an, aber jeder bestritt die Deutung „Sarkom". Den Untersuchungen von Abel und Landau, welche unter 7 Fällen 3mal Sarkom gefunden hatten, stehen 170 Uteri der anderen Autoren ohne Sarkom gegenüber. Es ist keinem Zweifel unterlegen, dafs Abel und Landau diese Veränderung falsch gedeutet haben. Vom rein anatomischen Standpunkt mögen sie Recht haben, wenn sie die geschilderten Veränderungen des interstitiellen Gewebes als „sarkomähnlich" bezeichneten: sie aber „Sarkom" zu nennen ist unrichtig, weil sich unter allen kein Fall befindet, wo das Sarkom auch der klinischen Definition entspricht, d. h. einen Tumor bildet, welcher auf eigene Hand proliferiert, den Mutterboden und die Umgebung zerstört, oder gar Metastasen macht. Es verhält sich mit dieser auf rein anatomischen Untersuchungen beruhenden Deutung ähnlich, wie mit der nur nach dem mikroskopischen Bilde gewählten Bezeichnung „Fibrosarkom" des Ovarium für ein rein gutartiges Fibrom desselben. Für eine richtige Definition müssen sich klinische und anatomische Begriffe verbinden.

Wenn es auch bedauerlich ist, dafs diese falsche Anschauung Abel und Landaus erst durch eine so reichlich aufgewendete Arbeitskraft gestürzt werden musste, so haben diese anatomischen Untersuchungen uns mit der bei Collumkrebs auftretenden Veränderungen des Endometriums sehr vertraut gemacht und unsere anatomischen Kenntnisse der Endometritis überhaupt sehr gefördert. Als übereinstimmendes Resultat aller Untersuchungen können wir anführen:

Die Schleimhaut ist stark hypertrophisch bis zu 7 oder 8 mm, glatt, zuweilen höckerig, hat oft warzenartige Vorsprünge; sie ist opak glänzend und sammetartig. Die hyperplastischen Veränderungen betreffen den Drüsenkörper oder das interglanduläre Gewebe. Die Drüsen zeigen hypertrophische und hyperplastische Vorgänge und sind häufig derartig vermehrt, dafs das interglanduläre Gewebe geschwunden ist. Man sieht papilläre Erhebungen in das Lumen oder Ausstülpungen der Wand, korkzieherartige Windungen der Drüsen, Erweiterung der Drüsen mit Cystenbildung, Hereinwachsen in die Muskulatur wie bei glandulärer Endometritis. Die für die Deutung des Prozesses wichtigeren Veränderungen des interglandulären Gewebes bestehen in Anhäufung von epithelioiden Zellen und in der Anordnung neugebildeter Spindelzellen in dichten Zügen. Dieselben kommen diffus in der ganzen Schleimhaut vor; dazwischen finden sich Anhäufungen von Rundzellen. Das anatomische Bild gleicht am meisten der Decidua, und findet sich am häufigsten bei Endometritis interstitialis bei Myomen. In seltenen Fällen, nach Saurenhaus bei senilen und kachektischen Frauen fand sich eine Atrophie der Mukosa mit Verengerung und Obliteration der Drüsen und Schrumpfung des interstitiellen Gewebes, so dafs die ganze Schleimhaut einer bindegewebigen Membran gleicht.

Wenn diese Veränderungen des Endometriums auch anatomisch sorgfältig studirt sind, so ist die klinische Bedeutung, namentlich in Beziehung zum Carcinom bis jetzt nicht klargestellt. Am meisten Ähnlichkeit hat die Veränderung mit den Schleimhauterkrankungen bei Myom; auch hier liegt die Erklärung nahe, dafs es sich um konsekutive Reizerscheinungen durch die Neubildung handelt. Aber ebenso wie beim Myom (Uter) hat man auch beim Carcinom (Bäcker) die umgekehrte Deutung aufgestellt und die Schleimhautwucherung als primär, und ätiologisch wichtig für das Carcinom hingestellt. Es ist nicht unmöglich, dafs diese Veränderungen des Endometriums an den Symptomen des Carcinoms sich beteiligen. Sekretanhäufungen habe ich trotz hochgradiger Veränderungen niemals finden können, während die typischen Menorrhagien, welche häufig den eigentlichen Carcinomsymptomen vorausgehen oder dieselben begleiten, auf diese Weise ihre Erklärung finden können.

Carcinoma corporis.

Das Carcinom des Gebärmutterkörpers nimmt seinen Ausgang von den epithelialen Elementen der Schleimhaut, und zwar vom Oberflächenepithel oder vom Drüsenepithel. Trotzdem beide Epithelarten entwickelungs-

geschichtlich und morphologisch sich sehr nahe stehen, können wir doch für die Mehrzahl der Fälle bestimmen, ob es sich um Deckepithel- oder Drüsenepithelkrebs handelt. Dabei müssen wir aber festhalten, dafs es sich nur um eine histiogenetische und nicht um eine morphologische Unterscheidung beider handelt; denn die vom Deckepithel ausgehenden Krebse können eine drüsige Form zeigen und die Drüsenepithelkrebse können durch Ausfüllung der Alveolen ihre Drüsenform vollständig verlieren.

Fig. 63.

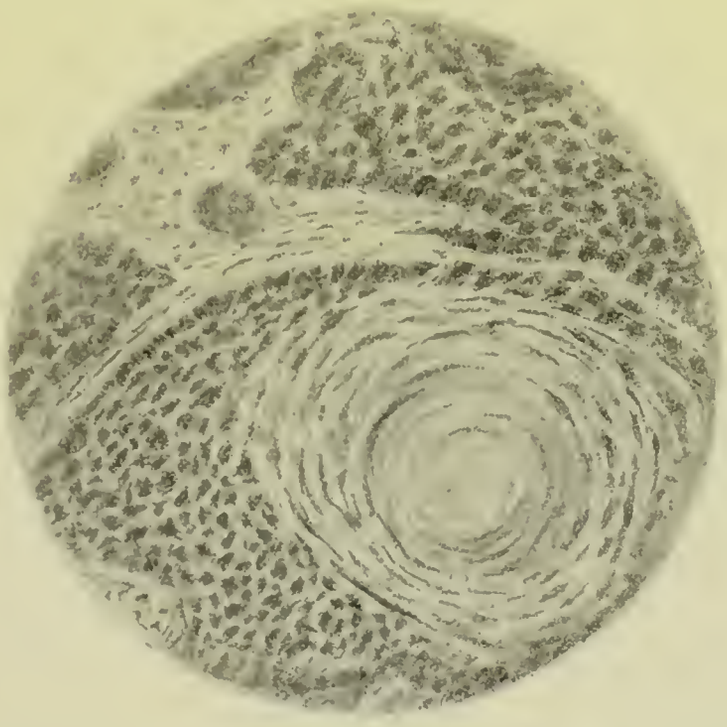

Hornkrebs des Corpus uteri (n Photogr. v. Gebhard).

Der Deckepithelkrebs geht wahrscheinlich niemals von dem unveränderten Cylinderepithel aus, sondern entsteht wohl ausnahmlos, wie bei der Cervix, nachdem metaplastische Veränderungen vorhergegangen sind; dieselben bestehen darin, dafs die Cylinderzellen niedriger und kubisch werden, sich übereinanderschichten und eine Ähnlichkeit mit dem mehrschichtigen Plattenepithel gewinnen. Dieses mehrschichtige Lager von kubischen und platten Epithelien bildet den Ausgangspunkt für das Carcinom, indem ganz nach dem Typus der Kankroids sich Zapfen in die Tiefe senken, nach allen Richtungen verbreiten und mit einander anastomosieren. Der Bau dieser Zapfen kann verschieden sein; sie können durchaus den Drüsencharakter bewahren, indem sie im Centrum ein deutliches Lumen und am Rande eine Mehrschichtung kubischer Zellen zeigen, oder es senken sich vom Deckepithel solide Zapfen in die Tiefe, welche ganz von kubischen Zellen ausgefüllt sind und durchaus dem Kankroid der Portioschleimhaut gleichen.

Nicht selten nähert sich der Bau noch mehr dem reinen Kankroid, indem sich die Zellen in conzentrischer Schichtung zu Perlen und Zwiebel-

schalen anordnen, so dafs vollständige Verhornungsprozesse mit den charakteristischen mikrochemischen Reaktionen sich finden (Fig. 63). Dieser sog. „Hornkrebs" ist von Piering, Gebhard, Emanuel, Flaischlen, v. Rosthorn u. a. genau anatomisch untersucht worden. In allen Fällen handelt es sich um Epidermoidalisierung fast der ganzen Innenfläche des Corpus und zuweilen der Cervix; nur an einer umschriebenen Stelle entwickelt sich dann das Carcinom, welches allmählich auch die angrenzenden Abschnitte der Schleimhaut in die Degeneration mit hineinzieht. Der Deckepithelkrebs ist wahrscheinlich recht häufig; Hofmeier teilt 3 Fälle mit, in denen mit Bestimmtheit jede Beziehung zu den Drüsen fehlte. Der nicht degenerierte Abschnitt der Schleimhaut war selten normal; einigemale war sie bei Komplikation mit Pyometra mit Rundzellen infiltriert und bedeckt. Bei älteren Personen waren die Drüsen meist geschwunden, oder wo sie vorhanden, liefsen sich zwischen ihnen die Epithelzapfen erkennen.

Das von den Drüsenepithelien ausgehende Carcinom zeigt als erste Veränderung eine Mehrschichtung der Epithelien gegen das Lumen; die central gelegenen Zellen sind polymorph und kubisch, während die peripheren länger den Cylindertypus festhalten. Nach den Untersuchungen von Leopold hat man das erste Stadium dieser Drüsenkrebse in Sprossenbildung zu suchen, welche von der Wand in das Lumen vorwachsen, und kleine Züge des Stromas mit Kapillarschlingen mitnehmen. Auf der Spitze dieser Sprossen beginnt dann die atypische Vermehrung des Epithels, so dafs reine Epithelquasten entstehen, in deren Centrum Gefäfsschlingen liegen. Durch weitere Vermehrung der Epithelien kommt es dann zur Ausfüllurg der Drüsenlumina und Alveolenbildung. Uter fand auch an der Basis zwischen diesen Quasten geringfügige Wucherungen des Epithels. Häufig entsteht eine vollständige Ausfüllung des Alveolus; im Centrum derselben findet man nicht selten kolloide Umwandlungen der Zellen. Während auf diese Weise die Wucherung der Zellen gegen das Lumen zu erfolgt, ist es noch nicht endgültig festgestellt, ob sie die Membrana propria der Drüsenschläuche durchbrechen und wie Landau und Abel es behaupten, als freie Zellhaufen metastatisch in der Schleimhaut auftreten können. Die Weiterverbreitung des Drüsencarcinoms in die Tiefe erfolgt für gewöhnlich so, dafs die Drüsenschläuche als mehr oder weniger fertige Carcinomalveolen zwischen die Muskelfasern sich einschieben, sie auseinanderdrängen und in gleichmäfsig kontinuierlichem Wachstum gegen die Peripherie vorrücken. In anderen Fällen geht der Krebsdegeneration ein Vorstadium voraus, derart dafs die Drüsenschläuche unter Erhaltung ihres Lumens die Muskulatur durchwuchern und erst später carcinomatös werden; man findet dann die Muskulatur von reinen Drüsen, welche teilweise sich in cystischer Erweiterung befinden bis die Serosa durchsetzt, während eigentliches Carcinom nur in den ältesten Schichten vorhanden ist (Löhlein, Landerer, Fig. 64). In dieser Form tritt das Drüsencarcinom auch auf, wenn es sich um die Degeneration ursprünglich gutartiger Schleimpolypen handelt (Gefsner).

Überwiegend häufig findet sich der Drüsenkrebs in der Form, welche wir oben als Carcinoma adenomatosum geschildert haben. Die Drüsenschläuche durchwachsen die Muskulatur und bleiben als solche lange erhalten, während in den älteren Schichten durch Ausfüllung der Alveolen die Umwandlung in reinen Krebs beginnt; derselbe pflegt niemals auszubleiben, wenn der Prozefs nicht vorher durch Exstirpation des Uterus unterbrochen wird.

Fig. 64.

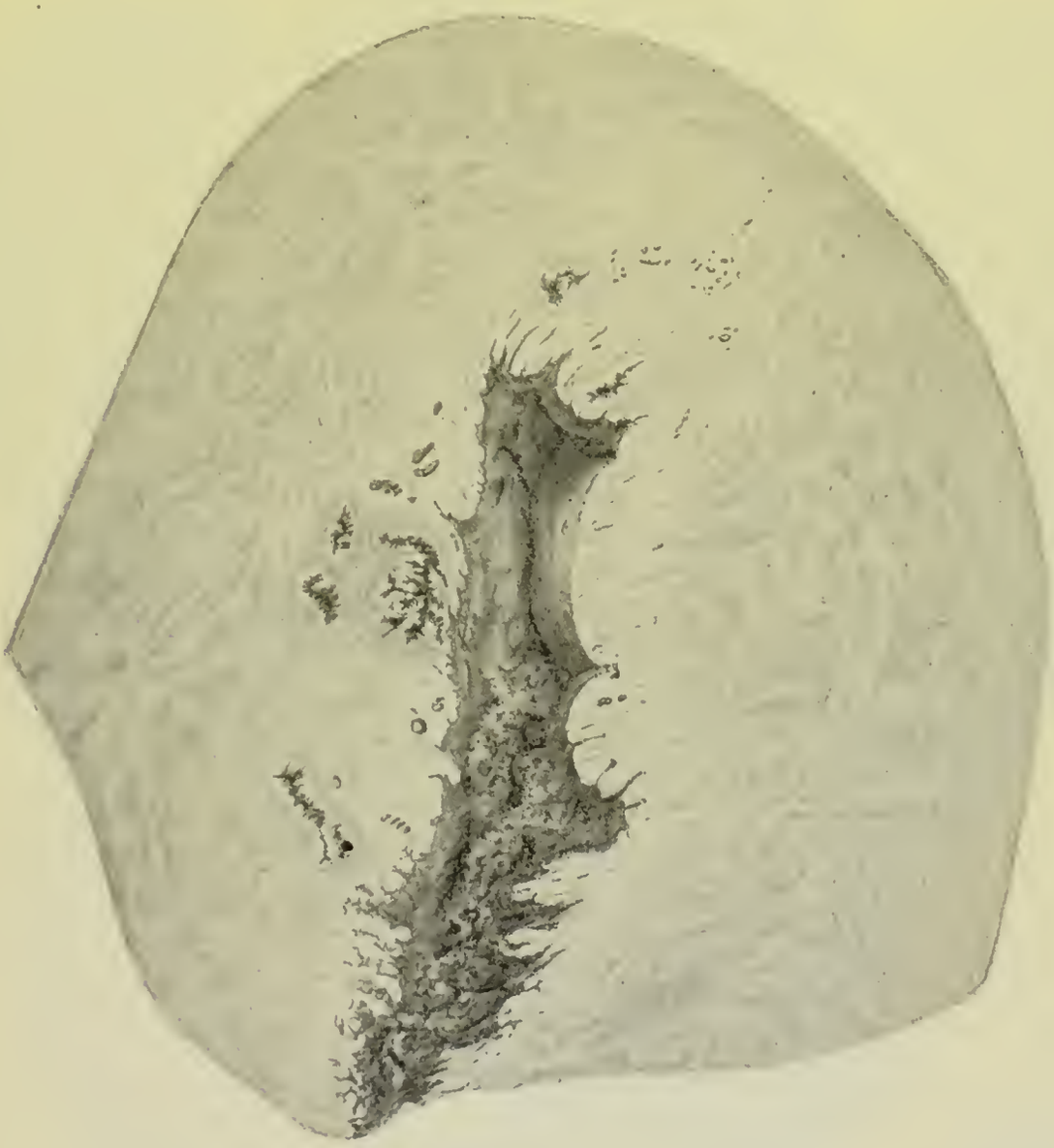

Carcinoma corporis mit tiefen Drüsenwucherungen (Zeichnung v. C. Ruge).

Es entstehen auch Corpuscarcinome gleichzeitig aus verschiedenen Epithelarten vor; so z. B. hat Kauffmann einen Fall beobachtet, wo ein reines Drüsencarcinom mit Hornkrebs sich derart kombinierte, dafs die Zapfen der letzteren zwischen den entarteten Drüsenschläuchen lagen, und sie bis in die Tiefe durchwuchsen, während sich an anderen Stellen isolierte Hornkrebszapfen fanden. Hofmeier beobachtete ebenfalls eine Kombination von Drüsenepithelkrebs mit Plattenepithelkankroid und konnte als Übergänge Einsenkungen des Oberflächenepithels, welche Drüsencharakter angenommen

hatten und an anderen Stellen carcinomatöse Drüsen unter dem Oberflächenepithel nachweisen.

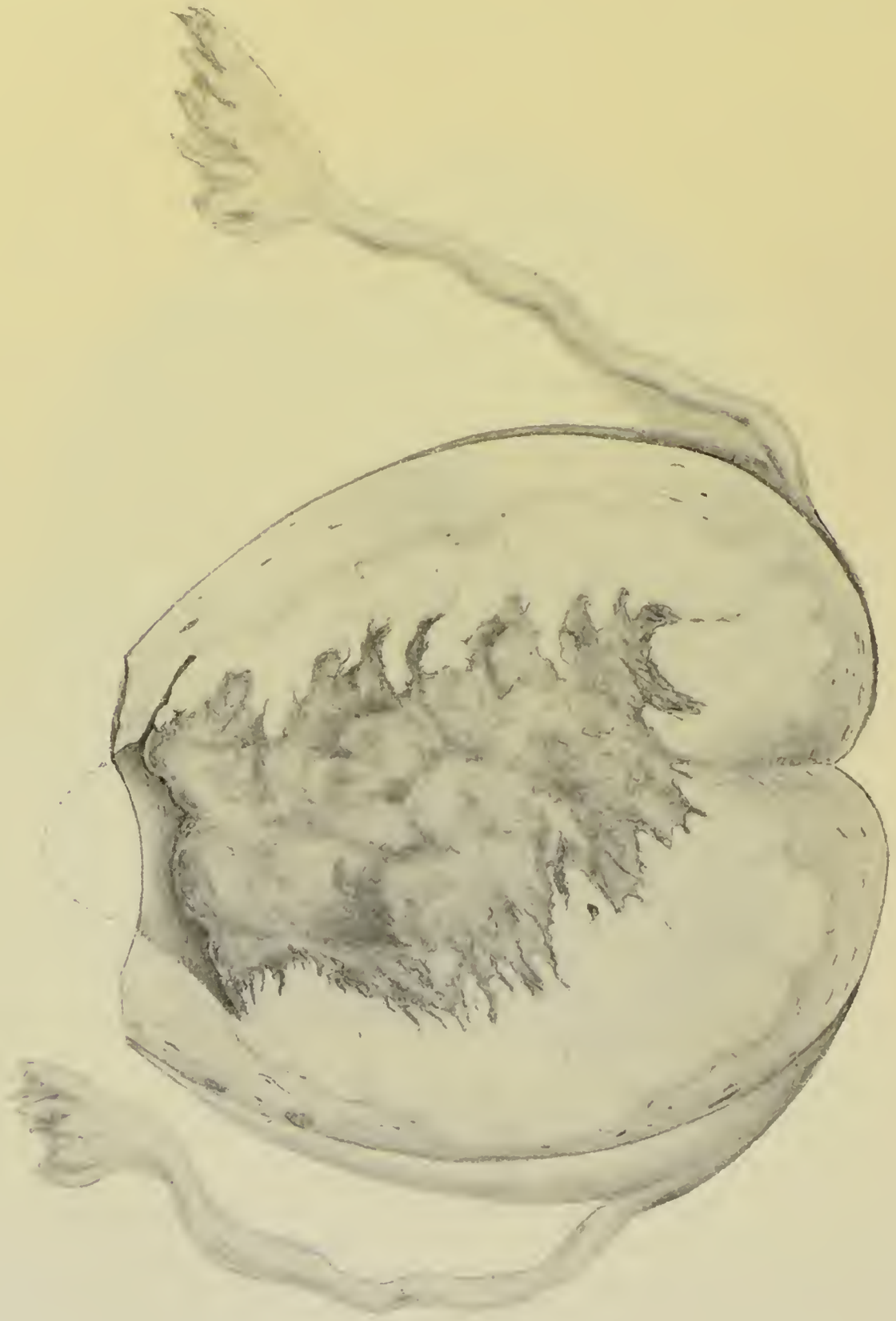

Carcinoma corporis diffusum (Zeichnung v. C. Ruge).

Fig. 65.

Klinische Erscheinungsformen. Der Krebs des Uteruskörpers tritt entweder diffus durch gleichzeitige Erkrankung des ganzen Endometrium auf,

oder häufiger cirkumskript, indem er gröfsere Abschnitte der Uterushöhle freiläfst. Beim diffusen Krebs bilden sich papilläre Hervorragungen, Zotten (Fig. 65) und Höcker, welche die ganze Uterushöhle ausfüllen (Figg. 66 u. 67). Die carcinomatöse Infiltration geht von der Schleimhaut in die Tiefe der Muskulatur und durch-

Fig. 66.

Carcinoma corporis diffusum (Zeichnung v. C. Ruge).

setzt dieselbe mehr oder weniger weit. Die Wachstumstendenz dieser Krebse ist verschieden; entweder geht sie vorwiegend gegen die freie Oberfläche und führt zur Ausfüllung der Uterushöhle, während die Infiltration in der Tiefe gering ist, oder das Carcinom führt vorwiegend zur Durchsetzung der ganzen Uteruswand, während das Wachstum gegen die freie Oberfläche geringer ist. Diese Ver-

schiedenartigkeit hängt wahrscheinlich von gewissen äufseren Widerständen ab, welche der Krebs in der Höhle oder in der Muskulatur findet. Der Zerfall führt bei den zottigen Krebsen zu langsamer Einschmelzung der neugebildeten Massen, während beim infiltrierenden Krebs tiefer greifende Geschwüre entstehen, deren Umgrenzung der Infiltrationswall in der Muskulatur ist. Bei cirkumskripten Carcinomen bildet sich durch die Neubildung oft ein umschriebener Tumor mit höckeriger unebener Oberfläche, dessen Form von dem Raum abhängt, welchen er in der Uterushöhle findet (Fig. 68). Von der Basis des Tumors geht die Infiltration mehr oder weniger weit (Figg. 69 u. 70) in die Tiefe; rein infiltrierende Krebse sind bei cirkumskripter Entstehung seltener. In seltensten Fällen ist das Uterus-Carcinom dünn polypös gestielt; diese Form bildet sich, wenn ursprünglich gutartige Polypen carcinomatös degenerieren oder wenn das Carcinom an sehr umschriebener Stelle entsteht; in einzelnen Fällen von polypösem Carcinome war eine metastatische Entstehung von Ovarium her wahrscheinlich.

Fig. 67.

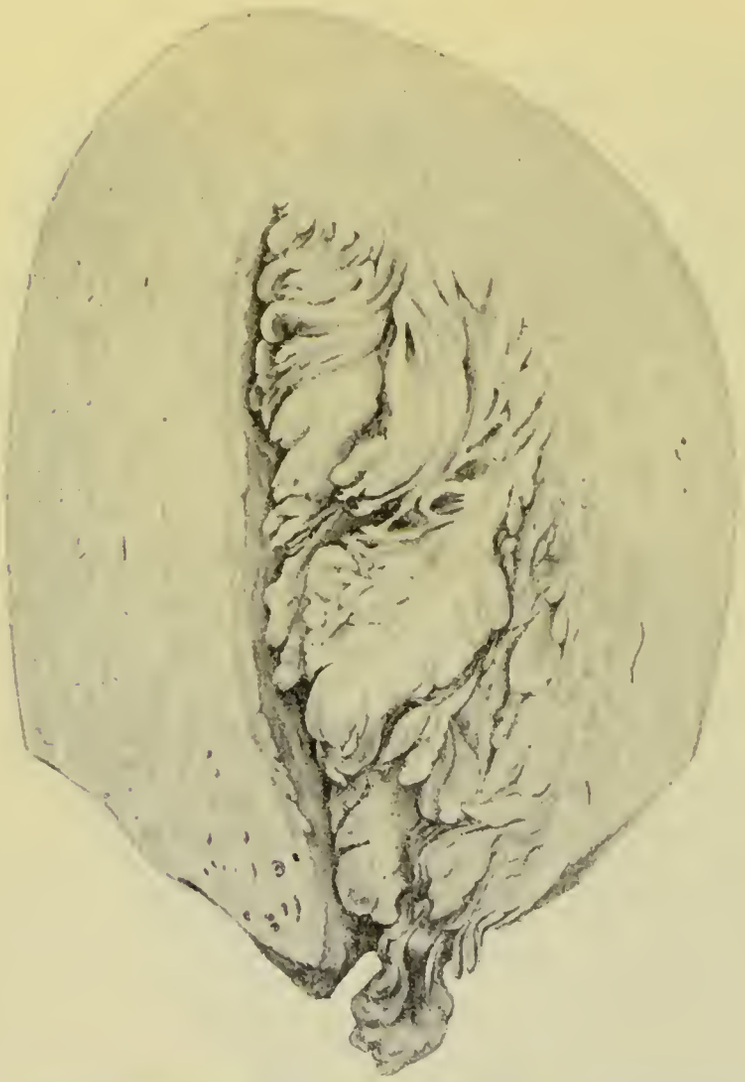

Carcinoma corporis diffusum (Zeichnung v. C. Ruge).

Gessner fand unter 36 Fällen von Uteruskrebs 22mal cirkumskripte und 14mal diffuse Formen. Die verschiedenen klinischen Erscheinungsformen entsprechen nicht etwa einer bestimmten Histiogenese oder einem bestimmten morphologischen Bilde, sondern hängen mehr von äufseren Dingen ab; nur eins ist sehr wahrscheinlich, was auch Hofmeier betont, dafs die von dem Oberflächenepithel ausgehenden Krebse meistens diffuse Verbreitung zu haben pflegen.

Das Corpuscarcinom nimmt seine Hauptausbreitung in die Tiefe der Muskulatur, indem die Carcinomalveolen die Muskulatur durchsetzen, auseinanderdrängen und in kontinuierlichem Wachstum gegen die Peripherie sich vorschieben. Auf diese Weise wird die Muskelschale immer dünner

zuweilen verdickt sie sich entzündlich oder durch Muskelneubildung und leistet dem Carcinom längeren Widerstand (Fig. 64). Wird die Serosa erreicht, so bilden sich buckelförmige Vortreibungen auf der Oberfläche des Uterus (Fig. 71).

Fig. 68.

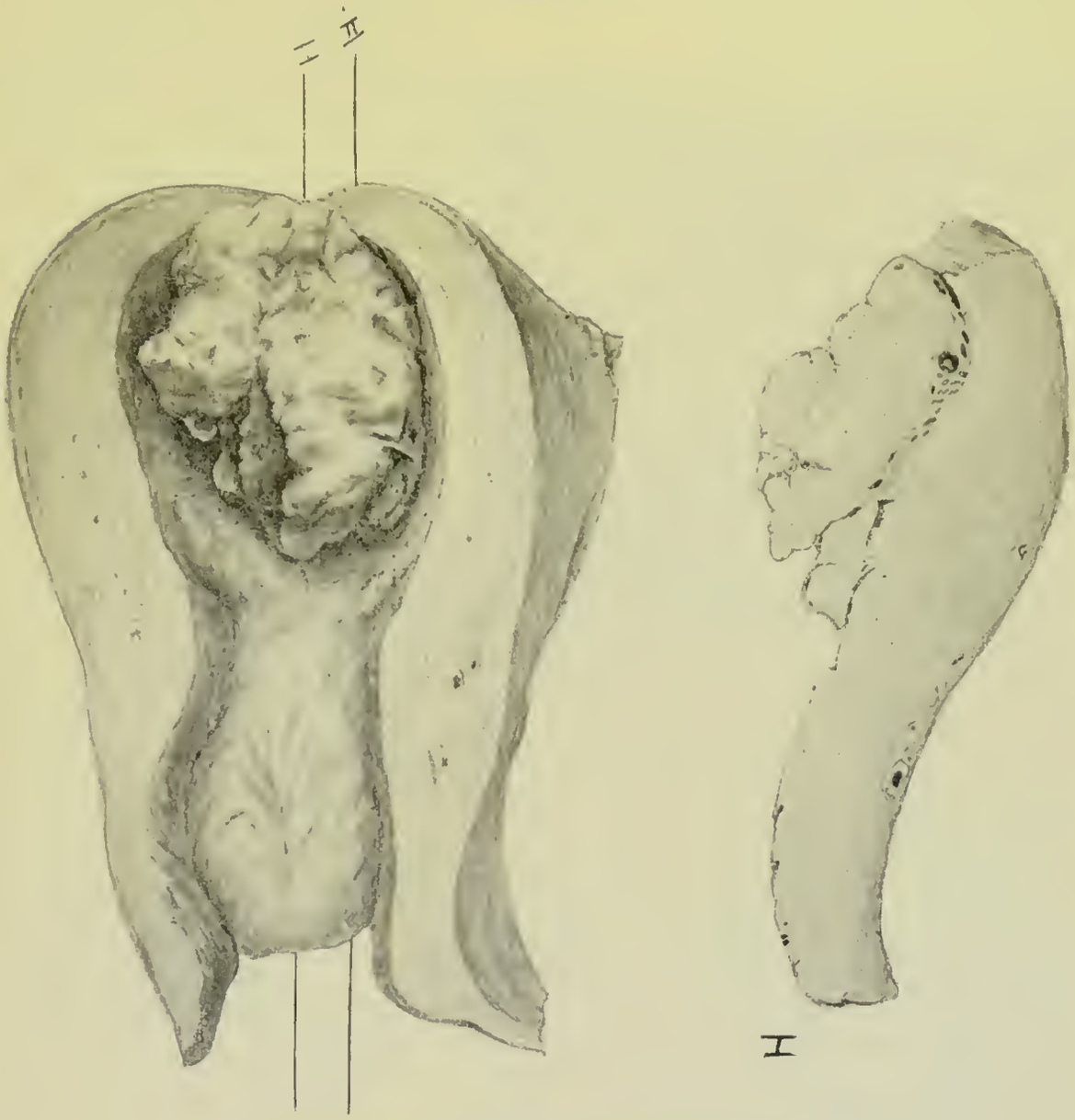

Carcinoma corporis circumscript (Zeichnung v. C. Ruge).

Die Ausbreitung in der Fläche findet in der Art statt, dafs immer neue Abschnitte carcinomatös degenerieren — vor allem bei den von dem Deckepithel ausgehenden Formen. Auf diese Weise kann die ganze Uterusinnenfläche erkranken und schliefslich wird auch das Os internum überschritten und der obere Teil der Cervix ergriffen. Die Erkrankung der Vagina schliefst sich erst in späteren Stadien an, indem von der Cervix her subvaginal die Degeneration nach unten schreitet.

Eine ausgesprochene Neigung hat das Körpercarcinom Metastasen auf den tiefer gelegenen Abschnitten zu erzeugen, in ähnlicher Weise wie wir sie beim Mund- und Ösophaguscarcinom in den tiefergelegenen Teilen des Digestionstraktus beobachten. Dieselben zeigen denselben histiologischen Bau wie das

primäre Carcinom. Von den oben beschriebenen Fällen von doppeltem Carcinom kann man die von Flaischlen und Hofmeier-Eise als sichere Metastasen vom Körper auf den Cervix und den Fall von Schauta-Piering als Metastase auf die Port. vag. ansehen. Metastasen auf die Vaginalschleimhaut sind ebenfalls

Fig. 69.

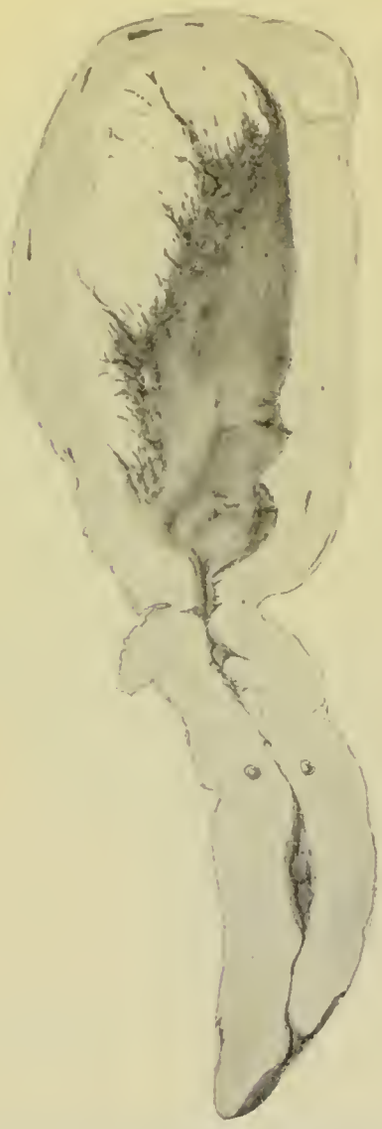

Carcinoma corporis circumscript (Zeichnung v. C. Ruge).

Fig. 70.

Carcinoma corporis circumscript (Zeichnung v. C. Ruge).

nicht selten. Lebensbaum beschreibt einen Fall, wo ein Geschwür der hinteren Vaginalwand carcinomatös degenerierte bei gleichzeitig bestehendem Corpuscarcinom. Fischer beobachtete bei Adenocarcinom des Corpus eine Metastase an der hinteren Wand 3 cm über dem Introitus und wies die histiologische Übereinstimmung mit dem primären Tumor nach. Hesse beschreibt zwei Metastasen an der hinteren Wand und am Introitus bei gleichzeitigem Körpercarcinom und konnte gleichfalls eine Übereinstimmung im histiologischen Bau erkennen. Die Lage dieser Metastasen in oberflächlichen Schichten der Schleimhaut und die Bevorzugung der hinteren Wand macht eine Infektion durch

herunterfliefsendes Sekret sehr wahrscheinlich; namentlich der Fall von Lebensbaum spricht für diese Annahme.

Die Ausbreitung des Körperkrebses in das Beckenbindegewebe erfolgt anders als beim Collumkrebs; sie tritt meist später ein, weil das Carcinom in der dicken Wand des Corpus für seine Entwickelung Raum auf lange Zeit findet, namentlich wenn der Widerstand des Gewebes durch metritische Infiltrationen erhöht wird; die Peripherie des Corpus wird deshalb später erreicht. Ein direktes Einbrechen in das Beckenbindegewebe kann nur dann eintreten wenn der Krebs gerade die Stelle der Peripherie erreicht, wo das Bindegewebe des Lig. latum der Seitenkante anliegt, oder wo das Peritoneum durch lockeres Bindegewebe von dem unteren Uterussegment getrennt ist; geht das Carcinom auf die Cervix über, so erfolgt von hier aus die Infektion des Beckenbindegewebes. Besonders leicht gewinnt der Körperkrebs Beziehungen zur Peritonealhöhle, indem die Knoten allmählich die Serosa erreichen. Das Peritoneum wird über demselben stark injiziert, und es treten Verwachsungen mit den anliegenden Organen ein, vor allem mit Netz, Blase und Dünndarmschlingen. Auf diese Weise kann es nach Perforation des Carcinoms zur Dünndarmfistel kommen. Zuweilen wird das Peritoneum in der Nachbarschaft mit sekundären Knoten inficirt, welche namentlich im Douglas'schen Raum zu grösseren Krebstumoren führen können.

Fig. 71.

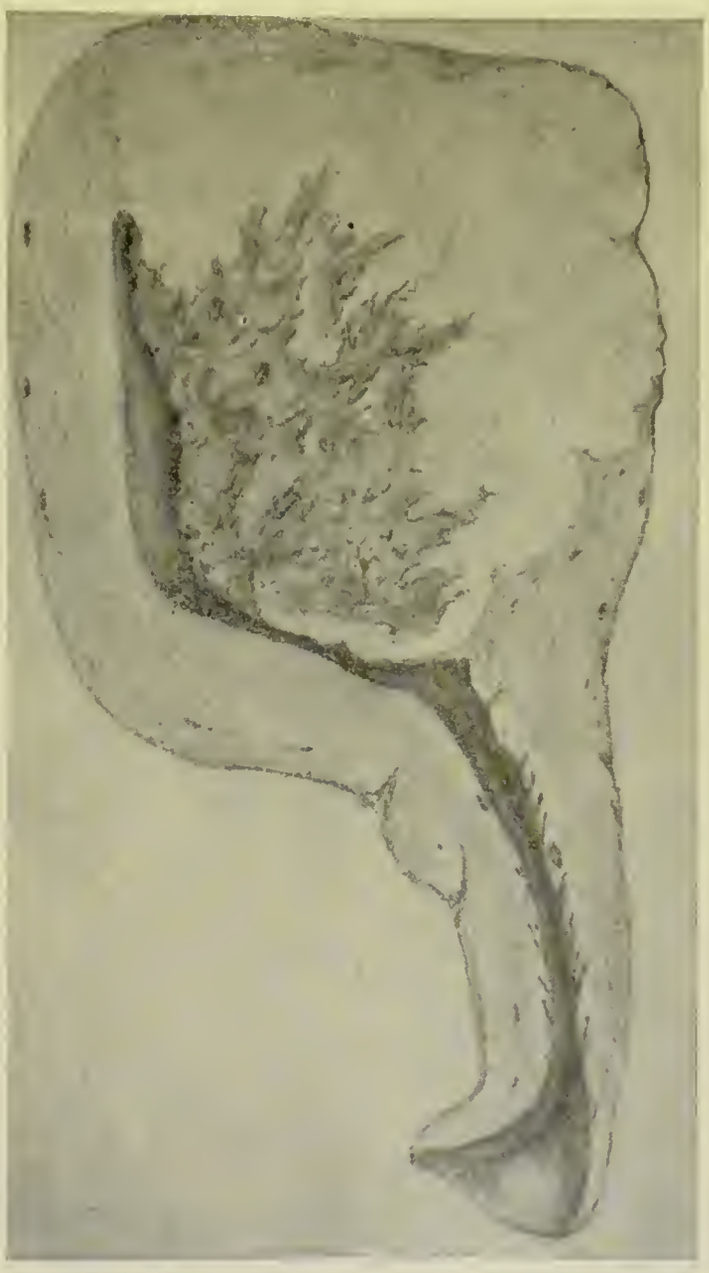

Carcinoma corporis uteri (Zeichnung v. C. Ruge).

Drüsenerkrankungen treten beim Körperkrebs ebenfalls selten und spät ein. Die ersten Drüsen, welche befallen werden, sind die retroperitonealen und lumbalen Drüsen, welche die Iliaca comm. und die Aorta umgeben. Metastasen an inneren Organen scheinen nicht nach wesentlich anderen Grundsätzen stattzufinden als beim Collumkrebs: nur ist eine grössere Betei-

ligung des Ovarium zu erwähnen. Blau fand bei 6 Autopsien von Körpercarcinom metastatisch erkrankt: 1 mal Bauch- und Brusthaut, in einem zweiten Fall die Nieren, in einem dritten Fall Jejunum, Nebennieren, Lungen, Gehirn und Thyreoidea.

Einer besonderen Beachtung wert sind die Beziehungen zwischen Uterus- und Ovarialkrebs. Eine Kombination von Uteruskrebs mit gutartigen Ovarialtumoren mufs bei der Häufigkeit beider Leiden natürlich oft beobachtet werden. Man findet beim Uteruskrebs gelegentlich Ovarialtumoren jeglicher Art: Dermoidtumoren, Retentionscysten und Cystome: und andererseits entwickeln sich nach der Uterusexstirpation in den zurückgelassenen Eierstöcken nicht selten gutartige Tumoren. Hierbei handelt es sich wahrscheinlich um rein zufällige Kombinationen oder wenigstens ist kein Zusammenhang zwischen beiden Leiden nachweisbar. Eine gröfsere Bedeutung beansprucht die Kombination von Uteruskrebs mit einem krebsigen Ovarialtumor. In einzelnen Fällen mufs man auch hier an eine zufällige Kombination denken, wenn es sich, wie z. B. in den Fällen von Wehmer, um eine maligne Degeneration ursprünglich gutartiger Ovarialtumoren handelt, oder wenn beide Krebse durchaus verschiedener histologischer Struktur sind. Dafür dafs es sich meistens nicht um reinen Zufall, sondern um ein gewisses Abhängigkeitsverhältnis handelt, spricht der Umstand, dafs der ungleich viel seltener vorkommende Körperkrebs sich häufiger mit Ovarialkrebs kombiniert als das Cervixcarcinom. Unter 14 von Littauer zusammengestellten Fällen fand sich 12 mal Körper- und 2 mal Cervixcarcinom. Wenn man von dem Ovarialcarcinom, welches durch einfaches kontinuirliches Fortwachsen des Uteruskrebses entsteht, absieht — solche Veränderungen beobachtete Blau 25 mal unter seinen 93 Sektionen — und nur die Fälle berücksichtigt, wo sich allein im Uterus und im Ovarium Krebs fand, so ist in Bezug auf die Abhängigkeit beider von einander zu unterscheiden, ob das Corpus uteri oder der Eierstock primär erkrankt war. Von klinischem Standpunkt ist das nicht zu entscheiden, namentlich nicht aus der Angabe, ob Uterus- oder Ovarialsymptome zuerst vorhanden waren, ebenso nicht daraus, ob dieser oder jener Carcinomherd der gröfsere ist. Den besten Anhaltspunkt für die Beurteilung dieser Frage gewinnt man aus dem Verhalten des Krebses zur Uterusschleimhaut; wenn dieselbe diffus oder wenigstens in gröfster Ausdehnung erkrankt ist, so ist der Uteruskrebs primär. So konnte ich z. B. in einem Fall, wo ein carcinomatöser Ovarialtumor vor 1½ Jahren exstirpiert war, dennoch das Uteruscarcinom, dessen Symptome damals nicht beachtet waren, als primär erkennen, weil überall eine gleichmässige Krebsdegeneration der Uterusschleimhautdrüsen erkennbar war. Auch Gebhards Fall spricht für primären Uteruskrebs, weil die ganze Muskulatur ergriffen war; dabei war das rechte Ovarium in eine taubeneigrofse, das linke in eine hühnereigrofse Mestastase verwandelt. Stones teilt 2 Fälle mit, wo sich bei diffusem Uteruskrebs frei bewegliche Ovarialtumoren befanden, deren mikroskopischer Bau dem Uteruskrebs entsprach. Auch Löhlein hält seinen Fall für primären Corpuskrebs. Unter

den fünf von Reichel mitgeteilten Fällen finden sich zwei, wo bei diffusem Uteruskrebs kleine maligne Ovarialtumoren sich fanden; auch hier war zweifellos der Uteruskrebs primär. Die Art der Verbreitung mag hier wohl auf dem Wege der Lymphgefäfse geschehen sein, welche vom Corpus durch den oberen Rand des Lig. latum ziehen und hier Anastomosen mit denen des Ovarium eingehen. Bei den ganz cirkumskript im Uterus auftretenden Körperkrebsen ist derselbe nicht mit Sicherheit als primäre Erkrankung anzuschuldigen, sondern kann wie es Reichel für zwei seiner Fälle annimmt, durch Metastasen vom Ovarium her entstanden sein.

Myom und Carcinom am Uterus.

Eine besondere Beachtung im klinischen und anatomischen Sinne haben von jeher die Beziehungen gefunden, in welchen Carcinom und Myom am Uterus zu einander stehen. Die Ansichten hierüber, einerseits, dafs diese beiden Neubildungen sich einander ausschliefsen, dafs sie in einem Antagonismus zu einander stehen, dafs Myome nicht krebsig degenerieren, und andererseits umgekehrt, dafs Myome im Uterus zu carcinomatöser Erkrankung desselben Anlafs geben, dafs sie selbst oder ihre Schleimhaut krebsig erkranken, sind so widersprechender Natur, dafs zur Klärung dieser Frage ein erhebliches Material beigebracht worden ist. Zunächst mufs man als feststehend betrachten, dafs eine Kombination von Myom des Corpus und Carcinom der Cervix aufserordentlich häufig ist, was nicht wunderbar ist, da beide Leiden sehr häufig sind, so dafs man zu einer Hypothese für die Erklärung dieses Zusammenhanges nicht zu greifen braucht. Ein Zusammenhang beider Neubildungen wird wahrscheinlicher, wenn sie sich beide am Corpus entwickeln. Gegen eine zufällige Kombination in diesen Fällen spricht die Thatsache, dafs unter 36 Fällen von Kombination dieser beiden Neubildungen am Uterus 23 mal das Carcinom am Corpus und 13 mal an der Cervix safs, während wir bei rein zufälliger Kombination ein bedeutendes Überwiegen des sehr viel häufigeren Cervixkrebses erwarten müfsten. Über die Art des Zusammenhangs beider kann man sich nur Vermutungen hingeben.

Ein grösseres Interesse beanspruchen nur die Fälle, wo beide Neubildungen in direkte Beziehungen zu einander treten. Zunächst liegt es auf der Hand, dafs Myome des Corpus, wenn sie ganz von Carcinom umwuchert werden, schliefslich selbst ergriffen werden und degenerieren (Fälle von Ruge und Veit und Rademacher), wenn man auch anerkennen mufs, dafs die Ausbreitung desselben in dem Myom sehr langsam und schwierig vor sich geht. Das Myom wird am häufigsten durch den Corpuskrebs sekundär ergriffen von der Schleimhaut her; deshalb sind die nach dem Cavum zu gerichteten Abschnitte des Myoms gewöhnlich am weitesten degeneriert. Die das Myom überziehende Schleimhaut ist wegen der mannigfachen Reize, welche sie treffen, und wegen der hochgradigen adenomatösen Veränderungen sogar besonders zum Krebs disponiert; solche Fälle teilen Buhl,

Galabin (Fall I), Ehrendorfer mit. In dem Fall von Buhl handelt es sich um Drüsenkrebs, welcher aus dem Adenom der Schleimhaut entstand, während Ehrendorfer ein reines Cancroid beschreibt: Galabins Fall I scheint ebenfalls ein Cancroid zu sein. Im Gegensatz hierzu stehen diejenigen Fälle, wo der Krebs nicht von aufsen in das Myom eingedrungen ist, sondern sich in demselben entwickelt hat. Solche Fälle weist die Litteratur 6 auf, von denen einer (Rump) ungenügend untersucht ist, und ein anderer (Gläser) wegen seiner Ähnlichkeit mit Sarkom ausscheiden mufs. Nur die Fälle von Klob, Babes (I. Fall), Liebmann und Schaper zeigen richtigen Krebs im Myom.

An der Hand dieser Fälle wäre nun die Frage zu entscheiden ob, eine direkte Umwandlung des Myomgewebes in Krebs stattfinden kann, etwa in ähnlicher Weise, wie es Pick und Withridge Williams für das Sarkom nachgewiesen haben; nur diesen Vorgang darf man als primäre Degeneration des Myoms bezeichnen. Zunächst scheidet der Fall Schaper aus, bei welchem sich im Centrum eines 7 cm im Durchmesser haltenden interstitiellen Myoms eine ca. wallnufsgrofse Krebsmetastase von einem primären Lungenkrebs entwickelt hatte; die Krebsalveolen sind hier vom Myom umgeben, welches das Stroma bildet, aber eine direkte Beteiligung der Myomzellen wird ausdrücklich als nicht vorhanden hervorgehoben. Die Fälle von Klob und Babes sind allerdings wohl als Krebs im Myom anzusprechen; für die Frage der direkten Umwandlung sind sie wegen der ungenügenden Untersuchung nicht verwertbar und lassen die Frage nach der Entstehungsmöglichkeit aus tiefer liegenden Drüsenschläuchen offen. Die Umwandlung von Drüsenschläuchen in der Tiefe eines Myom zu einem Drüsenkrebs hat auch Recklinghausen bei den von ihm beschriebenen Adenomyomen des Uterus beobachtet. Der Fall Liebmann ist der einzige, welcher allen Anforderungen der Kritik an eine direkte Umwandlung von Myom in Carcinomgewebe stand zu halten scheint. Liebmann wies mikroskopisch gut ausgebildete Alveolen von grofsen polymorphen Epithelzellen in einem Stroma von Muskelgewebe nach, und beschreibt aufserdem eine direkte Umwandlung derart, dafs zunächst eine Vermehrung der Muskelkerne stattfindet, welche sich in Reihen dicht nebeneinanderstellen, denen sich dann eine Reihe von Zellen anschliefst, welche allmählich in das Krebsgewebe übergehen; dazwischen war die glatte Muskulatur im Zustande der Proliferation. Aufserdem fand Liebmann noch in Lungen- und Drüsenmetastasen Kombinationen von Myom- und Krebs-Gewebe, und glaubt dafs auch in den Metastasen eine Umwandlung des präexistierenden Lungenmuskelgewebes in Krebs stattgefunden habe. Er benennt die Neubildung Myocarcinom. Da der Liebmann'sche Fall der einzige ist, welcher die unseren histologischen Anschauungen strikt zuwiderlaufende Umwandlung vom Myomgewebe in Krebs beweisen soll, so wird man bis weitere Untersuchungen ähnlicher Art vorliegen, die Deutung des Falls als Myocarcinom als etwas zweifelhaft ansprechen müssen.

Der sekundäre Uteruskrebs.

Die sekundäre Erkrankung des Uterus an Carcinom ist verschwindend selten im Vergleich zu der primären, kommt doch aber gelegentlich zur Beobachtung.

Die sekundäre Erkrankung des Uterus kann durch direkte Fortsetzung eines in der Nachbarschaft des Uterus sich entwickelnden Krebses entstehen, indem derselbe sich per contiguitatem von aufsen dem Uterus nähert; er kann ihn von der Schleimhaut der Portio vaginalis, vom Beckenbindegewebe von den Nachbarorganen oder von der Serosa her erreichen.

Die Portia vag. erkrankt sekundär beim Scheidenkrebs, vor allem vom hinteren Scheidengewölbe her, indem die kankroide Wucherung in der Oberfläche über das Scheidengewölbe auf die Portio übergreift und von hier in die Substanz des Uterus eindringt; auch durch Kontaktinfektion kann der Krebs vom hintern Scheidengewölbe die Portio ergreifen.

Carcinome der Blase und des Mastdarms ergreifen die äufsere Wand der Cervix, nachdem sie das Parametrium durchsetzt haben, und dringen in die Substanz desselben ein.

Das Corpus uteri erkrankt sekundär, wenn krebsig degenerierte Organe sich ihm anlegen und mit ihm verwachsen; adhäsive Prozesse gehen dieser Erkrankung immer voraus. Vor allem handelt es sich um Ovarialkrebse.

Cas.: Bei der Exstirpation eines halbmannskopfgrofsen carcinomatösen Ovarialtumors fand ich denselben in ca. fünfmarkstückgrofser breiter Anlagerung an der vorderen Uteruswand, von wo aus der Krebs ca. 1—1½ cm in die Tiefe gewuchert war. Schleimhaut und die angrenzende Muskulatur erwiesen sich als frei.

Ähnlich verhalten sich Krebse von Darmabschnitten, welche mit dem Uterus verwachsen und ihn krebsig infizieren. Auf diese Weise können umgekehrt wie beim Corpuskrebs Darmfisteln entstehen.

Eine andere Art der sekundären Uteruserkrankung sind die Metastasen, welche als Ablagerungen von Krebsknoten im Gewebe des Uterus auftreten. Dieselben finden sich in der Serosa, während der Krebs im Bereich der Peritonealhöhle sitzt, z. B. bei Ovarialkrebsen oder sind auf dem Wege der Blutbahnen in der Uteruswand gelangt bei Magen- und Lungenkrebsen, sowie bei allgemeiner Carcinose. Reichel teilt zwei Fälle mit, wo bei ausgedehnten Ovarialkrebsen sich polypöse Metastasen auf der Schleimhaut des Corpus entwickelt hatten. Schaper beobachtete eine Metastase in einem interstitiellen Uterusmyom bei primärem Lungenkrebs.

Litteratur.

(Die Zusammenstellung ist bis zum Ende 1895 so vollständig als möglich gemacht worden aus den späteren Jahren sind nur einige wichtigere Werke berücksichtigt worden.)

Abel, Über das Verhalten der Schleimhaut des Uteruskörpers bei Carcinom der Portio Arch. f. Gyn. 32, II.

Abel, K., Ein Fall von cirkumskriptem Cervixcarcinom und gleichzeitigem isolierten Krebsknoten im Fundus uteri. Berlin. klin. Wochenschrift 1889, Nr. 30.

Abel und Landau, Beiträge zur normalem und pathologischen Anatomie des Gebärmutterhalses. Archiv für Gynäkologie XXXVIII, p. 199.

Dieselben, Über das gleichzeitige Vorkommen von Krebs am Gebärmutterhalse und Körper. München med. Wochenschr. 1891, p. 102.

Dieselben, Eigenartige interstitielle Endometritis oder sarkomatöse Degeneration der Uterusschleimhaut. Centralbl. f. Gyn. Nr. 38.

Dieselben, Über das Verhalten der Schleimhaut des Uteruskörpers bei Carcinomen der Portio vaginalis. Archiv f. Gyn. Bd. XXXV, H. 2.

Dieselben, Beiträge zur pathologischen Anatomie des Endometrium. Archiv f. Gyn. Bd. XXXIV, H. 2.

Amann, jun., Kurzgefafstes Lehrbuch der mikroskopisch-gynäkologischen Diagnostik.

Derselbe, Über Neubildungen der Cervikalportion des Uterus. München 1892.

Derselbe, Über Kernstrukturen im Uteruscarcinom. Verhandl. d. deutsch. Ges. f. Gyn., Bd. VI, p. 755.

Auer, Engelbert, Beitrag zur Kenntnis der Carcinome am Uterus, im Besonderen das Verhalten des Portioepithels bei bestehendem Cervixcarcinom. Inaug.-Diss. Marburg 1891.

Babes, Cruosi hetilap 1891.

Bächer, Über Ätiologie und Therapie des Gebärmutterkrebses. Archiv für Gynäkologie, LIII, p. 47.

Beneckiser, A., Über eine seltene Art von sekundärem Carcinom des Uteruskörpers. Zeitschr. f. Geb. u. Gyn., Bd. XXII, p. 337—343.

Bierfreund, M., Über das Verhalten des Endometriums bei Carcinoma portionis et cervicis uteri. Diss., Königsberg, Koch, 25 p.

Bret (J.), Cancer de l'utérus et des ovaires. Province med., Lyon 1889, III, p. 249—251.

Bröse, Malignes Adenom der Cervix. Zeitschr. f. Geb. u. Gyn., Bd. XXXI, p. 184.

Derselbe, Myom und Carcinom. Zeitschr. f. Geb. u. Gyn., Bd. XXXI, p. 235.

Chaput, Epithélioma de l'utérus et du vagin avec envahissement de la vessie et des uretères. Bull. de la Soc. anat. de Par. 1888, LXIII, p. 90—93.

Chrobak, Faustgrofses Fibroid des Uteruskörpers; carcinomatöse Degeneration des Collum uteri. Ärztl. Ber. d. Priv.-Heilanst. d. Dr. A. Eder 1886. Wien 1887, p. 132—234.

Cornil (V.), Leçons sur l'anatomie pathologique des métrites, des salpingites et des cancers de l'utérus, faites à l'Hôtel Dieu, et recueillies par Lafitte et Toupet. Par., 1889, F. Alcan.

Cullingworth (C. S.), A case of squamous-celled carcinoma of the cervix uteri, in which the disease had extended in an upward and not in a down-ward direction. Tr. Obst. Soc. Lond. (1892) 1893, XXXIV, p. 135.

Czempin, Carcinoma corporis uteri mit Carcinom des S. Romanum. Zeitschr. f. Geb. u. Gyn. XXXI, p. 445.

Dandois, Du cancer du corps utérin. Rev. méd., Louvain 1894—95, XIII, p. 193—199.

Dennetières, Cancer primitif du corps de l'utérus; généralisation aux viscères abdominaux; péritonite avec épanchement purulent; mort. J. d. sc. méd. de Lille 1890, I, p. 325 bis 328.

Dubuisson, Atrophie du rein gauche, consécutive à l'oblitération de l'uretères. Cancer utérin. Gaz. d. hôp., Par. 1888, LXI, p. 319.

Durand (E. A.), Epithélioma de la portion cervicale du col utérin propagé à la vessie; hydronéphrose; lésions cardiaques. Bull. Soc. anat.-clin. de Lille 1886, I, p. 18—22.

Eckardt, Über das Verhalten der Schleimhaut des Corpus uteri bei Carcinom der Portio. Verhandl. des II. Kongresses der deutsch. Gesellschaft für Gynäkologie p. 295.

Ehrendorfer, Die primäre carcinomatöse Degeneration der Fibromyome des Uterus. Centralbl. f. Gyn. 1892, p. 513.

Eise Über einen Fall von doppeltem Uteruscarcinom. Diss., Würzburg 1894.

Elischer, Über Veränderungen der Schleimhaut des Uterus bei Carcinom der Portio vaginalis. Zeitschr. f. Geb. u. Gyn., Bd. 22, p. 15.

Emannel, Über einen weiteren Fall von Hornkrebs des Corpus uteri. Zeitschr. f. Geb. u. Gyn. XXXII, p. 477.

Fast, Über das primäre Carcinom des Corpus uteri. Diss., Berlin.

Fischer, E., Zur Entstehungsweise sekundärer Scheidenkrebse bei primärem Gebärmutterkrebs. Zeitschr. f. Geb. u. Gyn. 1891, Bd. 21, p. 185.

Flaischlen, Nikolaus, Über den primären Hornkrebs des Corpus uteri. Ztschr. f. Geb. u. Gyn., XXXII, 3, p. 347.

Derselbe, Deutsche med. Wochenschrift 1890, Nr. 30.

Flichter (L.), Zur Pathologie und Therapie des Carcinoma uteri nebst kasuistischen Beiträgen. Greifswald 1887.

Fränkel, E. (Hamburg), Über die Veränderungen des Endometrium bei Carcinoma cervicis uteri. Archiv f. Gyn., Bd. 33, H. 1.

Fürst, Livius, Über suspectes und malignes Cervixadenom. Zeitschr. f. Geb. u. Gyn. XIV, p. 352. (Ref.)

Gebhard, Vollständig carcinomatös entarteter Uterus mit Weiterverbreitung des Carcinoms auf beide Ovarien. Sitzung d. Gyn. Gesellsch. zu Berlin, Centralbl. f. Gyn. 1890, Nr. 12.

Derselbe, Über das maligne Adenom der Cervixdrüsen. Zeitschr. f. Geb. u. Gyn., XXXIII, p. 443.

Derselbe, Über die vom Oberflächenepithel ausgehenden Carcinomformen des Uteruskörpers, sowie über den Hornkrebs des Cavum uteri. Zeitschr. f. Gyn. 1892, Bd. XXIV, p. 1.

Gessner, Über den Wert und die Technik des Probecurrettements. Zeitschr. f. Geb. u. Gyn. XXXIV, p. 3.

Derselbe, Carcinomatös degenerierter Drüsenpolyp d. Corpus. Verh. d. Ges. f. Geb. u. Gyn., 8. Nov. 1895.

Geuer, Über das gleichzeitige Vorkommen von Carcinom und Myom am Uterus. Centralbl. f. Gyn., Bd. XVIII, p. 341.

Gläser, Virchows Archiv, XXV, p. 422.

Goldmann, Anatomische Untersuchungen über die Verbreitungswege bösartiges Geschwulste. Beitr. zur klin. Chirurgie, Bd. XVIII.

Grammatikati: Über die Veränderungen der Körperschleimhaut bei Krebs des Gebärmutterhalses. Journ. f. Geb. u. Fr. 1889, p. 867—888. (Neugebauer.)

Grossmann (J.), Carcinoma mixtum cervicis uteri et thrombopylephlebitis carcinomatosa cystica. Objazat. pat.-anat. izslied. stud. med. imp. Charkov. Univ. 1890, p. 201—207.

Hansemann, Die mikroskopische Diagnose bösartiger Geschwülste.

Heitzmann, Über Papilloma verrucosum an der Portio vaginalis uteri. Allg. Wien. med. Z., Nr. 48.

Hesse, Bruno, Ein Fall von primärem Carcinoma corporis uteri mit nachfolgenden Carcinomen d. Scheideneinganges. Inaug.-Diss. Jena 1886.

Hofmeier, M., Zur Anatomie und Therapie des Carcinoma corporis uteri. Ztschr. f. Geb. u. Gyn. XXXII, 2, p. 171.

Huber, K., Ein Fall von Verdoppelung des Uterus und der Vagina mit Carcinom. Archiv f. pathol. Anatomie und Phys., Bd. 108, I.

Hubert (E.), Le cancer du col utérus. Rev. méd., Louvain 1887, p. 241—248.

Janvrin, Case of carcinom a of a uterus bilocularis. Am. J. Obst. N. Y. 1888, XXI, p. 68—70.

Jones, (H.) M., Microscopic sections of fine tubular epithelioma of the cervix. Brit. Gyn. J., London 1890—91, VI, 92, 1 pl.

Kaldeweg, Über das Verhalten der Schleimhaut des Uteruskörpers bei Carcinom des Cervix. Diss., Würzburg.

Kaufmann, Schlesische Gesellschaft f. vaterländ. Kultur, 5. Mai 1894.

Klien, Über das Carcinom des unteren Gebärmutterabschnittes im Anschluſs an einen Fall von beginnender krankroider Papillargeschwulst. Münch. med. Wochenschr. 1894, Nr. 44.

Krauss und Kammerer, Adenoma cervicis malignum cysticum. Zeitschr. f. Geb. und Gyn., XXXIV.

Krukenberg, Zwei neue Fälle von Adenoma malignum der Cervixdrüsen. Monatsschr f. Geb. u. Gyn. Bd. V, p. 138.

Krüger, Otto, Zwei Fälle von malignem Adenom der Cervix uteri. Inaug.-Diss., Berlin 1892.

Krysiński, J., Ein Fall von Schleimhautkrebs des Uterus. Zeitschr. f. Gyn. u. Geb., XII, 1, p. 1.

Kürsteiner, Beiträge zur pathologischen Anatomie der Papillome und papillomatösen Krebse von Harnblase und Uterus. Arch. f. path. Anat. u. Physiol., Bd. 130, p. 64.

Lancial, Epithélioma utérin ayant déterminé de l'hydronéphrose et de l'hypertrophie du ventricule gauche du coeur. Bull. Soc. anat. clin. de Lille 1886, 1, p. 7.

Lauderer, Ein Adenom des Corpus uteri. Zeitschr. f. Gyn. 1892, Bd. XXV, p. 45.

Lebensbaum, Krebs der Vagina als Impfmetastase bei Corpuscarcinom. Centralbl. f. Gyn. 1893, Nr. 6.

Leca (L.), Des lésions secondaires au cancer de l'utérus. Paris 1888.

Leopold, Zur Diagnose des Carcinoma corporis uteri. Verhandl. d. deutsch. Gesellsch. f. Gyn. IV, p. 108.

Letulle (M.), Note à propos d'une observation de cancer du col utérin terminée par accidents urémiques. Progrès méd., Paris 1886, 2, s. IV, p. 737—741.

Lenberg (G.), Carcinoma corneum acinosum uteri. Objazat. pat.-anat. izslied. stud. med. imp. Charkov. Univ. 1890, p. 145—150.

Lewers (A. H. N.), Cancer of the body of the uterus. Tr. Obst. Soc. Lond. (1892) 1893, XXXIV, p. 213.

Liebman, C., Ein Fall von Myocarcinom des Uterus. Centralbl. f. Gyn. 1889, p. 291—293.

Liebmann, V., Über einen Fall von Myocarcinom des Uterus. Archiv f. path. Anatomie, Berlin 1889, CXVII, p. 82—107.

Limbeck, R. v., Zur Histologie der Carcinome der Portio vaginalis uteri. Prog. med. Wochenschr., XI, p. 25.

Littauer, Über Krebs der Gebärmutter und des Eierstockes bei derselben Person. Ges. f. Geb. z. Leipzig, Centralbl. f. Gyn., p. 68.

Löhlein, Carcinoma corporis uteri mit gleichzeitigem Carcinom beider Ovarien. Sitzung d. med. Gesellsch. zu Gieſsen vom 15. I. 89. Deutsche med. Wochenschr. 1889, p. 502-

Löhlein, Ein Fall von adenomatöser Erkrankung des Corpus uteri mit multipler Cystenbildung in der Corpuswand. Zeitschr. f. Geb. u. Gyn., Bd. XVII, H. 2, p. 330.

Mackenrodt, Carcinomatös entartete Uteruskörperpolypen. Zeitschr. f. Geb. u. Gyn., Bd. XXVIII, p. 179.

Mangin, Cancer de l'utérus; propagation à l'ovarie; kyste secondaire à marche rapide. Marseille méd. 1890, XXVII, p. 475—478.

Matthäi, Carcinom der Portio mit Metastase in der Schenkelbeuge. Zeitschr. f. Geb. u. Gyn. Bd. XXV, p. 388.

Menge, Über einen Fall von Carcinoma gelatinosum cervicis uteri. Centralbl. f. Gyn. XIX, p. 452.

Mironoff (M.), On the changes in mucous membrane of body of uterus in carcinoma of portio vaginalis or of cervix. J. akush. (jensk. bolicz.). St. Petersb. 1891, VI, p. 410—435.

Odebrecht, Epithelioma portionis vaginalis. Zeitschr. f. Geb. u. Gyn., Bd. 27, p. 203.

Orthmann, Diskussion in der geburtsh. Gesellschaft zu Berlin 13. Juli 1888.

Orthmann, Uterus septus mit Carcinoma cervicis et corporis. Centralbl. f. Gyn. 1888, Nr. 28.

Paschen, Ein Fall von doppeltem Uteruscarcinom. Centralbl. f. Gyn. XIX, p. 1064.

Penrose (C. B.), A case of primary carcinoma of the body of divided uterus. Med. News, Phila., 1894, LXIV, 239.

Peron, Cancer latent du col de l'utérus. Envahissement des deux uretères. Bull. de la soc. anat. de Par. 1895. Tom. IX, Fasc. I, p. 43.

Petit (A.), Ganglion sus-claviculaire gauche cancéreuse dans un cas de cancer de l'utérus. Bull. et mém. Soc. méd. d. hôp. de Paris 1888, 3. s. v., p. 26—30.

Petit (P.), Epithélioma hétéro-histique de l'utérus. Bull. et mém. Soc. obst. et gynéc. de Paris 1890, p. 276—278.

Derselbe, Un utérus atteint de cancroïde végétant à pédicule assez étroit, greffé vers le milieu de la lèvre postérieure du col. Bull. et mém. Soc. obst. et gyn. de Paris 1893, p. 33—35.

Pfannenstiel, Über das gleichzeitige Auftreten von Carcinom am Collum und am Körper des Uterus. Centralbl. 1892, p. 841.

Derselbe, Beitrag zur pathologischen Anatomie und Histogenese des Uteruskrebses auf Grund eines weiteren Falles von doppeltem Carcinom an der Gebärmutter. Centralbl. f. Gyn. 1893, Nr. 18.

Pichevin (R.), Epithelioma primitif du corps de l'utérus, fibrome utérin et chancre du col. N. Arch. d'obst. et de gynéc. Paris 1892, VII, 71—78.

Piering, O., Über einen Fall von atypischer Carcinombildung im Uterus. Zeitschrift f. Heilkunde, Bd. VIII, p. 4.

Potherat (E.), Epithélioma du col utérin; envahissement de la paroi vesico-vaginale; fistule. Bull. soc. anat. de Paris 1889, LXIV, p. 63.

Preuschen, von, Fibromyom und Carcinom am Uterus. Deutsche med. Wochenschr. 1892, p. 899.

Raymond, Ganglion sus-claviculaire gauche, cancéreux, dans un cas de cancer du col de l'utérus. Bull. et mém. Soc. méd. d. hôp. de Paris 1886, 3. s., III, p. 441—445.

Recklinghausen, v., Die Adenome und Cystadenome des Uterus und der Tubenwandung.

Reichel, Über das gleichzeitige Vorkommen von Carcinom des Uteruskörpers und des Eierstockes. Zeitschr. f. Geb. u. Gyn., Bd. XV, H. 2.

Renault, Cancer de l'utérus, avec propagation à l'ovaire gauche et à la face postérieure de la vessie. Bull. Soc. anat. de Paris 1888, LXIII, 523.

Resch (F.), Die Veränderungen der Körperschleimhaut bei Carcinom der Portio und der Cervix. Diss., Strafsburg, 1894.

Rhodes (H.), Carcinoma uteri, with secondary growth in the walls of the heart. Lancet, London 1891, I, p. 832.

Rosthorn, v., Über Schleimhautverhornung der Gebärmutter. Festschrift der deutschen Gesellschaft für Gynäkologie. Wien, A. Hölder.

Ruge, C., Über Adenoma uteri malignum und die verschiedenen Formen desselben. Ztschr. f. Geb. u. Gyn., XXXI, 2, p. 471.

Derselbe, Über Adenoma uteri. Die benigne und maligne Form. Verh. d. deutschen Ges. f. Gyn.

Derselbe, (Winter, Lehrbuch der gynäkologischen Diagnostik).

Ruge, P., Doppeltes Carcinom am Uterus. Zeitschr. f. Geb. u. Gyn., Bd. XII, p. 202.

Rump, Entfernung eines carcinomatös entarteten Myoms. Frauenarzt, Berl. 1888, III, p. 187.

Saurenhaus, Das Verhalten des Endometriums bei Carcinomen der Portio vaginalis. Zeitschr. f. Geb. u. Gyn., Bd. XVIII.

Schaper (H.), Über eine Metastase eines primären Zungenkrebses in ein interstitielles Uterusmyom. Arch. f. path. Anat. etc., Berl. 1892, CXXIX, p. 61—76.

Schauta, Prager med. Wochenschrift 1887, Nr. 28.

Schönheimes, Zur Lehre vom Krebs des Gebärmutterkörpers. Arch. f. Gyn., Bd. 45, p. 157.

Schwarz, Über multiple Epitheliombildung auf der Vaginalschleimhaut bei gleichzeitigem Carcinoma cervicis. Verh. d. deutsch. Ges. f. Gyn. 1886, I, p. 335—342.

Seelig, Pathologisch-anatomische Untersuchungen über die Ausbreitungswege des Uteruscarcinoms im Bereiche des Genitaltractus. Arch. f. path. Anat., CXL, p. 80.

Seelig, M., Pathologisch-anatomische Untersuchungen über die Ausbreitungswege des Gebärmutterkrebses. Diss., Strafsburg 1894.

Sondheimer, Primäres Corpuscarcinom mit Hämatometra und Hämatocolpos bei Atresia vaginae senilis. Monatsschr. f. Geb. u. Gyn., I, p. 348.

Stone, Malignant adenoma of the uterus. The New York med. Journ. July 27.

Stotypinskéj, Interstitielles Myom des Corpus und Collumkrebs. Totalexstirpation. Wratsch 1889, p. 1032. (Neugebauer.)

Stratz, Totalexstirpation des Uterus p. vag. wegen Carcinom. Gyn. Tijdschrift voor Ned. Indie. XXVIII, p. 4.

Ten Bockel Huinink (J. A.), Het gelijktidig voorkomen van fibromyomen en carcinom van het corpus uteri. Nederl. Tijdschr. v. Verlosk. en Gyneec., Haarlem 1893, IV, p. 219—228.

Thiem, Beiträge zur Indikationsstellung der vaginalen Totalexstirpation des Uterus und zum Verlauf nach derselben, sowie Mitteilungen über das Verhalten der Corpusschleimhaut beim Krebs des Scheidenteils. Centr. f. Gyn. 1888, Nr. 47.

Trowbridge (E. H.), Malignant disease of the uterus. Boston M. a. S. J. 1894, CXXXI, p. 177—179.

Valat (P.), De l'épithélioma primitif du corps de l'ntérus. Paris 1888.

Veiguchi, J., Shykinkan fujen bugan kiji (The pathologicae anatomy of carcinoma uteri). Iji Shinbun, Tokia 1886, no. 186, p. 3—11.

Veit, J., Über Krebs der Gebärmutter. Berl. klin. Wochenschr. 1889, XXVI, p. 701.

Derselbe, Zur Anatomie des Carcinoma uteri. Zeitschr. f. Geb. u. Gyn., XXXII, p. 496.

Venn, Über gleichzeitiges Vorkommen von Carcinoma und Myoma corporis uteri. Inaug.-Diss., Giefsen 1889.

Vilmar, Über Carcinoma corporis uteri. Diss., Strafsburg 1894.

Wagner, W., Fibromyom u. Carcinom des Corpus uteri. Deutsche med. Wochenschr., XII, p. 29.

Wahn, Über einen Fall von primärem Carcinom des Corpus uteri mit sekundären Carcinomen der Vagina. Diss., Halle 1890.

Wahrendorf, Fibromyome und Carcinome des Uterus. Diss., Berlin 1887.

Warchavskaia (Estelle), De l'urémie et de l'état du coeur dans la néphrite compliquant le cancer de l'utérus. Paris 1890.

Wehmer, Über gleichzeitiges Vorkommen bösartiger Geschwülste des Uterus und des Ovarium. Diss., Würzburg 1894.

Weichselbaum (A.), Sekundärer Scirrhus der Harnblase, des Uterus und seiner Adnexa. Ber. d. k. k. Krankenanst. Rudolph-Stiftung in Wien (1885) 1886, p. 433.

Wertheim, Cervixcarcinom von einem Uterus bicornis unicollis. Centralbl. f. Gyn., Bd. XVIII, p. 679.

Williams, Über den Krebs der Gebärmutter.

Winter, Über die Recidive des Uteruskrebses, insbesondere über Impfrecidive. Zeitschr. für Geburtsh. u. Gyn., Bd. XXVII.

Winter, G., Carcinoma corporis uteri m. Metastasen im Ovarium. Zeitschr. f. Geb. u. Gyn., Bd. XXX, 1, p. 285.

Zamschin, (A. J.) K., Kazuist. sovmiest sutschest. fibromiomy tiela iraka scheike maki (Fibromyoma des Corpus uteri u. Carcinoma cervices). Vrach, St. Petersb. 1888, IX, p. 849, 874.

Zabolotzky, Cancer à cellules plates du corps de l'utérus. Nouvelles Archives d'Obst. et de Gyn., X, p. 10.

Zeits, Carcinom des Labium minus, der Portio vaginalis und der Mamma. Centralbl. 1892. p. 780.

Zweifel, Zwei durch Totalexstirpation entfernte Uteri mit Cervixcarcinom, wovon der eine Fall einen Uterus duplex betrifft. Heilung. Centralbl. f. Gyn. 1888, p. 47.

Derselbe, Vorlesungen über klinische Gynäkologie 1892, p. 322.

Ätiologie, Symptomatologie, Diagnose und Radikalbehandlung der Uteruscarcinome.

Von

R. Frommel, Erlangen.

Inhalt: Ätiologie 255—270. — Symptomatologie 270—279. — Diagnose 279—294. — Diagnose der Ausbreitung des Krebses 294—299. — Mikroskopische Diagnostik 299—315. — Therapie 315. — Die partiellen vaginalen Operationen 315—332. — Die abdominalen Operationen 332—359. — Die Freund'sche Operation 336—353. — Die supravaginale Amputation des Uteruskörpers von der Bauchhöhle aus 353—354. — Die vaginale Totalexstirpation 359—414. — Geschichtliches 359—362. — Die Ligaturmethode nach Sauter-Récamier-Czerny 362—399. — Totalexstirpation mit Klemmen 399—414. — Die sakralen Operationen 414—425. — Die perineale Methode 425—426. — Die Ergebnisse der einzelnen Operationen 426—434. — Kritik der Methoden und Anzeigestellung 434—443. — Die Versuche von W. A. Freund mit künstlicher Blutleere 444—449. — Die Rezidive 449—460.

Litteratur.

Die Lehrbücher der Gynäkologie von Fehling, Fritsch, Martin, Schröder-Hofmeier, Schauta, v. Winckel, Pozzi in ihren neuesten Auflagen, die Neubildungen des Uterus von Gusserow in Billroth und Lücke, Handbuch der Frauenkrankheiten, Band 2, 1886, und die Lehrbücher der gynäkologischen Operationslehre von Hegar-Kaltenbach (4. Auflage) und Hofmeier (3. Auflage) werden hier auch für die folgenden Abschnitte angegeben. Die rein kasuistische Litteratur, besonders in den therapeutischen Abschnitten, ist nicht aufgeführt; dieselbe ist im Jahresbericht über die Fortschritte auf dem Gebiete der Geburtshilfe und Gynäkologie Band 1—10, sowie im Centralblatt für Gynäkologie zu finden.

Adamkiewicz, Untersuchungen über den Krebs. Wien 1893.

Albaran, La semaine méd. 1889, pag. 117.

Albers-Schönberg, Beitrag zur Statistik des Carcinoma uteri. Jahrbücher der Hamburgischen Staatskrankenanstalten, Bd. IV.

Amann, Über die Entstehung des Carcinoms der Cervikalportion des Uterus. Centralbl. f. Gyn. Bd. XVIII, pag. 1031.

Ashton (W. E.), The relation of laceration of the cervix to malignant disease and its treatment. Med. and Surg. Reporter, Philad, 1891, XV, 328—33.

Bäcker, Über Ätiologie und Therapie des Gebärmutterkrebses. Arch. f. Gyn. Bd. LIII. pag. 47.

Baldy (J. M.), Cervical cancer in a negress, 28 years old, presumably a virgin. Ann. Gynaec. and Paediat. Philad. 1891—92; V, 114.

Bard, La specificité cellullaire etc. Semaine méd. Bd. XIV, Nr. 15, 1894.

Beneke, Neuere Arbeiten zur Lehre vom Carcinom 1886—1891. Schmidt's Jahrbücher, Bd. CCXXXIV, pag. 73.

Beyerle, Über den Krebs der Gebärmutter. 1818.

Birch-Hirschfeld, Eulenburg's Realencyklopädie. III. Aufl.

Blau, Einiges Pathologisch-Anatomisches über den Gebärmutterkrebs. Diss. Berlin 1870.

Borrel, Arch. de méd. exper. Bd. II, 1890.

Breisky, Über Beziehungen des Narbenektropium etc. Prager med. Woch. 1877, Nr. 28.

Brenner, Carcinoma uteri prolapsi. Wien. Klin. Wochenschr. 1891, pag. 920.

Butlin, Brit. med. Journ. 26. Febr. 1887.

Chase (W. B.), The genesis of malignant disease of the cervix uteri. Brooklyn M. J. 1892, VI, 160—174.

Chiari, H., Wiener med. Jahrbuch 1877, Heft 3.

Cornil, Internat. med. Kongrefs. Centralbl. f. path. Anat. u. allg. Pathol. 1894, Nr. 9.

Darier, Soc. de biologie. Avril 1889.

Dean, The Lancet. April 1891, pag. 768.

Dowd (C. N.), Etiology of cancer of the cervix uteri. Proc. N. York Path. Soc. (1890). 1891, 60—62.

Eckard, C. Th., Ein Fall von Cervixcarcinom bei einer 19jähr. Jungfrau. Arch. f. Gyn. Bd. XXX, 3.

Eberth, Fortschritte der Med. Bd. VIII, 1890.

v. Eiselsberg, Wiener klin. Woch. Bd. III, 1890, pag. 48.

v. Esmarch, Über die Ätiologie und Diagnose der Carcinome. Arch. f. klin. Chir. Bd. XXXIX, H. 2

Firket, Annales de la soc. belge de microscopie. Bd. XVI, 1891.

Fischel, Lacerationsektropium und Portiocarcinom. Wiener klin. Rundschau 1897, Nr. 9.

Fischer, Zur Entstehungsweise sekundärer Scheidenkrebse etc. Zeitschr. f. Geb. u. Gyn. Bd. XXI, S. 185.

Freund, W. A., Über Ausgangspunkte und Verbreitungswege des Carcinoms im weiblichen Becken. Virchow's Arch. Bd. LXIV. pag. 1.

Ganghofer, Bayer. Zeitschr. f. Heilkunde, IX, 4. 5. 1888.

Glatter, Deutsche Vierteljahresschr. f. öffentl. Gesundheitspflege, von Reclam, 1870, pag. 161.

Goodell (W.), Prolapse of the uterus with hypertrophy of the supravaginal portion of the cervix, cancer of the uterus, anteflexion, dysmenorrhoea, dilatation. Coll.-Clin. Rec., Philad. 1888, IX, 157—60.

Derselbe, Epithelioma of the cervix in a case of prolapsus uteri, operation for the removal of the growth, with opening of Douglas's cul-de-sac, and completion of the operation by removal of the whole womb. Boston M. and S. J., 1886; CXIV, 313.

Gusserow, Die Neubildungen des Uterus. Handbuch der Frauenkrankheiten von Billroth und Luecke. II. Auflage, II. Bd. Stuttgart 1886. (Dort findet sich auch die ältere Litteratur bis 1886 verzeichnet.)

Derselbe, Über Carcinoma uteri. Volkmann's Samml. klin. Vortr. 1871, Nr. 18.

Guthmann, Über den Einfluſs der Erblichkeit auf die Entstehung des Uteruscarcinoms (Corpuscarcinom bei 3 Schwestern). Inaug.-Diss. Würzburg 1888.

Hanau, Erfolgreiche Übertragung etc. Fortschr. d. Med. Bd. VII.

Hanks (H. T.), Vaginalhysterectomy, complete procidentia uteri, recovery. Ann. Gyn. and Obst. J., N. Y., 1894. V. 249.

Hansemann, Berliner klin. Woch. 1894. Nr. 1, pag. 11.

Derselbe, Über asymmetrische Zellteilung etc. Virchow's Archiv Bd. CIX u. Arch. f. Anat. und Physiol., Heft 3 u. 4, 1890.

Derselbe, Über pathol. Mitosen. Virchow's Arch., Bd. CXXIII.

Derselbe, Studien über Spezifizität etc. Arch. f. mikr. Anat. Bd. XLIII, pag. 244.

Hauser, Das Cylinderepithelcarcinom des Magens etc. Jena 1890.

Derselbe, Zur Histogenese des Krebses. Virchow's Arch. Bd. CXXXVIII, pag. 482.

Derselbe, Über Polyposis adenomat. etc. Deutsches Arch. f. klin. Med. Bd. LV, pag. 429.

Derselbe, Über die Protozoen etc. Biol. Centralbl. Bd. XV, Nr. 18 u. 20.

Hofmeier, Zur Statistik etc. Zeitschr. f. Geb. u. Gyn. Bd. X.

Holländer, Exstirpatio uteri et vaginae bei einem 9monatlichen Kinde. Deutsche med. Wochenschr. Nr. 16, pag. 102.

Jenny, Beiträge zur Lehre vom Carcinom. Diss. inaug. Zürich 1895.

Israel, Festschr. f. Virchow. Berlin 1891, Reimer.

Karg, Über das Carcinom. Deutsche Zeitschr. f. Chir. Bd. XXXIV.

Kelly (H. A.), Cancer of the cervix uteri in the negress; physometra in the negress, due to cancer; mania following operation; recovery. Tr. South. Surg. and Gynaec. Ass. 1890. Philad. 1891. III. 386—90.

Kietlinski (F.), Prolapsus uteri completus cum carcinomate portionis vag. incipiente; exstirpatio uteri totalis, (recovery). Protok. zasaid. a Kush.-ginek. Obst. v. Kieve, 1888, II, 95—103.

Klebs, Die allg. Pathologie. II. Jena 1889. Fischer.

Krämer, Zur Ätiologie vom Carcinom insbesondere des Uterus. Diss. Berlin 1897.

Kurtz, Über Carcinom am prolabierten Uterus. Ein Beitrag zur Ätiologie des Cervixcarcinoms. Diss. Tübingen, 1894.

Landau, L., Zur Diagnose u. Therapie des Gebärmutterkrebses. Volkmann's Sammlung klin. Vortr. Nr. 338, pag. 2419.

Lapschin, Statistik der Krebskranken im alten Katharinen-Hospital in Moskau im Laufe Decenniums 1883—94. Wratschebugje Sabinsky 1894. Bd. III.

Leopold, Arbeiten aus der kgl. Frauenklinik in Dresden. Bd. II, 1895, pag. 175.

Derselbe, Untersuchungen zur Entstehung des Carcinoms. Naturforschervers. in Frankfurt 1896; Centralbl. f. Gyn. 1896, pag. 1121.

Loris-Melikoff, Zur Ätiologie und Statistik der Krebsneubildungen. Protok. Zuperatorskawo Kawkar. Med. Obst. Juni 95.

Lubarsch, Hyperplasie und Geschwülste. Ergebnisse der allg. path. Morph. u. Phys. von Lubarsch und Ostertag. Wiesbaden. Bergmann. Bd. I, pag. 421 u. Bd. II, pag. 607.

Derselbe, Über den primären Krebs des Ileum. Virchow's Arch. Bd. CXI.

Malassez, Archives de méd. exp. et d'anatom. path. Mars 1890.

Marshall, The Morton Lecture on cancer etc. Lancet II 21. Nov. 1889 u. 22. Aug. 1891.

Meyer, E., Beiträge zur Geburtsh. etc. Bd. III, pag. 7.

Michel (M.), Carcinoma uteri in the negro. Med. News, Phila. 1892, XI, 400—402.

Müller, O., Zur Lehre vom Carcinoma uteri. Charité-Annalen Bd. XVIII, pag. 527—549.

Müller, V., Über Protozoenbefunde im Ovarial- und Uteruscarcinom. Monatsschr. f. Geb. u. Gyn. I, 561.

Derselbe, Über Parasiten im Uteruscarcinom. Arch. f. Gyn. XLVIII, 361.

Paget, The Morton lecture on cancer etc. Brit. Med. J. November 1897.
Parent Duchâtelet, La prostitution de la ville de Paris. Paris 1836.
Petersen, Centralbl. f. Bakteriol. Bd. XIV. pag. 15.
Pfeiffer, Untersuchungen über den Krebs. Jena 1893.
Pomtow, Carcinoma uteri prolapsi. Diss. Berlin 1893.
Raymond, Origine épithéliale etc. Gaz. d. Hôp. 105, 1889.
Ribbert, Beiträge zur Histogenese des Carcinoms. Virchow's Arch. Bd. CXXXV.
Derselbe, Weitere Beobachtungen etc. Centralbl. f. allg. Pathol. Bd. V, pag. 697.
Derselbe, Über die Entstehung der Geschwülste. Deutsche med. Wochenschr. 1895.
Derselbe, Über die Histogenese etc. Virchow's Arch. Bd. CXLI.
Derselbe, Das pathol. Wachstum der Gewebe etc. Bonn 1896.
Derselbe, Über Rückbildung an Zellen und Geweben und über die Entstehung der Geschwülste. Biblioth. Med. Abt. C. 1897.
Derselbe, Über Einschlüsse etc. Deutsche med. Woch. 1891, Nr. 42.
Robert, Des affections granuleuses, ulcéreuses, carcinomateuses du col de l'utérus. Paris 1848.
Rosenthal, Über Zellen mit Eigenbewegung des Inhaltes bei Carcinomen des Menschen und über die sogenannten Zelleinschlüsse auf Grund von Untersuchungen an lebensfrischem Material. Arch. f. Gyn., Bd. LI, Heft 1.
C. Ruge u. J. Veit, Der Krebs der Gebärmutter, Stuttgart 1881, Enke.
Schattock and Ballance, Transact. med. Soc. Bd. XXXVIII, 1888.
Scheuerlen, Die Ätologie des Carcinoms. Deutsche med. Woch. 1886 pag. 48.
Schmeltz, Über Ätiologie und Pathogenese des Carcinoms. Internat. med. Kongress in Moskau 1897.
Schütz, Carcinombefunde. Frankfurt 1890.
Schwarz, Über den Carcinom-Parasitismus. Beitr. zur klin. Med. u. Chir. Herausgeg. vom Red.-Comité der Wiener klin. Woch. Wien, Braumüller, Heft 12.
Sellheim, Über die Verbreitungsweise des Carcinoms in den weiblichen Sexualorganen durch Einimpfung auf dem Lymph- oder Blutwege. Diss. Freiburg i. B. 1895.
v. Siebold, E., Über den Gebärmutterkrebs. Berlin 1824.
Sippel, Überimpfung des Carcinoms auf gesunde Körperstellen der Erkrankten. Centralbl. f. Gyn. Bd. XVIII, pag. 88.
Spinelli (P. G.), Un caso rarissimo di sviluppo precoce di cancro del çollo dell' utero in giovane di 18 anni. Riv. clin. d'Univ. di Napoli, 1890, XI, 75—77.
Steinhaus, Virchow's Arch. Bd. CXXVII, pag. 175.
Sutton and G. Brodie, Adenomata (erosions) of os uteri in macaque monkeys. Brit. M. J., Lond., 1889, II, 1277.
Tanner, On cancer of female sexual organs. London 1863.
Téallier, Du cancer de la matrice. Paris 1836.
Thiersch, Der Epithelkrebs, namentlich der äusseren Haut. 1865.
Thoma, Fortschritte der Med. 1889, Nr. 11.
Thorn, Zur Infektiosität des Carcinoms. Centralbl. f. Gyn. Bd. XVIII, pag. 228.
Tillmanns, Die Ätiologie u. Histogenese des Carcinoms. Arch. f. klin. Chir. Bd. L, pag. 3.
Tschop, Centralbl. f. Gyn. 1897, Nr. 2.
Ullmann, Carcinoma uteri prolapsi. Wiener med. Presse 1889, XXX, 1969.
Verneuil, Revue de Chir. Bd. IX, 1889.
Virchow, Die Entwickelung des Krebses. Virchow's Archiv Bd. I.
v. Volkmann, Über den primären Krebs etc. Klin. Vortr. 334—35, 1889.

Wagner, Der Gebärmutterkrebs. Leipzig 1858.
Waldeyer, Die Entwickelung der Carcinome. Virchow's Arch. Bd. XLI u. LV. — Volkmann's Vorträge Nr. 33.
Wehr, v. Langenbeck's Arch. Bd. XXXIX, pag. 216.
Williams (J. W.), Carcinoma of the cervix uteri in the negress. John Hopkins Hosp. Rep., Balt., 1890, II. 224—26.
Williams, Über den Krebs der Gebärmutter. Deutsche Übersetzung von Abel u. Th. Landau, Berlin 1890, Hirschwald.
Williams, Ursprung der bösartigen Uterustumoren. Ann. of Surg. 1896.
Winter, Über die Recidive des Uteruskrebses etc. Zeitschr. f. Geb. u. Gyn. Bd. XXVII, pag. 101.
Zahn, Beiträge zur Histogenese des Carcinoms. Virchow's Arch. Bd. CXVII.

Es wird nicht von der Hand zu weisen sein, ehe wir auf die dem Gebärmutterkrebs eigentümlichen ätiologischen Momente eingehen, einen kurzen Blick auf die Forschungen zu thun, welche über Histogenese und Ätiologie des Krebses im allgemeinen vorliegen, umsomehr als das Carcinom des Uterus keine wesentliche Sonderstellung gegenüber dieser Neubildung in anderen Organen einnimmt. In der Frage der Histogenese des Carcinoms steht wohl die gröfsere Mehrzahl der Kliniker und pathologischen Anatomen heute auf dem Standpunkte der Lehre, welche zuerst Thiersch und dann Waldeyer festgelegt haben, dafs die Neubildung von den Deckepithelien und Drüsenzellen ihren Ausgang nimmt, also eine rein epitheliale von Zellabkömmlingen des äufseren und inneren Keimblattes stammende Geschwulst darstellt. Mit der Annahme dieser Lehre mufste die Virchow'sche Anschauung, dafs die Krebse zwar wohl epithelialer Herkunft sein können, aber unter Umständen durch Metaplasie mesodermaler Elemente, d. h. durch Umwandlung von Bindegewebszellen in epithelähnliche Gebilde entstehen, der Boden entzogen werden. In der That ist nicht nur von zahlreichen Forschern nach Thiersch und Waldeyer der direkte Nachweis des Zusammenhanges der Neubildung mit dem epithelialen Mutterboden erbracht worden, sondern es häufen sich auch die Beweise dafür, dafs nach der Bildung der drei Keimblätter eine gewisse Spezifizität der Zellen gewahrt bleibt, indem weder in physiologischer noch pathologischer Beziehung Übergänge der einzelnen Zellarten ineinander einzutreten pflegen. (Bard, Marshall, Hansemann.)

Wenn demnach über die Entstehung des Krebses aus epithelialen Gebilden Übereinstimmung herrscht, so ist dies weniger der Fall bezüglich der Momente, welche zu dieser schrankenlosen Zellproliferation mit allen ihren Folgen den Anstofs geben. Bisher nahm man nach Thiersch-Waldeyer an, dafs in der atypischen destruierenden Wucherung der Epithelien das primäre Moment der Entstehung des Carcinoms zu suchen sei, wobei diese epithelialen

Haufen und Stränge in einem meist entzündlich gereizten Stroma sich weiter entwickeln und nun in schrankenloser Weise über den Mutterboden hinauswachsen. Dem gegenüber hatte Cohnheim die Ansicht verfochten, dafs die Entstehungsweise der Carcinome auf abgesprengte Epithelgruppen zurückzuführen sei, welche in embryonaler Zeit bei der Anlage der Organe aus dem Zusammenhange gerissen und isoliert liegen geblieben sind. Prädilektionsstellen hierfür sind besonders die Partien, an welchen die verschiedenen Keimblätter sich in einander einstülpen, also hauptsächlich die Orificien der einzelnen Organe. Diese Theorie Cohnheims, welche auf den ersten Blick etwas Bestechendes hatte, ist wohl nur für eine geringe Anzahl von Neubildungen verwertbar, aber gewifs nicht für die Mehrzahl der Krebse. Abgesehen davon, dafs experimentelle Versuche, durch Übertragung embryonaler Keime Carcinom zu erzeugen, zu keinem Ergebnisse führen und überhaupt für diese Hypothese der anatomische Beweis ausblieb, ist mit derselben auch für die Erklärung der Histogenese des Krebses nichts gewonnen, wie Schröder richtig bemerkt, da dadurch in keiner Weise erklärt wird, warum bei Vorhandensein abgesprengter Epithelhaufen in einem Falle sich Carcinom entwickelt, während bei anderen Individuen diese Elemente bis ans Lebensende derselben in beschaulicher Ruhe schadlos verharren; auch v. Winckel, Volkmann, Esmarch und zahlreiche andere Autoren haben gegen die Cohnheim'sche Theorie Front gemacht. Übrigens hat Cohnheim selbst dieselbe zuletzt in wesentlich gemilderter Form verfochten.

Es mufste aber hier der Cohnheim'schen Hypothese Erwähnung gethan werden, weil in neuerer Zeit durch Ribbert eine zwar keineswegs identische aber an die Cohnheim'sche anklingende Anschauung in zahlreichen Arbeiten vertreten wurde. Nach Ribbert's Anschauung ist das grundsätzlich Wichtige für Carcinombildung, dafs Epithelzellen in irgend einer Weise aus ihrem Zusammenhange losgelöst werden, ohne dafs dabei irgend eine Anaplasie der Zellen einzutreten braucht; solange die Zelle in ihrem natürlichen Zusammenhange bleibt, entsteht kein Krebs — es giebt also keine Krebsentwickelung durch primäre aktive Wucherung und Anaplasie der Epithelien. Derartige Loslösung epithelialer Zellen aus ihrem natürlichen Verbande können sich ereignen bei embryonaler Bildung im Sinne Cohnheims, dann durch Traumen, vor allem aber durch primäres aktives Wuchern des unter dem Epithel gelegenen Bindegewebes. Dabei wäre der Vorgang derartig, dafs die in starker Wucherung begriffenen Bindegewebszellen in das Epithel der Drüsen, der äufseren Bedeckung etc. hineinwachsen und so zur Ablösung oder Absprengung der Epithelien Veranlassung geben; die abgelösten Epithelien vermehren sich im Stroma des wuchernden Bindegewebes und wachsen nun in atypischer Richtung weiter, da ihnen der Weg zu ihrem Mutterboden durch das gewucherte Bindegewebe verlegt ist. Die Ausführungen Ribbert's sind von grofsem Interesse und sie scheinen vor allem den Zusammenhang des gereizten Bindegewebes in der Peripherie sich ausbreitender Carcinome mit dem letzteren in befriedigender Weise zu erklären. Doch ich vermag

die allgemeine Richtigkeit derselben trotzdem nicht anzuerkennen. Die schönen Untersuchungen Hauser's beim Magen- und Darmkrebs haben meines Erachtens mit Sicherheit dargethan, dafs bei beginnenden Carcinomen derartiges gereiztes Bindegewebe gar nicht vorhanden ist, sondern dafs das Bindegewebe in der Umgebung der sich umwandelnden Epithelien sich durchaus unthätig verhält, also von einer primären aktiven Thätigkeit des Bindegewebes keine Rede sein kann. Die Untersuchungen Hauser's sind von Lubarsch und v. Notthaft durchaus bestätigt; von besonderem Interesse sind hierbei auch die Ergebnisse der Arbeit von Jenny, welcher im Anschlufs an die Beobachtungen Hanau's bei experimentell erzeugtem Krebs der Bauchhöhle bei Ratten kleinste Knötchen studieren konnte und primäres aktives Wachstum des Epithels unter deutlichen morphologischen Veränderungen der Zellen und mit ausgesprochener Neigung der Ausbreitung in die Tiefe feststellte.

Ich stelle mich daher mit Hauser u. a. auf den Standpunkt der Lehre von Thiersch und Waldeyer, nach welchen das Carcinom durch primäre Wucherung der Epithelien unter Veränderung der biologischen Eigenschaften der Epithelzellen (Anaplasie Hansemann) entsteht.

In neuerer Zeit ist nun der Versuch gemacht worden, die Entstehung der Carcinome auf Wirkung spezifischer Mikroorganismen zurückzuführen, nachdem zuerst Scheuerlen den Krebsbacillus entdeckt zu haben glaubte; es ist aber sehr bald wieder absolute Stille auf diesem Gebiete eingetreten, nachdem die Unrichtigkeit derselben sich erwiesen hatte. Dafs in Carcinomen Mikroorganismen verschiedenster Art vorkommen, kann keinem Zweifel unterliegen und ist von Zahn, Hauser, Ribbert, Verneuil u. a. bestätigt worden, niemals aber wurde ein Einflufs derselben auf die epithelialen Krebszellen in irgend einer Weise erwiesen.

Dagegen hat bekanntlich die parasitäre Theorie der Entstehung des Krebses die allgemeine Aufmerksamkeit in viel höherem Mafse zu erregen vermocht und die zahlreichen Mitteilungen pro et contra haben bereits eine recht beträchtliche Litteratur hervorgerufen. Nachdem Darier, Malassez, Albarran, Thoma in Carcinomzellen eigentümliche Gebilde nachgewiesen resp. aufs neue gefunden hatten (sie waren schon früher von Virchow u. a. beobachtet worden), welchen sie die Deutung parasitärer, selbständiger Gebilde, nämlich als Protozoen resp. Sporozoen geben zu müssen glaubten, häuften sich derartige Beobachtungen von den verschiedensten Seiten, ja die neue Lehre wurde noch insofern erweitert, dafs Adamkiewicz und Pfeiffer den Krebszellen überhaupt ihre Herkunft von Epithelzellen absprachen und dieselben als zu den Coccidien gehörige parasitäre Gebilde bezeichneten. Neuerdings beschrieb Schmeltz wieder Befunde in Carcinomen, welche dafür sprechen sollen, dafs in der That Protozoen mit Sporenbildung in den Carcinomzellen vorhanden sind, in welchen er die Ursache der Verbreitung der Carcinome erblickt. Nebenbei sei bemerkt, dafs V. Müller auch in Uteruscarcinomen intracelluläre Gebilde gesehen hat, die er als parasitäre Gebilde deuten zu müssen glaubt. In neuerer Zeit untersuchten Rosenthal und Leopold eine

Reihe von Uteruscarcinomen in lebensfrischem Zustande und konnten dabei ebenfalls die beschriebenen Zellformen und Zelleinschlüsse, insbesondere auch die sogenannten Körnchenzellen mit lebhaft sich bewegendem Inhalt nachweisen. Nach ihren Untersuchungen spricht bei diesen Vorgängen vieles für eine fettige Degeneration der zelligen Elemente.

Bald aber traten ebenso gewichtige Stimmen auf, welche teils die Deutung dieser Gebilde als Sporozoen leugneten, teils wenigstens ihre Eigenschaften als Krebserreger mehr weniger entschieden bestritten; ich verweise in dieser Beziehung auf die Arbeiten von Eberth, Birch-Hirschfeld, Ribbert, Cornil, Karg, Steinhaus, Schütz, Dean, Firket, Israel, Borrel, Petersen, Hansemann, Hauser, Schwarz u. a. Bei dem gegenwärtigen Stande der Frage kann man nur sagen, dafs alle die angeblichen Beweise für die parasitäre Herkunft der Carcinome auf sehr schwachen Füfsen stehen. Zunächst haben viele der Parasitenentdecker offenbar ganz verschiedene Dinge gesehen und für den gröfseren Teil der beschriebenen angeblichen Parasiten ist bereits mit gröfster Wahrscheinlichkeit nachgewiesen, dafs es sich dabei um falsche Deutung der Beobachtung handelt. Schwarz hat jüngst neben anderen in überzeugender Weise dargethan, dafs es sich bei der Mehrzahl der beobachteten Zelleinschlüsse um Degenerationsvorgänge der Epithelzellen, Leukocyten oder deren Derivate handelt. Hauser betont mit Recht, dafs zwischen zweifellosen Infektionskrankheiten und der Entwickelung der bösartigen Geschwülste in ihrem Verlaufe keinerlei Analogie besteht, da zwischen der Metastasenbildung der Geschwülste und derjenigen bei den sogenannten Infektionsgeschwülsten der fundamentale biologische Unterschied besteht, dafs bei den letzteren die Mikroorganismen, bei ersterem die Geschwulstzellen selbst die Weiterverbreitung des Prozesses im Organismus bewirken.

Aufserdem fehlt bei der parasitären Theorie der Krebsentwickelung bisher noch ein Beweis, der vor allen gefordert werden mufs; das ist der der experimentellen Erzeugung des Carcinoms durch Isolierung der Parasiten und Überimpfung derselben in Reinkultur. Die Versuche, welche bisher in dieser Richtung vorliegen, haben auf Beweiskraft keinen Anspruch.

Eine weitere Frage möchte ich im Anschlufs an diesen Gegenstand noch berühren, nämlich die der Übertragungsfähigkeit des Carcinoms von einer Stelle des Körpers auf eine andere resp. von einem Organismus auf den anderen. Es ist vielfach die klinische Beobachtung gemacht worden, dafs, wenn eine carcinomatöse Neubildung einer gesunden Organoberfläche längere Zeit anliegt, an der betreffenden Stelle, welche mit dem Krebsgewebe in keiner direkten räumlichen Verbindung steht, wieder Krebs von derselben Struktur sich bilden kann (Kontaktinfektion), so dafs z. B. bei Lippenkrebs der Unterlippe genau gegenüberliegend ein solcher der Oberlippe sich bildet, oder dafs bei Cancroid der Vulva genau da, wo der Krebs der einen Schamlippe der anderen anliegt, wieder ein Cancroid entsteht, welches durch gesundes Gewebe vom ersteren getrennt ist. Aufserdem sind in letzter Zeit gerade auf gynäko-

logischem Gebiete zahlreiche Beobachtungen in der Richtung gemacht worden, dafs z. B. bei Exstirpationen carcinomatöser Uteri an absichtlichen oder zufällig während der Operation entstandenen Verletzungen der Scheide oder Vulva später Krebsknoten sich entwickelten. Bei Laparotomien behufs Entfernung maligner Tumoren wurde wiederholt gesehen, dafs in der Bauchnarbe Krebsknoten von derselben Struktur, wie sie der exstirpierte Tumor besafs, sich entwickelten; bei Punktion behufs Entleerung ascitischer Flüssigkeit bei Carcinom des Peritoneums sah man Krebsentwickelung an der Punktionsstelle. Die Mehrzahl dieser Fälle ist nicht wohl anders zu erklären, als dadurch, dafs Krebselemente auf frische Wunden übertragen, unter solchen Umständen genügende Bedingungen für ihre Weiterentwickelung und Vermehrung finden und demgemäfs zu neuer Krebsentwickelung führen können.

In neuerer Zeit hat Winter auf Grund klinischer Beobachtungen darzulegen versucht, dafs eine erhebliche Anzahl von Recidiven nach Uterusexstirpationen wegen Carcinom durch Implantation von Krebskeimen in gesundes Gewebe während der Operation hervorgerufen werde. Aufserdem mufs hier der vielbesprochenen Versuche von Hahn, v. Bergmann und eines französischen Autors, über welchen Cornil berichtete, gedacht werden, welche mit positivem Erfolge Partikel einer carcinomatösen Neubildung entnahmen und an einer entfernten Körperstelle implantierten.

Aufserdem ist auf die schönen Resultate von Hanau zu verweisen, dem es zuerst gelang, vom Vulvacarcinom einer Ratte bei anderen Tieren derselben Art wieder Carcinom (des Peritoneums und des Scrotums) zu erzeugen; ähnliches sahen dann v. Eiselsberg (bei Sarkom), Wehr und Jenny. Bei allen diesen Beobachtungen und Versuchen aber handelt es sich offenbar nur um Transplantation von lebensfähigen Krebszellen, welche am Ort der Übertragung immer wieder ein Carcinom derselben histologischen Zusammensetzung wie am Mutterboden hervorrufen und zwar durch Wucherung der überpflanzten Krebszellen selbst; sie beweisen also nur eine gröfsere Lebensfähigkeit der Krebszellen, welche auch an anderen Körperstellen sich ansiedeln und vermehren können. Nie ist die Übertragung vom Menschen auf ein Tier, oder von einer Tierart auf die andere gelungen, ebenso wenig ist, wie Hauser und Raymond richtig betonen, eine spezifische krebsige Erkrankung des infizierten Organes erreicht worden, so dafs z. B. bei Übertragung von Magencarcinom auf die Leber ein echter Leberkrebs hervorgerufen wurde; immer ist der übertragene Krebs dem des Mutterbodens identisch. Auch die Übertragbarkeit von Carcinom von einem Individuum derselben Species auf das andere scheint mindestens eine gewisse Disposition des letzteren voranszusetzen, da sonst z. B. zahlreiche Operateure, welche sich bei Operationen Krebskranker verletzt haben, krebsig infiziert worden sein müfsten. Mir ist ein derartiger Fall nicht bekannt. Daher sehe ich auch in der, übrigens klinisch sehr wichtigen, Thatsache der relativen Übertragbarkeit des Carcinoms keinen Beweis für die parasitäre Theorie der Krebsgenese und es erübrigt überhaupt, gegenüber den bisher für diese Theorie vorgebrachten Beweisen ein non

liquet auszusprechen. Ob die Forschung der Zukunft besseres Material vorzuführen imstande ist, mag dahingestellt bleiben.

Überblicken wir das in kurzen Zügen bisher Ausgeführte, so kommen wir zu dem Resultate, dafs zwar eine grofse Summe von Arbeit mit allem Aufwande von Geist und Scharfsinn zur Aufhellung der ätiologischen Momente des Carcinoms vorliegt, dafs wir aber zu einer nach allen Richtungen befriedigenden Anschauung bis heute noch vergeblich ausblicken. Das aber mufs hervorgehoben werden, dafs nur die anatomisch-experimentelle Forschung imstande ist, Licht in dieses hochwichtige Gebiet zu bringen, und bei dem Umstande, dafs viele Kräfte sich seit langer Zeit und auch ganz besonders in unserer Zeit mit der Forschung befassen, läfst uns das Beste hoffen. Die ätiologischen Daten, welche der Kliniker oder der Statistiker beizubringen vermag, müssen gegenüber der anatomischen Forschung weit zurücktreten: ohne ihnen gerade allen Wert absprechen zu wollen, werden sie doch nur dazu zu verwerten sein, die anatomischen Resultate zu ergänzen.

Die klinische Beobachtung hat eine grofse Reihe von Erfahrungen zusammengetragen, welche als prädisponierende Momente für Entstehung des Carcinoms mit mehr oder weniger Berechtigung aufgefafst wurden. Ich werde mich hier vorwiegend auf die das Uteruscarcinom betreffenden Punkte beschränken.

Zunächst lehrt die Statistik, dafs das Carcinom des Uterus wie die Mehrzahl der Carcinome anderer Organe in mehr vorgerücktem Lebensalter mit besonderer Häufigkeit zur Beobachtung kommt, woraus nicht ohne Grund der Schlufs gezogen wurde, dafs das zunehmende Lebensalter oder besser die in diesem eintretenden biologischen Veränderungen der Organe resp. Zellen eine Disposition zu carcinomatöser Degeneration bilde. Die Statistiken zeigen allerdings meistens insofern gewisse Fehlerquellen, wie Marshall richtig hervorhebt, als sie auf Sektionsprotokolle oder klinische Beobachtungen mehr oder weniger vorgeschrittener Carcinome gegründet sind, so dafs also der Beginn der Erkrankung meistens nicht unbeträchtlich zurückverlegt werden mufs: doch ändert dies am Gesamtbild nur wenig. Es lehren uns also die statistischen Zusammenstellungen von Gusserow, Glatter, Schroeder, Hofmeier u. a., dafs Uteruscarcinom vor dem 20. Jahre fast nie vorkommt (seltene Ausnahmen sahen Glatter, Beigel, Ganghofer, Eckardt, Tschop, Holländer), im nächsten Decennium ebenfalls noch selten beobachtet wird, um in den dreifsiger insbesondere aber in den folgenden Jahrzehnten an Häufigkeit erschreckend zu zunehmen; die weitaus meisten Uteruscarcinome werden in dem vierten Jahrzehnt des Lebens der Frau beobachtet. Hierbei sei noch erwähnt, dafs das Corpuscarcinom vorwiegend etwas später, in den fünfziger Jahren gefunden wird (Veit, Hofmeier u. a.). Wenn also unzweifelhaft feststeht, dafs höheres Alter die Möglichkeit carcinomatöser Erkrankung der Gewebe erhöht, so ist damit leider für die Krebsätiologie nicht viel Greifbares gewonnen. Tritt im biologischen Verhalten der Epithelien eine

Änderung ein, so dafs sie bei irgend einem Anstofs (Trauma?) durch schrankenlose Wucherung reagieren? oder sollen wir nach Thiersch annehmen, dafs durch Altersatrophie des Bindegewebes dem Epithel die Möglichkeit verschafft wird, in die Tiefe zu wuchern? Darauf vermögen wir keine Antwort zu geben. Für beide Annahmen liegt kein anatomischer Beweis vor, beide sind Hypothesen; an der Thatsache der „Altersdisposition" ist aber nicht zu zweifeln.

Eine von englischen Autoren besonders viel ventilierte Frage ist die bezüglich der Erblichkeit des Krebses. Paget, Shattok und Ballance, Marshall, v. Esmarch, Butlin und andere legen gerade auf dieses Moment grofsen Wert und berechnen in ihren Statistiken z. T. sehr hohe Prozentsätze, in welchen bei Krebskranken eine Vererbung in oft mehreren Generationen nachweisbar war: auch Klebs gibt eine „familiäre Disposition" zu. Beim Uteruscarcinom berechnet Gusserow aus den Zusammenstellungen einer Reihe derartiger statistischer Berechnungen in der Litteratur eine Erblichkeitsquote von 7,4%, während v. Winckel bei seinen eigenen Beobachtungen ca. 6,3% findet. Jeder Gynäkologe, welcher darauf achtete, wird über eine Reihe derartiger Angaben verfügen. Ich habe im ganzen bei dem mir zu Gebote stehenden Materiale nicht den Eindruck gewonnen, dafs bei dem Uteruskrebs Heredität eine besonders hervorragende Rolle spielt. Ich möchte nur beiläufig eines von mir beobachteten Falles Erwähnung thun, indem ich zwei Schwestern mit Portiocarcinom behandelte, deren Mutter und Grofsmutter an Mamma- bezw. Uteruscarcinom gestorben waren. Der Wert dieser, fast stets nur auf den anamnestischen Angaben der Kranken beruhenden statistischen Aufstellungen ist, wie Gusserow mit Recht hervorhebt, ein recht fraglicher. Aufserdem wäre bei ausgesprochener Heredität des Krebses doch merkwürdig, dafs fast stets nur eine einfache carcinomatöse Erkrankung eines Organes und nicht viel häufiger multiple Carcinose beobachtet wird. Ich kann daher gegenüber der Frage der Erblichkeit des Krebses nur eine etwas reservierte Stellung einnehmen, ohne dafs ich die Berechtigung, von einer solchen zu sprechen, völlig leugnen möchte, da doch immerhin zahlreiche gute Beobachtungen vorliegen. Man könnte sich ja theoretisch vorstellen, dafs ein Krebskranker eine gewisse Konstitutionsanomalie, ein biologisch alteriertes (geschwächtes?) Zellmaterial auf seine Descendenz vererbt, so dafs bei derselben bei irgend einem entsprechenden Anstofs leicht Carcinom entsteht; dafür aber haben wir aufser der nicht grofsen Ausbeute der Statistik keine Beweise und werden wohl auch lange keine solchen erhalten.

Die Statistik lehrt uns aber mit Bestimmtheit, dafs das Geschlecht ein nicht zu unterschätzendes disponierendes Moment für die Entwickelung der Carcinome bildet, indem zunächst feststeht, dafs etwa die doppelte Anzahl von Frauen von Krebs befallen ist gegenüber dem männlichen Geschlechte. Die von Gusserow angeführten Statistiken lehren aber noch des weiteren, dafs diese enorme Ziffer von Krebskranken beim weiblichen Geschlechte neben dem Brustkrebs in hervorragendem Mafse dem Gebärmutterkrebs zur Last

fällt, indem etwa der vierte Teil aller Krebse am Uterus sich entwickelt; nach Hofmeier wurden in der Berliner Klinik unter 16800 Kranken 603 also 3,6% Kranke verzeichnet, welche mit Carcinom behaftet waren. Dabei sei zugleich die durch Zahlen deutlich illustrierte Beobachtung Schroeder's erwähnt, nach welcher bei der sozial ungünstiger gestellten, also vorwiegend bei der Arbeiterklasse der Bevölkerung der Uteruskrebs viel häufiger vorkommt, als bei den günstiger situierten Kreisen. Da dieses starke Überwiegen des Krebses bei dem weiblichen Geschlechte vorwiegend durch krebsige Erkrankung der Genitalien, sowie der mit dem Sexualapparat in innigen Wechselbeziehungen stehenden Brustdrüse der Frau bedingt ist, liegt der Gedanke nahe, dafs entweder die Thätigkeit dieser Organe während des Geschlechtslebens der Frau ein disponierendes Moment zur Bildung von Carcinom darbietet, oder aber dafs während dieser Lebensperiode Schädigungen oder Veränderungen dieser Organe eintreten, welche die atypische Epithelwucherung begünstigen.

Auch die Rasse scheint einigen disponierenden Einfluſs zur Krebsbildung zu haben, indem die Negerbevölkerung Amerikas, wie aus zahlreichen Berichten amerikanischer Ärzte hervorgeht, bedeutend weniger Carcinome, speziell Uteruscarcinome zeigt, wie die weifse Rasse. Neuere Berichte, welche sich auf gröfseres Beobachtungsmaterial stützen (Michel) machen diese Angaben allerdings zweifelhaft.

Es ist ja sattsam bekannt, dafs die physiologischen Vorgänge am weiblichen Sexualapparat nach Eintritt der Pubertät in vielfacher Beziehung exceptionelle Verhältnisse gegenüber den übrigen Organen des Körpers darbieten; es sei an die regelmäfsig wiederkehrende menstruelle Kongestion, an die Einflüsse des sexuellen Verkehrs, vor allem aber an die grofsen Veränderungen dieser Organe in Schwangerschaft, Geburt und Wochenbett erinnert. Andrerseits ist nicht minder bekannt, dafs im Anschlufs an diese Vorgänge eine Menge pathologischer Prozesse eintreten, welche oft lange dauernde entzündliche Prozesse mit Alteration der Gewebe, vor allem am Fruchthalter bedingen. Seitdem Virchow seine bekannte Reiztheorie für die Entstehung der Geschwülste aufgestellt hatte, suchte man die Entstehung des Carcinoms auf längere Zeit einwirkende Schädlichkeiten oder „Reize" zurückzuführen, und es besteht bis in die neueste Zeit gerade bezüglich dieser Frage eine reichhaltige Litteratur.

Als unbestreitbare Thatsache läfst sich nun feststellen, dafs das Carcinom des Uterus in weit überwiegender Häufigkeit bei Frauen vorkommt, welche ein regeres Geschlechtsleben führen, vor allem bei solchen, welche einmal oder noch häufiger mehrmals geboren haben; diese letztere Thatsache gilt in erster Linie für das Carcinom der Portio und der Cervix, während das Carcinom des Uteruskörpers relativ häufiger bei nulliparen Frauen gefunden wird. Gusserow berechnet in einer gröfseren statistischen Zusammenstellung von 580 Carcinomfällen eine Geburtenzahl von

3025 ausgetragenen Geburten (wobei die ätiologisch wohl gleichwertigen Aborte gar nicht berücksichtigt sind), so dafs für die einzelne Frau eine Fruchtbarkeit von 5,1 Geburten sich ergiebt, eine Ziffer, welche die Mittelwerte der Geburtenzahl bei allen Frauen zusammengenommen wesentlich übersteigt. Die Berechnungen von West, Hofmeier, v. Winckel u. a. bestätigen diese Angabe, ja sie ergeben teilweise höhere Zahlen. Gusserow, Chiari, West und Hofmeier geben ferner an, relativ häufig im raschen Anschlufs an Wochenbetten Carcinomentwickelung und zwar meist besonders bösartiger Natur gesehen zu haben; die neuesten zahlreichen Erfahrungen bei den bösartigen Neubildungen des Uterus nach Geburten und Aborten, welche als maligne Deciduome und dergleichen beschrieben werden, bringen dafür neuere Belege. v. Winckel betont, dafs er nicht allein bei vielgebärenden, sondern vor allem bei Frauen, welche besonders schwierige Geburten überstanden haben, vorwiegend häufig Krebsentwickelung am Uterus beobachtete. Das sind nun allerdings Thatsachen, deren Richtigkeit wir jeden Tag bestätigen können, und welche es eminent wahrscheinlich machen, dafs sie in gewisser Beziehung zur Carcinomgenese stehen, aber trotzdem ist dadurch für die Erklärung der Endursache der Krebsbildung nicht viel gewonnen. Man kann sich etwa vorstellen, dafs bei der Regeneration der Uterusschleimhaut, bei der Neubildung des Deckepithels nach Cervix- oder Portioverletzungen und der dabei nötigen starken Zellproliferation atypische Epithelwucherungen und damit echte Krebsentwickelung entstehen kann. Wie erklären wir aber dann die vielen Fälle, in welchem der Krebs erst viele Jahre nach dem letzten Wochenbett auftritt? Auch wäre die Möglichkeit zu erwägen, ob durch die physiologischen Vorgänge an den zelligen Elementen der Uterus während der Schwangerschaft nicht dauernde biologische Veränderungen gesetzt werden können und zurückbleiben, welche eine gewisse Neigung zur atypischen Wucherung zurücklassen. Aber darüber wissen wir so gut wie gar nichts; es wäre eine dankenswerte Aufgabe, wenn, soweit es unsere Hilfsmittel bisher erlauben, in dieser Richtung Untersuchungen vorgenommen würden.

Man hat auch bei Narbenbildung atypische Epithelwucherung und Carcinombildung beobachtet; da Narbenbildung nur ein Endstadium der chronischen Entzündung ist, gehören diese Fälle auch in die Gruppe der irritativen Momente und Ashton u. a. sind geradezu geneigt, die Entstehung des Carcinoms der Portio auf die Narbenbildung nach Geburtsverletzungen zurückzuführen. Immerhin müssen wir auch dafür anatomische Beweise verlangen, ehe wir diese Erklärung acceptieren können; Williams bestreitet auf Grund anatomischer Untersuchung diese Genese des Carcinoms direkt. Wir sind daher gezwungen, anzuerkennen, dafs die Generationsvorgänge die Carcinombildung am Uterus zu begünstigen scheinen, aber das wie? und wodurch? vermögen wir nicht zu erklären.

Was die Menstruationsverhältnisse krebskranker Frauen anbelangt, so ergiebt die Anamnese derselben in den meisten Fällen eine höchst

geringe Ausbeute. Dafs bei zahlreichen Frauen die Neubildung erst in der Menopause sich entwickelt, ist eher ein Moment, welches dafür spricht, dafs die Menstruationsverhältnisse mit der Krebsentwickelung in kein Verhältnis gebracht werden können. Wenn wir andererseits von einer Anzahl Kranker vernehmen, dafs atypische oder profuse Blutungen längere Zeit vor Auftritt der Krebssymptome bestanden haben, so ist das wohl eher auf chronisch entzündliche Prozesse der Schleimhaut zurückzuführen, deren Bedeutung nachher gewürdigt werden soll.

Die Frage, ob übermäfsig gesteigerter Geschlechtsgenufs in irgend einer Weise begünstigend für die Entwickelung der Uteruscarcinome ist, dürfte schwer zu beantworten sein. Die Untersuchungen von Parent Duchâtelet, Téallier, Collineau, Cullivier und Behrendt über die Häufigkeit der Uteruscarcinome bei Prostituirten sind negativ ausgefallen, diejenigen von Glatter erscheinen von fraglichem Werte.

Dagegen findet die Irritationstheorie des Uteruskrebses manche Stütze in Beobachtungen, bei denen im Anschlufs an chronisch entzündliche Prozesse oder an chronisch mechanische Reize Carcinombildung erfolgte.

Es ist von zahlreichen Beobachtern, welche sich klinisch und anatomisch mit dieser Frage beschäftigt haben, wiederholt darauf hingewiesen worden, dafs chronische katarrhalisch-entzündliche Prozesse der Schleimhaut des Uterus Carcinomentwickelung zu begünstigen scheinen. Ruge und Veit wiesen auf Grund anatomischer Untersuchungen darauf hin, dafs auf der Basis von Erosionen auf der äufseren Fläche der Vaginalportion drüsige Carcinome entstehen können, und dafs auch die Bilder, welche wir bei Untersuchung von Cervix- und Corpuskrebsen erhalten, vielfach darauf hindeuten, dafs der atypischen Epithelwucherung chronisch entzündliche Prozesse der Uterusschleimhaut vorausgehen. Diese Beobachtungen sind von Williams, Hofmeier, Leopold, Gebhard u. a. bestätigt worden.

Amann jr. berichtet neuerdings, dafs er die atypische Zellproliferation meist an der Grenze der Erosion und die erste Ausbreitung des Krebses im Bereich der Erosion beobachtet habe. Amann ist geneigt Erosionen und Ektropien der Cervixschleimhaut als prädisponierende Momente für Krebsbildung anzuerkennen und sie demnach prophylaktisch operativ zu beseitigen. Diese anatomischen Befunde sind auch von klinischen Beobachtern vielfach bestätigt worden. So haben sich schon Breisky, Scanzoni, Schultze, Schroeder und neuerdings Loehlein, Leopold u. a. in diesem Sinne ausausgesprochen. Besonders instruktiv ist in dieser Beziehung die vielfach gemachte Beobachtung, dafs bei wiederholt vorgenommener Ausschabung der Uterushöhle wegen atypischer Blutungen bei der mikroskopischen Untersuchung zuerst die Bilder der gutartigen glandulären Endometritis sich darbieten, während später die unzweifelhafte Struktur des Krebses in der Schleimhaut nachzuweisen ist.

Diesen Annahmen schien allerdings der Umstand, dafs bei Vorfall des Uterus verhältnismäfsig selten Carcinomentwickelung auftritt, zu widersprechen. Gerade hierbei fehlt es, wie man meinen sollte, nicht an irritativen Momenten und Insulten, welche Carcinomentwickelung begünstigen könnten. Doch kommt hier wohl der Umstand in Betracht, dafs bei Vorfällen Erosionen oft fehlen und auch die ektropionierte Cervixschleimhaut mit einem schützenden Plattenepithellager überzogen wird. Übrigens häufen sich doch auch die Beobachtungen von Carcinomentwickelung am prolabierten Uterus: Pomtow vermochte 29 hierhergehörige Fälle aus der Litteratur zu sammeln, welchen er zwei eigene Beobachtungen hinzufügen kann.

W. A. Freund suchte an der Hand mehrerer interessanter Beobachtungen den indirekten Beweis zu führen, dafs das primäre Carcinom des Cervix durch lokale Reize hervorgerufen wird. Er beobachtete einige Fälle, bei welchem das Carcinom primär vom Mastdarm oder der Blase ausgegangen war und sich durch das Beckenbindegewebe auf den Uterus ausgebreitet hatte. Da es sich in diesen Fällen um jungfräuliche Individuen handelte, deren Genitalien sexuellen Reizen nicht ausgesetzt gewesen waren und das Carcinom erst sekundär den Uterus ergriffen hatte, so betrachtet Freund dies als einen indirekten Beweis, dafs die Carcinombildung am Cervix vorzugsweise auf lokale Reize zurückzuführen ist. Dazu mufs allerdings einschränkend bemerkt werden, dafs das Fehlen sexueller Reize vor der Entwickelung von Carcinomen am Uterus nicht zu schützen vermag, da z. B. die Carcinome des Uteruskörpers häufig bei älteren jungfräulichen Individuen beobachtet werden.

Mehrfach ist auch behauptet worden (Thorn, Chiari), dafs die Anwesenheit anderer Neubildungen, vor allem der Myome, am Uterus Carcinomentwickelung begünstige. Bei der aufserordentlichen Häufigkeit der Myome des Uterus ist ein Zusammentreffen dieser beiden Neubildungen nicht zu verwundern und man könnte sich vorstellen, dafs die von den Myomen ausgehenden Reize die epithelialen Elemente des Uterus im Sinne der Carcinombildung beeinflussen. Williams bestreitet allerdings diesen Einflufs, da er nur bei 9% myomatöser Uteri Carcinombildung gefunden hat.

Wenn auch alle diese zuletzt erwähnten Vorgänge die hohe Wahrscheinlichkeit darbieten, dafs derartige irritative Zustände den Anstofs zur Krebsbildung geben können, so ist damit doch für die Krebsgenese noch nichts bewiesen. Es drängt sich z. B., um nur einen Punkt herauszugreifen, sofort der Gedanke auf, warum bei zahllosen Frauen mit vielen Geburten und Geburtsläsionen, bei ebenso vielen mit denselben chronisch entzündlichen oder katarrhalischen Prozessen des Uterus kein Krebs sich entwickelt. Es fehlt eben hier ein wichtiges Glied in der Kette der Beweise.

Ausserdem sei noch erwähnt, dafs einige Autoren geneigt sind, der konstitutionellen Veränderung resp. Schwächung des Gesamtorganismus, wie sie durch Tuberkulose und Syphilis herbeigeführt wird, einen Einflufs

auf die Entwickelung maligner Geschwülste zuzuschreiben. v. Esmarch beobachtete wiederholt Sarkomentwickelung bei Individuen, welche von syphilitischen Vorfahren herstammten und auch L. Landau ist geneigt auf Grund von klinischen Beobachtungen die Lues als prädisponierendes Moment für Carcinomentwickelung anzuerkennen. Ich kann nur sagen, dafs ich in dem von mir beobachteten Material derartige Erfahrungen nicht machen konnte; ich möchte glauben, dafs es sich hier um eine zufällige Häufung derartiger Beobachtungen handelt, welche nicht verallgemeinert werden dürfen.

v. Winckel beobachtete mehrmals, dafs nach gonorrhoischer Infektion parametrane Exsudate auftraten, und später rapide Krankroidentwickelung am Uterus erfolgte. Da die gonorrhoische Infektion häufig zu chronisch entzündlichen Prozessen der Cervix- und Corpusschleimhaut führt, wäre es wohl möglich, dafs die Gonorrhoe auf diesem Wege die Entwickelung von Carcinomen begünstigt. Ich selbst war nicht in der Lage, diese Beobachtungen zu bestätigen. Ich kann diese Betrachtungen nur mit dem Satze schliessen, dafs die klinische Beobachtung uns zwar manche beherzigungswerte Fingerzeige für die Ätiologie des Uteruskrebses giebt, dafs aber durch dieselben die Endursache dieser mörderischen Erkrankung nicht erklärt wird.

Symptomatologie.

Es ist leider nicht zu bestreiten, dafs die Prognose des Gebärmutterkrebses auch in der jetzigen Zeit trotz zweifelloser grofser Fortschritte der therapeutischen Mafsnahmen der verschiedensten Art noch als eine recht ungünstige bezeichnet werden mufs. Dies ist vor allem auf den Umstand zurückzuführen, dafs die verschiedenen Formen des Gebärmutterkrebses in ihren Anfangsstadien so gut wie gar keine subjektiven oder objektiven Symptome machen. Ein leider immer noch sehr grofser Teil der Kranken kommt infolge dessen zur ärztlichen Untersuchung in einem so vorgerückten Stadium der Erkrankung, dafs auf eine radikale Therapie von vornherein verzichtet werden mufs. Doch ist dafür nicht allein die anfängliche Symptomlosigkeit der Erkrankung mafsgebend, sondern auch der Umstand, dafs der Gebärmutterkrebs bekanntlich mit Vorliebe in den weniger intelligenten, um ihre Gesundheit viel weniger besorgten Kreisen der Arbeiter- und Landbevölkerung vorkommt, welche sich überhaupt schwerer entschliefst, ärztliche Hilfe zu beanspruchen: in den wohlhabenden Bevölkerungsschichten und bei den intelligenten Grofsstädterinnen werden frühere Stadien des Carcinoms viel häufiger entdeckt. So ist es begreiflich, wenn z. B. Olshausen in der Berliner Klinik die hohe Zahl von 46% operabler Fälle

verzeichnet, während andere schon bei 20—30% eine wesentliche Besserung der Statistik gegen früher feststellen, ja manche über weit geringere Ziffern berichten[1]). Ich führe diese Thatsachen hauptsächlich deswegen hier schon an, um mit Nachdruck darauf hinzuweisen, dafs es unbedingt nötig ist, auf die geringsten Symptome des Gebärmutterkrebses zu achten und nach Feststellung derselben jedesmal eine eingehende Untersuchung der Kranken folgen lassen.

Die ersten Erscheinungen des Uteruscarcinoms bestehen meistens in Blutung und Ausflufs aus den Geschlechtsteilen. Blutverluste werden durch die Neubildung dann hervorgerufen, wenn die oberflächlichen Schichten der Neubildung durch Zerfall der Zellen in Ulceration übergehen. Die Stärke der Blutung hängt davon ab, ob bei diesem Vorgange gröfsere oder zahlreiche Blutgefäfse im Bereiche der Neubildung arrodiert werden. Die Blutverluste halten in einzelnen Fällen anfangs mehr den menstruellen Typus ein, indem bei der einzelnen Regel die Dauer des Blutverlustes länger anhält und die Menge der blutigen Ausscheidung zunimmt. Häufig treten gleich unregelmäfsige Blutungen auf, indem auch in der intermenstruellen Zeit rein blutige Absonderung oder wenigstens blutige Beimengung zu dem an und für sich vermehrten Ausflufs aus den Genitalien besteht.

Wirklich alarmierende, schwere Blutverluste sind gerade in den so wichtigen Anfangsstadien der Erkrankung leider nur sehr selten zu beobachten; im weiteren Verlaufe der Krankheit, bei zunehmendem Zerfall der Krebsmassen treten allerdings oft sehr profuse Blutverluste auf, so dafs hohe Grade allgemeiner Anämie sich schon beim ersten Anblick solcher Kranken bemerkbar machen. Bemerkenswert ist aber dabei, dafs Verblutungstod infolge von Uteruscarcinom doch eigentlich recht selten vorkommt; bei weit vorgeschrittenen Krebsen tritt sogar der Blutverlust zurück, da in der Tiefe härtere, weniger gefäfsreiche und weniger zum Zerfall geneigte Massen die Begrenzung der Neubildung bilden, und in den von der Neubildung in der Tiefe ergriffenen gröfseren Gefäfsen vor der Arrosion Thrombose eintritt.

Symptomatisch bedeutungsvoll sind die Blutungen, welche längere oder kürzere Zeit nach dem Ausbleiben der Menstruation in der postklimaterischen Zeit auftreten. Vor allem das Carcinom des Uteruskörpers, aber auch Collumcarcinome treten in diesem vorgerückteren Lebensalter häufig auf und eine derartige Angabe erfordert eine sofortige gründliche Untersuchung der Kranken.

Ebenso verdient die Angabe mancher Frauen, dafs unter dem Einflufs gewisser traumatischer Einwirkungen auf die Genitalien häufig

[1]) Fritsch konnte in Breslau 19,5 %, Küstner später ebenda 22,8 %, v. Kézmarszky in Pest 10 %, Pernice in Greifswald 25,5 %, Olshausen in Halle 30 %, Kaltenbach nach ihm ebendort 40 %, Thorn in Magdeburg 35 % operabler Fälle verzeichnen.

oder regelmäfsig Blutung auftritt, alle Beobachtung des Arztes. Stratz[1]) hat darauf hingewiesen, dafs oft nach jeder Kohabitation blutige Ausscheidung eintrete; aber auch bei Stuhlverstopfung bei starkem Drängen, und bei anderen körperlichen Anstrengungen macht hier und da eine Frau dieselbe Beobachtung und erbittet den Rat des Arztes. Wie oft begnügt man sich hier, von Hämorrhoidalblutungen u. dgl. zu sprechen und die so nötige gynäkologische Untersuchung zu unterlassen!

Schliefslich sei aber hervorgehoben, dafs zweifellos eine Anzahl von Gebärmutterkrebsen in früheren und sogar auch in späteren Stadien überhaupt keine oder nur sehr geringe Blutungen hervorruft: es gilt dies insbesondere für die härteren, mehr scirrhösen Formen des Carcinoms.

Die Frauenwelt selbst bringt gerade diesem Symptom gegenüber in ihrer Mehrzahl eine grofse Indolenz entgegen. Verstärkte Menstrualblutungen werden unendlich oft gar nicht beachtet, bevor nicht zunehmende Schwächung des Körpers eintritt; insbesondere aber werden dieselben in den präklimakterischen Jahren als etwas fast Selbstverständliches betrachtet. „Ich dachte, das mufs so sein in diesen Jahren", ist eine Angabe, die der Arzt nur zu häufig erhält. Ähnlich ist es bei atypischen Blutungen; solange dieselben nicht profus werden, und Abnahme der Körperkräfte die Leistungsfähigkeit der Frauen beschränkt, wird auf diese Vorgänge nur zu oft kein Gewicht gelegt. Wenn dann endlich etwas geschieht, dann wird oft erst der Rat einer Hebamme eingeholt, und viele Ärzte verordnen auch heute noch wochenlang irgend ein „blutstillendes" Mittel, ehe eine Untersuchung vorgenommen wird.

Ähnlich verhält es sich mit dem Ausflufs, der bei den meisten Uteruscarcinomen sich einzustellen pflegt und oft das erste und längere Zeit einzige Symptom der Neubildung ist; besonders die vom Collum ausgehenden Krebse bedingen schon früh gesteigerte Ausscheidung aus den Geschlechtsteilen. Die Sekrete sind anfangs schleimigserös ohne hervorstechenden Geruch, erst mit zunehmendem Zerfall der Neubildung ändert sich die Beschaffenheit. Der Ausflufs wird allmählich gelblich, dann durch Beimengung von Blut und abgestofsenen Krebsbröckeln rötlich, fleischwasserähnlich, schliefslich bräunlich, bis zuletzt eine dunkle schmierige Masse mit gröfseren Gewebsfetzen sich entleert: dabei riecht das Sekret anfangs mehr fade, süfslich, um dann einen immer übleren, widerwärtigen, schliefslich entsetzlich stinkenden Charakter anzunehmen. Dafs diese Zersetzung der Sekrete auf die Wirkung von Fäulniserregern zurückzuführen ist, liegt klar auf der Hand; dieselben finden nicht nur im reichlichen Sekrete, sondern vor allem auch auf den zerfallenen Krebsmassen nur allzu günstige Verhältnisse zu rapider Vermehrung. Ebenso leuchtet ein, dafs die der Aufsenwelt näher liegenden Collumcarcinome eher in jauchigen Zerfall übergehen als die des Uteruskörpers.

Haben die Kranken wie so oft schon jahrelang vorher Ausflufs aus den Genitalien gehabt, ohne etwas dagegen zu thun, so wird auch bei zunehmen-

[1]) Zeitschr. f. Geb. u. Gyn. Bd. XIII.

der Menge desselben, auch bei allmählicher Veränderung des Ausflusses ebenfalls nichts dagegen gethan; so entgeht manches frühe Stadium des Carcinoms der rechtzeitigen Erkenntnis. Immerhin ist aber doch vielen Frauen in neuerer Zeit bekannt, dafs „Ausflufs" zu den Symptomen des Carcinoms des Uterus gehört, und ich habe den Eindruck, als ob mehr als früher die Krebsfurcht, die unter den Frauen weit verbreitet ist, dieselben gerade dieser Erscheinung wegen veranlafst, ärztliche Hilfe zu beanspruchen.

Leider macht das beginnende Uteruscarcinom so gut wie gar keine Schmerzen, ich sage leider, da gerade das Fehlen dieses Symptoms viele Frauen veranlafst, Blutungen und Ausflufs wenigstens anfangs keine Bedeutung beizumessen. Die Cervix ist überhaupt kein sehr sensibles Gebilde und verträgt bekanntlich gröfsere Eingriffe, wie die Applikation des Glüheisens, ohne hochgradige Schmerzen hervorzurufen. Auch die Anfangsstadien der Körpercarcinome pflegen gewöhnlich nicht mit lebhafteren Schmerzen verbunden zu sein; immerhin sieht man bei der letzteren Form der Erkrankung eher frühzeitige Schmerzanfälle auftreten. Simpson[1]) bezeichnete regelmäfsig auftretende Schmerzparoxysmen für geradezu pathognomonisch für Körpercarcinom und Ruge und Veit[2]) konnten dies wenigstens für einige Fälle bestätigen. Es handelt sich hier offenbar um nach innen proliferierende, mehr fortgeschrittene Carcinome, bei denen die nach Art eines Fremdkörpers in der Uterushöhle wirkende Neubildung schmerzhafte Kontraktionen hervorruft; Auskratzung der Krebsmassen beseitigt meist die Schmerzanfälle. Ich habe nur einmal Ähnliches gesehen und bei frühzeitigen Stadien nie. Dagegen verzeichne ich als Ausnahme von der Regel zwei Fälle von operablen Portiocarcinomen, welche durch anhaltende lanzinierende Schmerzen die Kranken zu mir führten; der eine Fall betraf einen kaum ulcerirten Knoten der vorderen Lippe mit starker Auftreibung derselben, der andere ein krebsiges Geschwür derselben Stelle in Form des Ulcus rodens mit starrer Infiltration des Geschwürsbodens. Jedenfalls aber bleibt deswegen doch die Thatsache bestehen, dafs beginnende Uteruscarcinome meist keine Schmerzen verursachen.

Dies ändert sich allerdings mehr und mehr, sobald die Neubildung über die Uteruswand hinausgreifend sich auf die Nachbarorgane ausbreitet; insbesondere spielt hier die carcinomatöse Infiltration des Beckenbindegewebes bei Portio- und Cervixcarcinom eine Hauptrolle. Schon wenig ausgebreitete Knoten neben der Cervix machen durch Druck auf die Nervengeflechte des retroperitonealen Bindegewebes oder durch direkte Einbeziehung derselben in die Neubildung lebhafte, anhaltende, bohrende Schmerzen in der Tiefe des Beckens; dies steigert sich aber aufserordentlich, wenn allmählich ausgedehnte brettharte Krebsmassen das Beckenbindegewebe mehr oder weniger ausfüllen. Der Zustand gestaltet sich um so trauriger, weil auch anhaltende Bettruhe keine Erleichterung von den Schmerzen bringt, demgemäfs auch die

---

1) Selected Works. Edinburgh 1871. p. 772.

2) Der Krebs der Gebärmutter. Stuttgart 1881. p. 50.

Nachtruhe der Kranken vielfach gestört ist. In diesem Zustand vermag meist nur der anhaltende Gebrauch der Narcotica einige Linderung zu verschaffen.

Andererseits verursachen vorgeschrittene Uteruskrebse (und dies gilt in erster Linie von den Körperkrebsen) bei ihrer Annäherung an das Bauchfell lebhafte Schmerzen. Die Serosa reagiert gegen den andringenden Feind stets durch entzündliche Prozesse, so dafs die Oberfläche des Uterus mit den denselben umgebenden Organen verlötet wird: dabei fehlen meist nicht ausgedehnte peritonitische Schmerzen, das Abdomen wird druckempfindlich und fühlt sich, worauf Schroeder[1]) hinwies, oft bretthart an.

Die Beschwerden werden häufig auch durch Einengung des Mastdarms bei krebsigen Infiltrationen des Beckenbindegewebes gesteigert. Die an und für sich mechanisch erschwerte Passage der Kotmassen ist meist mit lebhaften Schmerzen verbunden. Dazu kommt, dafs oft hartnäckige Obstruktion besteht, teils durch mechanische Behinderung des Vorrückens der Kotsäule, teils weil sich die Kranken daran gewöhnen, der Schmerzen wegen den Stuhl anzuhalten. Man mufs also leider sagen, dafs das subjektive Symptom des Schmerzes meistens erst dann in den Vordergrund tritt, wenn die Neubildung nicht mehr auf den Uterus beschränkt ist, sondern über die Grenzen derselben hinaus auf benachbarte Organe und Gewebe übergriffen hat. Ist dies einmal geschehen, so häufen sich allerdings die klinischen Erscheinungen bald derartig, dafs es meist leicht ist, aus den anamnestischen Angaben der Kranken allein den traurigen Zustand mit grofser Wahrscheinlichkeit zu erkennen.

So sehen wir verhältnismäfsig häufig bei vom Halsteil der Gebärmutter ausgehenden Carcinomen den Übergang der Neubildung auf die Blase erfolgen, der um so ausgedehnter zu sein pflegt, wenn zu gleicher Zeit die vordere Scheidenwand ergriffen ist. Schon längere Zeit, ehe die ganze Dicke der hinteren Blasenwand mit Krebswucherungen durchsetzt ist, macht sich Harndrang und Brennen bei der Harnentleerung bemerkbar (Bäcker), später wird der Harn durch eitrige Beimengung trübe, wolkig, blutig und anhaltende Blasenschmerzen treten in quälender Weise auf. Hat die Neubildung bis auf die Blasenschleimhaut übergegriffen, so währt es oft nicht lange, bis eines Tages der Harn unwillkürlich durch die Scheide abgeht, weil die zwischen Cervix oder Scheide und Blase liegenden Krebsmassen zerfallen und nekrotisch abgestofsen sind und derart eine direkte Kommunikation zwischen beiden hergestellt ist. Die Beimengung des ammoniakalisch zersetzten Urins zum jauchigen Ausflufs aus den Geschlechtsteilen ist ganz dazu angethan, den Zustand der Kranken durch den entsetzlichen Geruch zu einen jammervollen zu gestalten. Durch das fortwährende Abfliefsen dieser zersetzten Sekrete aus der Schamspalte kommt es dann mit Vorliebe zur Erythe

---

[1]) Schroeder. Handbuch der Krankheiten der weiblichen Geschlechtsorgane.

men der äufseren Geschlechtsteile bis herunter auf die Innenfläche der Oberschenkel, auch wird nicht selten über intensives Jucken an der Vulva und deren Umgebung geklagt, wie bei Pruritus vulvae.

Nähert sich der Krebs des Kollum dem Peritoneum des Douglas'schen Raumes, so verkleben die beiden Serosaflächen desselben durch reaktive Entzündung und die Neubildung greift über dieselben hinaus auf das periproktale Bindegewebe und schliefslich auf das Rektum selbst; dasselbe geschieht von der hinteren Scheidenwand aus, nachdem diese in den Bereich des Krebses einbezogen worden ist. Bei der Annäherung des Krebses gegen den Mastdarm treten nicht selten Durchfälle, häufig starke zähflüssige Schleimabsonderungen auf; ist die Rektalwand starr infiltriert und verengt, so wird durch mechanische Erschwerung der Kotentleerung die meist bestehende Obstruktion noch gesteigert und die Kotentleerung äufserst schmerzhaft. Zerfällt gar die krebsige Zwischenwand zwischen Rektum und dem Genitalapparat, kommt es zur Bildung einer Kloake, so ist der Zustand ein trostloser. Glücklicherweise ist diese Beteiligung des Rektums gegenüber der Blase nicht so sehr häufig zu beobachten; letztere trifft man wohl in $^1/_3$ aller Fälle, erstere etwa in $^1/_6$.

Von besonderer Bedeutung für den Verlauf der Erkrankung und die daraus entstehenden Symptome ist die Einbeziehung der Harnleiter in den Bereich der Neubildung. Bei krebsiger Infiltration des Beckenbindegewebes und beim Übergang der Neubildung auf die Blase wird früher oder später der Harnleiter von den Krebsmassen erreicht werden; anfangs werden dieselben den Ureter umgeben und komprimieren, schliefslich aber verfällt er selbst der krebsigen Entartung, wodurch erst recht eine Verengerung und Verschliefsung seines Lumen eintreten mufs. Solange ein Harnleiter noch frei und funktionsfähig ist, treten keine wesentlichen Allgemeinerscheinungen auf, ist aber der Harnabflufs aus beiden Nieren durch allmähliche Verengerung beider Harnleiter gehemmt, kommt es zur Erweiterung der Harnleiter mit Hydronephrose, so machen sich bald urämische Erscheinungen bemerkbar. Dieselben treten selten stürmisch auf, da ja die Harnabsonderung in die Blase nicht auf einmal unterbrochen, sondern nur allmählich erschwert wird. Doch deuten zunehmende Schlafsucht, Gleichgiltigkeit gegen die Umgebung und auch gegenüber der Schwere der Erkrankung, Unlust zur Nahrungsaufnahme, zuweilen Erbrechen darauf hin, dafs Harnbestandteile im Körper zurückgehalten werden. Das einzig Versöhnende dabei ist, dafs meistens in diesem komatösen Zustande die bis dahin oft qualvollen Schmerzen von den Kranken nicht mehr so lebhaft wie früher empfunden werden. Nicht selten wird zeitweise die Durchgängigkeit des einen oder anderen Ureter wieder besser, die Harnmenge nimmt zu, das Sensorium wird freier, bis neue Kompressionserscheinungen auftreten; manche Kranke geht schliefslich unter urämischen Krämpfen zu Grunde. Die Obduktion ergiebt in diesen Fällen über den Krebsmassen enorm erweiterte Ureteren, Hydronephrose, mitunter Pyelonephrose und amyloide Degeneration der Nieren.

Das unaufhaltsame Fortschreiten der Neubildung mufs auch die gröfseren Blutgefäfse des Beckens früher oder später in ihrer Funktion beeinträchtigen, indem sie komprimiert werden und insbesondere ausgedehnte Venenthrombosen entstehen. Dieselben machen sich in ausgedehnten Ödemen der Vulva und ihrer Umgebung, der unteren Extremitäten, sowie der Bauchhaut bemerklich. Die Vulva ist oft derart geschwollen, dafs das Scheidenlumen verlegt wird und reinigende Ausspülungen fast unmöglich werden. Starke Anschwellungen der Hämorrhoidalvenen fehlen dann meistens nicht und geben zu Blutungen Anlafs.

Eigentümlich ist das Verhalten des Bauchfells gegenüber dem vordringendem Carcinom. Es ist schon oben mehrfach erwähnt worden, dafs überall da, wo das Carcinom die den Uterus überziehende Serosa erreicht, die letztere durch reaktive Peritonitis reagiert, sodafs selten Krebsknoten die freie Bauchhöhle erreichen, da dieselbe immer vorher durch Verwachsungen des Uterus mit den Nachbarorganen abgeschlossen erscheint. So ist es auch zu erklären, dafs verhältnismäfsig selten eine allgemeine carcinomatöse Dissemination auf dem Peritoneum zu beobachten ist: ebenso ist trotz der Nähe jauchiger Zerfallmassen im Uterus verhältnismäfsig nicht häufig septische Infektion der Bauchhöhle gesehen worden. Kommt es zur diffusen septischen Peritonitis, so ist dieselbe meist durch Ruptur einer Pyosalpinx oder Durchbruch eines Jaucheherdes in die Bauchhöhle erfolgt.

Auch sonst ist septische Infektion des Gesamtkörpers selbst bei der gröfsten Jauchung der Uteruskrebse nur ausnahmsweise (Eppinger, Prager med. Wochenschr. 1876, S. 210) zu beobachten. Die verjauchten, zerfallenen Massen sind gegen ihre Umgebung hin durch derbere Carcinommassen begrenzt, welche offenbar zur Resorption nicht geeignet sind. Aus demselben Grunde ist Fieber in höheren Graden meist nicht vorhanden; es ist auch zu beachten, dafs die Sekrete des Uterus ihren regelmäfsigen Abflufs haben und nur ausnahmsweise, wie z. B. bei Körperkrebsen, zurückgehalten werden. Findet sich einmal höhere Temperatursteigerung, so ist dieselbe meistens auf die Miterkrankung eines anderen Organes, z. B. der Blase, zurückzuführen. Anders verhält sich die Sache freilich, wenn operative Eingriffe vorgenommen werden; wir werden später sehen, dafs dabei mit der Möglichkeit resp. der Verhütung des Eintretens septischer Infektion in hohem Mafse gerechnet werden mufs.

Von sehr untergeordneter Bedeutung für die Symptomatologie der Uteruscarcinome sind die Metastasen in anderen Organen, zumal weil solche an und für sich nicht gerade häufig sind. In den meisten Fällen sehen wir, wie oben dargelegt wurde, die Neubildung per continuitatem auf Beckenbindegewebe, Scheide, Blase, Rektum, kurz auf die Nachbarorgane übergehen. Im Bereiche des Beckens kommen für Metastasenbildungen aufser der Scheide die Eierstöcke und die retroperitonealen Lymphdrüsen in Betracht. Bildet sich ein metastatischer Scheidenknoten, so sind von demselben keine anderen

Symptome zu erwarten, als wenn die Neubildung kontinuierlich auf die Scheide übergegangen ist. Dafs die Eierstöcke der Sitz einer Metastase sein können, ist von Reichel[1]) und Wehner[2]) gezeigt worden; jedenfalls ist dies aber nicht häufig der Fall, wie Thorn[3]) mit Recht hervorhebt. Ist das metastatische Ovarialcarcinom im Anfangsstadium, so macht es so gut wie gar keine Erscheinungen, in weit vorgeschrittenen Fällen ist stärkerer Ascites und allgemeine Carcinose des Bauchfells zu erwarten.

Dem Auftreten von Metastasen in den retroperitonealen Lymphdrüsen hat sich in neuerer Zeit, allerdings vorwiegend aus operativ-therapeutischen Rücksichten, die allgemeine Aufmerksamkeit in erhöhtem Mafse zugewandt, indem verschiedene Beobachter[4]) darzulegen versuchten, dafs auch schon bei früheren Stadien der Uteruskrebse die Lymphdrüsen bis hinauf an die Linea innominata metastasisch erkrankt sein können. Es wird sich später Gelegenheit geben, auf die Bedeutung dieser Frage einzugehen. Hier sei nur festgestellt, dafs, wenn eine derartige frühzeitige Beteiligung dieser Gebilde vorhanden ist, deutliche Symptome nicht zu erwarten sind; vergröfsern sich später diese Tumoren und breiten sich dieselben über das retroperitoneale Bindegewebe aus, dann werden Schmerzen durch Einbeziehung sensibler Nerven in die Neubildung nicht ausbleiben, dann wird aber auch das dem Uterus näher liegende Beckenbindegewebe stets mehr weniger beteiligt gefunden werden, und die Erscheinungen von seiten der erkrankten Drüsen werden nicht mehr deutlich in den Vordergrund treten.

Metastasen in den entfernteren Organen, von welchen hauptsächlich die Leber, die Lunge und ev. noch die Nieren in Betracht kommen, sind verhältnismäfsig selten und treten gewöhnlich nur in den Endstadien der Erkrankung auf (Gusserow). Dies geht auch aus den Beobachtungen von Wagner (l. c.), Blau (l. c.) und Dykowski (Zur Statistik des Gebärmutterkrebses und seiner Metastasen. Diss. Berlin 1880.) hervor, welche bei 255 Sektionen von an Uteruscarcinom verstorbenen Frauen Metastasen in der Leber in 9 %, in der Lunge in 7 % und in den Nieren in 3,5 % der Fälle konstatieren konnte. Aus diesen Zahlen geht hervor, dass Metastasen in entfernten Organen nicht häufig sind, und dafs eine Komplikation des Symptomenkomplexes der Uteruscarcinome durch diese Metastasen nicht oft zu erwarten ist.

---

1) Über das gleichzeitige Vorkommen von Carcinom des Uteruskörpers und des Eierstockes. Zeitschr. f. Geb. u. Gyn. Bd. XV Heft 2.

2) Wehner: Über gleichzeitiges Vorkommen bösartiger Geschwülste des Uterus und des Ovariums. Diss. Würzburg 1894.

3) Statistisches und Klinisches zum Carcinoma uteri. Münch. med. Woch. 1897 Nr. 44—46.

4) Winter, Über die Recidive des Uteruskrebses etc. Zeitschr. f. Geb. u. Gyn. Bd. XXVII p. 101. Ries, Eine neue Operationsmethode des Uteruscarcinoms. Zeitschr. f. Geb. u. Gyn. Bd. XXXII p. 266. Rumpf, Modifizierte Totalexstirpation etc. Zeitschr. f. Geb. u. Gyn. Bd. XXXIII.

Von einer wesentlichen Störung des Allgemeinbefindens kann in den Anfangsstadien des Uteruscarcinoms nicht wohl gesprochen werden. Es ist ja richtig, dafs vorwiegend ältere Personen und unter ihnen wieder vielfach solche der hart arbeitenden Bevölkerungsklasse an Uteruscarcinomen erkranken, und so ist es nicht zu verwundern, dafs viele derselben auch bei weniger vorgeschrittenem Leiden einen körperlich reduzierten Eindruck machen, welcher aber mit dem Carcinom zunächst noch wenig oder nichts zu thun haben mufs. Andererseits finden wir die Neubildung doch bei noch recht jungen Frauen und vielfach bei solchen mit starker Fettentwickelung und recht gutem Ernährungszustand. Da aufserdem die Atmungs- und Cirkulationsorgane meist lange Zeit gut funktionieren, und auch die Abfuhr der Exkrete wenigstens anfangs gar nicht gestört zu sein pflegt, so ist es nicht zu verwundern, wenn die beginnenden Formen der Erkrankung häufig bei Frauen gefunden werden, deren äufsere Erscheinung nicht den geringsten Anhaltspunkt für die Art des Leidens darbietet. Dies pflegt sich allerdings bald zu ändern, wenn Blutung und Ausflufs längere Zeit bestehen und besonders dann, wenn zunehmende Schmerzen auftreten und den armen Kranken schliefslich auch die Nachtruhe rauben. Dann pflegt sich allerdings bald die Beteiligung des Gesamtorganismus und die Schwere der Erkrankung deutlich schon in der äufseren Erscheinung der Kranken auszuprägen. Die Hautfarbe, besonders des Gesichtes, wird blafs und bekommt allmählich ein eigentümlich schmutzig graugelbliches Aussehen, während zugleich mit der zunehmenden Abmagerung die Augen stark in die Höhlen zurücktreten und die Backenknochen stark vortreten. Der anhaltende Schmerz mit der allgemeinen Verschlechterung der Verhältnisse, die mehr und mehr sich steigernde Abnahme der Kräfte prägt auf dem Antlitz der bedauernswerten Kranken einen tiefen Leidenszug ein, den der Kundige nicht übersehen wird. Das Aussehen krebskranker Frauen unterscheidet sich dadurch nach einigem Bestand der Erkrankung sehr wesentlich von dem bei anderen zu schwächenden Blutungen führenden Erkrankungen, wie z. B. bei Myomen. Hier fällt auf den ersten Blick die enorme Blässe der Haut auf, dabei bleibt aber das Fettpolster intakt, die Wangen bleiben rund, oft ist überhaupt starke Fettentwickelung am ganzen Körper vorhanden; bei Carcinom ist die Haut zwar auch blafs, dabei ist aber die eigentümlich fahle Blässe mit Abmagerung und dem markanten Leidenszug in immer deutlicherer Weise ausgesprochen.

Der Kräfteverfall wird gesteigert durch zunehmende Appetitlosigkeit, welche wenigstens in vorgeschrittenen Stadien der Erkrankung meist nicht fehlt. Gusserow hat mit Recht betont, dafs besonders bei Kranken mit stinkenden Ausflüssen aus den Genitalien geradezu Ekel vor Speisenaufnahme besteht, da durch die übelriechende Atmosphäre, in der sie zu leben gezwungen sind, die Esslust wesentlich herabgesetzt wird. Dafs dies richtig ist, sieht man oft aus dem Erfolg der Therapie, indem nach Beseitigung des jauchigen Ausflusses und der Blutverluste die Nahrungsaufnahme sich steigert, ja sogar vorübergehende Gewichtszunahme beobachtet wird

Erbrechen tritt meist erst später auf und ist dann gewöhnlich auf urämische Zustände zurückzuführen, seltener auf Beteiligung des Peritoneums.

Unter allen diesen nunmehr aufgeführten Erscheinungen tritt nun immer gröfserer Verfall der Kräfte ein, bis dann unter den Erscheinungen des Marasmus der Tod als Erlöser eintritt; bevorzugt sind noch diejenigen glücklicherweise recht häufigen Fälle, in welchen unter urämischen Intoxikationserscheinungen Abnahme des Sensoriums und anhaltende Schlafsucht die Kranken das Entsetzliche ihres Zustandes weniger lebhaft empfinden läfst. In einer Reihe von Fällen führt septische oder carcinomatöse Peritonitis, oder eine interkurrente Pneumonie, Pleuritis, Lungenembolie oder amyloide Degeneration der grofsen drüsigen Organe ein etwas vorzeitiges Ende herbei.

Die Dauer der Erkrankung läfst sich nicht genau berechnen, weil wir über die Anfänge des Leidens fast nie etwas wissen, wir erfahren höchstens den Beginn der ersten Symptome, welche ja stets erst nach Ulceration der Neubildung auftreten; aufserdem sind einzelne Formen des Krebses, besonders die weichen Carcinome, auch am Uterus meist zu rascherer Ausbreitung und zu rascherem Zerfall geneigt, weshalb die Endkatastrophe relativ früher zu erwarten ist als bei den mehr skirrhösen Arten. Die Angaben der Autoren schwanken beim Carcinom an Cervix und Portio zwischen 6 Monaten und 2—3 Jahren (West 17 Monate, Lever 20, Lebert 16, Seyfert bei „epithelialem" Carcinom 3—4 Jahre, bei „medullarem" $1^1/_2$ Jahre, Tanner 6 Monate bis $4^1/_4$ Jahr, Gusserow 4—36 Monate, Schroeder nimmt eine Durchschnittdauer der Erkrankung von 1—$1^1/_2$ Jahren an). Eine etwas längere Dauer der Krankheit scheint dem Körpercarcinom zuzukommen, welchem etwa 2—4 Jahre zuzurechnen sein dürften. Es soll übrigens gleich hier bemerkt werden, dafs die Lebensdauer der Kranken durch therapeutische Mafsnahmen wesentlich verlängert werden kann. Nicht nur nach Radikaloperationen ist es häufig zu beobachten, dafs die Kranken monate- und jahrelang ohne nachweisbares Recidiv in scheinbar vollkommer Gesundheit leben, sondern auch bei palliativer Behandlung lassen sich Blutung und Ausflufs, die ja ganz besonders die Kräfte der Frauen herunterbringen, derart zurückdrängen, dafs trotz des in der Tiefe fortschreitenden Krebses längere Zeit ein verhältnismäfsig erträglicher Gesundheitszustand bestehen kann.

Diagnose.

Litteratur.

Abel, Die mikroskopische Technik und Diagnostik in der gynäkologischen Praxis. Berlin 1895.

Amann, Lehrbuch der mikroskopisch-gynäkologischen Diagnostik. Wiesbaden 1897.

Derselbe, Über Kernstrukturen im Uteruscarcinom. Verh. d. deutsch. Ges. f. Gyn., Bd. VI, pag. 455.

Andry, C., Note sur un signe précoce de cancer de l'utérus. Lyon méd. 1890. LVI, 406.

Ashby, T. A., Notes on the diagnosis and treatment of uterine cancer. Maryland M. J. 1888, XIX, 261—7.

Baily, E. S., The early diagnosis of uterine cancer. Clinique, Chicago 1891, XII, 559.

Baldy, J. M., Uterine cancer. Ann. Gyn. u. Paed., Philad., 1891—92, V, 665, 1892—93, VI, 395.

Binaud, J. W., Un cas de cancer primitif du corps de l'utérus, nécessité d'un diagnostic précoce. Gaz. hebd. d. sc. méd. d. Bordeaux, 1894, XV, 584.

Calderini, Beitrag zur Diagnose und Therapie des Uteruskrebses. Berl. klin. Wochenschr. Nr. 15. 1894.

Chase, Early diagnosis of malignant disease of the uterus. Med. News Bd. LXIX. pag. 197.

Clivio, Contributo alla diagnosi differenziale fra neoformazioni polipose benigne del collo dell' utero. Riv. di ostet. e gin., Torino, 1891, II, 241—52.

Coe, R. C., The early recognition of cancer of the cervix uteri. Med. News, Philad., 1889, LIV, 169—73.

Croom, J. H., Two cases of haemorrhagic endometritis, simulating intra-uterine cancer. Med. Press. and Circ., Lond. 1889, n. s. XLVII, 531.

Doederlein, Zur Diagnose der Erkrankungen der Uterusschleimhaut. Centralbl. f. Gyn. 1889, Nr. 10.

Dolz, G., El diagnóstico precoz del cáncer uterino. Arch. d. gin. y ped., Barcel., 1892, V, 487—90.

Eckard, Zur Frühdiagnose des Krebses der Portio vaginalis uteri, mit Bemerkungen über die Indikationen zur vaginalen Totalexstirpation. Festschr. d. Ver. d. Aerzte d. Reg.-Bez. Düsseldorf, pag. 518.

Edis, A. W., The clinical diagnosis of cancer of the uterus. Brit. M. J., Lond. 1886, I, 437—9.

Flatau, Zur Diagnose des Gebärmutterkrebses. Münch. med. Wochenschr. Bd. XLI, 20, pag. 601.

Friedländer, Mikroskopische Technik 1882.

Fulton, A. L., Malignant disease of the uterus; its diagnosis and management. Tr. M. Ass. Missouri, Cansas City 1891, 155—9.

Gefsner, Über den Wert und die Technik des Probecurettements. Zeitschr. f. Geb. u. Gyn. Bd. XXXIV, pag. 387.

Derselbe, Bemerkungen zu Saenger's Vortrag „Über Erweiterung und Austastung des Uterus als Vorakt der Behandlung". Centralbl. f. Gyn. 1898, Nr. 12.

Goodell, W., Early diagnosis essential for the cure of uterine cancer. Med. News, Philad., 1892, LXI, 654—56.

Griffith, The early diagnosis of cancer of the uterus. Brit. med. Journ., Tome 1, pag. 264.

Handfort, H., The diagnosis of cancer of the uterus. Brit. M. J., Lond. 1886, I, 542.

Harris, T. J., The Mikroscope as an aide to diagnosis in disease of the uterus. Med. News, Philad. 1891, LX, 480—2.

Hegar, Virchow's Arch. Bd. LV, pag. 245.

Heitzmann, Spiegelbilder der Vaginalportion, III, Wien 1884.

Heitzmann, The differential diagnosis between fungous endometritis and tumors of the mucosa of the uterus. Am. J. Obst., N. Y. 1887, XX, 897—920.

Herrmann, G. E., A case of cancer of the uterine body, illustrating the difficulty of diagnosis between the disease and senile endometritis. Tr. Obst. Soc., Lond. 1891/92, XXXIII, 31—34.

Hofmeier, Zur Anatomie und Therapie des Carcinoma corporis uteri. Zeitschr. f. Geb. u. Gyn. Bd. XXXII, pag. 171.

Derselbe, Bemerkungen zu: Landau, L., Klinische Beobachtung und mikroskopische Diagnose. Abel u. Landau, Th., Sarcoma Endometrii und Stückchendiagnose. Waldeyer, Bemerkungen. Centralbl. f. Gyn. 1890. Nr. 47.

Derselbe, Sarcoma Endometrii und Stückchendiagnose. Centralbl. f. Gyn. 1890, Nr. 41.

Derselbe, Diagnose des Carcinoma des Corpus uteri. Verh. d. deutsch. Ges. f. Gyn. IV. Kongr., pag. 83.

Derselbe, Zur Diagnose des Carcinoma corporis uteri. Verhandl. d. deutsch. Ges. f. Gyn. 1891, pag. 185.

Hunter, The early Recognition of Carcinoma of the Cervix. The Am. Gyn. a. Obst. J. 1895. Nr. 3, pag. 231.

Jenks, E. W., The resemblance of some forms of benigne disease to malignant. Tr. Am. Gyn. Soc., Philad. 1890, XV, 290—303.

Jessett, F. B., On the importance of early diagnosis of malignant disease of the body of the uterus. Med. Mag., Lond. 1894, III, 558—67.

Jones, M., Uterine haemorrhage after the menopause not dependent on malignant growths. Lancet, Lond., 1890, II, 228—30.

Irrtürmliche Diagnose, Gebärmutterkrebs, vorgetäuscht durch einen in der Scheide befindlichen Schwamm ohne Wissen der Patientin. Allgem. med. Central-Ztg., Berlin 1891, LX, 2181.

Keller, Zur Diagnose des Schleimhautsarkoms des Uteruskörpers. Zeitschr. f. Geb. u. Gyn. Bd. XX, pag. 116.

Kelly, J. K., Foetid uterine discharge, simulating malignant disease of uterus. Glasgow M. J., 1893, LX, 115.

Kessler, Über die Wichtigkeit frühzeitiger Erkennung des Gebärmutterkrebses. St. Petersb. med. Wochenschr. 16. Sept. 1895. Nr. 37.

Knowsley Thornton, Lancet 1895, 10. August.

Landau, L., Zur Therapie und Diagnose des Gebärmutterkrebses. Sammlung] klin. Vorträge, Nr. 338.

Derselbe, Zur mikroskopischen Diagnose des Gebärmutterkrebses. Centralbl. f. Gyn. 1890, Nr. 38.

Derselbe, Klinische Beobachtung und mikroskopische Diagnose. Centralbl. f. Gyn. 1890, Nr. 47.

Landau u. Abel, Sarcoma Endometrii nnd Stückchendiagnose. Centralbl. f. Gyn. 1890, Nr. 47.

Lanelongue. Cancer utérin, diagnostic et traitement. Leç. de clin. chir., Paris, 1888. 499—526.

Lange, Über die Diagnose nnd Therapie des Carcinoma uteri. Diss. Halle 1896.

Leopold, Zur Diagnose des Carcinoma corporis uteri. Kongr. f. Geb. u. Gyn. z. Bonn. Arch. f. Gyn. 1891, pag. 314—24.

Lewis, D., Notes of case of cancer of the uterus, remarks on diagnosis and treatment Post-Graduate. N. Y. 1893, VIII, 200—205; (Diskussion) 217.

Liebmann, London Obstetr. Transact. XVIII, pag. 66.

Loehlein, H., Zur Diagnose nnd Therapie des Gebärmutterkrebses. Gyn. Tagesfragen, Wiesbaden 1891—93.

Lomer, R., Über Blutungen in der Geburtshilfe und Gynäkologie. Deren Quellen und Behandlungsmethode. (v. Volkmann's Sammlung klin. Vortr. Nr. 321, Gyn. Nr. 92.)

Lubarsch, Die histologische Diagnose des Carcinoma corporis uteri. Schweiz. Korr.-Bl. XXII. 4, pag. 113.

Lyon, H. N., The mikroscope in the diagnosis of the malignant disease of uterus and vagina. Clinique, Chicago 1891, XII, 554—9.

Mangiagalli, Presentazioni di uteri esportati per via vaginale con alcune considerazione sul diagnostico del carcinoma uterino. Ann. d. ost. Milano 1891, XIII, 645—52.

Maury, R. B., The early recognition and treatment of cancer of the uterus. Memphis M. Month 1889, IX, 241—48.

Meisenbach, A. H., Suspected cancer of uterus; error of diagnosis disclosed by post-mortem. Weekly M. Rev., St. Louis 1891, XXIII, 483—85.

Molvoz, E., Sur le diagnostic mikroscopique entre certaines formes d'endométrite du corps et l'épithélioma à cellules cylindriques. Ann. Soc. méd. chir. de Liège, 1888, XXVII, 320—23.

Mommsen, E., Zur Symptomatologie, Diagnose und Therapie des Portio- und Cervix-carcinoms. Diss. inaug. Berlin 1890.

Montfumat, Thèse de Paris 1867.

Müller, O., Zur Lehre vom Carcinoma uteri. Charité-Ann. XVIII, pag. 529.

Neumann, J., Über postklimakterische Genitalblutungen. Monatsschr. f. Geb. u. Gyn. I. 3. pag. 238.

Noble, C. P., Early diagnosis and operation in cancer of the uterus. Am. Gyn. J., Toledo 1892. II. 717—21.

Olshausen, Berliner klin. Wochenschr. 1894, Nr. 50.

Palmer, C. D., The early diagnosis of cancer of the cervix uteri. Cincin. Lancet-Clinic. 1886, XVII, 1—5.

Péan, Quelques considérations sur le diagnostic et le traitement de certains tumeurs de l'utérus et de ses annexes par la voie vaginale. Gaz. d'hôp. Par. 1891, LXIV, 689—97.

Petit, P., Diagnostic précoce de l'épithéliome utérin. Bull. et mém. Soc. obst. et gynéc. de Par. 1890, 54—61.

Pichevin, R., Du curage explorateur de l'utérus. Méd. mod., Par. 1891, II, 418—21.

Richet, Gaz. des Hôp. 1885, pag. 777.

Ricketts, E., Early diagnosis of cancer of the uterns. Med. a. Surg. Rep., Philad. 1894, LXXI, 285.

Robb. Hunter, The early Recognition of Carcinoma of the Cervix. The Am. Gyn. and Obst., VII, 231.

Routier, A., Diagnostic du cancre de la muqueuse du corps de l'utérus à propos de trois cas traités par l'hystérectomie vaginale. Congr. franç. de chir., Par. 1888, III, 386—92.

Ruge, C., Das Mikroskop in der Gynäkologie und die Diagnostik. Zeitsch. f. Geb. u. Gyn. Bd. XX.

Derselbe, Die mikroskopische Diagnose der malignen Erkrankungen des Uterus. In Winter's Lehrb. der gynäkolog. Diagnostik. Leipzig 1897. pag. 244.

Ruge u. Veit, Zeitschr. f. Geb. u. Gyn. Bd. II, pag. 415 u. Bd. VI. pag. 261.

Saenger, Über Erweiterung und Austastung des Uterus als Vorakt der Behandlung. Centralbl. f. Gyn. 1898. Nr. 7.

Schaeffer, Adenocarcinom. Zeitschr. f. Geb. u. Gyn. XXXI. 429.

Schwerin, Zur Diagnose des beginnenden Carcinoms des Uteruskörpers. Inaug.-Diss. Berlin 1889.

Sendtner. Zur Frühdiagnose des Uteruskrebses. Berl. klin. Wochenschr. 1891. pag. 927.

Shoemacker, G. E., Early recognition and treatment of malignant disease of the uterus. Policlinic. Philad. 1888—89. VI. 324—31.

Sinclair. Early diagnosis of cancer of the cervix uteri; a pathognomic sign. Med. Chronicle Manchester 1895. pag. 342.

Skene. A. J. C., Laceration of the cervix uteri with erosion; the diagnosis of erosion from malignant disease. Intern. Clin., Philad. 1892. IV. 194.

Smith. A. L., The importance of the early diagnosis and repair of lacerations of the cervix uteri, especially in view of their relation to cancer of the uterus. Canada M. Rec., Montreal 1892—3. XXI. 97—103.

Smyly. W. J., The use of the curette in the diagnosis and treatment of diseases of the uterine mucous membrane. Dublin J. M. Sc. 1886. 3. 1. LXXXI. 421—30.

de la Sota y Lastia. J., Diagnóstico diferencial de las úlceras dell cuello del útero basado en los caracteres objectivos de la ulceratión. Actas. Cong. ginec. espan. Madrid 1888. I. 183—191.

Spiegelberg. Arch. f. Gyn. Bd. III, pag. 233.

Stone. J. S., The importance of early diagnosis of cancer. Virginia M. Month. Richmond 1893—4. XX. 1098—1100.

Stratz. C. H., Over carcinoma uteri. Nederl. Tijdschr. v. Verolsk. en Gynec., Haarlem 1892. IV. 1—15.

Derselbe. Zur Diagnose des beginnenden Carcinoms an d. Portio. Zeitschr. f. Geb. u. Gyn. Bd. XIII. 1.

Veit. Gynäkologische Diagnostik Stuttgart 1891.

Derselbe. Zur Anatomie des Carcinoma uteri. Zeitschr. f. Geb. u. Gyn. Bd. XXXII, pag. 496.

Waldeyer. Zusatz zu: Abel u. Landau. T., Sarcoma Endometrii und Stückchendiagnose. Centralbl. f. Gyn. 1890 Nr. 47.

Williams. Über den Krebs der Gebärmutter. Deutsche Übersetzung von Abel u. Th. Landau Berlin 1890.

Winter. G., Über die Frühdiagnose des Uteruskrebses. Berl. klin. Wochenschr. 1891, Nr. 33.

Derselbe. Carcinomatöser Uterus durch Totalexstirpation entfernt. Das vorherigen Curettement hatte alles Carcinomatöse herausbefördert. Z. f. G. Bd. 14. pag. 587.

Derselbe. Lehrb. der gynäkolog. Diagnostik. II. Aufl., Leipzig 1897.

Mit den alten Anschauungen der Humeralpathologie, welche lehrten, dafs der Krebs auf einer konstitutionellen Erkrankung des Gesamtorganismus beruhe, hat die klinisch-anatomische Forschung der neueren Zeit unter der Ägide Virchow's gründlich aufgeräumt: wir wissen heute, dafs die krebsige Neubildung in ihren Anfangsstadien eine rein lokale Erkrankung ist, und dafs durch gründliche Entfernung des Erkrankungsherdes eine dauernde Heilung erzielt werden kann. Deswegen gehört es zu den vornehmsten Pflichten des Arztes, dafs er nicht nur die Carcinome als solche, sondern vor allem, dafs er dieselben in einem möglichst frühen Stadium der Entwickelung erkennen lernt. Die Anatomie und Diagnostik des Gebärmutterkrebses ist heute in einer Weise

ausgebildet, dafs man von jedem Arzt verlangen mufs, dafs er sein Teil dazu beiträgt, die Erkrankung frühzeitig zu diagnostizieren und dafs er wenigstens, wo seine eigene Erfahrung nicht ausreicht, den Rat des geübteren Fachmannes zu Hilfe nimmt. Nur durch frühzeitige Erkennung der auf ihren Anfangsherd beschränkten Neubildung ist es möglich, die bekanntlich sonst absolut schlechte Vorhersage des Krebses zu bessern.

Ich habe bereits ausführlich darauf hingewiesen, dafs die Anfangssymptome beginnender Uteruscarcinome leider keine sehr prägnanten sind, und dafs insbesondere auch von seiten der Kranken selbst eine oft unglaubliche Indolenz vorliegt, welche eine frühzeitige Erkennung des Leidens nur zu häufig vereitelt. Aber andererseits weifs jeder Gynäkologe, dafs auch heutzutage noch viele Krebsfälle längere Zeit in ärztlicher Behandlung stehen, ohne untersucht zu werden, oder wenigstens ohne sofort untersucht zu werden; jede derartige Unterlassung aber ist im höchsten Grade verwerflich, denn sie kostet unter Umständen ein Menschenleben, weil die unaufhaltsame Weiterverbreitung des Krebses den Fall nur zu bald zu einem inoperablen d. h. verlorenen macht. Wenn Sendtner auf diesbezügliche Klagen Winter's antwortet, dafs viele Kranke gerade Unterleibssymptome mit Vorliebe dem Arzte verschwiegen, und dafs überhaupt der gynäkologischen Untersuchung von vielen Frauen grofse Schwierigkeiten entgegengebracht werden, so ist zwar dies teilweise zuzugeben, aber als eine Entschuldigung gegenüber der Unterlassung der Untersuchung kann dies nicht gelten. Es wird eben überhaupt die gynäkologische Untersuchung noch viel zu wenig geübt; diese ist aber zur Aufnahme des ärztlichen Status ebenso notwendig, wie die der anderen Organe. Der Gynäkologe darf sich der Untersuchung des übrigen Körpers auch nicht entziehen, er mufs mit der Gesamtmedizin im lebhaftesten Kontakt bleiben, wenn er nicht einem öden, geistlosen Spezialistentum anheimfallen will. Aufserdem wird die Mehrzahl der Kranken gegenüber der energisch betonten Notwendigkeit einer gynäkologischen Untersuchung auf die Dauer keine Schwierigkeiten entgegensetzen. Es darf hier auch betont werden, dafs schon vieles besser geworden ist, und es ist zu hoffen, dafs diese Besserung anhält.

Wir werden bei der Schilderung der Diagnostik der einzelnen Formen des Uteruscarcinoms sehen, dafs die Erkennung des Leidens in der grofsen Mehrzahl der Fälle keine grofsen Schwierigkeiten macht, schwer ist meist nur der Nachweis beginnender oder versteckt im Uteruscavum sich entwickelnder Krebse. Der weniger Geübte aber wird eine Reihe von Fällen finden, bei denen manches für und manches gegen die Krebsdiagnose spricht; vor allem wird demjenigen häufiger ein solcher Fall aufstofsen, der fleifsig gynäkologische Untersuchungen vornimmt. In einem derartigen Falle wäre es der denkbar gröfste Fehler, wenn bei weiterer Beobachtung des betreffenden Falles abgewartet würde, ob irgend eine für Krebs charakteristische Veränderung eintritt; die kostbare Zeit wäre nur zu leicht dabei verpafst. Bei Feststellung eines „verdächtigen" Befundes mufs die sofortige

sichere Diagnose folgen. Dieselbe wird entweder vom Arzte selbst, unter Umständen mit Hilfe des Mikroskopes herbeigeführt, oder ein mit diesen diagnostischen Methoden vertrauter Kollege soll zu Rate gezogen werden. Jeder Gynäkologe wird einem so vorsichtig verfahrenden Kollegen nur mit Freuden entgegenkommen, und ich pflege im klinischen Unterrichte bei jedem derartigen zweifelhaften Falle des achtsamen Hausarztes mit besonderer Anerkennung zu gedenken, der das Seinige dazu beiträgt, seine Kranken rechtzeitig vor einer der entsetzlichsten Erkrankungen zu bewahren.

Bei der Schilderung der diagnostischen Momente halte ich mich an die von Ruge und Veit gegebene Einteilung der Uteruscarcinome, indem ich das Carcinom der Portio, der Cervix und des Corpus auseinanderhalte (siehe Winter's Beschreibung der Anatomie des Uteruscarcinoms in diesem Band).

Das Carcinom der Portio ist mit wenigen Ausnahmen leicht zu erkennen, da dasselbe dem untersuchenden Finger bequem zugänglich ist, und bei der Einstellung der Portio im Speculum die erkrankte oder verdächtige Partie leicht übersehen werden kann. Die meist charakteristische Form der Portiocarcinome ist das proliferierende Kankroid, welches in Form eines Pilzes mit schmalerer Basis, und gegen das Scheidenlumen hin sich verbreiternd, von der Oberfläche der Vaginalpartien ausgeht. Der untersuchende Finger stöfst im Scheidengewölbe auf eine höckerige, zerklüftete Masse, welche bei der Berührung leicht blutet, wobei meistens der andrängende Finger kleinere oder gröfsere, etwas derbe Bröckel ablöst, die sich als blafsrötliche, etwas speckig aussehende Gewebsstücke bei der Besichtigung erweisen. Geht man mit dem Finger zwischen der glatten Scheidewand und dem höckerigen Tumor in die Höhe, so kommt derselbe auf die schmalere Basis des Tumors und es gelingt dann leicht nachzuweisen, dafs die derbere Neubildung mit ziemlich scharfem Rande in das weichere Gewebe der Portio übergeht. Dabei ist dann meist schon der Nachweis zu erbringen, dafs häufig nur ein Teil der Oberfläche der vorderen und hinteren Lippen die Basis des Tumors bildet, indem die andere Muttermundslippe von normaler Oberfläche befunden wird und der Finger in den Cervikalkanal mit glatter oder wenigstens nicht zerklüfteter Oberfläche eindringen kann. Ist ein grofses Kankroid vorhanden, so dafs das Scheidengewölbe ganz von demselben ausgefüllt ist, so sind allerdings diese Verhältnisse nicht immer so leicht festzustellen, da der anscheinend gesund erhaltene Teil der Portio sich hinter dem grofsen Pilz verbirgt oder die ganze Portio von der Neubildung eingenommen werden kann. Hier hilft die Freilegung der erkrankten Teile mittelst der Simon'schen Plattenspekula gewöhnlich zum gewünschten Überblick; es gelingt dabei die Ausbreitung der Neubildung genügend festzustellen. Bildet die ganze Oberfläche der Portio die Basis der Neubildung, so kann es allerdings sehr schwer sein, inmitten der leicht blutenden, zerfallenden Krebsmassen die Cervikalhöhle herauszufinden, deren Schleimhaut auch bei grofsen Kankroiden oft merkwürdig lange intakt erhalten zu bleiben pflegt. Man mufs

sich hier oft mit der an zahllosen Präparaten festgestellten Thatsache begnügen, dafs das Portiocarcinom keine Neigung besitzt frühzeitig die Cervikalschleimhaut zu ergreifen.

Zur Diagnose eines echten Portiocarcinoms gehört aber auch der Nachweis, dafs derselbe die oberen Teile der Cervix wenigstens in nicht zu weit vorgeschrittenen Stadien frei läfst. Dies läfst sich, wie erwähnt, meist schon bei der bimanuellen Untersuchung von der Scheide aus feststellen, indem der in der Scheide untersuchende Finger die, wenn ich so sagen darf, makroskopische Begrenzung der derberen Neubildung nach oben gegen das nachgiebigere, nicht infiltrierte, mehr elastische Cervixgewebe deutlich fühlen kann. Deutlicher wird das Bild gewöhnlich bei Zuhilfenahme der bimanuellen Rektaluntersuchung, einer Untersuchungsmethode, welche in der Diagnostik der Uteruscarcinome gar nicht genug geübt werden kann. (Schroeder, Olshausen.) Vom Mastdarm aus fühlt man nicht nur den dickeren Pilz in der Scheide, sondern seine Basis an der Portio und die Grenze der starren Neubildung gegen die Cervix zu besonders deutlich durch. Die Untersuchung vom Rektum aus, welche am besten in Chloroformnarkose vorgenommen wird, wird dadurch noch erleichtert, dafs man den Daumen der untersuchenden Hand in die Scheide einlegt, während Zeige- und Mittelfinger vom Mastdarm aus palpieren.

Die Diagnose dieser Kankroide oder Blumenkohlgewächse, wie sie auch vielfach genannt werden, ist auch in differentiell diagnostischer Beziehung leicht, weil polypöse Gebilde, welche von der Portio ausgehen, überhaupt selten vorkommen. Ab und zu wird einmal ein aus dem Cervikalkanal heraus geborener fibröser Polyp (Myom) dann vorübergehend die Diagnose Carcinom vortäuschen können, wenn er gangränös zerfallen ist und Blutung und Jauchung klinisch in den Vordergrund tritt. Die Diagnose steht und fällt mit dem Nachweis, dafs die Erkrankung bei Portiocarcinom von der Oberfläche der Portio ausgeht, dagegen der Stiel des Polypen in die Cervix hinein sich verfolgen läfst. Spitze Kondylome sitzen mitunter gehäuft auf der Portio, daneben aber auf der Scheide und Vulva auf, sie führen kaum zur Blutung oder zum Zerfall und ebensowenig zur starren Infiltration ihrer Unterlage. Die seltenen follikulären Hypertrophien der Portio sind weiche Tumoren mit Schleimhautüberzug ohne jede Infiltration des Portiogewebes. Ich sah einen derartigen Fall, bei welchem der polypöse langgestielte Tumor gangränös geworden war und durch Jauchung beim Hausarzte Verdacht auf Carcinom erregt hatte. Die mikroskopische Untersuchung der mit dem Tumor exstirpierten Portio stellte die Diagnose sicher.

Nicht immer aber tritt der Portiokrebs in Form dieser gegen das Scheidenlumen proliferierenden Blumenkohlgewächse auf, sondern er zeigt sich auch in Formen, die entweder nur auf die Oberfläche der Portio beschränkt sind, oder das Gewebe derselben mehr oder weniger infiltrieren, das oberflächliche Kankroid und der carcinomatöse Knoten. Beide

Formen sind zwar in den Anfangsstadien in der Art der Ausbreitung der Neubildung wesentlich von einander verschieden, haben aber nach einiger Dauer der Erkrankung manches Gemeinsame, indem sie zu oberflächlichem Zerfall und zur Geschwürsbildung neigen.

Oberflächliche Kankroide fallen dem untersuchenden Finger durch die derbere Beschaffenheit einzelner Partien einer oder beider Lippen auf, die Oberfläche ist körnig gegenüber der nicht ergriffenen Portiooberfläche, der Rand der Neubildung setzt sich ziemlich scharf gegen die Umgebung ab und dies umsomehr, wenn Ulceration mit Stubstanzverlust der Oberfläche eingetreten ist. Dann liegt der Geschwürsgrund deutlicher unter dem Niveau der Umgebung, der Rand wird schärfer. Von Anfang an fällt auf, dafs die verändert erscheinende Oberfläche bei Berührung leicht blutet, bald kann der mit etwas Gewalt andrängende Finger kleine Bröckel absprengen, womit die Wahrscheinlichkeit der krebsigen Entartung aufserordentlich steigt. Die bimanuelle Untersuchung ergiebt, dafs das höher liegende Portiogewebe wenigstens anfangs keine Infiltration zeigt. Fafst man zu Zwecken der Untersuchung oder aus anderen Gründen die Portio mit einer Kugelzange, so reifst sie im Bereiche der verdächtigen Teile der Portio leicht aus (Bäcker). Im Spiegelbilde zeigen carcinomatöse Partien oft eine etwas gelbliche speckige Färbung (Stratz), bei Ulceration und oberflächlichem Zerfall fällt die Niveaudifferenz des krebsigen Geschwüres deutlich in die Augen, die unebene körnige Geschwürsfläche zeigt parenchymatöse Blutung. Es wird dem Geübten selten Schwierigkeiten machen, aus diesen Zeichen auch beginnende Krebse zu erkennen; der weniger Erfahrene wird bei jeder verdächtigen Unebenheit der Portiooberfläche, bei jeder Verschiedenheit der Konsistenz derselben (carcinomatöse Partien sind stets derber als die Umgebung) bei Neigung zur Blutung aus der verdächtigen Stelle das Mikroskop zur entgültigen Entscheidung zu Hilfe nehmen müssen.

Der krebsige Knoten der Vaginalportion verändert die Form der Portio, indem eine einzelne Lippe oder einzelne Partien einer solchen, schliefslich die ganze Portio plump, grofs, aufgetrieben erscheinen; bei der Digitaluntersuchung fällt die derbe, ja knorpelharte Konsistenz dieser Teile auf. Ist die Schleimhaut der Portio intakt, so ist die Diagnose schwer und nur durch die Untersuchung excidierter Stücke zu stellen; ist einmal oberflächlicher Zerfall vorhanden, so ist gewöhnlich auf den ersten Griff die Diagnose zu stellen.

Differentiell diagnostisch kommen bei diesen beiden Formen der Portiokrebse alle diejenigen Veränderungen des Scheidenteiles in Betracht, welche die Oberfläche höckerig, uneben machen oder die Konsistenz und Form des Scheidenteiles verändern. In ersterer Beziehung fühlt man nicht selten zahlreiche höckerige derbe Erhabenheiten, wenn mehrfache erweiterte Follikel die Oberfläche der Portio durchsetzen; die Untersuchung im Spiegelbilde läfst jeden Zweifel bald schwinden, da man beim Anstechen der durchscheinenden

Follikel den zähen graugelben Schleimpropf sich entleeren sieht. Schroeder hat wiederholt darauf hingewiesen, dafs die Anwesenheit derartiger Follikel Carcinom geradezu ausschliefse. Dies ist zwar im allgemeinen richtig, doch möchte ich dies nicht geradezu als ein Axiom hingestellt wissen, da ich in zwei Fällen in nächster Nähe carcinomatöser Geschwüre Follikel anstechen und entleeren konnte.

Narben von Verletzungen durch vorausgegangene Geburten oder Residuen operativer Eingriffe können nur vorübergehend Irrtümer veranlassen; in letzter Beziehung sei kurz der Unebenheit der Portio nach Amputationen gedacht, indem die cirkulär gelegten Nähte häufig durchschneiden und Einziehungen der Oberfläche bedingen. In beiden Fällen entscheidet neben dem Tastbefund die Besichtigung im Spekulum.

Dagegen können unter Umständen kleinere Myome der Cervix einen krebsigen Knoten vortäuschen; dieselben sind zwar gewöhnlich härter und schärfer umschrieben gegen die Umgebung, immerhin kann hier ausnahmsweise das Mikroskop entscheiden müssen.

Verhärtung des Portiogewebes mit Hypertrophie, besonders nach starken seitlichen Lacerationen durch vorausgegangene Geburten sind öfters die Ursache von Fehldiagnosen gewesen. Dem Kundigen wird dabei allerdings sofort die gleichmäfsig über die Portio ausgedehnte Induration auffallen, welche auch nie so hart und derb wie bei Krebs zu sein pflegt, auch fehlt Ulceration und Zerfall, da glatte Schleimhaut die Portio überzieht. Komplizierter werden die Fälle bei starkem Ektropium und starker Eversion der Cervixschleimhaut, die auch bei Berührung zur Blutung neigt. Auch hier wird unter Umständen die mikroskopische Untersuchung das Endurteil zu sprechen haben.

Eine sehr selten zu beobachtende Form des Portiocarcinoms ist diejenige, welche ähnlich dem Ulcus rodens als flaches oberflächliches Geschwür zu beobachten ist. Diese Carcinome können in den Anfangsstadien dem untersuchenden Finger geradezu entgehen, da die Geschwürsfläche nur ganz wenig unter dem Niveau der übrigen Portiooberfläche liegt, keine besondere Neigung zum Zerfall, daher auch keine auffallende Höckrigkeit besitzt, aufserdem der Geschwürsrand sich nicht durch besondere Härte auszeichnet. Der Digitalbefund wird allerdings bei einigem Bestand der Neubildung deutlicher, weil nicht nur der Geschwürsgrund, sondern später auch tiefere Teile des Portiogewebes selbst starr infiltriert werden und dadurch der Befund ein viel auffallenderer wird. Im Spiegelbilde sieht man in diesen Fällen eine Geschwürsfläche von etwas schmutziggelblicher Farbe, welche bei Berührung mit dem Finger oder einem Instrument mäfsig blutet; der Geschwürsrand ist für das Auge deutlicher wahrnehmbar als für den Finger, da er sich ziemlich scharf gegen die etwas gerötete umgebende Portioschleimhaut abhebt: die Geschwüre sitzen meist auf einer, aber auch auf beiden Lippen und sind wie die anderen Portiocarcinome anfangs stets auf die Portiooberfläche beschränkt.

Die Unterscheidung dieser seltenen Portiocarcinome von anderen geschwürigen Prozessen auf der Vaginalportion ist unter Umständen nicht ganz leicht. Bei beginnenden Formen, bei denen die Infiltration des Geschwürsbodens noch wenig ausgesprochen ist, wird wohl stets das Mikroskop zu Hilfe genommen werden müssen. Dies gilt insbesondere gegenüber den allerdings auch sehr seltenen tuberkulösen Geschwüren der Portio und wohl auch einigermafsen gegenüber den ebenfalls nicht häufigen luetischen Affektionen derselben. Bei ersteren kann der Nachweis tuberkulöser Knötchen in der Umgebung des Geschwüres sowie tuberkulöser Prozesse an anderen Teilen des Genitalapparates die Differentialdiagnose erleichtern. Letztere wird besonders dann wahrscheinlich sein, wenn anderweitige luetische Affektionen an den Genitalien oder an dem übrigen Körper nachweisbar sind. Erosionen im Bereich der Portio werden bei einigermafsen genauer Besichtigung kaum mit derartigen Ulcera verwechselt werden können, da die Erosion keinen Substanzverlust, kein Geschwür dastellt, nicht scharf begrenzt in das Plattenepithel der Umgebung übergeht und aufserdem nicht selten inmitten einer Erosion Plattenepithelinseln zu sehen sind, was bei carcinomatösen Geschwüren niemals vorkommt. Bei der Erosion fehlt aufserdem die starre Infiltration des Geschwürsbodens. Unter Umständen kann allerdings bei Erosionen eine diagnostische Schwierigkeit dann auftreten, wenn es in ihrem Bereiche zu Ulceration kommt. Es ist dies fast immer durch therapeutische Mafsnahmen, insbesondere durch Anwendung starker Ätzmittel bedingt. In solchen Fällen können erhebliche Zweifel an der Gutartigkeit des Vorganges bestehen, welche aber durch die mikroskopische Untersuchung eines excidierten Teiles aus der Geschwürsfläche leicht zu beseitigen sind. Ab und zu sieht man auch an der Vaginalportion Dekubitusgeschwüre, hauptsächlich bedingt durch den Druck schlechtliegender Pessarien oder durch Fremdkörper in der Scheide; meist freilich werden dieselben an der Scheidenwand gefunden, doch kann auch ausnahmsweise die Portio ein solches Dekubitusgeschwür zeigen; dabei sehe ich von den oft ausgedehnten Dekubitusgeschwüren bei Vorfällen ganz ab, da diese leicht zu überblickenden Geschwürsflächen sich durch ihre meist rundliche Form, den absoluten Mangel an Zerfall sowie durch ihre scharfen wallartig erhobenen Geschwürsränder ohne nennenswerte Infiltration sofort als solche erkennen lassen. Die tief in der Scheide oder an der Portio durch Pessarien oder andere Fremdkörper hervorgerufenen Druckgeschwüre haben auf den ersten Griff deswegen etwas Überraschendes, weil sie scharfe, oft etwas infiltrierte Ränder zeigen und auf der Geschwürsoberfläche oft starke Granulationsmassen aufschiefsen, so dafs das Geschwür durch die unebene Oberfläche und den infiltrierten Rand ein ähnliches Bild für den untersuchenden Finger wie bei Carcinom hervorruft. Hier kann wohl ab und zu ein Zweifel bei der Diagnose aufsteigen, der aber durch die mikroskopische Untersuchung beseitigt werden mufs.

Die Cervixcarcinome treten klinisch in zwei Formen auf, nämlich als oberflächliches Carcinom der Schleimhaut oder als infiltrie-

rendes Carcinom der Cervixwand (carcinomatöser Knoten). Der Nachweis, dafs die krebsige Neubildung von der Cervix ausgeht, im Gegensatz zu den Portiocarcinomen, wird dadurch erbracht, dafs die äufsere Oberfläche der Portio inklusive des äufseren Muttermundes gesund gefunden wird, während die Neubildung erst hinter dem letzteren beginnt.

Die erstere Form, das Schleimhautcarcinom der Cervix, ist unschwer zu erkennen, wenn man den äufseren Muttermund mit dem untersuchenden Finger passieren kann, wie dies bei Frauen, welche geboren haben, meist der Fall ist. Man findet dann den Cervikalkanal in eine unebene, körnig höckrige Oberfläche verwandelt mit starrer Infiltration des darunter liegenden Cervixgewebes. Da dieses Carcinom so gut wie stets erst dann diagnostiziert wird, wenn Zerfall und Ulceration mit Blutung eingetreten ist, so gelingt es dem Finger meist leicht, von der unebenen Innenfläche des Cervixcarcinom Bröckel abzusprengen, wodurch die Diagnose eigentlich schon so gut wie gesichert ist. Bei nulliparen Frauen mit engem, undurchgängigem äufseren Muttermunde ist die Diagnose schwieriger. Hier fällt oft die Rauhigkeit und Höckerigkeit der Oberfläche der Cervix bei der Sondierung auf; es wird durch leichtes Andrängen mit der Sonde gegen den Cervikalkanal meist eine stärkere Blutung hervorgerufen. Ein derartiger Befund bedarf unter allen Umständen der sofortigen Feststellung der Diagnose. Mitunter gelingt es durch den andrängenden Finger den äufseren Muttermund zu forcieren und so die ausgefressene Geschwürsfläche der Cervixhöhle zu betasten. Gelingt dies nicht, so kann man durch Quellmittel oder durch Einstopfen von Jodoformgaze den äufseren Muttermund soweit dilatieren, dafs eine Austastung der Cervikalhöhle möglich wird. Am besten verzichtet man aber ganz auf die manuelle Untersuchung und holt sich durch Ausschabung der Cervikalhöhle mittelst der Curette das entsprechende Material für die mikroskopische Untersuchung, welche am sichersten die Diagnose entgiltig festlegt.

Da mit dem geschwürigen Zerfall auch die krebsige Infiltration gegen die Tiefe des Portiogewebes stetig zunimmt, so wird unter diesen Umständen auch die bimanuelle Untersuchung bei für den Finger unzugänglicher Cervix Anhaltspunkte für die Diagnose geben, indem besonders vom Rektum aus eine Verdickung und härtere Konsistenz der Cervix gegenüber dem oft kleineren Corpus auffällig wird; von der Ausbreitung dieser Carcinome auf die Nachbarschaft der Cervix wird später die Rede sein.

Die infiltrierende Form des Cervixcarcinoms ist vorwiegend dadurch bemerkbar, dafs das Collum bei der bimanuellen Untersuchung unförmlich aufgetrieben erscheint, wobei bei beginnenden Fällen, wenn also die Infiltration noch nicht das ganze Cervixgewebe durchsetzt, der carcinomatöse Knoten durch seine derbe, beinahe knorpelharte Konsistenz sich von den noch nicht ergriffenen Teilen der Cervixwand gut abpalpieren läfst. Ist das ganze Collum krebsig infiltriert, so ist gerade hier der vorhin schon erwähnte Tast-

befund charakteristisch, dafs an die dicke harte, wie aufgebläht erscheinende Cervix nach oben das kleinere weichere und mehr elastische Corpus uteri sich anschliefst. Solange diese Infiltration der Collumwand nicht in Ulceration übergeht, ist die Diagnose nicht ohne Schwierigkeit zu stellen, da z. B. kleinere Cervixmyome einigermafsen ähnliche Befunde darbieten können. Grofse Tumoren bildet das Cervixcarcinom nie. In diesen Fällen tritt wiederum die mikroskopische Untersuchung zur Sicherung der Diagnose in den Vordergrund, indem nach genügender Erweiterung des äufseren Muttermundes ein Stück der Cervixwand bis herunter zur Portio excidiert und der mikroskopischen Untersuchung unterworfen wird. Ist einmal Zerfall des infiltrierenden Collumcarcinoms eingetreten, sodafs in der Höhle des Cervikalkanales oder nach aufsen gegen die Portio hin die charakteristische krebsige Ulceration nachgewiesen werden kann, dann bietet die Diagnose überhaupt keine Schwierigkeiten mehr.

Es kommt nicht selten vor, dafs der Arzt bei der gynäkologischen Untersuchung älterer Frauen, welche geboren haben, einen Befund aufnimmt, welcher ihm für Cervixkrebs zu sprechen scheint. Der untersuchende Finger dringt unter diesen Umständen in die klaffende Cervikalhöhle ein und findet eine rauhe, höckerige Höhle mit ziemlich derber, oft beinahe harter Cervixwand, unter Umständen, besonders bei eingehenderer Untersuchung, kehrt der Finger auch etwas blutig aus der Scheide zurück, alles Befunde, welche immerhin mit Recht den Verdacht einer carcinomatösen Veränderung der Cervix nahe legen, zumal da das Collum mitunter auch etwas grofs und hypertrophisch erscheint. Wenn man sich derartige Fälle im Spiegelbilde betrachtet, so sieht man, dafs eine glatte, glänzende, hochrote Schleimhaut der Cervix aufliegt, dafs Ulceration jeder Art fehlt, dafs nur bei starker Berührung mit Finger oder Sonde Blutung auf der Oberfläche entsteht, dafs aber vor allem weder mit der Sonde, noch mit dem scharfen Löffel gröfsere Partikel von der Innenfläche der Cervix abgelöst werden können; es handelt sich hier um chronische Cervikalkatarrhe, bei welchen die in Falten gelegte hypertrophische Schleimhaut das Gefühl der Unebenheit und Höckrigkeit für den untersuchenden Finger bedingt, und es sind dies Fälle, welche für den ersten Griff auch einen geübten Untersucher stutzig machen können. Sollten hier bei der Besichtigung noch Zweifel bestehen, so fährt der vorhin erwähnte Versuch, mit dem scharfen Löffel gröfsere Bröckel abzukratzen oder die mikroskopische Untersuchung excidierter Gewebsstücke zur Entscheidung der Diagnose.

Eine differenziell diagnostische Schwierigkeit kann manchmal bei nicht zu vorgeschrittenen Cervixkrebsen insofern entstehen, als nicht sofort ersichtlich ist, ob die Neubildung von der Portio oder von der Cervix ausgeht. Dies ist allerdings leicht zu entscheiden, wenn der äufsere Muttermund geschlossen und die gesamte Portiooberfläche als gesund festgestellt werden kann. Wenn aber durch ausgiebigere Laceration infolge vorausgegangener Geburt der äufsere Muttermund klafft und die Cervixschleimhaut in ausgedehnterem

Mafse ektropioniert ist, so ist die Feststellung nicht immer leicht. Hier ist bemerkenswert, dafs gröfsere gegen das Scheidenlumen hereinwachsende Blumenkohlgewächse nie von der Cervix ausgehen, also stets Portiocarcinome sind. Bei carcinomatösen Geschwüren oder infiltrierenden Carcinomen der Cervix wird sich bei stärkerem Ektropium meist nachweisen lassen, dafs die Portio intakt ist, wenn man die beiden Muttermundlippen mit Hackenzangen fafst und durch Zug an denselben das Ektropium wieder einigermafsen auszugleichen sucht. Diese Feststellung des Sitzes des Carcinoms ist nicht ohne klinische Bedeutung, da Portio- und Cervixcarcinom in ihrer weiteren Ausbreitung auf benachbarte Partien eine immerhin bemerkenswerte Verschiedenheit zeigen, ein Umstand, der in therapeutischer Beziehung von Bedeutung sein kann. Übrigens lassen sich die bisher beschriebenen Formen der Carcinome an Portio und Cervix in dieser scharfen Weise, wie es bisher beschrieben wurde, nur in den frühen Anfangsstadien der Krebsentwickelung auseinanderhalten, ja auch hier treten nicht selten schon Schwierigkeiten in der Deutung des Ausgangspunktes des Krebses auf. So geben z. B. die knotigen Auftreibungen des Collum, ob sie von der Portio oder von der Cervix ausgehen, ziemlich identische Untersuchungsbefunde. Veit hat auch den Begriff des krebsigen Knotens der Portio ganz fallen lassen und erwähnt nur der carcinomatösen Knotenbildung in der Cervix, welche er auf eine besondere von den Endothelien der Lymphgefäfse der Cervix ausgehende Carcinomform zurückführt. Je mehr die Neubildung fortschreitet, insbesondere aber je mehr Zerfall und Ulceration sich ausbreiten, desto mehr verwischen sich diese anfänglichen Grenzen, so dafs z. B. gröfsere Teile des krebsig durchsetzten Collums nach und nach geschwürig zerfallen und ausgestofsen werden und immermehr ein über der ganzen Cervix hinauf sich erstreckender Krater mit starrinfiltrierter Unterlage sich bildet. In diesen Fällen ist es meistens nicht mehr möglich, diese feinen diagnostischen Unterschiede festzustellen, weil dann so gut wie stets die Neubildung nicht mehr auf den Uterus überhaupt beschränkt ist, sondern die benachbarten Organe und Gewebe bereits derartig in seinen Bereich hereingezogen hat, dafs vom therapeutischen Gesichtspunkte aus diese Fälle als aussichtslos bezeichnet werden müssen. Der Nachweis des Carcinoms als solcher ist in diesen vorgeschrittenen Fällen durch die ausgedehnten Geschwürflächen sowie durch die starre Infiltration des Collums und seiner Nachbarschaft nur zu leicht zu erbringen.

Es hat nicht an Versuchen gefehlt, für die Carcinome am Collum spezifische klinische Merkmale aufzustellen, durch deren Beobachtung in zweifelhaften Fällen die Diagnose angeblich gestellt werden kann; insbesondere englische Autoren haben es an derartigen Hinweisen nicht fehlen lassen. Es ist auf diese Angaben hin nicht weiter eingegangen worden, da dieselben erfahrungsgemäfs sich in der Praxis nicht bewähren. Bekanntlich hat Spiegelberg seinerzeit einige angebliche diagnostische Kriterien für derartige Carcinome aufzustellen versucht, wie die Härte und Unverschieblich-

keit der Schleimhaut, welche Carcinome überzieht, sowie die Unwirksamkeit des in die Cervix eingelegten Prefsschwammes gegenüber dem Krebsgewebe; davon ist aber heute längst keine Rede mehr, nachdem Scanzoni, Gusserow, Hegar, vor allem aber Ruge und Veit die Unhaltbarkeit dieser Angaben genügend dargethan haben.

Die Diagnostik des Carcinoms des Uteruskörpers bietet gegenüber den vorher erwähnten Formen häufig recht erhebliche Schwierigkeiten dar, weil der Erkrankungsherd in den jüngeren, d. h. also gerade in den wichtigsten Stadien, dem untersuchenden Finger nicht zugänglich ist. Dabei bietet auch die Palpation des Uterus meist gar nichts Besonderes, da weder eine charakteristische Formveränderung noch auch besondere Gröfsenverhältnisse des Uterus regelmäfsige und damit für die Diagnose verwertbare Befunde darbieten; es kann in einem ziemlich kleinen Uteruskörper Carcinom nachgewiesen werden, und ebenso findet man häufig eine auffallende Gröfse des Organes. Wenn Schroeder anführt, dafs bei manchen Körpercarcinomen die bimanuelle Überführung ein gewisses Gefühl der Prallheit, etwa wie bei einem Wasserkissen am Korpus ergebe, so ist dies zwar richtig, aber leider stimmt das nur für sehr stark vorgeschrittene Fälle; ebenso findet man häufig erwähnt, dafs knollige Erhabenheiten auf der Oberfläche des Uterus nachzuweisen sind: auch dies ist richtig, aber ebenfalls nur ein Zeichen, dafs die Neubildung schon die ganze Uteruswand durchsetzt und bis unter das Peritonium oder gar auf dasselbe vorgedrungen ist. Am einfachsten wird die Diagnose noch, wenn der Cervixkanal den Finger passieren läfst, wie dies bei denjenigen Formen des Körpercarcinoms nicht selten verhältnismäfsig frühzeitig eintritt, welche mehr polypös in die Uterushöhle hineinwachsen und bei welchen dann die Geschwulst unter Zusammenziehung der Uteruswand gegen die Cervix heruntergedrängt wird und dieselbe eröffnet. Da kann der in den Uterus eingeführte Finger direkt die leichtblutende Neubildung mit unebener Oberfläche tasten und wenigstens mit Wahrscheinlichkeit die Krebsdiagnose stellen oder der die Cervix passierende Finger kann die unebene, ulceröse Uterushöhle direkt austasten, Bröckel von der Uteruswand loslösen und dadurch die Diagnose sichern. Das sind aber meist Fälle, in denen ebenfalls der Prozefs schon ziemlich weit vorgeschritten ist. Beginnende Schleimhautcarcinome des Uterus werden auch bei künstlicher Erweiterung des Cervikalkanales und Austastung der Uterushöhle leicht übersehen werden. Deshalb mufs bei allen Fällen, in welchen die klinischen Symptome die Möglichkeit carcinomatöser Erkrankung des Uteruskörpers nur irgend nahe legen, die mikroskopische Untersuchung grundsätzlich die Entscheidung herbeiführen. Verdächtig auf Körpercarcinom sind aber diejenigen Fälle, in welchen atypische Blutung aus dem Uterus besteht und Portio und Cervix als gesund befunden werden; dabei ist schon bei der Besprechung der Symptome erwähnt worden, dafs zwar mit Vorliebe Körpercarcinome bei älteren Frauen, auch bei Frauen, welche nicht geboren haben, gefunden werden, ferner ist auch schon hervorgehoben worden, dafs besonders in der

postklimakterischen Zeit auftretende Blutungen im höchsten Grade als durch das Körpercarcinom hervorgerufen verdächtig sind, es wäre aber ein Fehler, deswegen bei jüngeren Frauen die Möglichkeit von Carcinomen auszuschliefsen; wir kennen eine Reihe von Fällen, bei denen auch in den zwanziger und dreifsiger Jahren Körpercarcinome nachgewiesen wurden.

Die Untersuchung mit der Sonde kann ja wohl unter Umständen einige Anhaltspunkte für die Diagnose geben; bei vorgeschritteneren Fällen mit ausgedehnter Ulceration wird der Sondenknopf über höckerige, unebene, härtere Flächen weggleiten und so den Verdacht auf krebsige Ulceration verstärken, während anderseits der Nachweis einer absolut glatten, gleichmäfsigen Innenfläche des Uterus eher für gutartige, z. B. endometrische Veränderungen der Schleimhaut sprechen würde. Wenn man sich aber auf diese Sondenbefunde verlassen wollte, so würde manches beginnende Uteruscarcinom übersehen werden; ich halte von den Resultaten, welche die Sonde zu geben vermag, immer noch dasjenige für das für Carcinom meist beweisende, wenn die Sonde in weichere Massen leicht eindringt und dabei eine recht lebhafte Blutung aus dem Uterus hervorgerufen wird.

Da also Austastung und Sondierung des Uterus meist nur unsichere Resultate ergeben, so pflege ich bei der Untersuchung derartig verdächtiger Fälle auf diese Untersuchungsmethoden meistens zu verzichten und stelle die Diagnose stets nur durch das Mikroskop. Die Technik dieser Untersuchungsmethode wird später besprochen werden.

Diagnose der Ausbreitung des Krebses.

Sobald der Nachweis carcinomatöser Degeneration für irgend einen Abschnitt des Uterus erbracht ist, tritt sofort die weitere Frage an den Untersuchenden heran, ob der Fall noch als ein operabler bezeichnet werden kann, d. h. ob durch Entfernung der ganzen Gebärmutter oder einzelner Teile derselben einige Aussicht besteht, die carcinomatöse Neubildung bis in ihre feinsten Ausläufer mit einiger Wahrscheinlichkeit zu entfernen. Die Operationsmethoden, die uns bisher zur Verfügung stehen, lassen uns bei der Exstirpation des Organes nicht sehr weit über dasselbe hinausgehen; daher ist es von der allergröfsten Wichtigkeit, dafs in jedem einzelnen Falle festgestellt wird, ob die Neubildung noch auf den Uterus beschränkt ist oder nicht. Aufserdem kann es für die Wahl der Operationsmethode von Bedeutung sein, festzustellen, ob die carcinomatöse Neubildung auf bestimmte Abschnitte des Uterus beschränkt ist.

Die Beantwortung der letzteren Frage kann natürlich nur bei denjenigen Fällen von Interesse sein, bei denen es sich um beginnende Carcinome handelt, da ja wiederholt ausgeführt wurde, dafs im weiteren Verlauf der Erkrankung immer weitere Teile des Uterus und seiner Nachbarschaft in den Bereich

der Neubildung mit einbezogen werden. Die Erfahrung lehrt, dafs Portiocarcinome verhältnismäfsig spät auf die Cervix übergehen und dafs der Uterusk örper so gut wie nie gleichzeitig erkrankt (siehe Winter, Anatomie der Carcinome). Dagegen ist bei carcinomatöser Erkrankung der Cervix, besonders aber bei dem oberflächlichen Schleimhautcarcinom, eine Beteiligung der Schleimhaut des Uteruskörpers sehr häufig nachgewiesen. Krebse der Corpusschleimhaut bleiben verhältnismäfsig lange auf diesen Abschnitt der Gebärmutter beschränkt und gehen erst später per continuitatem oder durch Metastasenbildung auf Cervix und Scheide über.

Im Hinblick auf die Operabilität der Uteruscarcinome kommt bei den weitaus häufigsten, den Portio- oder Cervixcarcinomen, in erster Linie die Untersuchung des Beckenbindegewebes in Betracht; beide Formen haben die Neigung, relativ frühzeitig sich gerade auf die seitlich die Cervix umgebenden Bindegewebsmassen auszubreiten. In vorgeschrittenen Stadien der Erkrankung ist dieser Nachweis gewöhnlich ungemein leicht zu führen, indem die Beweglichkeit des Uterus beeinträchtigt oder durch die mauerfest das carcinomatöse Collum umgebenden und bis an die seitlichen Beckenwände heranreichenden Krebsmassen aufgehoben wird. In früheren Stadien bedarf es einer genauen Austastung der Beckenräumlichkeiten, um ein entscheidendes Urteil abzugeben; die Entscheidung ist aber von der denkbar gröfsten Bedeutung, denn mit dem Nachweis einer nennenswerten Ausbreitung des Carcinoms auf das Beckenbindegewebe ist an eine radikale Entfernung des Krebses nicht mehr zu denken, ist der Fall ein aussichtsloser; gerade für diese Grenzfälle ist bei der Wichtigkeit der Frage grundsätzlich die Untersuchung in Chloroformnarkose vorzunehmen und zwar mufs diese Untersuchung, nachdem von der Scheide aus die carcinomatöse Neubildung nachgewiesen ist, stets durch die bimanuelle Austastung des Beckens von dem Mastdarm und von den Bauchdecken aus vorgenommen werden. Unter Umständen kann es erwünscht sein, durch eine in die Vaginalportion eingesetzte Kugel- oder Muzeux'sche Zange den Uterus nach abwärts zu ziehen, doch ist dies gewöhnlich nicht nötig. Bei dieser Methode kommt es nun hauptsächlich darauf an nachzuweisen, dafs unmittelbar an die Wand des erkrankten Collums harte, derbe, oft knollige Stränge sich anschliefsen, welche gegen die seitliche Beckenwand hin verlaufen. Dabei ist die Infiltration des parametranen Bindegewebes gegen die Cervix hin meist dicker, um sich gegen die Beckenwand hin mehr keilförmig zu verschmälern. Vom Rektum aus ist aufserdem sehr bequem der Abgang der Douglas'schen Falten vom Uterus nach hinten abzutasten, bei einigermafsen vorgeschrittenen Carcinomen finden sich auch diese, und zwar besonders an ihren Anfangsteilen, knotig infiltriert, verdickt, mitunter eine Reihe nach hinten zu abnehmender, knolliger Verdickungen. Bemerkenswert sind diejenigen Fälle, bei welchen die krebsige Erkrankung am Collum vorwiegend auf der einen Seite vorgeschritten ist und dementsprechend das Parametrium dieser Seite stärker oder allein infiltriert ist, während die

andere Seite frei erscheint. Ist das Parametrium überhaupt frei, so können sich die Fingerspitzen der beiden untersuchenden Hände neben dem indurierten Collum derartig begegnen, dafs nur weiche Stränge (die Basis des Parametriums) zwischen den Fingern zu fühlen sind, jede knollige Verdickung mufs sich bei sorgfältiger Untersuchung genau feststellen lassen.

Besondere Aufmerksamkeit verdienen die Fälle von Cervixcarcinom, bei welchen das Collum gegenüber dem kleineren darauf sitzenden Korpus ungewöhnlich dick aufgetrieben erscheint, da in diesen Fällen häufig die Neubildung bereits die Cervixwand überschritten und rundum auf das parametrane Bindegewebe übergegangen ist, so dafs also in diesen Fällen das, was als dicke Cervix erscheint, bereits infiltrierte Cervix und infiltriertes Beckenbindegewebe darstellt: in diesen Fällen wird man die strangartige, oft knotige Verdickung des sich gegen das Becken weiter hinziehenden Bindegewebes niemals vermissen. Die Beweglichkeit des Uterus kann in zweifelhaften Fällen noch eine relativ grofse sein, trotzdem bereits die Untersuchung Infiltrationsstränge am Parametrium nachweist.

Differentiell diagnostisch kommen hier aufserdem Narben in Betracht, wie sie infolge tiefer Zerreifsung der Cervixwand und des darunter liegenden Beckenbindegewebes bei der Geburt mitunter vorkommen. Hierbei fällt zunächst schon der tiefe, bis ans Scheidengewölbe hineinreichende, klaffende Rifs der Portio auf, und die von hier aus in das Parametrium ziehende Narbe geht gleichmäfsig breit, hart und derb bis an das Becken heran, der Uterus ist nach der Seite der Narbe dislociert, was bei carcinomatöser Infiltration des Parametriums nie eintritt; die letztere ist auch stets uneben knollig gegenüber der gleichmäfsig harten Narbe.

Geradezu schwer ist mitunter die Unterscheidung zwischen entzündlich exsudativen Vorgängen im Beckenbindegewebe und carcinomatöser Infiltration. Bei frischentzündlichen Prozessen ist dies allerdings weniger der Fall; der hoch fieberhafte Verlauf, das weiche, hochgradig schmerzhafte, mehr oder weniger grofse Exsudat ist leicht als solches zu erkennen; alte hart und derb gewordene Exsudate dagegen machen gröfsere Schwierigkeiten. Derartige alte Exsudatreste aber pflegen meist als mehr oder weniger breite, flächenhafte Verdickungen bis an den Beckenrand hin zu verlaufen, während bei carcinomatöser Infiltration die letztere immer in der Nähe der erkrankten Cervix stärker ist als gegen die Beckenwand zu. Bei entzündlichen Prozessen ist auch jedesmal besonders auf die Lage der Ligamenta rectouterina zu achten, welche gleichmäfsig vom Uterus abgehen, während dieselben bei Carcinom die vorhin beschriebene knollige Verdickung, besonders in der Nähe des Uterus, zeigen. Anderweitige diagnostische Schwierigkeiten kommen kaum in Betracht. Myome sind stets durch ihre scharf abgegrenzte Form gekennzeichnet. Entzündliche Prozesse der Adnexe des Uterus müssen bei der bimanuellen Untersuchung in ihrem Zusammenhang mit dem Uteruskörper als solche erkannt werden:

nur vergesse man nicht, dafs bei denselben auch parametrane Exsudate vorkommen, welche carcinomatöse Infiltration des Beckenbindegewebes vortäuschen können.

Die Beteiligung der Scheide ist meistens leicht nachzuweisen. Wenn z. B. ein Portiocarcinom auf die Scheide unmittelbar übergreift, so ist dies durch den untersuchenden Finger oder im Spiegelbilde ohne weiteres klar. Schreiten Carcinome im subvaginalen Gewebe vor, so fühlt der untersuchende Finger an der Grenze der Neubildung einen scharfen, starren Infiltrationsrand, welcher eine andere Deutung nicht zuläfst. Beachtenswert dagegen sind die entfernt von der Neubildung auftretenden carcinomatösen Knoten, welche teils als Impfcarcinome von anliegenden Kankroiden, teils auf metastatischem Wege in der Scheide entstehen. Auch hier wird eine genaue Austastung der Scheide in Verbindung mit der Spiegeluntersuchung kaum je diagnostische Schwierigkeiten machen, da die harten, krebsigen Knoten sich von dem nachgiebigeren Scheidengewebe deutlich abheben und leicht erkennen lassen.

Diese sekundären Scheidencarcinome treten übrigens nicht immer als harte derbe Knoten auf, sondern auch als ganz oberflächlich in der Schleimhaut liegende krebsige Plaques, welche anfangs etwas über die umgebende Schleimhaut erhaben sind und erst später ulcerieren. Die Induration dieser flächenhaften Neubildungen ist zuerst nicht bedeutend, so dafs es genauer Austastung der Scheide bedarf, um sie nicht zu übersehen. Im Spiegelbilde tritt die graugelbliche Färbung der betreffenden Stellen gegen die Umgebung lebhafter hervor.

Die Untersuchung ist auch auf die Blase auszudehnen, welche, wie früher ausführlich erörtert wurde, in vorgeschritteneren Fällen sehr häufig in den Bereich der Neubildung einbezogen wird. Die Untersuchung ist nicht ganz leicht und mancher Operateur ist erst bei der Operation bei dem Versuch, die Blase von der vorderen Cervixwand abzulösen, über die Beteilung der Blase an der Erkrankung belehrt geworden, weil die Ablösung der Blase nicht mehr gelang, oder aber, weil bei diesem Versuch die carcinomatös infiltrierte Blasenwand einrifs. Ich habe mir in einzelnen zweifelhaften Fällen dadurch geholfen, dafs ich die Urethra gewaltsam dilatierte und direkt die hintere Blasenwand abtastete. Ist die hintere Blasenwand carcinomatös infiltriert, so erscheint sie etwas rauher bei der Betastung und gegen die Cervix hin unverschiebbar. Winter hat eine gröfsere Reihe derartiger Fälle mittels des Kystoskops untersucht und giebt an, dafs über der Stelle, wo sich das Carcinom von aufsen der Blase nähert, die Schleimhaut anschwillt und sich in dicke, meist parallele Falten legt, welche allmählich höher werden und grofse Thäler zwischen sich lassen: diese durch Ödem der Schleimhaut hervorgerufene Schwellung wird als ein charakteristisches Merkmal geschildert.

Die Beteiligung des Mastdarmes ist bei der Rektaluntersuchung, welche wir ja prinzipiell ausüben, stets leicht zu erkennen; sobald die

Mastdarmwand ergriffen ist, ist die Schleimhaut an der betreffenden Stelle unverschieblich; die darmunterliegende starre Infiltration kann dem Finger nicht entgehen.

Eine metastatische Ausbreitung der Carcinome auf die Lymphdrüsen findet nach Winter's Untersuchungen gewöhnlich erst dann statt, wenn die Neubildung bei Collumcarcinomen über den Uterus hinausgegriffen hat und in das Parametrium eingedrungen ist. Es ist daher vor allem bei etwas vorgerückteren Stadien der Erkrankung, welche an der Grenze der Operabilität stehen, notwendig, eine Untersuchung auf die Beteiligung der Drüsen vorzunehmen. Es kommen hier vor allem die Iliacaldrüsen in Betracht, welche unmittelbar unter der Beckeneingangsebene vor der Articulatio sacroiliaca gelegen sind. Dieselben lassen sich in tiefer Chloroformnarkose bei der bimanuellen Untersuchung gut tasten, wenn sie vergrößert sind. In etwas vorgerückteren Stadien der carcinomatösen Erkrankung ist besonders bemerkenswert, daß die vergrößerten Drüsen auf ihrer Unterlage unverschieblich werden. Bei Carcinomen des Uteruskörpers sind die retroperitonealen Lymphdrüsen, welche der vorderen Fläche der Wirbelsäule entlang verlaufen, nicht selten beteiligt. Dieselben sind aber der palpierenden Hand nicht zugänglich.

Die Leistendrüsen sind beim Uteruscarcinom in irgend wie operablen Fällen so gut wie nie beteiligt. Ebenso kann die metastatische Erkrankung entfernter Organe hier übergangen werden, da sie ebenfalls nur bei sehr weit vorgeschrittenen Uteruscarcinomen in Betracht kommen.

Die weitere Ausbreitung von Körpercarcinomen über den ersten Erkrankungsherd, d. h. über den Uteruskörper hinaus, ist meist recht schwer festzustellen. Wir müssen uns meistens darauf beschränken eine gewisse Beweglichkeit des Uterus nachzuweisen, da bei dem Übergreifen des Carcinoms durch die Uteruswand auf das benachbarte Peritoneum allmählich zunehmende Unbeweglichkeit des Uterus eintritt. Körpercarcinome pflegen nicht oder nur äußerst spät zur Infiltration der breiten Mutterbänder oder der tieferen Teile des parametranen Bindegewebes zu führen, am ehesten findet man noch knollige Infiltrationen am Abgange der Douglas'schen Falten vom Uterus, indem die Neubildung auf dem Wege der hier verlaufenden Lymphbahnen sich ausbreitet. Ich habe aber immer gefunden, daß dieser Befund nur bei recht vorgeschrittenen Stadien der Erkrankung zu erheben war. Unter diesen Umständen ist die Entscheidung der Frage, ob im einzelnen Falle das Körpercarcinom mit guter Aussicht bezüglich des Enderfolgs operabel ist, nicht immer mit Sicherheit festzustellen. Man wird sich aber um so leichter in derartigen Fällen für die Operation entscheiden können, weil die Erfahrung lehrt, daß Körpercarcinome unter allen Uteruskrebsen am längsten auf ihren Ausgangspunkt lokalisiert bleiben. Schwerbeweglichkeit des Uterus, Auftreten knolliger Erhabenheiten auf der Oberfläche desselben u. dergl. sind

diagnostische Zeichen, welche nur in den vorgeschrittensten Stadien der Erkrankung aufzutreten pflegen.

Die mikroskopische Diagnostik.

Wir haben im vorigen Abschnitt wiederholt darauf hingewiesen, dafs sowohl bei den bequem von der Scheide aus zugänglichen Portiocarcinomen als noch mehr bei den mehr versteckt liegenden Krebsen der Cervix und des Uteruskörpers unsere gewöhnlichen klinischen diagnostischen Mittel häufig nicht ausreichen, und dafs wir genötigt sind, durch mikroskopische Untersuchung der erkrankten oder verdächtigen Teile des Uterus völlige Klarheit zu schaffen. Die mikroskopische Diagnostik spielt auch dementsprechend in der Erkennung der Uteruscarcinome eine aufserordentlich wichtige Rolle und dies umsomehr, als das Mikroskop uns die Möglichkeit verschafft, die bösartigen Neubildungen am Uterus in den denkbar frühesten Stadien zu erkennen, wodurch vor allem die Gewähr gegeben ist, durch ausgiebige Entfernung des erkrankten Organes Dauerheilung herbeizuführen. Dabei sind wir in der glücklichen Lage sagen zu können, dafs die mikroskopische Diagnostik auf unserem Gebiete im Laufe der letzten 2 Jahrzehnte in so gründlicher Weise ausgebildet wurde, dafs der Appell an das Mikroskop so gut wie stets die gewünschte Klarheit bringen mufs.

Wir verdanken diesen aufserordentlichen Fortschritt in unserer Disciplin in erster Linie Carl Ruge, welcher sich durch seine eingehenden Arbeiten auf diesem Gebiete unvergängliches Verdienst erworben hat. Dabei darf nicht vergessen werden, dafs Ruge an der Seite C. Schroeder's arbeitete, welcher ihm nicht nur reiches Beobachtungsmaterial lieferte, sondern wie überall, so vor allem auf diesem Gebiete, welchem er das gröfste Interesse entgegenbrachte, fördernd und anregend wirkte.

In den Arbeiten von Ruge und J. Veit ist nicht nur die anatomische Zusammensetzung der Uteruscarcinome in gröfstenteils heute noch gültiger Form festgelegt, sondern auch die anatomische Diagnose des Uteruscarcinoms begründet. Beide Arbeiten haben eine grofse Reihe von Nachuntersuchungen hervorgerufen, durch welche der weitere Ausbau dieser hochwichtigen Frage bis in die neueste Zeit derartig gefördert wurde, dafs wir die mikroskopische Diagnostik der Uteruscarcinome als einen gesicherten und fast unbestrittenen Besitz der Gynäkologie betrachten können.

Ruge und Veit zeigten, dafs in zweifelhaften Fällen bei Portio- oder Cervixcarcinomen die endgültige Entscheidung über die Frage der Malignität der

erkrankten Teile dadurch herbeigeführt werden kann, dafs aus dem Collum keilförmige Stücke excidiert werden, um von diesen Schnittpräparate zu gewinnen behufs mikroskopischer Untersuchung; aufserdem lehrten sie, dafs bei den versteckter liegenden und dem untersuchenden Finger nicht direkt zugänglichen Erkrankungen der Cervix oder der Uterushöhle das Material zur mikroskopischen Untersuchung durch Auskratzung der Uterusinnenfläche mit dem scharfen Löffel oder der Curette zu gewinnen sei. Die Excision keilförmiger Stücke aus Portio und Cervix hat im grofsen und ganzen keine wesentliche Beanstandung gefunden, weil es dabei unschwer möglich ist, nicht nur die zunächst verdächtige Schleimhaut der Portio oder des Cervikalkanals, sondern auch beliebige Teile der darunter liegenden Muskulatur der Cervix zu excidieren. Es ist dabei leicht möglich, auf entsprechenden Schnittpräparaten den von den pathologischen Anatomen stets geforderten Nachweis zu führen, dafs die epitheliale Neubildung die physiologischen Grenzen bereits überschritten hat und in das darunter liegende Muskelgewebe der Cervix eingebrochen ist. Dafs es dieses Nachweises nicht bedarf, und dafs es bei dieser Methode sehr wohl gelingt, auch noch auf die Schleimhaut beschränkte Carcinomen sicher zu erkennen, soll hier nur vorübergehend erwähnt werden.

Dagegen erregte die Untersuchung von der Innenfläche des Uterus, ausgekratzter Schleimhautpartikel, die sogenannte Stückchendiagnose, bezüglich der Beurteilung ihres klinischen Wertes Bedenken und rief zum Teil recht lebhaft geführte Diskussionen hervor. Nachdem Friedländer schon seine Bedenken ausgesprochen hatte, dafs die Untersuchung kleiner ausgekratzter Stückchen keine sicheren Resultate für die Krebsdiagnose darböte, weil auch gutartige atypische Wucherungen in der Uterusschleimhaut vorkämen, war es vor allem L. Landau, welcher dieser Art von Diagnostik jeden praktischen Wert absprach. Landau verlangt zum sicheren Nachweis eines Carcinoms nicht nur charakteristische Strukturveränderungen der Schleimhaut, sondern vor allem, dafs der Destruktionsprozefs jenseits der Schleimhaut, d. h. in der Muskularis, nachgewiesen wird; er erkennt also höchstens denjenigen mikroskopischen Bildern eine Berechtigung zu, welche von gröfseren ausgekratzten Massen stammen und Teile der Muskularis enthalten. Landau verlangt dementsprechend, dafs der Nachweis der Carcinome des Uteruskörpers vor allem durch die klinische Untersuchung, also durch Erweiterung der Cervix und Austastung der Uterushöhle festgestellt werde. Dieselben Anschauungen wurden auch von Th. Landau und Abel in mehreren Publikationen vertreten.

Ruge hat dem gegenüber in erster Linie betont, dafs es allerdings notwendig sei, bei der mikroskopischen Diagnose die normalen und pathologischen anatomischen Verhältnisse genau zu kennen. Dies erfordert allerdings ein längeres und eingehendes Studium, welchem sich aber jeder unterziehen mufs, wenn er etwas Sicheres leisten will. Wer aber diese ana-

tomischen Verhältnisse kennt, der weifs, dafs die Frühdiagnose des Carcinoms nicht durch die Ausbreitung auf das Nachbargewebe, sondern lediglich durch die charakteristische Struktur desselben gestellt wird. Man kann unzweifelhaft Carcinome der Uterusschleimhaut lediglich an ihrer Struktur nachweisen, welche noch vollkommen in der Schleimhaut ihren Sitz haben, ja von der Muskulatur des Uterus noch durch eine Zone gesunden Schleimhautgewebes getrennt sind. Ebenso findet man Schleimhautpolypen im Uterus, in denen unzweifelhaftes Carcinom nachzuweisen ist, während die Basis derselben, mit welcher sie der Schleimhaut aufsitzen, vollkommen normales Gewebe zeigen kann. In diesen beginnenden Fällen läfst uns die klinische Untersuchung, insbesondere die Austastung des Uterus vollkommen im Stich, nur das Mikroskop kann hier diese wichtige Entscheidung herbeiführen; und wenn wir für beginnende Carcinome mit der Untersuchung der Schleimhautstückchen vollkommen ausreichen, so gilt dies für weiter vorgeschrittene selbstverständlich ebenso. Ruge hat niemals Zweifel darüber gelassen, dafs bei der mikroskopischen Untersuchung nicht selten Bilder gefunden werden, welche atypische Epithelwucherungen vortäuschen und zu Trugschlüssen Veranlassung geben: allein derartige Irrtümer können nur bei mangelnder Übung sowie ungenügender Kenntnis der anatomischen Verhältnisse unterlaufen. Insbesondere legte Ruge stets darauf Gewicht, dafs man sich bei schwacher Vergröfserung eine genügende Übersicht über die ganzen Schnittpräparate verschafft, wodurch leicht zu vermeiden ist, dafs falsche Schlüsse aus einzelnen lokalen Befunden des Präparates gezogen werden.

Dieser Standpunkt wurde auch auf dem Bonner Gynäkologenkongrefs und in einer Reihe von Publikationen von Hofmeier gegen L. u. Th. Landau und Abel erfolgreich vertreten. Neuerdings wies insbesondere Loehlein an der Hand eines sorgfältig beobachteten Materials auf die Sicherheit und Notwendigkeit der anatomischen Untersuchung hin. Auch Leopold, welcher anfangs gegen die Sicherheit der Diagnose aus ausgekratzten Massen Bedenken erhoben hatte, berichtete auf dem Bonner Gynäkologenkongrefs über ein reiches Beobachtungsmaterial an Körpercarcinomen, bei welchem ihm die mikroskopische Untersuchung zur sicheren Diagnose verholfen hatte. Im Laufe der letzten Jahre ist überhaupt die Opposition gegen die vielbesprochene Stückchendiagnose fast völlig verstummt und fast in allen Lehrbüchern wird die Bedeutung des mikroskopischen Entscheides in diesen Fragen gleichmäfsig betont. Nur einige wenige Stimmen haben sich in letzter Zeit noch erhoben, welche den Wert der mikroskopischen Diagnose anzweifeln, so Hermann, Rickett, A. J. C. Skene; auch in englischen gynäkologischen Kreisen scheint man der mikroskopischen Diagnose noch skeptisch gegenüberzustehen, wenigstens sprach sich Knowsley Thornton in der British Medical Association in diesem Sinne aus, und auch der Verlauf der sich anschliefsenden Diskussion war ein derartiger, dafs daraus hervorging, dafs die Mehrzahl der Redner gröfseres Gewicht auf die klinische als auf die anatomische Diagnose zu legen schienen.

Unter diesen Umständen war es ein verdienstvolles Unternehmen von Gefsner, dafs er an der Hand des reichen Materials der Berliner Frauenklinik die Bedeutung und Sicherheit der anatomischen Diagnostik gegenüber den klinischen Untersuchungsmethoden hervorhob. Gefsner betont mit Recht, dafs das Probecurettement mit nachfolgender mikroskopischer Untersuchung der ausgekratzten Massen zunächst ein geringerer und weniger gefährlicher Eingriff ist als die Dilatation und Austastung des Uterus; vor allem aber konnte er in zahlreichen instruktiven Fälle aufs neue nachweisen, dafs die mikroskopische Diagnose sichere Resultate in den Fällen liefert, in welchen die manuelle Austastung des Uterus überhaupt resultatslos verläuft. Beginnende Carcinome der Uterus- oder Cervikalhöhle brauchen keine für den tastenden Finger nachweisbare Veränderung hervorzurufen, während sie durch das Mikroskop mit absoluter Sicherheit nachweisbar sind. Wenn neuerdings Saenger, welcher übrigens den Wert der mikroskopischen Diagnostik in keiner Weise bestreitet, besonderes Gewicht auf die Austastung des Uterus legt, so bin ich dem gegenüber der Ansicht, dafs man natürlich diese Methode der Diagnostik üben soll, wenn die Verhältnisse dazu gegeben sind, d. h. wenn der Uterus für den tastenden Finger zugänglich ist, dafs aber in allen anderen Fällen das Probecurettement vorzuziehen ist. Dazu kommt, dafs die Austastung auch wiederholt zu diagnostischen Irrtümern, ja zu Radikaloperationen geführt hat, welche durch die mikroskopische Untersuchung vermieden worden wären. Gefsner konnte auch nachweisen, dafs in der Berliner Klinik innerhalb von 5 Jahren an zahlreichen Fällen lediglich durch das Probecurettement die Carcinomdiagnose gestellt und am exstirpierten Uterus bestätigt werden konnte. Beachtenswert ist auch der Rat Gefsner's, bei der Ausschabung der Uterus sich nicht nur auf die Höhle des Körpers zu beschränken, sondern auch grundsätzlich die Cervix dem Curettement zu unterwerfen, da er in Fällen von Probeauskratzung des Corpus wiederholt die Beobachtung machte, dafs, nachdem die anatomische Untersuchung positive Carcinombefunde dargeboten hatte, statt des erwarteten Körpercarcinoms die Neubildung in der Cervix sich vorfand. In der an Gefsner's Vortrag sich anschliefsenden lebhaften Diskussion in der Berliner Ges. f. Geb. und Gyn. herrschte über die Brauchbarkeit und Notwendigkeit der anatomischen Diagnostik völlige Übereinstimmung.

Nach solchen Erfahrungen kann nur der Wunsch ausgesprochen werden, dafs nicht nur die Gynäkologen, sondern dafs mehr und mehr sämtliche Ärzte sich mit diesem Gebiete der Diagnostik vertraut machen. Die Besserung der Endresultate der operativen Carcinomtherapie hängt in allererster Linie davon ab, dafs die praktischen Ärzte mehr und mehr lernen, auf die klinischen Erscheinungen des Uteruscarcinoms zu achten und frühzeitig zur sicheren Erkenntnis des Carcinoms beizutragen. Wer diese Kenntnisse nicht besitzt, möge wenigstens rechtzeitig den Rat eines Erfahreneren einholen; besser aber ist es, wenn er selbst imstande ist, die Diagnose zu sichern. Man kann dies wenigstens von der jüngeren Generation der Ärzte

umsomehr verlangen, als die Technik weder besonders schwierig noch kompliziert ist.

Die Materialgewinnung für die mikroskopische Untersuchung wird, je nach dem verschiedenen Sitz der Erkrankung, entweder durch Excision keilförmiger Stücke aus der Cervix oder durch das Curettement der Uterusinnenfläche gewonnen.

Um aus dem Collum ein Stück zu excidieren, wird die Portio im Simon'schen Speculum eingestellt, mit einer Hakenzange gefafst und nach abwärts gezogen; dann wird mit dem Messer ein keilförmiges Stück in der Weise aus der Portio excidiert, dass neben der verdächtigen Stelle, also z. B. neben dem suspekten Geschwürsboden, eine Zone gesunder Schleimhaut mit herausgeschnitten wird. Es ist nicht ratsam, einen sehr tiefen Keil aus dem Collumgewebe zu excidieren, da die Muskulatur der Cervix sich nach der Härtung erfahrungsgemäfs schlecht schneiden läfst, weil das Muskelgewebe durch den Alkohol ungemein hart wird. Daher genügt es, die obere Muskelgrenze eben mitzunehmen. Ist die Blutung erheblich, so genügen 1—2 Katgutnähte, um dieselbe zu stillen. Macht man die Excision in der Sprechstunde, so ist es immer ratsam, die kleine Wunde zu nähen, da sonst eine erhebliche Nachblutung eintreten könnte. Ist die Kranke in die Klinik aufgenommen, so läfst sich eine geringere Blutung durch Anrücken eines mit Liquor ferri getränkten Wattebausches und mäfsige Tamponade der Scheide mit Jodoformgaze meist stillen. Der Narkose bedarf man bei dieser kleinen Operation nicht.

Besteht der Verdacht auf Erkrankung der Corpus- oder Cervixschleimhaut, so gewinnt man das Material für die Untersuchung durch die Ausschabung der Körper- und Cervixhöhle mit der Curette. Bei dem Curettement des Uterus ist es mindestens angenehm, die kleine Operation in Chloroformnarkose vorzunehmen; bei Frauen, die mehrfach geboren haben und bequem zugängliche Genitalien besitzen, ist dieselbe zwar entbehrlich, die Narkose verschafft uns aber, wie Gefsner mit Recht hervorhebt, auch die Möglichkeit einer genauen bimanuellen Austastung der Beckenorgane, welche vor einem eventuellen gröfseren operativen Eingriff niemals versäumt werden sollte.

Nach entsprechender antiseptischer Behandlung der Scheide wird die Portio im Simon'schen Spiegel eingestellt, mit einer Hakenzange gefafst und nach abwärts gezogen. Dann wird eine Sonde in den Uterus eingeführt, weniger um mit derselben Rauhigkeiten oder Unebenheiten der Uterusinnenfläche nachzuweisen, als um den Verlauf der Uterushöhle und damit die Richtung, in welcher die Curette einzuschieben ist, festzustellen. Die Sondierung bezweckt also vor allem eine Verletzung oder gar Durchbohrung des Uterus zu verhüten. Die Ausschabung wird am besten mit der Curette und nicht mit dem scharfen Löffel vorgenommen, dessen Anwendung nicht unerhebliche Gefahren darbietet, wie Olshausen vor einiger Zeit darthat. Es ist sehr angenehm, mit einer etwas gröfseren Curette den Uterus auszukratzen,

einerseits weil mit gröfseren Curetten Verletzungen des Uterus leichter verhütet werden und anderseits, weil man gröfsere Schleimhautpartikel zur Untersuchung erhält. Deshalb ist es besonders bei Frauen mit senil atrophischer Cervix vorteilhaft, eine leichte Dilatation der Cervix vor dem Curettement vorzunehmen. Ich bediene mich dabei gewöhnlich der Fritsch'schen sondenartigen Dilatatorien ohne aber dabei die dickeren Nummern derselben zu gebrauchen. Beim Curettement ist besonderes Gewicht darauf zu legen, dafs die ganze Uterus- und Cervixinnenfläche vollständig ausgekratzt wird, wobei auch insbesondere auf die beiden Tubenwinkel Rücksicht zu nehmen ist. Nur dann, wenn man aus allen Teilen der Uterusinnenfläche Schleimhautstücke erhält, ist es mit Sicherheit möglich, Carcinom zu diagnostizieren oder auszuschliefsen. Auch Gefsner und Jesset (Brit. Gyn. Journ. 1896, 8. Oktober) haben in jüngster Zeit die Notwendigkeit betont, von allen Teilen der Uterusschleimhaut Partikel zu entnehmen.

Die Schleimhautstückchen, welche während des Curettements aus dem Uterus abgehen, werden sorgfältig aufgefangen. Ebenso mufs bei der nun folgenden Ausspülung des Uterus mit dem Fritsch-Bozman'schen Katheter auf die abfliefsenden Stückchen geachtet werden, damit dieselben nicht verloren gehen. Die Ausspülung wird mit sterilem Wasser oder dünner Sublimatlösung gemacht; Gefsner macht darauf aufmerksam, dafs Karbol- und Lysollösung am besten vermieden werden, weil sie die Tinktionsfähigkeit der Zellen zu vermindern scheinen.

Die aufgefangenen Partikel werden auf einem Handtuche von dem anhaftenden Blute befreit und dann sofort in Alkohol gebracht, welcher innerhalb der nächsten 24 Stunden 2—3 mal gewechselt wird, wodurch eine genügende Härte der Präparate erzielt wird.

Ob grofse oder kleine Schleimhautbröckel ausgekratzt werden, ist für die Carcinomdiagnose zunächst gar nicht mafsgebend. Wir können bei gewissen Formen der chronischen hyperplastischen Endometritis gröfsere Schleimhautstücke entfernen, welche durchaus gutartige Bilder geben, während bei Abgang von kleinen dünnen Schleimhautpartikelchen unter Umständen Carcinom nachgewiesen werden kann.

Die weitere Behandlung der ausgekratzten Schleimhautstückchen unterscheidet sich nun danach, ob man dieselben einbetten oder direkt mit dem Rasiermesser schneiden will.

Das einfachste Verfahren ist unzweifelhaft das letztere, das auch von C. Ruge von jeher geübt wurde. Die in Alkohol gehärteten Schleimhautpartikel werden mit dem Rasiermesser zwischen Klemmleber mit der Hand geschnitten, das Verfahren erfordert eine gewisse Geschicklichkeit, welche aber in sehr kurzer Zeit zu erreichen ist, und hat den grofsen Vorteil, dafs es abgesehen von der Raschheit des Verfahrens auf diesem Wege möglich ist, von jedem Schleimhautstückchen einen oder mehrere Schnitte anzufertigen und so ein sicheres Übersichtsbild über das gesamte ausgekrazte Material zu

gewinnen. Die Schnitte werden zunächst in Wasser gebracht, um den Alkohol abzugeben, dann einer beliebigen Färbung (Alaunkarmin, Safranin) unterzogen, in Wasser abgespült, und in Glycerin auf dem Objektträger untersucht.

Etwas umständlicher ist das Verfahren bei der Einbettungsmethode. Ich bette ausgekratzte Schleimhautstücke in Paraffin ein, während sich bei aus der Cervix excidierten Gewebsteilen die Celloidineinbettung mehr empfiehlt, weil sich das härtere Cervixgewebe bei der letzteren Methode besser schneiden läfst. Wenn man ausgekratzte Massen in Paraffin einbettet, so ist es notwendig eine möglichst grofse Menge solcher Stücke im Paraffinblock einzubetten und dann beim Schneiden mit dem Mikrotom von verschiedenen Oberflächen das Paraffinblockes Schnitte zu entnehmen, um auf diese Art ein Bild über möglichst viele ausgeschabte Partikel zu gewinnen. Die mit dem Mikrotom gewonnenen Schnitte können dann in beliebiger Weise mit irgend einem Färbemittel (ich bevorzuge das Safranin) oder auch mit Doppelfärbung behandelt werden. Es kann unter Umständen von Interesse sein, die feineren Vorgänge an den epithelialen Elementen der Neubildung zu studieren. Unter diesen Umständen empfiehlt sich die Behandlung der ausgekratzten Massen mit Flemming'scher, Hermann'scher oder Zenker'scher Lösung, wie dies von Nagel und Amann geübt zu werden pflegt.

Kiefer empfiehlt ein Verfahren, welches in sehr kurzer Zeit die gewünschten Präparate liefert und sich dadurch auszeichnen soll, dafs es die feineren Vorgänge an den zelligen Elementen in bester Weise erkennen läfst. Die ausgekratzten Gewebspartikel werden 6—8 Stunden in 40%ige Formalinlösung gebracht, dann über Nacht in einem grofsen Glase mit Wasser ausgewässert und darauf auf dem Gefriermikrotom geschnitten. Die frisch gewonnenen Schnitte werden 2—3 Minuten in 94%igen Alkohol gebracht, um dann wie Celloidinschnitte nachbehandelt resp. gefärbt zu werden. Als Färbemittel wird Ehrlich'sche Lösung, Hämatoxylin in Verbindung mit Pikrin- oder Eosinnachfärbung empfohlen.

Neuerdings empfiehlt Pick[1]) ein Verfahren, welches ebenfalls auf der Formalinbehandlung beruht und in sehr kurzer Zeit vollständig brauchbare Schnittpräparate liefern soll. Die frisch gewonnenen Schleimhautstücke aus dem Uterus werden zunächst in Wasser von anhaftendem Blute befreit und dann werden davon auf dem Jung'schen Hobelmikrotom Gefrierschnitte angefertigt. Die Schnitte werden mit der Fingerkuppe vom Messer in 4%ige Formalinlösung für 2—3 Minuten gebracht, dann kurz mit Wasser abgespült, um für 3—4 Minuten in 4%iger Alaun-Karminlösung gefärbt zu werden. Darauf folgt dann die übliche Nachbehandlung für Dauerpräparate in 80%igem und absolutem Alkohol, endlich für 1 Minute in Karbol-Xylol, worauf die Präparate in Kanadabalsam eingeschlossen werden. Ich habe über dieses letztere Verfahren noch keine Erfahrung; jedenfalls aber hat die Methode den Vorzug, in

---

1) Centralbl. f. Gyn., Bd. XX, p. 1016.

aufserordentlich kurzer Zeit den gewünschten Überblick über die Präparate zu schaffen.

Wenn ich im folgenden nun eine Schilderung der mikroskopischen Befunde bei den einzelnen Formen des Uteruscarcinoms gebe, so lehne ich mich völlig an die Mitteilungen, wie sie von C. Ruge auf Grund seiner langjährigen Erfahrungen und Studien gegeben wurden. Es wäre mir nicht möglich, dieser meisterhaften Schilderung irgend etwas Nennenswertes hinzuzufügen.

Da die Krebse der verschiedenen Abschnitte des Uterus von den epithelialen Elementen seiner Schleimhaut ihren Ausgang nehmen, so liegt es nahe, dafs dieselben in ihrer anatomischen Zusammensetzung verschiedene Bilder darbieten, welche auf ihre Herkunft von den verschiedenen Epithelien der Schleimhaut Schlüsse ziehen lassen. Die äufsere Fläche der Portio vaginalis trägt ein mehr weniger dickes Plattenepithellager, von welchem aus krebsige Wucherungen in die Tiefe des darunterliegenden Gewebes einbrechen können. Aufserdem aber ist die äufsere Fläche der Vaginalportion häufig mit Cylinderepithel besetzt, von welchem drüsige Einsenkungen in die Schleimhaut gebildet werden (Erosion); auch vom Deckepithel und dem Epithel der Drüsen dieser Erosionen wird Krebsentwickelung häufig beobachtet (Erosioncarcinome). Die Innenfläche des Cervikalkanals ist unter gewöhnlichen Verhältnissen mit einschichtigem Cylinderepithel ausgekleidet, welches sich in Form von drüsigen Gebilden massenhaft in die Schleimhaut einsenkt; aber wir sehen auch, dafs unter Umständen gröfsere Teile der Cervixschleimhaut mit Plattenepithel bedeckt sind (wie bei dem Ektropium) oder dafs eine Metaplasierung des Cylinderepithels der Cervix in Plattenepithel eintritt. So ist es verständlich, dafs auch an der Cervix Carcinomentwickelungen zu beobachten sind, welche mit den von der äufseren Bedeckung der Vaginalportion ausgehenden nahezu identisch sind. Das Deckepithel der Schleimhaut des Uteruskörpers ist ebenfalls ein einschichtiges Cylinderepithel, welches in den reich entwickelten Drüsenkörpern der Uterusschleimhaut sich fortsetzt, so dafs es naheliegend ist, dafs die Carcinome dieses Abschnittes der Gebärmutter vorwiegend drüsigen Bau zeigen. Doch auch an dieser Stelle erfolgt unter Umständen eine Epidermoidalisierung des Deckepithels, so dafs auch in allerdings nicht sehr häufigen Fällen im Uteruscavum echte Hornkrebse zur Beobachtung kommen. Endlich wurden besonders in neuerer Zeit (Amann, Klien, Pick, Broetzel, J. Veit) eine Reihe von Beobachtungen gemacht, welche darauf hindeuten, dafs auch von den Endothelien der Lymphbahnen aus eine Umformung resp. atypische Wucherung der Endothelien desselben eintreten kann, welche als eine besondere Art der Entstehung des Carcinoms (Endotheliom) aufzufassen ist.

Dem entsprechend erhalten wir bei der Betrachtung der einzelnen Carcinomformen verschiedene Strukturbilder, welche wenigstens teilweise auf die Ausgangsstelle der einzelnen Carcinome Rückschlüsse ziehen lassen, ob

wohl im weiteren Verlaufe der Erkrankung ein Übergang der einen Form in die andere häufig zu beobachten ist. Wenn wir uns angewöhnt haben, dem entsprechend Carcinome mit vorwiegend soliden epithelialen Maschenräumen als alveoläre und diejenigen, bei welchen die in die Gewebe eindringenden Epithelzapfen mehr den Charakter drüsiger Hohlräume mit mehrschichtigem Epithel zeigen, als glanduläre oder als adenoide Carcinome zu bezeichnen und wenn wir endlich von diesen beiden eine dritte Form, bei welcher das Carcinom in Form von Epithelsträngen mit einschichtigem Cylinderepithel auftritt, als malignes Adenom oder Carcinoma glandulare cylindro-cellulare auseinanderhalten, so sind das rein deskriptive Bezeichnungen, durch welche wir das Strukturbild der Carcinome auseinanderhalten. In allen Fällen handelt es sich aber um die charakteristische atypische Epithelwucherung, um echten Krebs.

An der **Vaginalportion** sehen wir als häufigste Form die von dem Plattenepithel der äufseren Bedeckung der Portio ausgehenden Krebse. Von den tieferen Schichten des Plattenepithelüberzuges treten zapfenförmig gegen das darunterliegende Gewebe vorspringende, solide Epithelstränge vor, von welchen aus nach allen Seiten, besonders aber gegen die Tiefe zu weitere derartige epitheliale Fortsätze sich ausbreiten. Auf diese Art entsteht ein Maschenwerk unter sich zusammenhängender Hohlräume, welche mit epitheloiden Zellen ausgefüllt sind und auf den Querschnitt als rundliche oder ovale Epithelnester erscheinen, während sie im Längsschnitt den Eindruck epithelialer Stränge machen. Die epithelialen Zellen, welche diese alveolären Höhlenräume ausfüllen, sind von wechselnder Gröfse und Gestalt; bald gleichen sie in ihrer Form dem einschichtigen Plattenepithel, bald bestehen sie aus kleineren Zellen mit wechselnder Gröfse des Kernes. Mitunter sieht man eine konzentrische, zwiebelartige Anordnung der Zellen, wodurch die bekannten Bilder der Carcinomperlen entstehen. Amann hat darauf aufmerksam gemacht, dafs bei geeigneter Härtung des Präparates neben einer Anzahl regulärer Mitosen häufig Riesenmitosen zu beobachten sind, welche sehr oft multipolaren Charakter tragen.

Nicht selten ist auch zu beobachten, dafs besonders in den centralen Partien der einzelnen Krebsalveolen degenerative Vorgänge sich abspielen, was sich am Schnittpräparat dadurch deutlich erkennen läfst, dafs die Zellkonturen verschwinden, der Kern sich auflöst und die Tinktionsfähigkeit der Zellen abnimmt; man sieht dann meist nur die wandständigen Zellen intensiver gefärbt. Unter Umständen entstehen auch Hohlräume in den Krebsalveolen. In der Peripherie der Krebsnester sieht man häufig eine starke, kleinzellige Infiltration entzündlicher Herkunft, so dafs die einzelnen Alveolen wie mit einem Mantel entzündlich gereizten Gewebes umgeben sind. Bei ganz beginnenden Carcinomen kann diese Irritationszone übrigens vollkommen fehlen, was ich bei dieser Gelegenheit anführen möchte, da bekanntlich diese irritativen Prozesse in der Umgebung des Krebses in neuerer Zeit in

bestimmter Weise für die Erklärung der Histogenese des Krebses verwertet wurde (Ribbert).

Als zweite Form der Carcinome an der Portio beobachten wir die sogenannten Erosionscarcinome. Dabei erfolgt zunächst, meist vom Deckepithel ausgehend, eine charakteristische Metaplasie des einschichtigen hohen Cylinderepithels der Erosion in dem Sinne, dafs dasselbe in ein plattenepithelähnliches mehrschichtiges Zellstratum umgewandelt wird, wobei die neugebildeten Zellen in ihrer Form vollständig verändert sind. An den Zellen sind meist massenhafte Kernteilungsfiguren zu erkennen, welche aber in ihrer Anordnung von denjenigen bei normalem Cylinderepithel sich wesentlich unterscheiden; während bei letzterer stets die Teilungsachse der Mitose parallel zur Basis der Cylinderzellen gerichtet ist, sieht man bei der Carcinomentwickelung die Teilungsachse unregelmäfsig, meist senkrecht zur Zellenbasis gestellt, so dafs bei der Teilung nicht zwei nebeneinander liegende Cylinderzellen entstehen, sondern übereinander liegende Zellen zustande kommen, von welchen die basalwärts gelegene ihre sekretorische Eigenschaft eingebüfst hat, da sie nach allen Seiten von anderen Epithelzellen eingeschlossen ist (Amann).

Diese Metaplasie der Epithelien beginnt gewöhnlich am Deckepithel und dringt in die Erosionsdrüse, dieselbe mächtig verbreiternd, ein, wobei das normale Drüsenepithel in der Tiefe der Drüse abgehoben und abgestofsen wird. Bei diesen Vorgängen bleibt aber die äufsere Form der Drüse insofern gewahrt, als in der Mitte gewöhnlich ein Hohl- oder Spaltraum bleibt, so dafs diese in die Tiefe verwuchernden Epithelstränge einen drüsigen Charakter bewahren. Die Tunica propria der Drüse wird bald durchbrochen und die Epithelstränge wachsen in die Tiefe des Cervixgewebes nach allen Seiten ein. Dabei können auch solide Epithelstränge gebildet werden, so dafs solche von mehr drüsigem Charakter mit alveolären soliden Epithelsträngen zusammen gefunden werden. Da die Metaplasie des Epithels nicht gleichmäfsig alle Erosionsdrüsen zu befallen pflegt, ist es nicht verwunderlich, wenn wir auf Schnittpräparaten neben charakteristischen drüsigen Carcinomsträngen noch wohl erhaltene normale Erosionsdrüsen mit einschichtigem Epithel finden. Schliefslich sei noch erwähnt, dass in selteneren Fällen die Metaplasie des Epithels mit Bildung derartiger Epithelstränge von den tieferen Teilen der Erosionsdrüsen oder von abgeschlossenen Cysten (Ovula Nabothi) ausgehen kann.

Endlich kommt als seltenste Art an der Portio das Carcinom unter der Form des malignen Adenoms vor. Auch für diese Form des Portiokrebses ist die Erosion das notwendige Substrat. Dabei finden von den Erosionsdrüsen nach allen Seiten Einsenkungen des Epithels in das darunter liegende Gewebe hinein statt, wobei aber charakteristischerweise das Cylinderepithel stets einschichtig bleibt. In diesen Fällen wird das Schleimhaut- und schliefslich das Portiogewebe durch die flächenhafte enorme Vermehrung des einschichtigen Epithels derartig mit Epithelsträngen durchsetzt, dafs das interglanduläre Gewebe nahezu ganz verschwindet und ein Epithelstrang neben

dem andern liegt. Von einer Drüsenanordnung in der Schleimhaut ist unter diesen Umständen nichts mehr zu erkennen, indem nur regellos nebeneinander liegende Epithelstränge das Gesichtsfeld beherrschen. Dafs es sich hier um eine echte Carcinombildung handelt, beweist nicht nur der klinische Verlauf dieser Fälle, sondern auch der Umstand, dafs nicht selten Übergänge von malignem Adenom in Drüsenkrebs oder rein alveoläre Carcinome beobachtet werden.

Die eben erwähnten Formen der Krebsentwickelung sehen wir auch bei den von der **Schleimhaut des Cervikalkanals** ausgehenden Carcinomen.

Zunächst ist auch hier ein typisches Plattenepithelcarcinom mit alveolärem Bau zu beobachten. Ob dasselbe von einer bestehenden Plattenepithelauskleidung der Cervix ausgeht oder ob der Beginn des Carcinoms mit einer Metaplasierung des cylindrischen Deckepithels der Cervix zusammenfällt, ist schwer zu sagen. Ruge erwähnt, dafs das Cervikalepithel in ein gleichmäfsiges, einschichtiges Plattenepithel umgewandelt sei, welches die Oberfläche des Cervix wie mit einem „Zuckergufs" überziehe. Mitunter ist das Deckepithel bis weit in den Uteruskanal hin, ja bis in den Fundus hinauf in Plattenepithel umgewandelt (Amann). Jedenfalls sehen wir, dafs ähnlich wie bei der entsprechenden Form des Portiocarcinoms solide Epithelzapfen in die Tiefe und Breite hineinwachsen und schliefslich das Cervixgewebe tief durchsetzen.

Ebenso sehen wir, dafs von dem Epithel der Cervikaldrüsen aus, ähnlich wie bei den Erosionscarcinomen der Portio, eine wenigstens anfangs drüsig aussehende Form des Carcinoms vorkommt. Auch hier beginnt der Prozefs mit der meist vom Deckepithel ausgehenden Metaplasie des Cylinderepithels, welches mehrschichtig und polymorph wird und wenigstens im Anfange meist mit Erhaltung eines centralen Lumens strangartig in die Tiefe des Gewebes vordringt. Auch hier wird die Hülle der Drüse von den Epithelsträngen rasch durchbrochen, welche mehr und mehr in die Tiefe und Breite vorwachsend, das Cervixgewebe bald durchsetzen. Ebenso findet man auch bei dieser Form vielfach Übergänge in die alveoläre Struktur, indem neben Epithelsträngen mit drüsigem Habitus solide Epithelzapfen zur Beobachtung kommen.

Eine etwas eigentümliche Stellung nimmt das bisher nur selten beobachtete maligne Adenom der Cervix (Ruge u. Veit, Livius Fürst, Williams, Broese, Gebhard) in anatomischer Hinsicht ein. Es handelt sich hier um eine flächenhafte Vermehrung des einschichtig bleibenden Drüsenepithels der Cervikaldrüsen, indem von diesen aus drüsenartige Ausstülpungen ins Gewebe sich bilden und dasselbe durchsetzen; dabei bleibt aber der drüsenartige Charakter der Neubildung gewahrt und auch das interglanduläre Gewebe bleibt verhältnismäfsig reichlich erhalten. Man erhält auf dem Schnittpräparate infolgedessen massenhafte Drüsendurchschnitte mit einschichtigem Cylinderepithel, welche durch verhältnismäfsig reichliches

Stroma von einander getrennt sind. Die Neubildung bleibt längere Zeit auf die Cervixschleimhaut beschränkt, erweist sich aber nicht nur durch ihren klinischen Verlauf als echtes Carcinom, sondern auch dadurch, dafs mehrfach (Ruge-Veit, Livius Fürst, Gebhard) Übergänge in drüsige und alveoläre Carcinomformen beobachtet worden sind.

Als 4. Form läfst sich an der Cervix von den bisher beschriebenen anatomisch diejenige auseinanderhalten, bei welcher die Neubildung entweder in Lymphbahnen eindringt und sich verbreitet oder aber von den Endothelien der Lymphbahnen seinen Ausgang nimmt. Ruge hat diesem Endothelkrebs der Cervix die Bezeichnung des „wurmstichigen" Carcinoms beigelegt, weil man in dem Cervikalgewebe auf Schnittpräparaten die mit epithelialen Elementen ausgefüllten Lymphspalten in netzförmiger Verbindung mit einander sieht und den Eindruck erhält, wie wenn einzelne Gänge in das Cervixgewebe eingefressen wären. Wie schon vorher angedeutet wurde, handelt es sich bei diesem Vorgange in den Lymphspalten um zwei verschiedene Prozesse. Die erstere Form findet man meist in der Peripherie gewöhnlicher Carcinome und die mikroskopische Untersuchung ergiebt, dafs die Lymphbahnen mit epithelialen Massen ausgefüllt sind, wobei häufig das Endothel der Lymphgefäfse noch intakt erhalten ist. In den anderen Fällen, und diese sind es vorwiegend, welche das Bild des „wurmstichigen" Carcinoms darbieten, geht die Neubildung als echter Endothelkrebs primär von den Endothelien der Lymphgefäfse aus; die Endothelien verändern dabei ihre Gestalt, werden gröfser, rundlicher, das Epithel wird mehrschichtig und nähert sich, besonders in den gröfseren Lymphspalten, dem Plattenepithel, während die engeren Lymphspalten von kleineren zelligen Elementen, wie von Granulationsgewebe, ausgefüllt werden. Diese letztere Form kommt im Gegensatz zur ersteren ohne Vorhandensein anderer krebsiger Bildung an der Cervix vor, wobei die Neubildung dicht unter der Oberfläche beginnen kann. J. Veit hat die Ansicht geäufsert, dafs die sogenannten krebsigen Knoten der Cervix häufig durch derartige Endotheliome gebildet werden.

Auch bei den **Carcinomen des Uteruskörpers** wiederholen sich im allgemeinen die an Portio und Cervix zu beobachtenden Erscheinungen, indem die Umänderung und Ausbreitung der epithelialen Elemente ungefähr nach denselben Grundsätzen erfolgt, wie an den unteren Abschnitten der Gebärmutter. Auch hier sehen wir, dafs mitunter das Deckepithel der Uterusinnenfläche sich in ein dickes, plattenepithelartiges Zelllager umwandelt, von welchem aus, wie bei den Kankroiden der Portio, solide Epithelzapfen in die Tiefe der Schleimhaut und schliefslich in die Muskularis des Uterus vorwachsen. Es handelt sich also in diesen Fällen, wie Ruge, Benckiser und Gebhard nachwiesen, um eine Metaplasie des Deckepithels ohne Beteiligung der Drüsen. Vereinzelt wurden derartige Plattenepithelcarcinome auch als Metastasen eines ebensolchen Carcinoms an der Cervix beobachtet (Pfanneustiel). In ganz seltenen Fällen

(Piering, Gebhard, Loehlein, Fleischlen, Emanuel, v. Rosthorn) wurde auch die Bildung eines echten Kankroids des Uteruskörpers beobachtet. In diesen Fällen lassen sich in den soliden Epithelsträngen, welche in die Tiefe sich einsenken, centrale Epithelperlen mit zwiebelschalenartiger Anordnung nachweisen.

Als weitere häufigste Form sehen wir an der Corpusschleimhaut den Drüsenkrebs auftreten, bei welchem das Epithel ebenso wie in der Cervix teils an der Oberfläche, teils an den tieferen Teilen der Uterindrüsen unter Umwandlung seiner cylindrischen Form in polymorphe Zellen mehrschichtig wird und in Form drüsiger Schläuche in die Muskularis des Uterus eindringt. Die Bezeichnung dieser Carcinome als Drüsenkrebs ist also nicht nur eine deskriptive, sondern sie paſst auch deswegen, weil die Neubildung vom Drüsenkörper der Uterusschleimhaut ihren Anfang nimmt.

Endlich sehen wir, daſs auch, und zwar gar nicht selten, an der Uterusschleimhaut die Ausbreitung der epithelialen Elemente flächenhaft erfolgt, wobei das Epithel einschichtig bleibt — malignes Adenom (Carcinoma glandulare cylindro-cellulare). Bei dieser Form der Carcinome bildet das einschichtige Cylinderepithel der Uterindrüsen unter Erweiterung des Drüsenhohlraumes Einstülpungen in das Drüsenlumen sowie Ausstülpungen in das umgebende Gewebe. Diesen Erhebungen des Epithels folgt auch das interglanduläre Stroma, welchem die Epithelien aufsitzen; doch wenn durch die fortwährende Vermehrung dieser epithelialen Ein- und Ausstülpung schlieſslich eng an einander liegende Epithelialstränge das ganze Gewebe durchsetzen, so ist das Stroma gewöhnlich so aufserordentlich reduziert, daſs es oft nur mit Mühe erkennbar ist und daſs das ganze Bild auf dem Schnittpräparate den Eindruck macht, als wenn die epithelialen einschichtigen Stränge wie ineinander verschlungene Regenwürmer durcheinanderlägen. Das Bild der Drüse ist dabei vollständig verwischt, nur ein Epithelschlauch scheint regellos am andern zu liegen. Diese Form der malignen Adenome, bei welcher schlieſslich diese regenwurmartig durcheinanderliegenden Epithelstränge vorwiegend durch Einstülpung des Epithels in das Lumen der Drüse erfolgt, wird passend als Adenoma malignum invertens (Gebhard) bezeichnet.

In anderen Fällen sieht man, daſs von den einzelnen Drüsen der Schleimhaut in ihrer ganzen Länge Ausstülpungen des einschichtigen Epithels in das benachbarte Gewebe gebildet werden, und daſs von diesen Ausstülpungen aus immer wieder neue eben solche erfolgen. Dadurch, daſs auch die benachbarten Drüsen dieselbe Veränderung eingehen, wird schlieſslich das zwischenliegende Gewebe durch diese massenhaften Epithel-Ausstülpungen vollständig zerstört und durch die epithelialen Stränge ersetzt. Der Charakter der Drüse, wenn auch in Form zahlreicher dendritischer Verzweigungen derselben, wird bei dieser Art des malignen Adenoms, welches als Carcinoma malignum evertens (Gebhard)

anschaulich bezeichnet wird, weniger verwischt als bei der vorhin beschrie benen Form.

Bemerkenswert ist noch, dafs auch bei diesen malignen Adenomen, be sonders bei der evertierenden Form, das einschichtige Epithel mehrschichtig werden kann und dafs auf diese Art Übergangsformen in drüsenartige und schliefslich alveoläre Carcinome beobachtet werden. In zweifelhaften Fällen erleichtern gerade diese Befunde wesentlich die Diagnose der Malignität der Neubildung.

Als eine seltene Beobachtung sei schliefslich noch der Befund von Amann und Menge bei einzelnen Uteruscarcinomen erwähnt, welche in den peripheren Zellen der Epithelstränge kolloide Degeneration der selben fanden, sodafs häufig nur Reste von Epithelzellen in kolloiden Massen zu erkennen sind. Dieses Zugrundegehen der Carcinomzellen unter kolloider Degeneration wäre als eine Art Selbstheilung zu begrüfsen, wenn nicht gleich zeitig in der Umgebung neue adenomatöse Bildung und damit eine Ausbrei tung des malignen Prozesses in die Peripherie stattfände.

Aus dieser gedrängten Schilderung der verschiedenen Formen, in welchen die Neubildung der epithelialen Elemente bei der Carcinomentwickelung er folgt, geht hervor, dafs es in der Mehrzahl der Fälle möglich sein mufs, an der charakteristischen Struktur des Carcinoms in der Schleimhaut der ein zelnen Abschnitte des Uterus die Diagnose zu sichern. Nun ist aber aller dings nicht zu leugnen, dafs die mikroskopische Untersuchung excidierter oder ausgekratzter Partikel mitunter Bilder darbietet, welche dem weniger Geübten Schwierigkeiten in der Deutung der Präparate bereiten können. Es ist deshalb notwendig, auch auf diese Punkte zurückzukommen und die Differentialdiagnose bei der anatomischen Untersuchung zu besprechen.

Wenn man aus einer „verdächtigen“ Vaginalportion Stücke excidiert, so machen mitunter die Befunde, welche bei den Heilungsvorgängen bei Erosionen erhoben werden können, diagnostische Schwierigkeiten. Man sieht dabei, dafs über die Drüsenmündung einer Reihe von Erosions drüsen hinweg mehrfach geschichtetes Plattenepithel sich entwickelt, und dafs von demselben auch insofern Einsenkungen in die Drüsen selbst hineingebildet werden, dafs das einschichtige Cylinderepithel der Erosionsdrüse sich in mehr fach geschichtetes Plattenepithel umwandelt. Dieser letztere Vorgang findet meistens bei kleineren Drüsen statt, und man kann häufig sehen, dafs auf der einen Seite noch Cylinderepithel vorhanden ist, während auf der anderen Seite auf dem Schnittpräparate die Umwandlung in Plattenepithel vor sich geht. Bei den tiefer in die Schleimhaut sich hinein erstreckenden Drüsen beschränkt sich diese Umwandlung des Epithels meist auf die oberflächlichen Teile der Drüse, so dafs diese letztere nach der Oberfläche zu mit mehrschich tigem Plattenepithel ausgekleidet oder ausgefüllt erscheint, während sie an den tieferen Partien der Drüse ihre Cylinderepithel-Auskleidung zeigt. Be kanntlich kommt es dabei häufig auch zu Abschnürungen der Drüse, so dafs

unter dem Plattenepithel der Oberfläche kleine cystische Hohlräume entstehen (Ovula Nabothi), welche mit einem ziemlich niedrigen Cylinderepithel ausgekleidet sind. Diese Vorgänge, bei welchen also das ursprüngliche Oberflächenepithel wieder hergestellt wird, erregen besonders wenn die Drüsen im Querschnitt getroffen werden, unschwer den Verdacht atypischer, d. h. carcinomatöser Epithelwucherung. Es läfst sich aber jederzeit, wenn man zahlreiche Schnittpräparate anfertigt, feststellen, dafs bei der Erosionsheilung lediglich eine auf die Oberfläche resp. Drüsenregion beschränkte Umwandlung des Epithels stattfindet, während beim Krebs die epithelialen Stränge weit darüber hinaus in die Tiefe des Gewebes vordringen, und in der Umgebung dieser Epithelzapfen weitere alveoläre Hohlräume mit epitheloiden Zellen gefüllt angetroffen werden. Amann erwähnt auch, dafs bei carcinomatöser Einsenkung die Stacheln und Riffe der Zellen des Stratum Malpighi verloren gehen, und dafs ferner in den an Gröfse sehr verschiedenen Carcinomzellen die Häufigkeit der Mitosen und der Nachweis von Degenerationsvorgängen in den Kernen charakteristisch ist. Ganz ähnliche Bilder erhält man auch unter diesen Umständen bei Präparaten, welche von aus der Cervix excidierten Stücken herrühren. In der Cervix kommt es häufig zu einer Epidermoidalisierung der Schleimhaut, wodurch dieselben Vorgänge entstehen, wie wir sie bei der Erosionsheilung auf der äufseren Fläche der Vaginalportion vielfach beobachten können.

Auch die durchaus der Oberfläche angehörenden Epithelwucherungen, wie sie bei spitzen Kondylomen vorliegen, können dann, wenn sie durch Schrägschnitte getroffen werden, im Mikroskop das Bild von alveolären Epithelhaufen darbieten: auch in diesen Fällen weist aber die weitere Untersuchung nach, dafs es sich lediglich um rein oberflächliche, die einzelnen Erhebungen der Wärzchen begleitende Epithelverdickungen handelt, und dafs von einem Eindringen epithelialer Stränge in die Tiefe der Schleimhaut nicht die Rede ist.

Nicht zu unterschätzende Schwierigkeiten entstehen mitunter bei der Deutung der Präparate und zwar sowohl excidierter Stücke aus der Cervix als auch bei Untersuchung ausgekratzter Massen in einzelnen Fällen, bei welchen die Entscheidung schwierig ist, ob ein Sarkom oder ein Carcinom angenommen werden soll. Für die klinische Praxis ist ja diese Entscheidung von weniger grofser Bedeutung, da der Nachweis einer unzweifelhaft malignen Neubildung für unser therapeutisches Handeln genügend erscheint; immerhin aber ist es wünschenswert, eine völlig klare Deutung des mikroskopischen Befundes zu erhalten. Für die Carcinome haben wir als charakteristisch angeführt, dafs in alveolären Hohlräumen, welche durch Zwischengewebe getrennt sind, die epitheloiden Zellen angehäuft sind, während man beim Sarkom gewöhnlich die charakteristische Umwandlung des Bindegewebes in der Richtung beobachtet, dafs dieses letztere unter diffuser, unregelmäfsiger Vergröfserung der Zellen und des Kernes und starker Vermehrung der zelligen Elemente zerstört wird. Immerhin kom-

men aber, wie die Beobachtungen von Keller, Hofmeier und Gefsner lehren, auch beim Carcinom Bildungen vor, bei welchen offenbar unter rapider Vermehrung der epithelialen Elemente die einzelnen Krebsalveolen einander derartig nahe rücken, dafs das Zwischengewebe ganz verschwindet oder nur an einzelnen Stellen als spärlicher Rest zu erkennen ist. Ebenso kann beim malignen Adenom in denjenigen Fällen, in welchen das Epithel mehrschichtig wird, eine derartige Anhäufung zelliger Elemente stattfinden, dafs in der That die differentielle Diagnose zwischen Sarkom und Carcinom zur Unmöglichkeit wird. An excidierten Stücken aus der Portio läfst sich, wenn man zahlreiche Schnittpräparate anfertigt, eher noch an der Randzone der Neubildung der alveoläre Bau der letzteren erkennen und die Carcinomdiagnose sichern, während an ausgekratzten Schleimhautpartikeln die Verhältnisse schwieriger liegen. Mitunter ergiebt erst die Untersuchung des exstirpierten Uterus die richtige histologische Diagnose.

Zu erwähnen ist aufserdem noch, dafs die blofse Thatsache, dafs epitheliale Gebilde über die Grenze der Schleimhaut hinaus in die Muskularis hineinwachsen, noch nicht als Beweis für die Malignität des Prozesses anzusehen ist. So sieht man bei der chronischen glandulären Endometritis an Corpus und Cervix nicht selten, dafs die Enden der Drüsen bis in die Muskularis hinein erheblich vordringen. Dies ist auch bei fibrösen Polypen häufig zu beobachten, bei welchen sogar einzelne Teile der Drüsen abgesprengt, wie Metastasen im tieferen Gewebe der Muskulatur gefunden werden. Unter Umständen können die Drüsen sogar so zahlreich sein, dafs Bilder entstehen, welche an das maligne Adenom erinnern. In diesen Fällen fehlt aber das Bild der Zerstörung des Gewebes. Die abgeschnürten Drüsenschläuche enden cystös erweitert, vor allem aber ist die Tunica propria der Drüsen und ebenso das interglanduläre Gewebe wohl erhalten und es fehlt auch die kleinzellige Infiltration, wie wir sie in der Umgebung des Carcinomes zu finden pflegen.

Sehr leicht ist die Festlegung der Diagnose bei den geschwürigen Prozessen an der Vaginalportion. Bei allen diesen Ulcerationen ist der gleichmäfsige Befund der, dafs im Bereich des Geschwüres die Epitheldecke fehlt, dafs ferner der Geschwürsboden eine Vertiefung mit scharfem Rande gegenüber der gesunden Oberfläche der Portia darstellt und dafs das Gewebe des Geschwürsgrundes lebhafte kleinzellige Infiltration entzündlicher Herkunft mit starker Gefäfsentwickelung zeigt. Findet sich die Geschwürsbildung im Bereich einer Erosion, so sehen wir das Gewebe mit massenhaften Erosionsdrüsen durchsetzt und das interglanduläre Gewebe kleinzellig infiltriert, während bei hämorrhagischen oder syphilitischen Ulcerationen der Drüsenkörper meist fehlt und der Geschwürsboden kleinzellig infiltriert erscheint. Auch tuberkulöse Geschwüre zeigen kleinzellige Infiltration mit stellenweisem Zerfall und zahlreichen Riesenzellen im Gewebe. Bei geeignetem Tinktionsverfahren sind zuweilen Tuberkelbacillen nachweisbar.

Kleine Myome der Cervix, welche eventuell einen carcinomatösen Knoten vortäuschen können, sind an excidierten Stücken durch den Nachweis der in verschiedenen Richtungen auf dem Schnitte getroffenen glatten Muskelfasern unschwer zu erkennen. In allen diesen letzterwähnten Fällen fehlt das charakteristische Zeichen des Carcinoms, die herd- oder strangweise angeordneten epithelialen Stränge und Nester.

Therapie.

Da die anatomische Untersuchung und die klinische Beobachtung dargethan haben, dafs das Carcinom in den Anfangsstadien seiner Entwickelung eine auf den primären Entstehungsherd beschränkte Erkrankung darstellt, so bestehen unsere therapeutischen Mafsnahmen in der teilweisen oder gänzlichen Entfernung der Gebärmutter. Nur in denjenigen Fällen, in welchen ein operativer Eingriff wegen zu weiter Ausbreitung der Neubildung nicht mehr möglich erscheint, beschränkt sich unsere Therapie auf eine Beseitigung oder Besserung der hauptsächlichsten Symptome des Carcinoms. Die teilweise oder gänzliche Ausschneidung der Gebärmutter kann von der Scheide oder der Bauchhöhle aus vorgenommen werden: aufserdem wurde in neuerer Zeit versucht, unter partieller Resektion des Kreuzbeins von hinten her einen Weg zur Uterusexstirpation zu eröffnen (sakrale Methode) oder unter Spaltung des Dammes zwischen Scheide und Rektum in die Höhe zu gehen, um auf diesem Wege die Entfernung des carcinomatösen Uterus herbeizuführen (perineale Methode).

Die partiellen vaginalen Operationen.

Litteratur.

Arnott, J., Supravaginal (Schroeder's) amputation of cervix uteri for cancer. Tr. M. u. Phys. Soc. Bombay (1885) 1886, VIII, 92—94.

Baecker, Über Ätiologie und Therapie des Gebärmutterkrebses. Arch. f. Gyn., Bd. LIII, pag. 47.

Baer, B. F., A supplementary paper upon supra-vaginal hysterectomy by the new method. N. York J. Gyn. u. Obst. 1893, III, 795—809 u. Tr. Am. Gyn. Soc., Philad. 1893, XVIII, 62—78.

Baker: Am. Journ. of Obst. 1882, pag. 265, 1886, pag. 484.

Derselbe, Cancer of the uterus; its treatment by high amputation compared with total exstirpation. N. York M. S., 1886, XLIII, 313—317.

Derselbe, Cancer of the cervix uteri, result of its treatment by high amputation. Tr. Am. Gyn. Soc., Philad. 1891, XVI, 152—87.

Barrand, M., Hystérectomie vaginale totale ou partielle dans le cancer du col de l'utérus. (Valeur composée). Thèse de Paris 1889.

Berns, A. W. C., Exstirpaties en amputaties by carcinoma cervicis uteri. Nederl. Tijdschr. v. Geneesk. Amst. 1887, XXIII, (2.) 217. 253.

Derselbe, Über Exstirpationen und Amputationen wegen Carcinoma uteri. Deutsche Zeitschr. f. Chirurgie, Bd. 27, H. 5 u. 6.

Borysowicz, Über den Wert partieller Operationen etc. Medycyna 1896, pag. 422 u. 446.

Braithwaite, J., Sixteen cases of complete and of supra-vaginal hysterectomy for cancer. Brit. M. J., Lond. 1892, I, 329.

v. Braun-Fernwald, Lehrb. d. ges. Gynäkologie. Wien 1881.

Brenneke, Zeitschr. f. Geb. u. Gyn., Bd. XII, pag. 78 u. Berl. klin. Wochenschr. 1886, Nr. 17.

Breslau, De totius uteri exstirpatione. Monachii 1852.

Buffet, Gaz. des Hôpitaux 1886.

Byrne, J., Rules to be observed in performing high amputation and other operative measures for cancer of the uterus by galvano-cautery. Tr. Am. Gynec. Soc., Philad. 1892, XVII, 42—46.

Derselbe, Vaginal hysterectomy and high amputation, or partial exstirpation by galvano-cautery in cancer of cervix uteri, an inquiry into their relative merits (the presidents anual address) Brooklyn, M. J., 1892, VI, 729—766. Tr. Am. Gynec. Soc., Philad. 1892, XVII, 3—41.

Derselbe, On the relative Merits of total or partial hysterectomy etc. Am. gyn. and obst. Journ., Bd. IX, pag. 32.

Derselbe, Vaginal hysterectomy by galvano-cautery. Remarks on the scope and limits of the operation. Am. Journ. of Obst. 1895.

Casini, A., Carcinoma del collo dell' utero; amputazione; reproduzione. Gior. internaz. d. sc. med., Napoli 1891, n. s. XIII, 405.

Chéron, Trois cas d'amputation du col de l'utérus. Rev. méd. chir. d. mal. d. femmes, Par. 1886, VIII, 518—25.

Chrobak, Carcinoma uteri; hohe Excision; Heilung. A. Eder, Ärztl. Ber. (1888) Wien 1889, 224.

Derselbe, Beiträge zur Therapie des Carcinoma uteri mit einer Anmerkung über Hydrometra. Wien. med. Wochenschr. 1887, Nr. 44. 46.

Cortiguera, J., La histerotomia y la histerektomia; dos casos de cancer uterino curados por la amputacion parcial. Correo méd. castellano, La Camanca 1889, VI, 193—97.

Currier, A. F., Amputation of the vaginal portion of the cervix uteri in cases of suspected carcinoma. N. York M. J. 1892, LV, 294—7.

Duevelius, Deutsche med. Wochenschr. 1885, Nr. 9.

Dunning, L. H., High amputation of cervix uteri for epithelioma. S. Am. M. Ass., Chicago 1892, XVIII, 186.

Ebell, J., Über die Behandlungsweise des Carcinoms der Portio vaginalis uteri mit der galvanokaustischen Glühschlinge. Diss. Greifswald 1885.

Frommel, Bericht. Münch. med. Wochenschr. 1886, Nr. 23.

Fruitnight, J. H., High amputation for cancer of the cervix. Am. J. Obst., N. Y. 1890, XXIII, 309—12.

Goenner, Zeitschr. f. Geb. u. Gyn., Bd. X, pag. 7.

Gossmann, Sitzungsbericht der gyn. Ges. zu München Monatschr. f. Geb. u. Gyn., Bd. V, pag. 213.

Gray, H. St. C., A successful case of vaginal exstirpation of the uterus, with a comparison of the relative merits of the high and low operations in cases of cancer of the cervix. Glasgow, M. S. 1892, XXXVII, 423—26.

v. Grünewaldt, Zur operativen Behandlung der bösartigen Neubildung etc. Arch. f. Gyn. Bd. XI, H. 3.

Gusserow, Die Neubildungen des Uterus im Handbuch der Frauenkrankheiten von Billroth u. Lücke, II. Aufl. 1886.

Hegar, In Hegar-Kaltenbach: Operative Gynäkologie. IV. Aufl. 1897 u. Tagbl. d. Innsbrucker Naturforschervers. Nr. 7, pag. 183.

v. Herff, Zur Frage der hohen Collumexcision bei Carcinom und des ferneren Verhaltens nach eingetretener Schwangerschaft. Centralbl. f. Gyn. 1891, pag. 1009.

Hewitt, C. E., Exstirpation of the cervix uteri for cancer. Internat. Surg. N. Y. 1890, III, 102.

Hewitt, G., Columnar epithelioma of cervix uteri, removed by écraseur. Tr. Obst. Soc. Lond. (1887), 1888, XXIX, 510.

Hodgson, R, Complete closure of the uterine cut let after removal of cervix for carcinoma; its sequel. Austral. M. Gaz., Sydney 1889—90, IX, 193—96.

Hofmeier, Grundriss der gynäkologischen Operationen. III. Aufl. 1898.

Derselbe, Zeitschr. f. Geb. u. Gyn., Bd. X, pag. 269; ibidem: Bd. XIII, pag. 360; Berl. klin. Wochenschr. 1886, Nr. 6 u. 7; ibidem: Nr. 23; Münch. med. Wochenschr. 1890, Nr. 42 u. 43.

Jakobs, Amputation du col utérin. — Ses indications. Arch. d. Tocol. et d. Gyn. 1895, XXI, 122.

Jessett, F. B., An address on the results of the operations of vaginal hysterectomy and supravaginal amputation of the cervix for cancer of the uterus. Lancet, Lond. 1893, II, 237—41.

Derselbe, A review of the results of the operations of vaginal hysterectomy and supravaginal amputation of the cervix for cancer of the uterus. Med. Press a. Circ., Lond. 1893. V, 245—48.

Derselbe, Twenty five cases of supravaginal amputation of the cervix uteri for carcinoma. Lancet, Lond. 1892, II, 1432.

Klein, G., Adenoma cervicis malignum. Monatsschr. f. Geb. u. Gyn. 1898, pag. 132.

Klien, Über das Carcinom des unteren Gebärmutterabschnittes etc. Münch. med. Woch. 1894, S. 862.

Koeberle, Traitement des cancers de la matrice par l'hystérotomie. Gaz. hebd. de méd., Paris, 26. Févr. 1886, pag. 139.

Krukenberg, Die Resultate der operativen Behandlung etc. Zeitschr. f. Geb. u. Gyn., Bd. XXIII, pag. 94.

Kümmel, Centralbl. f. Gyn. 1896, Nr. 5.

Labbé, L., Ann. de Gynécologie I, pag. 165.

Derselbe, L'hystérectomie par la voie vaginale et l'amputation du col de l'utérus avec ou sans évidement dans les cas de cancer de cet organe. Rev. méd.-chir. d. mal. d. femmes, Par. 1886, VIII, 647—50.

Leopold, Arbeiten aus d. kgl. Frauenklinik in Dresden 1895. Bd. II.

Lewers, An inquiry into the relative advantages of vaginal hysterectomy and supravaginal amputation of the cervix in cancer of the cervix uteri. The Lancet 1895, pag. 23.

Derselbe, Specimens of cervix uteri removed by the supravaginal amputation for cancer. Transactions of the Obst. Soc. of Lond., XXXVII, 201.

Derselbe, Supravaginal amputation of cervix uteri for cancer. Lancet, Lond. 1892, II, 1384.

Lewers. On some points in the supravaginal amputation of the cervix uteri for cancer with special reference to the methodes adopted in cases where for two years and upwards the disease has not recurred. Med. chir. Tr., Lond. 1892—3, LXXVI, 101—2.

Derselbe. On the supravaginal amputation of the cervix uteri for malignant disease; with notes of ten cases. Lancet. London 1888. I, 464—67.

Mackenrodt, Zeitschr. f. Geb. u. Gyn. Bd. XXXII, pag. 285.

Madden, F. M., On amputation of the cervix uteri in the treatment of uterine cancer. Dublin J. M. Sc., 1889. 3 s. LXXXVII. 202—19.

Derselbe, On amputation of the cervix uteri in the treatment of womb cancer and cervical injuries. Med. Press and Circ., Lond. 1889, n. s. XLVII, 298—300.

Marchand, Bull. de la Soc. de chir. Oct. 1888.

Marschall, Med. Chir. Salzburger Ztg. 1796, Bd. I, pag. 136.

Mironoff, M. M., J. akush. i. jensk. Colicz., St. Petersb. 1892. VI. 10—26.

Mommsen, Zur Symptomatologie, Diagnose und Therapie des Portio- und Cervixcarcinoms. Inaug.-Diss. Berlin 1890.

Monod, E., De la valeur des opérations partielles dans le traitement du cancer du col. Ann. de la policlin. de Bordeaux 1891—93, II, 43—57 et Arch. de tocol. et de gynéc., Par. 1892. XIX. 130—43.

Montgomery, E. E., Carcinoma uteri; high amputation of cervix; recovery. Med. Reg., Philad. 1888. III. 392.

Olshausen, Berliner klin. Wochenschr. 1896, Nr. 23.

Osiander, F. B., Reichsanzeiger etc. 1803, Nr. 300, pag. 3926.

Pawlik, Zur Frage der Behandlung der Uteruscarcinome. Wiener Klinik, Bd. VII, pag. 403.

Pescher, Thèse. Paris 1892.

Pfannenstiel, Centralbl. f. Gyn. 1892, Nr. 43 u. 1893, Nr. 18.

Pichevin, R., De l'hystérectomie totale et de l'hystérectomie partielle dans le cancer utérin. Gaz. d. hôp., Par. 1888. LXI. 1285—7.

Reamy. Amputation of the cervix uteri for cancer; with cases. Tr. Am. Gyn. Soc. Philad. 1888, XIII. 171—90.

Reclus, P., De l'hystérectomie totale ou partielle dans les cancers limités au col de la matrice. Gaz. hebd. de méd., Par. 1888, XXV, 690—93.

Richelot, L. G., De l'amputation sous-vaginale irrégulière. Univ. méd., Par. 1888, XIV, 109—10.

Rokitansky. Ärztlicher Bericht des Maria-Theresia-Hospitals in Wien vom Jahre 1885. Wien. med. Presse 1886, Nr. 5 u. 6.

Saenger, Schmidts Jahrbücher, Bd. 237 u. Verh. der deutsch. Ges. f. Gyn. V, pag. 147.

Schaller, Diss. inaug., Berlin 1891.

Scharlau, Beitr. z. Geb. u. Gyn. 1872, Bd. II, pag. 23.

Schenk v. Grafenberg. Observat. med. Frankfurt 1600, Lib. IV.

Schröder, Charité-Annalen 1878; Berliner klin. Wochenschr. 1881, Nr. 27; Zeitschr. f. Geb. u. Gyn., Bd. III, pag. 419, Zeitschr. f. Geb. u. Gyn., Bd. VI, pag. 213; Krankheiten der weibl. Sexualorg.

Schönberg, Diss. inaug., Berlin 1889.

Seelig, Pathologisch-anatomische Untersuchungen über die Ausbreitungswege des Gebärmutterkrebses. Diss. Inaug. Strafsburg 1894.

Simpson, Diseases of Women. Edinburg 1872, pag. 169.

Spencer-Wells, Brit. med. Journ. 1888, Dezember.

Spiegelberg, Über die Amputation des Scheidenteils etc. Arch. f Gyn. Bd. V, pag. 411.

Spinelli, P. G., L' amputazione sopra-vaginale irregolare del collo uterino come cura palliativa chirurgica del cancro propagato dell' utero. Gazz. d. clin., Napoli 1891. II. 257—63.

Tait, L., On uterine amputation. Brit. Gynaec. J. London, 1886—7, II, 211.

Terillon, Hystérectomie sous-vaginale. Bull. et mém. Soc. de chir. de Par. 1890, XVI, 351.

Tauneu, Beitr. z. Statistik etc., Arch. f. Gyn., Bd. XXXVII.

Thorn, Statistisches und Klinisches zum Carcinoma uteri. Münch. med. Woch. 1897, Nr. 45—47.

Vanheuverswyn, Epithélioma du col de l'utérus; amputation; ulcération du cul-de-sac vaginal postérieur; mort par péritonite. J. d. sc. méd. de Lille 1887, IX. 297—301.

Verneuil, De l'amputation partielle du col dans le traitement du cancer de l'utérus. Arch. gen. de méd.; janv. et févr. 1884 et Bull. et mém. Soc. de chir. de Par. 1888, XIV. 717—49 (Discussion). 761. 798. 821. 877. 902. 926.

Vidal Solares, F., De la amputacion del cuello uterino. An. de obst., Madrid 1887, VII. 65—75.

Villeneuve, Epithélioma du col utérin, amputation du col; curage du corps; guérison operatoiv. Ann. de l'Ecole de méd. et pharm. de Marseille 1892, Par. 1893, 255.

Wallace, Brit. med. Journ., Sept. 1883.

van de Warker, Am. Journ. of Obst. 1884. March. pag. 225.

Widicz, Epithélioma du col de l'utérus; ablation; guérison. J. d. sc. méd. de Lille 1888 XI. 295—97.

Williams, Über den Krebs der Gebärmutter. Deutsche Übersetzung von Abel u. Landau, Berlin 1890.

Winter, Über die Schröder'sche supravaginale Amputation bei Portiocarcinom. Verh. d. deutsch. Ges. f. Gyn. 4. Kongr., pag. 453 und Zeitschr. f. Geb. u. Gyn. 1891, pag.

Wisselinck, Zur Therapie des Uteruscarcinoms. Zeitschr. f. Geb. u. Gyn., Bd. XXVII, pag. 225.

Bei der überwiegenden Häufigkeit der Collumcarcinome ist es begreiflich, dafs aus älterer Zeit fast nur von operativen Versuchen berichtet wird, welche dahin zielten, Carcinome dieses Abschnittes der Gebärmutter zu exstirpieren. In der mehrfach citierten Schrift von Schenk von Grafenberg aus dem Jahre 1600 wird über verschiedene Operationen berichtet, in welchen von verschiedenen Chirurgen der carcinomatöse Uterus angeblich exstirpiert wurde; doch unterliegt es keinem Zweifel, dafs in der Mehrzahl dieser Fälle nur partielle Operationen ausgeführt wurden, da von mehreren Frauen berichtet wird, dafs sie später menstruiert waren, ja sogar geboren haben. Auch in der Sammlung einschlägiger Fälle von Breslau (1852), in welcher über Uterusexstirpationen aus dem laufenden Jahrhundert berichtet wird, handelt es sich mehrfach um partielle Uterusexstirpationen. So entfernte Marschall bei Uterusvorfall die krebsige Cervix, während Osiander (1801) bei normal liegendem Uterus das Kankroid der Portio mit gutem Erfolg entfernte. In dem letzteren Falle war das Kankroid bei dem Versuche, dasselbe mit einer Zange vorzuziehen, abgebrochen, wodurch eine enorme Blutung entstand. Osiander legte deshalb einige Nähte durch den Stumpf

der Cervix, zog an den Fäden den Uterus herab und trug oberhalb des Carcinoms die Cervix mit dem Messer ab. Die sehr starke Blutung wurde mit styptischen Mitteln gestillt.

Die Veröffentlichung Osiander's hat seiner Zeit grofses Aufsehen erregt, so dafs von da an über eine ganze Reihe partieller Exstirpationen in der Litteratur berichtet wird, so von Rust in Wien, dann besonders von den Franzosen Lisfranc, Dupuytren, Récamier, Amussat, Dubois, Velpeau, den Engländern Liston, Blandin, Syme, Jamson und in Deutschland von v. Gräfe, E. v. Siebold, Osiander, Kilian[1]) u. a. Die Erfolge dieser zahlreichen Operateure sind sehr verschieden; eine grofse Anzahl der Kranken ging an Nachblutung und septischen Prozessen zu Grunde. Auffallend gute Resultate verzeichnet Lisfranc, welcher unter 36 Operationen 33 Genesungen erlebte. Es erscheint mehr als wahrscheinlich, dafs dieser bedeutende französische Operateur, wie zahlreiche andere dieser Zeit auch bei gutartigen Veränderungen der Cervix operiert hat. Diese partielle Resektion der carcinomatösen Cervix ist bis in die neuere Zeit das fast ausschliefslich geübte Verfahren geblieben. Die Operationsmethoden bestanden darin, dafs mit Messer oder Schere die erkrankten Partien abgetragen und dann die Blutung durch das Glüheisen oder starke flüssige Ätzmittel gestillt wurde. Die Litteratur verzeichnet eine Reihe von Fällen, in welchen auf diesem Wege beachtenswerte Dauererfolge erreicht wurden (J. Simpson, Mikschik, Ziemssen, C. Mayer, E. Martin, v. Grünewald, Schuh, Hegar, Schroeder, van de Warker, Koeberlé).

Die Schwierigkeit der Beherrschung der Blutung führte dann zur Anwendung des Ketten- oder Drahtekraseurs, mit welchen die carcinomatöse Portio abgequetscht wurde (Verneuil, Marchand, Terrillon, Schwartz, Scharlau). Verneuil berichtete in der Pariser chirurgischen Gesellschaft über 22 derartige Operationen mit nur 1 Todesfall und zieht diese Methode wegen ihrer Ungefährlichkeit der vaginalen Totalexstirpation entschieden vor.

Eine bemerkenswerte Verbesserung dieser operativen Mafsnahmen bildet die Einführung der Galvanokaustik zur Absetzung der krebsigen Cervix. Bei diesem Verfahren wird oberhalb der Grenze des Carcinoms die galvanokaustische Schneideschlinge um die Portio gelegt und dieselbe dann, nachdem die Drahtschlinge zum Glühen gebracht ist, auf diesem Wege abgetragen. Den ausgedehntesten Gebrauch von dieser Methode haben C. Braun und neuerdings Byrne gemacht. Beide berichten über bemerkenswerte Resultate, auf welche wir noch zurückkommen werden. Auch von Grünewald, Spiegelbert, Labbé, v. Winckel u. a. bedienten sich dieses Verfahrens mit Erfolg.

---

[1]) Die gesamte Litteratur über diese Zeit der Entwickelung der Operation am Uterus findet sich bei Kilian: Operationslehre für Geburtshelfer, Bonn 1835, S. 325.

Die Anwendung des Ekraseurs und der Galvanokaustik kann trotz aller guten Erfolge vom rein chirurgischen Standpunkte aus nicht als ein ideales Verfahren bezeichnet werden, einerseits weil die Verletzung von Nachbarorganen nicht immer vermieden werden kann, und andererseits, weil die Anlegung der Schlinge nicht immer derartig möglich ist, dafs die Abtragung der Portio mit Sicherheit im gesunden Gewebe erfolgt. Daher war es vom chirurgischen Standpunkte aus ein entschiedener Fortschritt, dafs Methoden in Aufnahme kamen, bei welchen die Abtragung der Neubildung wieder mit dem Messer mit nachfolgender Versorgung der Wundfläche durch die Naht vorgenommen wurde. Diese Art des Vorgehens wurde von Hegar durch die trichterförmige Excision der Cervix inauguriert, während Schroeder durch die Einführung der supravaginalen Amputation der Cervix eine Methode schuf, welche bis zum heutigen Tage allen Anforderungen, welche man an eine partielle vaginale Uterusexstirpation stellen kann, vollkommen gerecht wird.

Die galvanokaustische Abtragung der Portio beginnt mit Freilegung der letzteren mittelst Plattenspiegeln nach sorgfältiger Reinigung und Desinfektion der Scheide und insbesondere des carcinomatösen Collum; die Portio wird nun mit Hackenzangen, welche über dem Carcinom möglichst in gesundem Gewebe eingehakt werden, gefafst und nach abwärts gezogen und um die Platindrahtschlinge so hoch als möglich nach oben um die Cervix herumgelegt; am besten wird die Drahtschlinge unmittelbar unter der Querfalte, welche die Blasengrenze bezeichnet, angelegt und dann so angezogen, dafs sie leicht in das Gewebe einschneidet; darauf wird die Scheide möglichst mit Holzplatten bedeckt, um gegen die Glühhitze geschützt zu werden; auch wird mehrere Male während der Einwirkung der Glühhitze Wasser in die Scheide eingespritzt, um dieselbe abzukühlen und vor Verbrennung zu bewahren. Nun wird der mit der Batterie verbundene Draht der Glühschlinge zum Glühen gebracht, wobei zu beachten ist, dafs das Gewebe nicht zu schnell durchgeglüht wird; es genügt also vollkommen, wenn der Draht zur Rotglühhitze gebracht wird. Durch leichtes Anziehen an dem glühenden Draht, durch Verengerung der Schlinge, wird so die Portio abgesetzt und zugleich selbstverständlich der zurückbleibende Stumpf energisch auf diesem Wege versengt. Wenn die Portio langsam abgeglüht wird, so pflegt eine Nachblutung in keiner Weise einzutreten, nur bei zu raschem Vorgehen wird der Stumpf nicht genügend angebrannt, so dafs eine unter Umständen recht unangenehme Nachblutung erfolgen kann. Je höher oben am Collum der Draht angelegt wurde, desto wahrscheinlicher ist es, dafs bei der Amputation das Peritoneum des Douglas'schen Raumes eröffnet wird. Eine weitere Versorgung desselben wird nicht vorgenommen, sondern die Scheide wird nur mit aseptischem Material ausgestopft. Eine Nachbehandlung ist kaum nötig, höchstens wird man nach einigen Tagen, wenn der Schorf sich allmählich abstöfst, und die Öffnung des Peritoneums sich sicher geschlossen hat, reinigende Scheidenausspülungen vornehmen.

In ähnlicher Weise operiert Byrne, doch hat derselbe insofern eine Verbesserung der Methode eingeführt, als er sich neben der Schlinge des galvanokaustischen Messers bedient. Er umschneidet damit zunächst die Scheide und kann dann die Cervix mit dem glühenden Messer höher nach oben abtragen, als dies bei Anlegung der Schlinge möglich ist.

Die trichterförmige Excision der Cervix, wie sie von Hegar ausgeführt und beschrieben wurde, wird in der Weise gemacht, dafs die Portio mittelst Hakenzangen gefafst und nach abwärts gezogen wird. Darauf wird mit dem Messer die Scheide an ihrem Ansatz an die Portio ringsum durchschnitten, worauf das Messer zuerst vorne von diesem cirkulären Schnitte aus in schräger Richtung nach oben und innen gegen den Cervixkanal vorgeschoben wird. In dieser Messerhaltung schneidet man nun aus der Cervix rund herum ein konisches Stück aus, dessen Spitze hoch oben am Cervixkanal liegt. Die Blutung wird durch Umstechung und Tamponade gestillt. In ähnlicher Weise operiert Baker, welcher die Blutung aus der kegelförmigen Wunde mit dem Glüheisen ätzt, und auf die Art die Blutung stillt, und van de Warker, welcher die Wundfläche mit Chlorzink verätzt.

Die Schroeder'sche supravaginale Amputation der Cervix wird in folgender Weise ausgeführt. Die Scheide wird ebenso wie die äufseren Genitalien sorgfältig antiseptisch vorbereitet: dann wird die carcinomatöse Portio mittelst Simon'scher Platten freigelegt und nun erfolgt zunächst die entsprechende Vorbereitung des Carcinoms in derselben Weise, wie wir sie bei der Totalexstirpation des Uterus vornehmen. Mittelst des scharfen Löffels wird von der Neubildung alles einigermafsen Entfernbare abgekratzt, bis der Löffel auf derberes, festeres Gewebe kommt: dann wird mit dem Glüheisen die ganze, oft stark blutende Fläche gründlich verschorft mit möglichster Deckung der Scheide gegen die Glühhitze und wiederholter Wasserspülung; dann wird die Portio mittelst Muzeux'scher Hakenzangen gefafst und soweit als möglich gegen den Scheideneingang heruntergezogen. Das nunmehr gut zugängliche vordere Scheidengewölbe wird darauf unterhalb der Blasengrenze, welch letztere sich meist durch eine deutliche Querfalte der Scheidenschleimhaut abhebt oder durch den in die Blase eingeführten Katheter leicht festgestellt wird, quer durchschnitten, und dieser Schnitt wird dann um die ganze Cervix herumgeführt. Diese Durchschneidung der Scheide soll, wenn irgendwie möglich, 2 cm von der Carcinomgrenze entfernt gelegt werden. Geht das Carcinom bereits auf die Scheide über, so kann der Schnitt so angelegt werden, dafs gröfsere Teile der Scheide mit abgelöst werden. Nicht selten bluten arterielle Gefäfse der durchschnittenen Scheide nicht unbedeutend; dieselben sind am besten durch Umstechung zu versorgen. Ich pflege die vordere und hintere Scheidenwand mit je einer Nadel zu fassen, um dieselbe später jederzeit anziehen zu können. Diese Nadel benütze ich gewöhnlich auch zur Blutstillung. Nun beginnt man zunächst an der vorderen Cervixwand mit dem Daumen der einen Hand oder mit einem Gazetupfer die Blase stumpf vom Uterus

dadurch zu trennen, dafs man dieselbe und mit ihr auch die beiden Ureteren in die Höhe schiebt. Darauf kann auch seitlich die durchschnittene Scheide etwas zurückgeschoben werden, und endlich löst man auch an der hinteren Cervixwand das Collum möglichst hoch hinauf stumpf ab. Dabei wird mitunter das Peritoneum des Douglas'schen Raumes eröffnet, wenn das nicht schon durch den Scheidenschnitt geschehen ist, was aber zunächst nicht weiter beachtet zu werden braucht. Auf diese Weise ist das Collum vorne sowohl wie hinten völlig frei präpariert und nur nach beiden Seiten hin verlaufen noch die festeren Stränge der Basis des Parametriums. Diese wird nun um so sorgfältiger ligiert, als in ihr bekanntlich gröfsere Äste der Art. uterina und weiter oben die Arterie selbst verlaufen. Man führt den Zeigefinger der einen Hand unter die Stränge des Parametriums, während die Cervix mittelst der Hakenzangen stark nach der entgegengesetzten Seite gezogen wird. Nun führt man eine scharfe Nadel oder eine Déchamps'sche Nadel möglichst weit entfernt vom Collum nach der Seite hin um eine Partie des parametranen Bindegewebes herum und bindet dieselben dann fest ab. Zwischen Collum und Ligatur wird dann das abgebundene Gewebe durchgeschnitten. So kann man mehrere Ligaturen immer höher hinauf nach oben legen und immer gröfsere Teile der seitlichen Cervixpartie auf diese Art freilegen, und wenn dieselbe Manipulation auf der andern Seite ebenfalls ausgeführt ist, so ist die Cervix nach allen Seiten aus ihren Verbindungen losgelöst, ja im Notfalle können sogar die untersten Teile des Corpus oberhalb des innern Muttermundes auf diese Weise freigelegt werden. Ist bei dem Loslösen der hinteren Cervixwand das Peritoneum des Douglas mit eröffnet worden, so ist es viel bequemer die Abbindung des Parametriums so vorzunehmen, dafs der Zeigefinger der einen Hand in den Douglas eingeführt und dann die Nadel gegen diesen Finger hin durchgestochen wird, ein Verfahren, wie es auch bei der Totalexstirpation ausgeführt zu werden pflegt.

Nun wird die Cervix so hoch oben quer amputiert, wie es jeweils erforderlich erscheint, mindestens aber in der Höhe des inneren Muttermundes. Der Schnitt wird dabei zunächst nur soweit durchgeführt, bis der Cervikalkanal eröffnet ist, so dafs also die Cervix mit dem Uterus noch durch seine hintere Wand in Verbindung bleibt; die vordere Cervixwand wird nun mit der Scheide in der Weise vernäht, dafs die Nadel zunächst den Wundrand der Scheide fafst, denn die vordere Cervixwand durchsticht und im Cervikalkanal herausgeführt wird. Meist genügen 3—4 Nadeln, um so die vordere Scheidenwand an die vordere Cervixwand anzunähen; an diesen Fäden wird dann die Cervix nach abwärts gezogen, nunmehr auch die hintere Cervixwand durchschnitten und die Amputation auf diese Art vollendet. Die Naht wird nun hier in der Weise ausgeführt, dafs die stark gekrümmte Nadel im Cervikalkanal einsticht, durch die hintere Cervixwand durchgeführt wird und dann die hintere Scheidenwand fafst, so dafs nun die hintere Scheidenwand an die hintere Cervixwand angeknotet werden kann. Ist das Peritoneum des Douglas bei der Operation eröffnet worden, so fassen die Nadeln der hinteren Cervixwand

den Douglas am besten mit, um ihn auf diese Weise wieder vollständig zu verschliefsen.

Es bedarf nun noch zu beiden Seiten einer Anzahl von Nähten, um die seitlichen Scheidenschnitte noch zu vereinigen. Ehe dies geschieht, werden die Ligaturen des Parametriums kurz abgeschnitten und versenkt. Vor dem Verschlufs dieser seitlichen Scheidenwunden ist nochmals genau darauf zu achten, dafs die Ligaturen festsitzen und kein Tropfen Blut aus den durchschnittenen Uterina-Ästen durchsickert. Als Nahtmaterial verwende ich in neuerer Zeit ausschliefslich Katgut starken Kalibers. Die Operation pflegt bei entsprechend ausgeführter Ligierung der Parametrien mit sehr geringem Blutverluste verbunden zu sein, stärkere Blutung ist nur dann zu fürchten, wenn die Uterina mit mit ihren Ästen nicht sicher abgebunden ist. Nach Abschneiden der Fäden wird in die Scheide etwas Jodoformgaze gelegt und die Kranke zu Bett gebracht.

Schroeder führte die Operation zuerst in der Weise aus, dafs er nach der Ablösung der vorderen und hinteren Scheidenwand beiderseits die Parametrien mit einer Nadel umstach, um damit die Hauptäste der Uterina zu fassen und dieselben jederzeit während der Operation unterbinden zu können. Dann löste er stumpf die Basis des Parametrium von der Cervix los, bis dieselbe in genügender Höhe auch seitlich freigelegt war. Diese Art der Ablösung war wegen der Festigkeit der Verbindung des paramentranen Gewebes mit der Cervix schwierig und auch meist blutig, insbesondere ereignete sich dabei öfters, dafs bei der nachfolgenden Amputation der Cervix die Uterina stark blutete, weil sie durch die Umstechungsligaturen nicht mitgefafst worden war, und bis die Umstechung besorgt war, trat öfters ziemlicher Blutverlust ein. Später änderte Schroeder die Ligierung der Parametrien in der Weise, wie ich es oben beschrieben habe; es ist auf diese Art die Auslösung der Cervix und die nachfolgende Amputation mit äufserst geringen Blutverlusten verbunden.

Eine Nachbehandlung nach der Operation ist kaum erforderlich. Hat man mit Seide genäht, so werden die Nähte nach 8 Tagen entfernt, bedient man sich dagegen des Katgut, so ist man auch dieser Arbeit enthoben. Der Verlauf ist gewöhnlich ein fast reaktionsloser, die Kranke kann nach 10—12 Tagen aufstehen und nach 18—20 Tagen entlassen werden.

Kritik der Methoden.

Die Absetzung des Collum mittelst der galvanokaustischen Schneideschlinge oder des galvanokaustischen Messers ist, wie oben bereits ausgeführt wurde, als eine wenig gefährliche Operation zu bezeichnen; denn wenn z. B. Karl Braun unter seinen 136 Operierten im Anschlufs an die Operation 8 Fälle verloren hat, so mufs man bedenken, dafs ein beträchtlicher Teil dieser Operationen in der vorantiseptischen Zeit ausgeführt worden ist, und dafs die septischen Infektionsfälle bei unsern heutigen Vorbereitungen zur

Operation sich wohl völlig ausschliefsen lassen, wie ja auch Byrne unter seinen vielen Operationen keinen einzigen Todesfall zu verzeichnen hatte[1]). Ebenso ist zuzugeben, dafs die Dauerresultate, welche die verschiedenen Operateure mit dieser Methode erreicht haben, günstige sind, ja die Resultate von Byrne sind geradezu als aufserordentliche zu bezeichnen, so dafs man geneigt sein möchte, zu zweifeln, ob wirklich in allen diesen Fällen Carcinome exstirpiert wurden. Nach den sonstigen vielen Erfahrungen, die auf dem Gebiete der operativen Carcinomtherapie gemacht worden sind, kann man wohl nur annehmen, dafs die betreffenden Operateure in der Auswahl ihrer Fälle etwas vorsichtig verfahren sind, d. h. vorwiegend beginnende Carcinomformen operiert haben. Dafs die Herbeiführung eines intensiven Brandschorfes ihre unleugbaren Vorzüge hat, ist wohl nicht zu bezweifeln; man darf wohl annehmen, dafs kleinste Carcinomkeime, die bis über die Gegend der Absetzungsfläche vorgerückt sind, auf diesem Wege zerstört werden, ein Umstand, der natürlich für die Dauerresultate nur vorteilhaft sein kann. Aus denselben Erwägungen haben auch andere Operateure, wie Schroeder, Olshausen, Leopold, Winter, Kümmel, Mackenrodt, Baker, van de Warker u. a. auch bei hohen Amputationen, ja sogar bei der Totalexstirpation die Durchtrennung der Gewebe durch die Glühhitze vorgenommen; die meisten sind jedoch wegen der grofsen, technischen Schwierigkeiten von diesen Versuchen wieder abgekommen.

Wenn demnach unbedingt zugegeben werden mufs, dafs der galvanokaustischen Methode eine durchaus rationelle Erwägung zugrunde liegt, so ist für mich dieselbe hauptsächlich deswegen nicht die Operation der Wahl, weil sie einerseits die Cervix nur in beschränkter Höhe abzusetzen gestattet und andererseits (und darauf möchte ich ganz besonders Gewicht legen) die der Cervix zunächst gelegenen Teile des parametranen Bindegewebes, welches bekanntlich oft so frühzeitig carcinomatös infiltriert ist, nicht mit entfernen läfst. Ein weiterer Nachteil der Methode ist der, dafs am abgeglühten Cervixstumpf meist eine sehr intensive Narbenbildung und Narbenretraktion erfolgt, so dafs unter Umständen die kleine Cervixöffnung verengt oder gar vollständig verschlossen wird. Pawlik berichtet über verschiedene Fälle, in denen dysmenorrhoische Beschwerden auftraten und sogar wegen Hämatometra auf operativem Wege der Cervikalkanal wieder geöffnet werden mufste. Bemerkenswert sind aufserdem 2 Fälle von Pawlik und Welponer, in

1) Von den aufserordentlich zahlreichen Operationen Byrnes ist nur ein verhältnismäfsig kleiner Teil längere Zeit beobachtet. Hofmeier berechnete aus seinen Mittheilungen, dafs unter 91 unzweifelhaften Carcinomfällen 71 oder 77 % von 2—18 Jahre gesund geblieben sein sollen. Der guten Operationsresultate von Verneuil ist bereits gedacht. Hervorragend günstige Operationserfolge verzeichnet Polaillon, welcher unter 200 Operationen nur 1 Todesfall und zwar an Chloroform erlebte. Marchand verlor unter 12 Fällen (4 mit dem Ekraseur und 4 mit der galvano-kaustischen Schlinge operiert) 1 an septischer Peritonitis (siehe Barrand, Thèse de Paris 1889).

welchen nach der Operation Gravidität eintrat, die Geburt aber infolge der Narbenbildung an der Cervix derartig schwierig war, dafs infolge der schweren operativen Hilfeleistung dabei sogar der Tod eintrat.

Ähnliche Bedenken habe ich auch gegen die Hegar'sche Methode der trichterförmigen Excision des Collums. Auch bei ihr wird das Scheidengewölbe nicht eröffnet, die Parametrien bleiben vollständig zurück und die Absetzung der Cervix ist auch nur eine unvollständige. Dazu kommt, dafs bei der Hegar'schen Operation die Anlegung der Naht, welche hoch hinauf in den Trichter geführt werden mufs, schwierig ist, die Nadeln am Cervixgewebe auch leicht durchschneiden und dafs auf diese Art die Operation auch wahrscheinlich meistens mit nicht unerheblichem Blutverlust verbunden ist. Jedenfalls könnte von der trichterförmigen Excision nur bei Portiocarcinomen in den allerfrühesten Entwickelungsstadien Gebrauch gemacht werden.

Diese Nachteile sind bei der Schroeder'schen supravaginalen Amputation in viel höherem Mafse vermieden. Schon die Durchschneidung der Scheide kann in möglichst grofser Entfernung vom Carcinom vorgenommen werden, die Parametrien können, wenn man die Ligaturen möglichst weit seitlich nach aufsen hin anlegt, wenigstens in den der Cervix nächstgelegenen Partien mit entfernt werden, und dann gestattet diese Operationsmethode die Absetzung der Cervix in ihrer Totalität, ja es kann nötigenfalls dieselbe sogar oberhalb des inneren Muttermundes im Corpusgewebe vorgenommen werden. Dabei habe ich bereits bemerkt, dafs nach entsprechender Ligierung des parametranen Bindegewebes die Blutung nahezu ganz in Schranken gehalten werden kann, so dafs also der Vorwurf, welchen Brennecke der Operation seinerzeit gemacht hat, dieselbe wäre mit gröfserem Blutverluste verbunden als die Totalexstirpation, durchaus nicht zutreffend genannt werden kann. Unter diesen Umständen kann meines Erachtens als radikale Operation wenn man überhaupt geneigt ist, eine partielle Operation vorzunehmen, nur die Schroeder'sche Operation in Betracht gezogen werden. Dazu kommt, dafs dieselbe auch betreff der Gefährlichkeit den anderen Methoden in keiner Weise nachsteht. Unter den von Winter aus der Berliner Klinik berichteten 155 supravaginalen Amputationen sind ja allerdings 10 Todesfälle verzeichnet, welche unmittelbar im Anschluss an die Operation, eintraten; man mufs aber bedenken, dafs unter denselben auch Anfangsfälle verzeichnet sind, an welchen die Operation geprüft und ausgebildet wurde und dafs die Resultate von Jahr zu Jahr günstiger, die Todesfälle immer seltener wurden. Unter den vom Jahre 1885—91 in der Berliner Klinik ausgeführten 44 derartigen Operationen ist, wie Krukenberg berichtet, kein einziger Todesfall mehr vorgekommen.

Wenn man die neuere deutsche und zum Teil auch ausländische Litteratur durchmustert, so bekommt man den Eindruck, als ob die Frage, welche hier beantwortet werden soll, kaum mehr weiter diskutiert zu werden braucht, denn die grofse Mehrzahl der Gynäkologen ist ohne jeden Zweifel über die

partielle Operation bei Carcinom zur Tagesordnung übergegangen. Die vaginale Totalexstirpation hat die partielle Operation nahezu verdrängt. Selbst an der Berliner Klinik, in welcher die supravaginale Amputation durch Schroeder zuerst gemacht und weiter ausgebildet wurde, und in der Person von Hofmeier und Winter aufserordentlich warme Verfechter dieser Operation thätig waren, ist dieselbe, wie aus Winters Mitteilungen hervorgeht, von Jahr zu Jahr seltener ausgeführt worden. Es geht daraus jedenfalls hervor, dafs die Anzeige für diese Operation gegen früher wesentlich eingeschränkt wurde. Sonst finden sich in der neueren Litteratur nur spärliche Mitteilungen, dafs überhaupt noch partielle Operationen vorgenommen werden, so z. B. von Olshausen, v. Winckel (nach einer Mitteilung von Klien), Thorn. Etwas konservativer verhalten sich die Gynäkologen des Auslandes; so sehen wir z. B. dafs in Frankreich Verneuil, Marchand, Polaillon, Schwartz, Buffet, Tedenat, in England Spencer Wells, Wallace, Lewers, Jessett, Williams, Knowsley Thornton u. a., in Amerika Baker, Reamy, Byrne und andere noch die partielle Operation teils mit dem Ecraseur, teils mittels Galvano-Kaustik, teils mit dem Messer bevorzugen; dabei ist bemerkenswert, dafs in der Hand aller dieser Operateure die Operation sich als wenig gefährlich erwies, indem an den Folgen der Operation nur so wenige Kranke zugrunde gingen, dafs in dieser Hinsicht die partielle Operation jedenfalls der Totalexstirpation in keiner Weise nachsteht, ja dieselbe womöglich übertrifft.

Gerade diese guten Operationsergebnisse aber fordern entschieden, dafs die Frage nochmals geprüft wird, und dafs insbesondere die Einwände gegen die partielle Operation auf ihre Richtigkeit untersucht werden; denn wenn mit einem kleineren und womöglich ungefährlicheren Eingriff ebenso gute Resultate erreicht werden können, wie mit dem gröfseren der Totalexstirpation, dann wäre es an der Zeit, dafs die partielle Operation wieder mehr bevorzugt würde. Die Hauptfrage bei allen Operationen, welche wegen Carcinom vorgenommen werden, ist selbstverständlich die Erreichung möglichst grofser und guter Dauerresultate. In dieser Beziehung ist bereits auf die hervorragend guten Resultate von Karl Braun, Pawlik und Byrne hingewiesen worden, denen sich diejenigen der vorhin erwähnten anderen Operateure mit ziemlich nahe kommenden günstigen Ziffern anschliefsen. Für die Schroedersche supravaginale Amputation besitzen wir in den mehrfachen Arbeiten von Hofmeier und Winter, sowie in der jüngsten Mitteilung aus der Berliner Klinik von Krukenberg ein mit aufserordentlichem Fleifs und grofser Mühe sorgfältig bearbeitetes Material. Aus denselben geht hervor, dafs die Zahl der Recidive nach dieser Operation in den ersten Jahren etwas gröfser ist, dafs aber die Zahl der Dauerresultate nach 5 Jahren entschieden die der Totalexstirpation übertrifft; die Berliner Klinik verzeichnet nach 5 Jahren 27,6 % Heilungen, während die Totalexstirpation nur 17,6 % ergeben hat. Dabei ist allerdings nicht zu verkennen, dafs einige Gynäkologen mit der Totalexstirpation etwas gröfsere Prozentsätze von Dauer-

heilung zu verzeichnen haben. Nun ist ja allerdings hervorzuheben, dafs die durch Totalexstirpation und partielle Operation gewonnenen Dauerresultate nicht ohne weiteres neben einander gestellt werden dürfen. Die partielle Operation wird, wie wir sehen werden, vorwiegend bei sehr günstig liegenden, d. h. beginnenden Portiocarcinomen ausgeführt, bietet also begreiflicherweise von vornherein wegen der Günstigkeit der Fälle bessere Aussichten als die Totalexstirpation, mit welcher wir uns an eine ganze Reihe von Carcinomen heranwagen, welche weiter fortgeschritten sind und in der ganzen Art ihres Sitzes und ihres Verlaufes von vornherein ungünstigere Verhältnisse darbieten, als die für die partielle Operation geeigneten Carcinomformen. Soviel geht jedenfalls aus den Daten der Berliner Klinik hervor, dafs die partielle Operation bei geeignet ausgesuchten Fällen durchaus günstige Endresultate darbietet und dafs, wenn die sonstigen Einwände nicht stichhaltig sind, die Berechtigung derselben unbedingt zugegeben werden mufs.

Es sind daher für die partielle Operation alle diejenigen Fälle von vornherein auszuschliefsen, von denen die Erfahrung auf Grund anatomischer Untersuchung lehrt, dafs sie höhere Teile der Cervix oder gar Teile des Uteruskörpers frühzeitig ergreifen. Wir sind durch die Untersuchungen von Ruge und Veit in dieser Beziehung wohl unterrichtet und wissen, dafs hierher sämtliche von der Cervixschleimhaut ausgehenden Carcinome zu rechnen sind; ebenso sind von den Portiocarcinomen alle diejenigen Fälle auszuschliefsen, welche schon weiter vorgeschritten sind, bei denen also schon höhere Teile der Cervix von der Neubildung durchsetzt erscheinen. Hier sind insbesondere die wertvollen Untersuchungen von Seelig von mafsgebender Bedeutung, welcher nachwies, dafs bei derartigen Portiocarcinomen auf dem Wege der Lymphbahnen feinste Ausläufer der Neubildung nicht nur in höhere Cervixteile, sondern bis in das Corpus hinein vorgeschritten sein können. Dafs aber beginnende Portiocarcinome durch die partielle Operation vollständig und mit guter Prognose für die Dauerheilung exstirpiert werden können, dafür sprechen unbedingt die schönen Resultate der Berliner Klinik. In dieser Beziehung ist auch bedeutungsvoll, dafs Hofmeier nachweisen konnte, dafs unter allen Recidiven, welche nach der hohen Amputation später zu beobachten waren, nur zweimal am Amputationsstumpf solche vorkamen, während sie sonst immer in den Parametrien gefunden wurden; unter diesen Umständen würde natürlich auch die Totalexstirpation kein anderes Resultat ergeben haben. Dabei ist auch zu bemerken, dafs Schröder in der ersten Zeit, wie ich selbst mehrfach gesehen habe, die Anzeige zur partiellen Operation viel mehr ausgedehnt hatte und insbesondere auch höher in die Cervix hinaufreichende Carcinome durch die partielle Operation zu beseitigen suchte. Erst in der späteren Zeit wurde die Operation auf Grund der Erfahrung mehr und mehr auf oberflächliche Portiocarcinome eingeschränkt.

Einer der wichtigsten Einwände gegen die partielle Operation wurde durch eine Reihe von Beobachtungen gemacht, bei welchen bei Carcinom

an der Cervix zugleich in höheren Teilen des Uterus, zumal im Corpus, ebenfalls räumlich getrennte carcinomatöse Erkrankung nachgewiesen wurde. Hofmeier hat sich der Mühe unterzogen, diese Fälle kritisch zu untersuchen, wobei sich herausstellte, dafs in diesen Fällen fast ausnahmslos nicht Portiocarcinome, sondern Carcinome der Cervix, besonders der Cervikalschleimhaut vorlagen, welche von vornherein für die partielle Operation ausgeschlossen werden müssen, oder aber, dafs die an der Cervix gefundenen Carcinome als sekundäre, metastatische, oder Impfcarcinome von primärem Körperkrebs ausgehend, aufzufassen waren. Ich verweise in dieser Beziehung auch auf die Ausführungen Winters über die Anatomie der Carcinome in diesem Buche, nach welchen auch heute noch feststeht, dafs ein gleichzeitiges Vorkommen von beginnendem Portiocarcinom mit Carcinom der höher oben gelegenen Teile des Uterus als ein mindestens enorm seltener Befund bezeichnet werden mufs. Bemerkenswert wäre hier noch die Mitteilung von Pfannenstiel, welche die Möglichkeit wahrscheinlich macht, dafs unter Umständen bei Curettierung des Uterus bei bestehendem Carcinom am Collum eine Verschleppung von Carcinomkeimen in den Uteruskörper möglich ist, so dafs also auch diese Fälle, deren Möglichkeit ich nicht bestreiten will, von der partiellen Operation auszuschliefsen wären, wenn ein derartiger intrauteriner Eingriff kürzere oder längere Zeit vorher vorgenommen worden ist.

Andererseits mufs aber auch betont werden, dafs derjenige, welcher sich zur Vornahme einer partiellen Operation entschliefst, damit die Verpflichtung übernimmt, die amputierte Cervix einer gründlichen mikroskopischen Untersuchung zu unterziehen, worauf auch von Winter bereits hingewiesen wurde. Die Mitteilungen von Klien, Klein und Gossmann, welche beobachteten, dafs bei beginnenden Portiocarcinomen zugleich Carcinom der Cervixschleimhaut zusammen vorkam, vor allem aber die beherzigenswerte Untersuchung von Seelig, deren bereits gedacht wurde, läfst die Möglichkeit nicht bezweifeln, dafs auch bei nicht zu weit vorgerückten Stadien der Portiocarcinome die Neubildung bis an die Amputationsfläche heranreichen kann. In diesen Fällen müfste selbstverständlich die Totalexstirpation des Uterus nachgeschickt werden. Dieselbe ist zwar, wie Fritsch hervorhebt, nach vorausgegangener Cervixexcision schwierig, aber doch technisch durchführbar.

Unter diesen Kautelen und unter dem wiederholten Hinweise auf die guten Operations- und Dauerresultate der oben erwähnten verschiedenen Operateure glaube ich sagen zu dürfen, dafs die partielle Operation noch ihre Berechtigung hat.

Es ist wiederholt als ein besonderer Vorzug der partiellen Operation bezeichnet worden, dafs bei derselben keine Verstümmelung der betreffenden Frauen in sexueller Beziehung herbeigeführt wird und dafs sogar nach der Operation solche Frauen wieder koncipieren und gesunde Kinder gebären konnten. Ich mufs gestehen, dafs ich auf diesen Punkt nicht allzugrofses

Gewicht legen möchte: ich kann dies höchstens als einen schätzbaren Nebengewinn bezeichnen. Bei dem aufserordentlichen Ernst der Erkrankung ist vor allem auf die Erhaltung des Lebens und der Gesundheit der Frau zu achten, und wenn dies nur mit Aufopferung der Sexualorgane erreichbar ist, so ist natürlich damit keinen Moment zu zögern. Das Mafsgebende für die partielle Operation wird immer das sein, dafs der Eingriff unzweifelhaft ungefährlicher und kleiner ist, und wenn bei diesem Eingriff die Genitalien gröfstenteils erhalten werden können, und damit die Fertilität der betreffenden Frau gewahrt bleibt, so ist dies, wie bereits bemerkt, nur als ein erfreulicher Nebengewinn aufzufassen. Das Schicksal von Frauen nach totaler Entfernung des Uterus und auch der Ovarien ist nach übereinstimmender Erfahrung der Gynäkologen kein so unglückliches, dafs auf die Erhaltung der Genitalien ein zu grofses Gewicht zu legen wäre. Immerhin ist es bemerkenswert, dafs eine kleine Anzahl von Frauen nach der hohen Amputation koncipiert und nach normaler Schwangerschaft ohne besondere Schwierigkeit geboren hat. Breisky (nach einer Mitteilung Hofmeiers) sah dreimal spontane Geburt nach hoher Amputation, Byrne beobachtete bei einer Frau nach galvanokaustischer Absetzung der Cervix 4 Geburten und konstatierte nach 11 Jahren noch Recidivfreiheit. Winter fügte einen Fall eigener Beobachtung und einen von J. Veit erlebten hinzu. Chrobak sah nach supravaginaler Amputation 1½ Jahr später Schwangerschaft eintreten, bei welcher allerdings nach 5 Monaten Abort eintrat. Nach infravaginaler Amputation sahen Simpson, Goenner, Scharlau und Schoenberg spontane Geburten am normalen Ende der Gravidität. Diesen Fällen steht allerdings ein wegen ausgedehnter Narbenbildung am Amputationsstumpf ungünstig verlaufener Fall von v. Herff gegenüber. Die galvanokaustische Schneideschlinge scheint sehr ausgedehnte Narbenbildung am Amputationsstumpf hervorzurufen; ich habe der bezüglichen Fälle von Pawlik und Welponer bereits oben gedacht. Die supravaginale Amputation führt bei aseptischem Verlauf nicht zu ausgedehnter Narbenbildung und demgemäfs auch nicht zu bedeutender Erschwerung der Geburt.

Suchen wir nun die Anzeigen für die partielle Operation festzulegen, so ist dieser allerdings nur ein sehr beschränktes Gebiet zuzuweisen. Sie kann nämlich nur bei den ganz beginnenden Formen des Portiocarcinoms in Frage kommen. Alle irgendwie vorgeschrittenen, gröfsere Teile der Cervix einnehmenden Portiokrebse sind ebenso wie die Cervixcarcinome der Totalexstirpation zuzuweisen. Wer sich streng an diese Regel hält, wird allerdings sehr selten in die Lage kommen eine partielle Operation zu machen. Eine weitere Ausdehnung der Anzeigestellung ist aber nach den neueren Untersuchungen (Seelig) meines Erachtens unzulässig.

Thorn hat jüngst in einer sehr lesenswerten Mitteilung über seine Erfahrungen auf dem Gebiete der Carcinomoperation noch einige weitere Anzeigen für die partielle Operation gegeben; so hat er zweimal wegen

entzündlicher Affektionen des Parametriums, und zwar bei frischen Exsudaten, wegen der Gefahr der Infektion des Peritoneums partiell operiert. Es ist dies ein Gesichtspunkt, welcher unter der selbstverständlichen Voraussetzung, dafs der jeweilige Fall für die partielle Operation geeignet ist, durchaus anzuerkennen ist. In drei weiteren Fällen veranlafsten ihn ausgedehnte perimetritische Verwachsungen des Korpus und der Adnexe wegen der Schwierigkeit und Gefahr der Totalexstirpation die partielle Operation zu wählen. Auch hier scheint mir die Sache derartig zu liegen, dafs, wenn der Fall für die partielle Operation geeignet ist, der leichtere Eingriff unbedingt vorzuziehen ist. Besteht aber in dieser Richtung irgend ein Zweifel, so würde meines Erachtens nach Auslösung der Cervix von der Scheide aus die Entfernung des Uterus durch die Laparotomie in solchen Fällen die gegebene Operation sein. Mit Vorliebe wird man in geeigneten Fällen auf die partielle Operation zurückgreifen, wenn der sehr gesunkene Kräftezustand, insbesondere bei hohem Alter der Kranken, die technisch leichtere und ungefährlichere Operation nahe legt.

Sehen wir uns nun um, wie in der praktischen Thätigkeit sich diese Verhältnisse gestalten, so mufs man allerdings sagen, dafs das Gebiet der supravaginalen Amputation ein sehr kleines ist und gegen früher naturgemäfs ein immer kleineres werden mufste. Hofmeier teilte bereits mit, dafs er in Giefsen und Würzburg ungemein selten in die Lage gekommen ist, partielle Operationen vorzunehmen, da die Mehrzahl aller Carcinome, wenn sie überhaupt operabel waren, bereits in einem vorgeschrittenen Stadium in seine Behandlung kamen. Ich habe in Erlangen dieselben Erfahrungen gemacht. In München, wo mir ein gröfseres poliklinisches Material zur Verfügung stand, konnte ich noch mehrere Fälle von beginnendem Carcinom finden, welche sich für die supravaginale Amputation eigneten. In meiner Erlanger Thätigkeit bin ich leider nicht in der glücklichen Lage. Die Kranken mit Uteruscarcinom, welche hier in die Klinik eintreten, thun dies fast ausschliefslich, weil deutliche Symptome des Carcinoms sie veranlafst haben, die Klinik aufzusuchen; ein zufälliger Befund eines beginnenden Carcinoms gehört zu den gröfsten Seltenheiten. Wenn ich mein Material von nahezu 100 Krebsoperationen durchmustere, so finde ich kaum einen, welcher sich für die partielle Operation geeignet hätte. In grofsen Städten und Verkehrscentren, in welchen hunderte und tausende von Kranken alljährlich gynäkologisch untersucht werden, wird viel leichter ein beginnendes Carcinom dieser Art gefunden und diagnostiziert. Demnach reduziert sich auch der Streit über die Berechtigung der Vornahme der partiellen Operation in der That auf eine äufserst beschränkte Anzahl von Fällen.

Dagegen möchte ich noch kurz eines beherzigenswerten Vorschlages von Saenger gedenken, welcher bei Cervixcarcinomen, die sich nicht mehr für die radikale Behandlung eigneten, die Cervix mit dem Thermokauter

abträgt und sogar beträchtliche Teile des Beckenbindegewebes neben demselben auf diesem Wege entfernt. Saenger berichtet über mehrere Fälle, die auf diese Art 2—3 Jahre geheilt erschienen. Diese bemerkenswerten Erfolge eröffnen für die partielle Operation ein nicht unbeträchtliches Feld der Wirksamkeit.

Die abdominalen Operationen.

Litteratur.

Aalbertsberg, Carcinoma uteri mit gutem Erfolg abdominal exstirpiert. Sitz. b. d. Niederl. Ges. f. Gyn. Verein in Med. T. v. Verl. u. Gyn., Bd. IV, pag. 162.

Ahlfeld, Deutsche med. Wochenschr. Nr. 1. 1880.

Alberts, Zur Operationstechnik bei Laparotomieen. Arch. f. Gyn., XIV.

Bantock, Brit. med. Journ. 1881, Nr. 21.

Bardenheuer, Zur Frage der Drainierung der Peritonealhöhle. Stuttgart 1880 u. Vortr. a. d. Salzburger Naturforscherversammlung.

Berns, Über Exstirpationen und Amputationen etc. Deutsche Zeitschr. f. Chir., Bd. XXVII, pag. 495.

Binswanger, Anatom. Beitr. zur Indikationsfrage der Freund'schen Operation. Centralbl. f. Gyn., Nr. 1. 1879.

Bischoff, Correspondenzbl. f. Schweiz. Ärzte 1881, Nr. 4.

Bottini, Gaz. med. Prov. venet. 1880. Nr. 5.

Bröse, Zur Technik der Freund'schen Operation. Zeitschr. f. Geb. u. Gyn., 1894, XXVIII, 411—20 u. ibid. Bd. XXXI. pag. 235.

Bruntzel, Arch. f. Gyn., XIV. 245—70.

Chalot, La transplantation systématique des deux urétères et la ligature des deux artères iliaques internes pour exstirpation large du cancer diffus de l'utérus par l'abdomen. Arch. de Gyn. et de Tocol., XXIII, pag. 785.

Clark, A more radical method of performing hysterectomy for cancer of the uterus. Bull. of the Johns Hopkins Hosp. 1895. Vol. VI, pag. 52 a. 1896. Febr., März.

Derselbe, Ten cases of cancer of the uterus operated upon by a more radical method of performing hysterectomy. Bull. of the Johns Hopkins Hosp., VII, pag. 59.

Cleveland, Laparovaginal hysterectomy with the report of a case. Am. J. of Obst. 1890, XXIII. 502.

Clinton Cushing, The Am. Journ. of med sciences 1882, April.

Mc Cormac, Lancet 1882, 14. Jan.

Costa, C., Laporotomia; isterectomia completa addominale alla Freund. Rendic. clin.-chir. . . . . Osp. Sant' Andrea Apostolo in Carignano 1891. Genova 1893, 13—16.

Credé, B., Centralbl. f. Chir. 1878, Nr. 32 u. Arch. f. Gyn. XVI, pag. 430.

Cushing, E., Die Entwickelung der abdominalen Hysterektomie und Totalexstirpation des Uterus in Amerika. Monatsschr. f. Geb. u. Gyn., Bd. I, pag. 619. (Mit Verzeichnis der amerik. Litteratur.)

Czempin, Centralbl. f. Gyn. 1894, pag. 826 u. Zeitschr. f. Geb. u. Gyn., Bd. XXXI, pag. 211.

Czerny, Berl. klin. Woch. 1882, Nr. 46, 47 und Wien. med. Wochenschr. 1879. 45—49.

Dunett Spanton, Lancet 1882, 30. Sept.

Ehrendorfer, Über das gleichzeitige Vorkommen von Myofibrom u. Carcinom etc. Arch. f. Gyn. XLII. pag. 255.

Edebohls, Carc. of the uterus, myomata etc. Am. J. of Obst. 1892, pag. 819.

Derselbe, Removal of a cancerous uterus by vaginal and abdominal operations. N. Y. med. Journ. 1890, LI. 17 and the N. Y. Journ. of Gyn. a. Obst., IV, pag. 51.

Fraenkel, Berl. klin. Wochenschr. Nr. 31, 1878.

Freund, H. W., Indikationen und Technik der abdominalen und vaginalen Totalexstirpation des Uterus. Verh. d. deutsch. Ges. f. Gyn., V. 1893, pag. 93, 122.

Freund, M B., Zur Totalexstirpation des Uterus. Zeitschr. f. Geb. u. Gyn., VI. Bd., H. 2.

Freund, W. A., Eine neue Methode der Exstirpation des ganzen Uterus. Samml. klin. Vortr. Nr. 133. Centralbl. f. Gyn. Nr. 12, 1878. Ferner Vorträge und Diskussion auf den Naturforscherversammlungen zu Kassel u. Baden.

Fritsch. Centralbl. f. Gyn. 1879, Nr. 17.

Fuchs, Beitrag zur Technik und Indikationsstellung der Freund'schen Totalexstirpation des Uterus. Diss. Strafsburg 1894.

Funke, Zur totalen Uterusexstirpation per laparotomiam. Zeitschr. f. Geb. u. Gyn., Bd. XXXIV, pag. 133.

Geuer, Über das gleichzeitige Vorkommen von Carcinom und Myom am Uterus. Centr. f. Gyn., XVIII, pag. 341.

Goullioud, Hystérectomies pour cancer utérine et pour prolapsus, exstirpation vaginale du pédicule etc. Lyon méd. 1891, pag. 347.

Gubaroff, Verhandlungen des intern. med. Kongr. in Moskau 1897. Centralbl. f. Gyn. 1897, p. 1146.

Guermonprez et Duval, Recherches expérimentales sur l'hystérectomie abdominale totale. J. d. sc. méd. de Lille 1892, I. 601—8.

Hazlewood. Michig. med. News 1879, 10/11.

Heilbrnn, Centralbl. f. Gyn. 1885. Nr. 6.

Hofmeier, Zur Statistik des Gebärmutterkrebses etc. Zeitschr. f. Geb. u. Gyn., Bd. X, pag. 269.

Janvrin, J. E., Vagino-laparo-hysterectomy for cancer. Am. J. Obst., N. York 1890. XXIII, 1376.

Irish. Abdominal hysterectomy in the treatment of septic disease and for cancer of the os uteri. Boston. med. and Surg. Journ. Tom. II, pag. 615.

Kleinwaechter, Wien. med. Presse 1881, Nr. 3 u. 4.

Kocks, Arch. f. Gyn. XIV, pag. 127, Berl. klin. Wochenschr. 1880. Nr. 6.

Köhler, L., Die Totalexstirpation des Uterus mittelst Laparotomie (Freund'sche Operation). Diss. Jena 1892.

Kolaczek. Zur Technik der Totalexstirpation des Uterus. Sitzg. der Schles. Ges. 17. Dez. 1881.

Kollock, C., Laparo-hysterectomy for epithelioma, with recovery. North Car. M. J., Wilmington, 1893, XXXI, 1—4.

Krabbel, Centralbl. f. Gyn. Nr. 18, 1880.

Krug, Med. Monatsschr. N. Y. 1890, II, pag. 5.

Küstner, Verh. d. deutsch. Ges. f. Gyn., VII, 1897, pag. 448 u. Verh. d. internat. med. Kongr. in Moskau 1897; Centralbl. f. Gyn. 1897, pag. 1146.

Kuhn, Centralbl. f. Gyn. 1880, Nr. 217.

Lanphear, E., Abdominal hysterectomy with clamps; a rapid and safe method of removing the uterus. Med. Rec., N. Y. 1893, XLIV, 4—7.

Linkenheld, Zur Totalexstirpation des Uterus. Centralbl. f. Gyn. 1881. Nr. 8.

Löbker, Arch. f. Gyn., XIV, pag. 460.

Leopold, Centralbl. f. Gyn. 1878, Nr. 23.

Loehlein, Zur Diagnose und Therapie des Gebärmutterkrebses. Gynäk. Tagesfragen, Bd. I, pag. 161.

Derselbe, Abtragung des carc. erkr. Corpus uteri von der Bauchhöhle aus. Verh. d med. Ges. zu Giessen. 23. Juli 1885. Deutsche med. Woch. 1895.

Loewenstein, St. Petersb. med. Wochenschr. 1879. Nr. 18.

Mackenrodt, Beitrag zur Verbesserung der Dauerresultate der Totalexstirpation bei Carcinoma uteri. Zeitschr. f. Geb. u. Gyn., Bd. XXIX, pag. 157.

Derselbe, Centralbl. f. Gyn. 1895, pag. 164.

Derselbe, Zur Technik der Totalexstirpation. Zeitschr. f. Geb. u. Gyn., XXXII, 285.

v. Mandach, Correspondenzbl. f. Schweiz. Ärzte 1882. Nr. 10.

Martin, Supravaginale Amputation des Uterus wegen Korpuscarcinom, gleichzeitige Mitentfernung der hydropischen Tuben und Ovarien. Heilung. Centralbl. f. Gyn. 1887. Nr. 22.

Mason, St. Bartholomew's Hosp. rep. Vol. XIX.

Massari, Wiener med. Wochenschr. Nr. 45 u. 46, 1878 u. Centralbl. f. Gyn. 1879, Nr. 11.

Mendez de Leon, Beckenhochlagerung bei Totalexstirpation der Gebärmutter. Centralbl. f. Gyn, Leipzig 1891, XV, 331—3.

von der Mey, Tijdschr. v. Verl. u. Gyn., Bd. III.

Mikulicz, Wien. med. Wochenschr. 1880/81, Nr. 47.

Morro, Die Indikationen der ventralen Methode der Totalexstirpation des Uterus. Diss. Halle 1891.

Müller, P., Über Exstirpation des Uterus. Correspbl. f. Schweizer Ärzte 1878, Nr. 20.

Mundé, Clinical contributions to abdominal Surgery. The Am. Journ. of obst., XXIX, pag. 593.

Nicoladoni, Bericht über 50 wegen Tumoren am weiblichen Genitale ausgeführte Laparotomien. Wien. med. Presse 1887 Nr. 10—16, Nr. 18 u. 19.

Öhlschlaeger. Arch. f. klin. Chir. XXIII, pag. 423. 1878.

Olshausen, Berl. klin. Wochenschr. 1881, Nr. 35 u. 36.

Penrose, C. B., A case of abdominal hysterectomy in which the ureter was resected and implanted into the bladder. South. M. Rec., Atlanta 1894, XXIV, 479—81.

Penrose, Hysterectomy by combined abdominal and vaginal operation. Am. Journ. of Obst., XXXIV, pag. 822.

Pestalozza, Anzeigen zur abdominalen Uterusexstirpation. Sperimentale 1895, H. 25.

Polaillon, Cancer de la trompe et du corps de l'utérus; hystérectomie abdominale; guérison; récidive au niveau du pédicule; mort de cachexie cancéreuse. Union méd. Paris 1889, XLVII, 688—90.

Polk, Cancer of the cervix uteri removed by Abdominal Hysterectomy. The Am. Gyn. and Obst. Journ. Vol. VIII, pag. 527.

Prätorius, Carcinoma uteri. Beloop en behandling. Diss. Leiden 1895.

Rein, Frommel's Jahresber. 1893, pag. 549.

Reuss, Arch. f. Gyn., XV. pag. 135; ibid. Bd. XVII, H. 1.

Richardson, Hysterectomy for cancer of the cervix by combined abdominal and vaginal dissection. Boston med. and surg. Journ. CXXIX, pag. 436.

Ries, Eine neue Operationsmethode des Uteruscarcinoms. Zeitschr. f. Geb. u. Gyn., Bd. XXXII, pag. 266 u. ibid. Bd. XXXVII, pag. 518.

Rouffart, Über Totalexstirpation. Gyn. Ges. z. Brüssel, ref. Centralbl. f. Gyn. pag. 709.

Rumpf, Vorgeschrittenes Carcinoma uteri durch Laparotomie exstirpiert. Zeitschr. f. Geb. u. Gyn. 1895, XXXIII, 212 u. Arch. f. Gyn Bd. LV, pag. 178. Centralbl. f. Gyn. 1895, pag. 849.

Rydygier, Berl. klin. Wochenschr. Nr. 45, 1880.

Saenger, Centralbl. f. Gyn. 1887, pag. 150 u. 227.

Samschin. Arch. f. Gyn. XXXVI, pag. 511.

Schink, Inaug.-Diss. Berlin 1879.

Schröder, Exstirpation eines Cervix bei einer Patientin, bei welcher wegen malignen Adenoms der Uteruskörper früher supravaginal amputiert worden war. Heilung. Centralbl. f. Gyn. 1886, Nr. 9.

Derselbe, Über die teilweise und vollständige Ausschneidung der Gebärmutter. Zeitschr. f. Geb. u. Gyn., Bd. VI, pag. 213.

Derselbe, Uteruscarcinom; Myome in der Wand; daneben 2 faustgrofse Ovarialtumoren. Freund'sche Operation. Tod nach 2 Tagen. Centralbl. f. Gyn. 1886, Nr. 26.

Schülein, Uteruscarcinom, supravaginale Amputation, extraperitoneale Stielbehandlung mit Rücksicht auf vorhandenen Prolaps. Heilung. Zeitschr. f. Geb. u. Gyn., Bd. XIV, pag. 579.

Scudder, C. L., Abdominal hysterectomy for cancer of the uterus; death. Boston M. a. S. J., 1894, CXXX, 29.

Sims, Hysterectomy for epithelioma of the Fundus. recurrence to the disease in the abdominal wall. N. Y. Journ. Gyn. and Obst. 1893, III, 1085.

Sippel, A., Eine Freund'sche Totalexstirpation. Centralbl. f. Gyn. 1889, XLIX, 844—846.

Skutsch, Zwei Fälle von Freund'scher Operation, ein Fall von Carcinom geheilt, ein Fall von Myom Tod. Phys. Correspbl. 1889, Nr. 8.

Slotemaker, G., Totalexstirpation des Uterus durch Laparotomie. Arnheim 1891.

Snegirjoff, Demonstration eines nach Freund exstirpierten Uterus. Mosk. Geb. Gyn. Ges. 1891, Nr. 6, pag. 77.

Solowieff, Arch. de Tocol. 1880.

Sondheimer, Primäres Corpuscarcinom mit Hämatometra und Hämatokolpos bei Atresia vaginae senilis. Monatsschr. f. Geb. u. Gyn., Bd. I, pag. 348.

Spencer Wells, Med. chir. Transactions 1882, pag. 25.

Spiegelberg, Arch. f. Gyn., Bd. XV, H. 3 u. Bd. XVI, H. 1.

Stimson, N. U. med. Record. Mar. 9. 1889 u. Med. News Philad., 9. July 1889 u. Med. Journ. N. Y. 1889, März 5, 277.

Stocker, Totalexstirpation eines 6monatlichen graviden Uterus wegen Carcinom. Centr. f. Gyn., 1892, pag. 632.

Szembarth, W., Carcinoma corporis uteri; cysta ovarii dextri, salpingitis purulenta sinistra, amputatio supravaginalis uteri cum adnexis; sanatio. Medycyna, Warszawa 1889, XVII, 531—34.

Terrillon, Hystérectomie abdominale pour tumeurs malignes du corps de l'utérus. J. d. méd. d. Par. 1889, XVI, 327—29.

Thorn, Statistisches und Klinisches zum Carcinoma uteri. Münch. med. Wochenschr. 1897, pag. 1247.

Töplitz, Bresl. ärztl. Zeitschr. Nr. 3, 1879.

Tratkin, B. A., Operation of laparo-colpo-hysterectomy in a case of cancer and fibromioma of uterus. Chir. Vestnik, St. Petersb. 1891. VII. 75—83.

Tricomi, E., Isterectomia per epithelioma. (Metodo Freund-Rydygier-Péan.) Riforma med., Napoli 1891. VII. 493—8.

Uspenski, W., 5 Fälle von Totalexstirpation des Uterus nach d. Freund'schen Methode. Zeitschr. f. Geb. u. Gyn., XVI, 2. p. 335.

Veit, J., Über Operationen bei vorgeschrittenem Gebärmutterkrebs. Deutsche med. Woch. 1891. pag. 1125.

Derselbe, Uterusexstirpation. Zeitschr. f. Gyn., Bd. 22, pag. 463.

Ward, M. B., Abdominal exstirpation of cancerous uterus; report of case complicated by ovarian abscess, death. Denver M. Times, 1892—3, 19—23.

William Alexander, Med. Times and Gaz., I, pag. 37, 1879.

Winter, G., Laparotomie bei Uteruskrebs. Zeitschr. f. Geb. u. Gyn., Bd. XXX, 2. Heft.

Wyder, Freund'sche Operation wegen Corpuscarcinom. Heilung. Schweiz. Corresp.-Bl. Nr. 1.

Zweifel, Berl. klin. Wochenschr. 1881. Nr. 22—24 und Vorlesungen über klin. Gyn. Berl. 1892, pag. 315.

I. Die Totalexstirpation des Uterus auf abdominalem Wege (Freund'sche Operation).

Wilhelm Alexander Freund entfernte am 30. Januar 1878 zum erstenmale[1]) von der Bauchhöhle aus einen carcinomatösen Uterus nach der von ihm ersonnenen Methode. Da diese Operation berufen war, in der Entwickelung unserer Carcinomtherapie eine grofse Rolle zu spielen und da auch heute noch unsere operativen Verfahren, auf abdominellem Wege den krebsigen Uterus zu entfernen, im Prinzipe durchaus noch auf dem Freund'schen Verfahren aufgebaut sind, will ich zunächst dieses letztere nach Freund's eigener Schilderung skizzieren.

Nach Entleerung von Blase und Mastdarm wird der carcinomatöse Uterus mit 10%iger Karbollösung ausgespült, eventuell wird zerfallenes Carcinom mit dem scharfen Löffel ausgekratzt und mit dem Glüheisen kauterisiert; darauf wird die Kranke so gelagert, dafs der Kopf tiefer liegt als das Becken und volles Licht vom Fenster her in die Beckenräumlichkeiten hineinfällt (Beckenhochlagerung). Nun wird die Bauchhöhle in der Linea alba von der Symphyse bis etwas unterhalb des Nabels eröffnet und die Serosa der Bauchwand an die äufseren Bauchdecken angenäht, damit sie bei der weiteren Operation nicht weiter abgelöst wird. Was von Darmschlingen die Übersichtlichkeit und Zugänglichkeit des Beckens stört, wird aus der Bauchhöhle

[1]) Nach einer Mitteilung von Ricketts (Am. Journ. of Obst. Bd. XXIX, S. 425) soll Dr. B. A. Jones in Portsmouth im Jahre 1867 die erste abdominale Uterusexstirpation wegen maligner Neubildung gemacht haben.

ausgepackt und in warme karbolgetränkte Tücher eingehüllt. Das ganze Paket der Darmschlingen bleibt nun während der Operation auf der Bauchwand bedeckt liegen. Wenn übrigens der Darm vor der Operation entsprechend vorbereitet ist, so ist diese Eventration des Darmes meist nicht nötig, da er bei der Beckenhochlagerung meist nach oben gegen das Zwerchfell zurücksinkt. Bei sehr straffer Bauchwand kann unter Umständen auch durch Abschneidung der beiden sehnigen Ansätze der Musculi recti abdominis an der Symphyse die Zugänglichkeit des Beckens wesentlich erhöht werden.

Dann wird der Uterus dadurch gefafst, dafs mittelst einer Nadel eine Fadenschlinge von vorn nach hinten durch denselben durchgelegt wird; durch Zug an derselben läfst sich der Uterus nun bequem in die Höhe ziehen. Ist der Uteruskörper carcinomatös entartet, so wird statt dieser Fadenschlinge eine gefensterte Zange benützt, durch welche der Uterus von vorn nach hinten gefafst und in die Höhe gezogen werden kann. Darauf folgt die Abbindung der Ligamenta lata, indem mittelst Doppelnadel das Ligamentum ovarii proprium durchstochen wird, und nun der eine Faden nach oben durch die Tube, der andere nach abwärts durch das Ligamentum rotundum durchgeleitet und festgeknotet wird. Die Ligaturen werden so angelegt, dafs sie zwischen Uterus und Ovarium fallen, dafs also das Ovarium und ein lateraler Teil der Tube dabei zurückgelassen werden; nachdem dies beiderseits geschehen, wird die untere Schlinge, welche bestimmt war, die Basis der Ligamenta lata abzubinden, von der Scheide aus mittelst einer eigens zu diesem Zwecke von Freund selbst angegebenen Troikartnadel angelegt. Die Nadel wird zuerst von der Scheide aus so in die Höhe geführt, dafs sie am vorderen Blatte des Ligam. latum in der Bauchhöhle erscheint, und nachdem das eine Fadenende durchgezogen ist, federt die Nadel zurück und wird nun durch das hintere seitliche Laquear vor der Douglas'schen Tasche am hinteren inneren Umfange des Ligam. latum in der Weise durchgestofsen, dafs sie die Art. uterina sicher umgreift; das eine der beiden Fadenenden wird nun durch den am Ligam. rotundum befindlichen Stichkanal der zweiten Schlinge durchgeführt und dann wird die ganze Ligatur so fest als möglich geknotet. Demnach liegen unmittelbar untereinander 3 Ligaturen, von welchen die beiden oberen Tube, Ligamentum ovarii und Ligamentum rotundum, die untere die Basis des Ligamentum latum fassen. Nachdem nun auf der anderen Seite in derselben Weise abgebunden ist, wird auf der vorderen Uteruswand oberhalb des Blasenfundus das Peritoneum quer durchschnitten und dieser Schnitt beiderseits median von den unteren Schlingen nach den Seiten hin bogenförmig verlängert; der Schnittrand des Blasenperitoneums wird mit einer Nadel gefafst und für später fixiert; ebenso wird an der hinteren Uteruswand, nur etwas tiefer als vorne das Peritoneum des Uterus quer durchschnitten und der Wundrand des Peritoneums des Douglas ebenfalls mit einer Seidenschlinge gefafst. Vorne wird am Uterus möglichst stumpf die Blase abpräpariert, bis das vordere Scheidengewölbe erreicht ist; ebenso wird an der hinteren Wand verfahren und dann

mit dem Messer das vordere und hintere Scheidengewölbe durchstofsen und eröffnet. Nunmehr wird mit Schere oder Messer nach den Seiten hin der Uterus aus seinen Verbindungen getrennt, Blutungen aus kleinen Scheidenarterien werden durch Unterbindung gestillt. Darauf werden die beiden Seidenfäden, welche den Peritonealwundrand vorn und hinten gefafst hatten, und zugleich die Fäden der 6 Ligaturen, welche das Ligam. latum beiderseits versorgten, in die Scheide heruntergeführt und durch Zug an denselben die Absetzungsstümpfe in die Scheide hereingezogen. Bei diesem Zuge nach abwärts nähert sich bereits das Peritoneum der Blase demjenigen der hinteren Wand des Douglas, indem sich gegen die Scheide hin ein Querspalt ausbildet, welcher derart geschlossen wird, dafs eine Anzahl Knopfnähte diese beiden Bauchfellflächen von vorn nach hinten mit einander so vereinigen, dafs die Absetzungsstümpfe unterhalb der verschliefsenden Naht in die Scheide hinein zu liegen kommen: dabei fassen die beiderseits in der Ecke des Querspaltes gelegten Nadeln die Stümpfe oberhalb der Ligatur mit.

Auf diese Einnähung der Stümpfe legte Freund deshalb Gewicht, weil dadurch eine Verstärkung der Gewebe zwischen Blase und Mastdarm gebildet, also gleichsam eine Art Ersatz für den exstirpierten Uterus geschaffen wurde. Nach dem Abschlufs der Bauchhöhle gegen die Scheide zu wird eine sorgfältige Toilette der Bauchhöhle vorgenommen, der eventrierte Darm wieder in dieselbe zurückgebracht und die Bauchwunde wieder durch die Naht geschlossen: in die Scheide wird ein in Karbollösung getauchtes Leinenläppchen eingeführt. Die Ligaturen bleiben solange liegen, bis sie im Laufe der dritten Woche durch leichten Zug entfernt werden können.

Dies ist in kurzen Zügen der Verlauf der Operation. Dieselbe erregte, nachdem sie von Freund beschrieben worden war und insbesondere, nachdem der erste operierte Fall glatt verlaufen war, allgemein grofses Aufsehen, und es wurde dabei nicht nur die Kühnheit des Eingriffes, sondern vor allem der Umstand mit gröfster Anerkennung hervorgehoben, dafs hier eine technisch entschieden ausführbare und bis in die kleinsten Details durchdachte Operation vorlag, welche auch allen billigen chirurgischen Anforderungen vollauf entsprach. So ist es auch zu erklären, dafs, trotzdem die Freund'sche Operation sich sehr bald als ein sehr gefährlicher und prognostisch entschieden ungünstiger Eingriff erwies, doch die Gynäkologen immer wieder die Operation aufnahmen und in kurzer Zeit eine ziemlich grofse Reihe von Erfahrungen über die Operation gesammelt wurde.

Die schlimmste Gefahr, durch welche die nach der Freund'schen Methode Operierten bedroht waren, war ohne Zweifel die der septischen Infektion der Bauchhöhle; Beweis dafür sind die zahlreichen Sektionsprotokolle, welche rasch hintereinander im Anschlufs an Mitteilungen derartiger Operationen veröffentlicht wurden. Die Infektion wurde wesentlich begünstigt durch die verhältnismäfsig lange Dauer der einzelnen Operationen, wozu noch die häufig notwendig erscheinende Eventration des Darmes während der

ganzen Operation hinzutrat, welche selbstverständlich die Infektionsmöglichkeit wesentlich erhöhte. Ausserdem kommt in Betracht, dafs sehr häufig die Carcinome an der Cervix bereits zerfallen waren, oder dafs sich aus dem carcinomatösen Uteruskörper infektiöser Inhalt während der Operation entleerte, alles Dinge, welche die Infektion der Bauchhöhle zweifellos begünstigten. Ferner wurde die Schwierigkeit und Gefährlichkeit der Operation dadurch erhöht, dafs die Einlegung der untersten Ligatur nicht nur an und für sich technisch schwierig war, sondern auch sehr häufig beim Knoten nicht genügend festgezogen wurde oder beim Abschneiden des Uterus vom Perimetrium durchschnitten wurde, so dafs in zahlreichen Fällen schwere Blutverluste bei der Operation eintraten. Weitere Gefahren erwuchsen aus der Verletzung von Nachbarorganen, unter welchen die Blase, vor allem aber der Ureter eine besonders grofse Rolle spielten; gerade der Umstand, dafs der eine oder der andere oder gar beide Ureteren durch die unterste Ligatur mitgefafst und dann abgeschnitten wurden (Spiegelberg, Öhlschlaeger, Massari u. a.) ist besonders in der ersten Zeit mancher Operierten unheilvoll geworden. Aufserdem aber mufs betont werden, dafs in der ersten Zeit eine recht erhebliche Anzahl von Fällen der Freund'schen Totalexstirpation unterworfen wurde, für welche weder diese noch überhaupt eine andere radikale Operation pafste, indem vielfach Kranke operiert wurden, bei welchen die Neubildung erheblich über den Uterus hinaus vorgeschritten und eine Heilungsmöglichkeit überhaupt nicht zu erwarten war.

Unter diesen Umständen ist es nicht verwunderlich, dafs eine ganze Reihe von Vorschlägen gemacht wurde, welche dahin zielten, der Operation auf die eine oder andere Art ihre unleugbar grofse Gefährlichkeit zu nehmen, obwohl Freund selbst auf der Naturforscherversammlung in Kassel vor Veränderungen in der Methode entschieden warnte. Um eine bessere Zugänglichkeit des Operationsfeldes zu erreichen, schlug B. Credé vor, mehrere Tage vor der Operation einen Teil der vorderen Beckenwand zu resezieren, ein Vorschlag, der meines Wissens und wohl auch mit Recht keine Nachahmung gefunden hat.

A. Martin versuchte in einem Fall den Bauchschnitt so anzulegen, dafs er von einer spina ant. sup. zur andern einen halbmondförmigen Schnitt anlegte; er hoffte damit den Darm besser in der Bauchhöhle zurückhalten zu können. Das Verfahren hat sich jedoch nicht bewährt.

Freund hatte, wie oben erwähnt, bei der Ligierung der oberen Partien der Ligamenta lata die beiden oberen Suturen so angelegt, dafs bei der Abtragung das Ovarium und der laterale Teil der Tube zurückblieb. Demgegenüber schlug Schroeder vor, durch eine einzige Sutur, welche das Ligamentum infundibulo-pelvicum und damit das breite Band bis zum Ligamentum rotundum fafste, den obern Teil des Ligamentum latum abzubinden, wobei Tube und Ovarium mit dem Uterus exstirpiert werden konnten. Diese Modifikation ist später wohl allgemein, auch von Freund, angenommen worden.

Die verschiedenen Schwierigkeiten und Nebenverletzungen, welche im Gefolge der Anlegung der dritten und letzten Ligatur nach Freund beobachtet wurden, riefen eine ganze Anzahl von Änderungsvorschlägen hervor. Kocks löste zuerst die Blase vorn am Uterus ab, ebenso hinten das Peritoneum, eröffnete das vordere und hintere Scheidengewölbe und legte dann mit einem eigens dazu angefertigten hakenförmigen Fadenträger von der Bauchhöhle aus in die Scheide eingehend eine Ligatur rechts und links um die Basis des ligamentum latum, nahe am Uterus, so dafs auf diese Art in kürzerer Zeit und mit geringerer Schwierigkeit die schwierige Ligatur angelegt werden sollte. In einem Falle Spiegelbergs wurde nach diesem Vorschlage operiert, wobei beiderseits die Ureteren unterbunden wurden, während Kocks selbst zweimal mit Erfolg operiert hatte. Massari wollte das ganze Ligamentum latum mit dem Laquear vaginae in eine einzige Ligatur fassen, welche die Scheidenschleimhaut gerade nur berühren sollte. Auch nach dieser Methode kam es zur Unterbindung eines Ureters. In einer späteren Mitteilung erklärt Massari dann selbst, dafs diese Art der Ligierung sich nicht als praktisch durchführbar erwiesen habe; zur Vermeidung der Unterbindung, resp. Umstechung des Ureters schlug er dann vor, vor der Operation in beide Ureteren Katheter einzuführen oder den Ureter frei zu legen und provisorisch in eine Fadenschlinge zu fassen, damit derselbe bei der Anlegung der Ligatur sicher vermieden werde, ein Vorschlag, welcher später von Pawlik und Kelly wieder aufgenommen wurde. Kuhn schlug vor, zur Unterbindung der Uterina die Nadel im vesiko-uterinen Raume möglichst tief gegen den Douglas'schen Raum durchzuführen, so dafs also die Scheide von der Ligatur gar nicht berührt und die Uterina auf diese Art unterbunden wurde. In einem späteren Falle tastete er zuerst am hinteren Blatte des ligamentum latum die pulsierende Uterina und umstach sie, worauf die weitere Auslösung der Cervix unter geringen Schwierigkeiten und ziemlich unblutig gelang. Spiegelberg versorgte die Uterina schliefslich durch Unterbindung von der Bauchhöhle aus, indem er die Ligamente schrittweise durchtrennte und unterband. Stimson in New-York unterband zuerst die Art. uterina isoliert, indem er zunächst am hintern Blatte des ligamentum latum mit dem Finger die Pulsation derselben aufsuchte, dann das darüberliegende Peritoneum aufschnitt und die Arterie beiderseits isoliert versorgte. Schon früher hatten Kolaczek und Reufs vorgeschlagen, die Massenligatur überhaupt nicht anzuwenden, sondern in einzelnen Partien die Basis des ligamentum latum abzutragen; diesem Vorschlage ist später auch Rydygier beigetreten. Reufs wollte aufserdem zur völligen Sicherung eine Drahtsutur um das Parametrium herumführen, deren Enden von der Scheide aus geschnürt werden sollten.

Freund hatte in seinem ersten Publikationen angegeben, man solle bei der Anlegung der dritten Ligatur den Uterus stark nach der entgegengesetzten Seite und in die Höhe ziehen. Dagegen machte Leopold die Bemerkung, dafs die Anlegung dieser Nadel bequemer ausführbar ist, wenn der

Uterus tief im Becken liegt, weil die durchzuführende Nadel dann nicht das Peritoneum vor sich herschiebt und insbesondere viel weniger in die Lage kommt, die dort verlaufenden gröfseren venösen Gefäfse zu verletzen, welche mitunter eine unangenehmere Blutung hervorzurufen als die Arterie selbst.

Um sich den Uterus von der Bauchhöhle aus bequemer zugänglich zu machen, führte Kuhn einen Kolpeurynter in die Scheide ein und erreichte durch dessen Aufblähung, dafs der Uterus wesentlich in die Höhe gehoben und damit zugänglicher wurde. Vorher hatte Alberts empfohlen durch Kolpeuryse des Rektums denselben Zweck zu erreichen. M. B. Freund schlug vor, mehrere Tage vor der Operation wiederholt die Kolpeuryse anzuwenden, um den Uterus mobiler zu machen. Der letztere wollte auch die carcinomatöse Cervix vor der Operation auf galvanokaustischem Wege absetzen, um die Gefahr der Infektion des Peritoneums zu vermindern. W. A. Freund erreichte in seinen späteren Fällen die Hebung des Uterus nach vorausgegangener Umschneidung der Portio durch Ausstopfung der Scheide mit Jodoformgaze.

Eine bemerkenswerte und entschieden für die Operation vorteilhafte Neuerung, welche seitdem auch allgemein angewendet wird, schlug 1880 Rydygier vor. Derselbe begann die Operation damit, dafs er von der Scheide aus wie bei der Schroeder'schen supravaginalen Amputation die Portio umschnitt und soweit als möglich die Cervix stumpf aus ihren Verbindungen auslöste, um dann die Bauchhöhle zu eröffnen und die Operation von oben zu vollenden. Rydygier erwartete davon nicht nur eine Abkürzung und Erleichterung der Operation, sondern vor allem auch Vermeidung vor Nebenverletzungen und eine sicherere Entfernung der carcinomatös infiltrierten Partieen um die Portio herum. Wie aus einer Mitteilung von Linkenheld hervorgeht, hatte vorher schon Breisky diesen Gedanken ausgesprochen, Freund selbst ging auf diesen Vorschlag bei seinen späteren Operationen ein und erkannte das Vorteilhafte desselben durchaus an.

Auch der Abschlufs der Bauchhöhle gegen die Scheide zu, wie er von Anfang an von Freund angegeben worden war, rief wiederholte eingehende Diskussionen hervor. Durch diesen sicheren Abschlufs war die schon vorher von Hegar und Kaltenbach gestellte Forderung eines absoluten Abschlusses der Bauchhöhle und einer dadurch herbeigeführten Verhinderung jeder Infektionsmöglichkeit von aufsen erfüllt worden, und es wurde infolgedessen im Anfange dieser Teil der Freund'schen Methode allgemein acceptiert. Auch die Einstülpung der seitlichen Ligaturstümpfe in die Scheide wurde allgemein nachgeahmt. Nachdem aber die oberen Ligaturen nach aufsen vom Ovarium in der Nähe des seitlichen Beckenrandes angelegt waren, lag die Gefahr vor, dafs durch das Hereinziehen dieser Stümpfe in die Scheide eine bedenkliche Zerrung ausgeübt wurde und deswegen schnitten Olshausen, Schroeder, Pernice, Martin u. a. die oberen Ligaturen kurz ab und leiteten nur die

unteren Unterbindungsfäden in die Scheide herunter. Credé unterliefs zuerst die peritoneale Vereinigung gegen die Scheide hin völlig und beschränkte sich darauf, die Wundränder des Peritoneums mit langen Klemmen zu fassen und gegen die Scheide zu invertieren; ähnlich verfuhr Fritsch in einem unglücklich verlaufenem Falle und verwarf infolgedessen auf Grund der hierbei gemachten Erfahrung die Unterlassung der peritonealen Sutur. Wieder andere Operateure, wie v. Winckel und Massari begnügten sich nicht mit der Vereinigung des Peritoneums, sondern wollten auch die Scheide darunter durch die Naht geschlossen wissen.

Die Frage des Offenlassens der Peritonealhöhle behufs Drainage derselben gewann an Bedeutung durch die Veröffentlichung Bardenheuers, welcher es für unbedingt nötig erklärte, dafs den Wundsekreten ein Abflufs nach der Scheide hin verschafft werden müsse. Bardenheuer suchte diesen Abflufs der Sekrete zur Vermeidung der septischen Infektion anfangs durch T-förmige Drainrohre, welche in den nach oben offenen Douglas eingelegt waren, zu erreichen. Als dabei nachträglich Darmschlingen in die Scheide vorfielen, bedeckte er das Drainrohr mit einer dünnen Gummiplatte, in welche einzelne Löcher eingeschnitten waren und suchte so den Darm zurückzuhalten; aber auch diese Art der Drainage erreichte ihren Zweck nicht und deswegen nähte Bardenheuer ein filiertes Katgutnetz in der Höhe des Beckeneinganges an das Peritoneum durch Kürschnernaht an und legte darunter ein doppeltes Drainrohr in die Scheide, welches zum Abflufs der Sekrete und der antiseptischen Spülflüssigkeit während der Nachbehandlung dienen sollte. Als Bardenheuer auf der Naturforscherversammlung in Salzburg verhältnismäfsig glänzende Operationsresultate publizieren konnte (von 18 Operierten starben nur 6), schien die Frage im Sinne der Annahme der Drainage gelöst. Allerdings zeigte sich bei weiteren Beobachtungen, dafs auch auf diesem Wege die Operationsresultate in den Händen anderer sich nicht wesentlich verbesserten, und Olshausen sprach sich schon sehr bald darauf gegen die absolute Notwendigkeit der Drainage aus, vor deren allgemeiner Anwendung in der Bauchhöhlenchirurgie er entschieden warnte.

Trotz aller dieser zahlreichen Abänderungsvorschläge waren die Gesamtergebnisse der Freund'schen Operation entschieden ungünstige, wie dies aus einer Reihe statistischer Zusammenstellungen, welche im Verlauf der nächsten Jahre veröffentlicht wurden, deutlich hervorgeht. Ahlfeld berechnete 1880 unter 69 Operierten 72% Todesfälle, Kleinwächter unter 94 Operierten 74% Todesfälle, Hegar und Kaltenbach fanden 1881 unter 93 Operierten 63 Todesfälle, also eine Mortalität von 71% und Gusserow stellte 178 Fälle von Operationen nach Freund's Methode zusammen, unter welchen 106 Frauen an den Folgen der Operation zu Grunde gingen, so dafs daraus eine Mortalität von 71,6% sich ergiebt. Wenn dabei auch nochmals hervorgehoben werden mufs, dafs viele der operierten Fälle von vornherein für die Operation ungeeignet erschienen, und wenn auch andererseits naheliegend ist, dafs eine technisch zweifellos schwierige Operation, wie die vorliegende, im Anfange

notwendig ungünstige Ergebnisse liefern mufs, so bleibt doch trotzdem die Mortalitätsziffer eine sehr hohe, und es ist auch zu betonen, dafs die Operation in den Händen derer, die sie öfters ausführten (Schroeder, Olshausen, Billroth, Spiegelberg) immer noch recht ungünstige Ergebnisse bot. Ein Grund, welcher zur Zurückdrängung der Freund'schen Operation nicht unwesentlich beitrug, ist der, dafs auch die entgültigen Heilungserfolge nicht günstig waren, indem bei der grofsen Mehrzahl derer, welche die Operation überstanden, Recidive auftraten.

Kurz nachdem Freund seine Methode vreöffentlicht hatte, nahm Czerny die Totalexstirpation des carcinomatösen Uterus von der Scheide aus wieder auf, und nachdem dieselbe besonders von Billroth und Schroeder erfolgreich ausgeführt und empfohlen worden war, wurde dieselbe rasch Gemeingut der operierenden Gynäkologen. Es zeigte sich sehr bald, dafs die vaginale Totalexstirpation an Gefährlichkeit wesentlich hinter der abdominalen Freund's zurückstand, und so kam es, dafs in kurzer Zeit die Freund'sche Methode nahezu vollständig durch die vaginale verdrängt war.

Die abdominale Totalexstirpation erscheint daher in der Litteratur der achtziger Jahre verhältnismäfsig selten; nur in einzelnen Fällen, in welchen die Gröfse des Uterus, besonders bei Komplikation von Carcinom mit Myomen oder mit vorgerückteren Stadien der Gravidität, oder ausgedehnte Verwachsungen des Uterus mit seinen Nachbarorganen die vaginale Operation zu sehr erschwerten, wird auf die abdominale Methode zurückgegriffen. Vielfach begegnet man auch Fällen, in welchen die Exstirpation von der Scheide aus begonnen wurde, aber nicht vollendet werden konnte, und deshalb die Bauchhöhle zur Beendigung der Operation von oben her eröffnet werden mufste (Sippel, Skutsch, Uspenski, Samschin, Broese, Morro, Mendes de Leon, Fehling, Fritsch u. a.). Bezüglich einiger dieser letzteren Fälle mufs allerdings betont werden, dafs dieselben nicht als Freund'sche Operationen zu bezeichnen sind; sie sind höchstens eine Vereinigung von vaginaler und abdominaler Operation, bei welcher die Laparotomie häufig als Verlegenheitsoperation nachgeschickt werden mufste. Ebenso ist es selbstverständlich, dafs, wenn in diesen Fällen die Ergebnisse häufig ungünstige waren, dies nicht zu verwundern ist, da nicht selten die Laparotomie rasch improvisiert werden mufste und demgemäfs die Vorbereitungen zur Operation nicht mit der Sorgfalt getroffen werden konnten, wie sie sonst einem abdominalen Eingriff vorhergeschickt werden.

Verhältnismäfsig günstige Ergebnisse erzielte in neuerer Zeit Zweifel, welcher nach einer kombinierten vaginoabdominalen Methode operiert. Er umschneidet zuerst von der Scheide aus die Portio, eröffnet den Douglas und schiebt vorn die Blase stumpf in die Höhe. Nachdem die Scheide mit Jodoformgaze ausgestopft ist, eröffnet er die Bauchhöhle, unterbindet den oberen Teil der Ligamenta lata, legt um die Cervix einen Konstriktionsschlauch, unterbindet dann die Cervix mit fortlaufender Partieenligatur und amputiert darüber den Uterus. Dann wird die Bauchhöhle sorgfältig ge-

reinigt, nachdem zuvor das Peritoneum der Excavatio vesico uterina eröffnet worden war. Nach Schlufs der Bauchhöhle wird dann von der Scheide aus der Cervixstumpf wie bei der vaginalen Totalexstirpation ligiert und ausgelöst. Der Vorteil der Operation besteht wesentlich darin, dafs bei diesem Vorgehen die carcinomatöse Cervix mit der Bauchhöhle in keine Berührung kommt, ein Umstand, den auch Veit bereits mit Erfolg berücksichtigt hatte. Die Ergebnisse Zweifel's (8 Fälle mit 2 Todesfällen) sind wohl mit die günstigsten, welche bisher erreicht wurden. In ähnlicher Weise operiert Goullioud. Auch bei der abdominalen Methode wurden in einzelnen Fällen zur Versorgung der Ligamente Klemmen gebraucht. So operierte z. B. Price nach dem Verfahren von Lanphear, indem er nach Eröffnung der Bauchhöhle die Ligamente bis zur Basis mit Katgut abband und dann nach Abpräparierung der Blase von oben her die Scheide eröffnete, um nun von hier aus mit je einer Polk'schen Klemme die Basis des Ligamentum latum zu versorgen und abzutragen.

Im Laufe der letzten Jahre sind jedoch eine Anzahl Stimmen laut geworden, welche der Überzeugung Ausdruck geben, dafs für gewisse Fälle des Uteruscarcinoms die abdominale Operation unleugbare Vorzüge vor der vaginalen Methode besitzt und welche demgemäfs der ersteren wieder eine breitere Anzeigestellung zuweisen wollen. Es kommt dazu, dafs seit der Einführung der Asepsis in die abdominale Chirurgie die Aussichten für derartige chirurgische Eingriffe entschieden prognostisch günstiger geworden sind, und dafs insbesondere auf dem Gebiete der Exstirpation myomatöser Uteri durch die Totalexstirpation sehr günstige Erfolge erreicht wurden.

Im Jahre 1891 nahm J. Veit die Freund'sche Operation für derartige Fälle wieder auf, bei welchen die Cervix carcinomatös infiltriert war und die Neubildung bereits die Basis des Parametriums etwas überschritten zu haben schien; er versichert, dafs insbesondere bei Benutzung der Beckenhochlagerung während der Operation die Isolierung des Kranken vom Gesunden von der Bauchhöhle aus wesentlich erleichtert sei und dafs ausserdem unter sicherer Vermeidung von Nebenverletzungen und leichter Beherrschung der Blutung die Gefahr der Infektion der Bauchhöhle wesentlich verringert sei. Die Methode, welche Veit in 4 glücklich verlaufenen Fällen anwendete, ist in kurzen Zügen folgende. Eröffnung der Bauchhöhle in der Linea alba, Unterbindung und Abtragung der breiten Mutterbänder bis zur Höhe des Ansatzes der Blase, darauf quere Durchtrennung des Peritoneums vorne und hinten und Abpräparieren der Blase von der Cervix bis zur Scheide herunter. Darauf folgt der schwierigste Teil der Operation, nämlich die Umschneidung der Infiltration am Beckenbindegewebe. Die Uterina wird lateralwärts von der Erkrankung unterbunden und dann die Infiltration teils stumpf, teils präparierend unter dauernder Beherrschung der Blutung abgelöst, so dafs schliefslich das Scheidengewölbe erreicht wird. Dasselbe wird auf der anderen Seite ausgeführt. Am Douglas'schen Raume erfolgt darauf die Durchtrennung

der Ligam. recto-uterina mit Blutstillung, worauf die abdominale Operation beendigt ist; der Uterus ist also abgelöst bis auf die Scheide. Nach Schluſs der Bauchhöhle wird die Kranke in Steiſs-Rückenlage gebracht und nun von der Vagina her die Portio umschnitten und der Uterus unter Zug an der letzteren und Druck von oben per vaginam entfernt. In derselben Weise wie Veit operierten Bayer[1]) und Bröse, welch letzterer ebenfalls die bequeme Übersichtlichkeit und nicht allzugroſse technische Schwierigkeit der Operation hervorhebt. Die Hauptsache bei diesen Operationen bleibt natürlich die Erreichung guter Dauererfolge; denn nur dadurch würde überhaupt die Vornahme einer so eingreifenden Operation bei vorgeschrittenem Carcinomen berechtigt erscheinen. Wenn ich recht unterrichtet bin, so ist von den Veit'schen Kranken nach mehreren Jahren nur eine recidivfrei geblieben.

Auch Mackenrodt empfindet das Bedürfnis, auſser dem Uterus gröſsere Teile des Ligam. latum wegzunehmen, da er mit den Erfolgen der vaginalen Totalexstirpation, wie sie gewöhnlich geübt wird, nicht zufrieden ist und insbesondere durch die anatomische Untersuchung derart exstirpierter Uteri zu der Überzeugung kam, daſs sehr häufig bei klinisch scheinbar absolut intaktem Gewebe, doch die mikroskopische Untersuchung ergab, daſs die carcinomatöse Neubildung des Collum feinste, nur mikroskopisch nachweisbare Ausläufer in das Parametrium bis an die Absetzungsfläche heran vorgetrieben hatte. Mackenrodt ist daher auch geneigt, der abdominalen Uterusexstirpation eine breitere Anzeigestellung zuzuweisen und empfiehlt zunächst, vaginal ausgiebig die Scheide zu umschneiden, dieselbe dann vorne und hinten in je einem Lappen abzupräparieren und diese beiden Lappen über der Portio nach entsprechender Kauterisation des Carcinoms zum Abschluſs des Cervixkanals zu vernähen. Darauf erfolgt die Eröffnung des Douglas von der Scheide her, worauf die letztere nach entsprechender Blutstillung mit Jodoformgaze straff austamponiert wird. Dann folgt die Eröffnung der Bauchhöhle, um zunächst in ausgiebigster Weise die Blase nicht nur vom Uterus, sondern insbesondere auch vom Ligam. latum in den seitlichen Partien tief herunter bis zur eröffneten Scheide abzupräparieren. Damit wird der Ureter sicher mit der Blase zur Seite gedrängt und es gelingt nun, vom Ligam. infundibulo-pelvicum an, nach abwärts das breite Mutterband beiderseits derart abzubinden und abzutragen, daſs sehr erhebliche Teile des parametranen Bindegewebes neben dem Collum ohne Gefährdung des Ureters ligiert und abgetragen werden können. Die Bauchhöhle wird unter Einstülpung sämtlicher Ligaturen in die Scheide durch Vernähung des Blasen- und Douglas-Peritoneums verschlossen; die Scheide selbst wird mit Jodoformgaze ausgefüllt.

Gelegentlich des letzten internationalen medizinischen Kongresses in Moskau weist Gubaroff auf die Unmöglichkeit hin, bei der vaginalen

---

1) Citiert von Funke.

Totalexstirpation die Lymphdrüsen und das ganze Gewebe der Basis des Ligamentum latum in genügender Weise zu entfernen. Auch er betont an der Hand dreier von ihm operierter Fälle, dafs die abdominale Methode eine weit ausgiebigere Entfernung des Zellgewebes der Basis des Ligamentum latum gestatte und erklärt die abdominale Köliotomie für die Methode der Zukunft bei der Entfernung des Uteruscarcinoms. In der Diskussion giebt auch Küstner zu, dafs man bei der Freund'schen Operation weiter in die Parametrien vordringen könne, wobei er allerdings auf die weit gröfseren Gefahren dieser Operation hinweist. Dabei verzeichnet Küstner den bemerkenswerten Erfolg, dafs er unter 18 Freund'schen Operationen nur 4 Todesfälle erlebt hat. Unter diesen 18 Operierten sind bemerkenswerter Weise 10 genesen, in welchen unter Abschlufs der Scheide die Bauchhöhle nach der Methode von Mikulicz austamponiert worden war.

In neuerer Zeit sind nun mehrfach Operationsmethoden in Anwendung genommen worden, welche im Prinzipe auf dem Boden der Freund'schen Operation aufgebaut sind, durch welche aber ebenfalls beabsichtigt wird, eine gründlichere und mehr über den Uterus hinausreichende Entfernung der Basis des Ligam. latum auszuführen. Zunächst führte Rumpf bei einer Frau mit Cervixcarcinom, welches erheblich vorgeschritten erschien und an der Grenze der Operabilität stand, die Entfernung des Uterus von der Bauchhöhle her nach folgendem Plane aus. Rumpf beabsichtigte vor allem eine Verletzung des Ureters sicher zu vermeiden, indem er nach Unterbindung des oberen Teils der Ligam. lata unmittelbar an der Linea innominata zunächst von dieser Ligatur aus das hintere Blatt des noch stehen gebliebenen Teils des Ligam. latum durch einen Schnitt bis zum Uterus hin spaltete, dann stumpf in das parametrane Bindegewebe vordrang, um zunächst den Ureter und zwar in seinem ganzen Verlauf vom Psoas bis zur Blase freizupräparieren. Dabei wurde zugleich die Uterina aufgesucht und möglichst nahe an ihrem Abgange von der Hypogastrica unterbunden, so dafs nunmehr das parametrane Bindegewebe in ausgedehnter Weise nebst dem Uterus ohne wesentliche Blutung stumpf entfernt werden konnte. Darnach wurde auch das vordere Blatt des Ligamentum latum bis zum Uterus durchschnitten und auch das Peritoneum über dem Blasenscheitel quer durchtrennt behufs stumpfer Abtrennung der Blase von der Cervix. Nunmehr konnte auch das unter dem Ureter gelegene parametrane Bindegewebe noch vollends ausgeräumt werden. Aufserdem wurden Drüsenpakete, welche beiderseits von der Iliaca durchgefühlt wurden und geschwollen erschienen, exstirpiert. Dann erfolgte eine vollständige Ausschneidung der Douglas'schen Falten, sowie des ganzen Bodens des Douglas, worauf das Scheidengewölbe von allen Seiten frei dalag, während der blofsgelegte Ureter beiderseits gegen die Blase hinziehend übersehen werden konnte. Mittelst des Paquelin wurde darauf die Scheide ringsum abgetrennt und nach Entfernung des Uterus mit Jodoformgaze ausgefüllt. Darüber wurde das Peritoneum unter Benützung der Reste der breiten Mutterbänder geschlossen. Der Fall ist glücklich verlaufen. In seiner neuesten Publi-

kation berichtet Rumpf beiläufig über einen derart operierten Fall, welcher nunmehr 2 Jahre nach der Operation recidivfrei geblieben ist; ein weiterer Bericht über abdominale Totalexstirpationen bei Carcinom wird in Aussicht gestellt.

Ähnlich verfahren Clark-Kelly. Dieselben beginnen die Operation mit der Einführung feiner Bougies in die beiden Ureteren nach der von Kelly angewandten Methode; dann wird der Bauchschnitt angelegt, der obere Teil des ligamentum latum unterbunden und ebenfalls das Peritoneum des breiten Mutterbandes incidiert, um Uterina und Ureter frei präparieren zu können; die Uterina wird peripher nahe ihrem Ursprung ligiert; darauf wird der noch stehen gebliebene Teil des Ligamentum latum möglichst weit nach abwärts frei präpariert, ligiert und abgeschnitten. Ebenso wird auf der andern Seite verfahren und dann nach Abpräparierung der Blase die Scheide incidiert, streckenweise unterbunden und der Uterus entfernt. Die Scheide wird ebenso wie bei der Rumpf'schen Methode mit Jodoformgaze ausgefüllt und darüber das Peritoneum geschlossen.

Ries geht von der Anschauung aus, dafs viel mehr Recidive als man bisher anzunehmen geneigt war, von iliacalen Lymphdrüsen ausgehen, und plädiert deshalb für die grundsätzliche Entfernung derselben, was er für ebenso nötig hält wie die Herausnahme der Achseldrüsen bei der Mammaamputation. Ries will deshalb den Uterus stets nach der Freund'schen Methode entfernen, um dann im Anschlufs daran die retroperitonealen Lymphdrüsen zu exstirpieren. In jüngster Zeit nun hat Ries an zwei günstig verlaufenen Fällen seine Methode erprobt und beschreibt sein Verfahren folgendermafsen: Die Operation beginnt mit Umschneidung der Portio von der Scheide aus mit nachfolgender Jodoformgazetamponade der letzteren; dann erfolgt der Bauchschnitt von der Symphyse bis zum Nabel, Abbindung und Durchtrennung des Ligamentum infundibulo-pelvicum der einen Seite nahe der Beckenwand. Darauf spaltet Ries das Peritoneum über der Iliaca communis und legt das Gefäfs teils stumpf, teils schneidend bis zu seiner Bifurkation frei, worauf seitlich der Ureter frei gelegt wird. Der letztere wird dann bis an die Blase hin völlig freipräpariert, wobei das Ligam. latum gegen das Becken hin schrittweise abgebunden und gegen den Uterus mit Klammern abgeklemmt wird; die Blase ist aufserdem nach querer Incision des Peritoneums von der Cervix und dem Ligam. latum stumpf abgelöst worden. Nachdem dann die Art. uterina möglichst peripher unterbunden ist, wird nun mit stumpfer Sonde zwischen den grofsen Gefäfsen eingegangen, Art. iliaca externa und interna von dem umgebenden Bindegewebe befreit und das gesamte Fettbindegewebe mit den angelagerten Drüsen entfernt. Dieselbe Prozedur wird darauf auf der andern Seite vorgenommen, das Ligam. rotundum beiderseits möglichst peripher unterbunden und durchtrennt und nun vom Boden des Douglas aus gegen einen das hintere Scheidengewölbe vordrängenden Finger eines Assistenten eingeschnitten und die Scheide er-

öffnet. Nachdem die Scheide partieenweise umstochen und durchschnitten ist, kann der Uterus entfernt werden. Die Scheide wird mit Jodoformgaze ausgefüllt und die Peritoneallappen durch fortlaufende Seidennähte wieder vereinigt und die Bauchhöhle schliefslich unter Annähung von Blasen- und Rektum-Peritonealüberzug nach abwärts vollends abgeschlossen. In dem einen der beiden operierten Fälle will Ries carcinomatöse Entartung einer entfernten retroperitonealen Drüse nachgewiesen haben.

Auch Küstner hat neuerdings in mehreren Fällen bei Freund'schen Operationen die Exstirpation der Iliacaldrüsen versucht, mufste sich aber in einem Falle überzeugen, dafs die Entfernung derselben nicht immer in befriedigender Weise gelingt. Auch scheint die Lage derselben nicht immer so konstant zu sein, wie dies aus der Beschreibung von Poirier hervorgeht, denn Küstner fand dieselben nicht konstant am Beckenrand, sondern in einiger Entfernung davon gegen den Uterus hin gelegen. Im übrigen operierte Küstner wesentlich nach den Vorschriften Freund's; eine Umschneidung der Portio nahm er nur dann vor, wenn die letztere gut zugänglich und herabziehbar war, bei brüchiger, krebsiger Vaginalportion wurde nur von der Bauchhöhle aus operiert. Küstner darf sich rühmen, einer der erfolgreichsten Operateure auf diesem Gebiete zu sein, indem er von 20 Operierten nur 4 verlor. Bemerkenswert erscheint noch, dafs Küstner unter 9 Fällen, bei welchen er unter Abschlufs der Bauchhöhle gegen die Scheide hin in das Becken von oben her einen Mikulicz'schen Fächertampon in das Becken einlegte, stets Heilung erzielte. Beachtenswert ist aufserdem die Erfahrung Küstner's, dafs unter den 4 verstorbenen Frauen 3 vor der Operation gefiebert haben, es liegt der Gedanke nahe, dafs in diesen Fällen bei bereits infizierten Ligamenten die Ablösung vorgenommen wurde. Da bei der Sektion speziell die Ligamente sich eitrig belegt fanden, ist dies immerhin eine beachtenswerte Thatsache.

Nicht weiter diskutabel erscheint mir der Vorschlag von Chalot, welcher behufs gründlicher Ausräumung des retroperitonealen Bindegewebes grundsätzlich die Iliaca interna unterbinden und die Ureteren abschneiden will, um sie in das Rektum einzunähen. Chalot berichtet über 2 Fälle, von denen der eine an Verblutung zu Grunde ging, der andere merkwürdigerweise genas.

Von Interesse ist noch zu verfolgen, welche Wandlungen die Freund'sche Operation in den Händen ihres Erfinders selbst durchgemacht hat. Schon bald nach der ersten Publikation Freund's erklärten Spencer-Wells und Schroeder, dafs die Operation in allen ihren Teilen so gründlich ausgearbeitet sei, dafs wesentliche Änderungen an derselben kaum vorgenommen würden. Und dies hat sich auch im grofsen und ganzen bewahrheitet. Freund hat zwar einige Abänderungen der operativen Technik teils selbst getroffen, teils von anderen angenommen, aber im Prinzip ist der Gang der Operation noch derselbe, wie er seinerzeit festgestellt wurde. Den Rydygierschen Vorschlag der Umschneidung der Portio von der Scheide aus vor Er-

öffnung der Bauchhöhle führte Freund später bei allen Operationen ein, indem er zugab, dafs dadurch eine wesentliche Erleichterung der Operation und insbesondere eine bessere Abgrenzung des Carcinoms gegen die Scheide hin erzielt werden kann. Ebenso nahm Freund, wie bereits früher bemerkt wurde, die Unterbindung des oberen Teils der Ligamenta lata nach dem Vorschlage Schroeder's an, so dafs Tube und Ovarium mit dem Uterus entfernt wurden. Auch bei der Ligierung der Basis des Ligamentum latum ist die seiner Zeit von Freund von der Scheide aus mit einer eigens dazu konstruierten Troikartnadel ausgeführte Herumführung der Ligatur um die Basis des Ligam. latum fallen gelassen und wird die Unterbindung vom Abdomen her vorgenommen. Nach Unterbindung der Ligamenta lata bis an die Basis wird das vordere und hintere Blatt des Peritoneums schrittweise abwärts abpräpariert, wodurch das Gefäfsdreieck des Parametriums freigelegt wird. Indem nun der Uterus etwas nach der entgegengesetzten Seite gezogen wird, läfst sich das Gefäfsbündel der Uterina entweder, nachdem es freipräpariert ist, oder im Gewebe leichter umstechen und abbinden. Eine Verletzung des Ureters ist auf diesem Wege sicher zu vermeiden. Klammern werden bei der Operation nur vorübergehend verwendet und jedesmal vor Schlufs der Bauchhöhle durch Ligatur ersetzt. Sonst hat Freund wesentliche Änderungen in der Operation nicht für nötig gehalten und insbesondere wird, wenn nicht eine dringende Gegenanzeige besteht, auf den Abschlufs der Bauchhöhle nach wie vor entschieden Gewicht gelegt; nur in denjenigen Fällen, in denen zerfetztes Peritoneum zurückgelassen wird oder leichte Blutung fortbesteht, oder endlich wenn während der Operation infektiöse Stoffe in die Bauchhöhle gekommen sind, wird die Operationswunde nach der Scheide ausnahmsweise offen gehalten und durch die letztere drainiert. Aufserdem hat auch Freund, wie aus der sehr lesenswerten Mitteilung von Funke hervorgeht, die von Rumpf, Clark-Kelly und Ries angestrebte Erweiterung der Operation durch Wegnahme gröfserer Teile des Parametriums und Ausschneidung verdächtiger retro-peritonealer Drüsen auch seinerseits mehr und mehr ausgeübt. Es spricht der Umstand, dafs die Operation im Prinzipe heute noch ebenso ausgeführt wird, wie vor 20 Jahren, gewifs am meisten dafür, dafs der geniale Erfinder derselben seinerzeit dieselbe auf Grund reichlichster Erwägungen und Vorarbeiten sorgfältig vorbereitet hatte, ehe er sie der Öffentlichkeit übergab.

Im Jahre 1893 berichtete Freund jun. auf dem Kongrefs der deutschen Gesellschaft für Gynäkologie über 27 Fälle vaginaler Totalexstirpation, welche seit dem Jahre 1886 in der Litteratur veröffentlicht worden waren, unter welchen er eine Mortalität von 33 % ausrechnen konnte; in der gleichen Zeit operierte Freund 10mal nach seiner Methode und erlebte unmittelbar im Anschlufs an die Operation 2 Todesfälle. Von 1893—1897 exstirpierte Freund 16 carcinomatöse Uteri auf abdominalem Wege mit 3 Todesfällen, also einer Mortalität von unter 20 %. Es sind das Ziffern, welche sehr vorteilhaft gegen die anfangs der achtziger Jahre aufgestellten Statistiken abstechen, bei

welchen meist eine Mortalität von über 70 % ausgerechnet wurde. Noch im Jahre 1894 berechnete Winter eine Mortalität von 45 % bei dieser Operation, während Cushing im Jahre 1895 unter den von amerikanischen Operateuren in neuester Zeit ausgeführten Operationen eine Mortalität von 29 % bestimmte. Aus Cushing's Tabelle möchte ich als besonders erfolgreiche Operateure Baldy, Irish, Janvrin hervorheben, von denen ersterer unter 12 Totalexstirpationen wegen Carcinom nur 2 Todesfälle zu verzeichnen hat, während Irish unter 11 nur einmal und Janvrin unter 9 Fällen nur zweimal letalen Ausgang erlebte. Von sonstigen Operateuren, welche über mehrere Operationen berichtet haben, möchte ich im Anschluſs daran noch anfügen: Veit 8 Fälle ohne Todesfall, Leopold 8 mit 7 Todesfällen, Zweifel 8 : 2, Schauta 10 : 7, Hofmeier 4 : 4, Winter (Berliner Klinik) 18 : 11, Gusserow 4 : 3, Kaltenbach 3 : 1, Küstner 20 : 4, Treub (Praetorius) 6 : 3. Jedenfalls geht aus diesen Zahlen hervor, daſs auch auf diesem Gebiete der abdominalen Chirurgie wesentliche Fortschritte gemacht wurden, wenn auch immerhin die Gefährlichkeit der Operation noch eine recht groſse blieb.

Es wäre nun von gröſstem Interesse, über die Dauererfolge nach dieser abdominalen Operation etwas erfahren zu können. Leider giebt darüber die Litteratur so gut wie gar keine Auskunft, und insbesondere sind die neueren Methoden, welche eine ausgedehntere Entfernung des Uterus mit seinem Parametrium und mit Exstirpation der retro-peritonealen Lymphdrüsen anstreben, so neuen Datums, daſs verwertbare Schlüsse selbstverständlich daraus nicht gezogen werden können.

Bei dieser Gelegenheit möchte ich aber erwähnen, daſs einer der ersten von Freund operierten Fälle, und zwar der zweite der unter den von Toeplitz in der Breslauer Ärztl. Zeitschrift 1879 publizierten Fällen, heute noch recidivfrei ist. Der exstirpierte Uterus wurde seinerzeit von Binswanger untersucht und im Centralblatt für Gynäkologie (im Jahre 1879, No. 1) darüber berichtet. Die anatomische Untersuchung war deswegen von besonderem Interesse, weil neben dem Cervixcarcinom ein isolierter Krebsknoten im Fundus gefunden wurde. Es stellt dieser Fall, nachdem nun nach 19 Jahren Recidivfreiheit sicher gestellt ist, einen der am längsten beobachteten Fälle von definitiver Heilung bei ziemlich vorgeschrittenem Uteruscarcinom dar.

Wenn ich nunmehr die neueren Erfahrungen über die Freund'sche Operation zusammenfasse, so würde dieselbe folgenden Operationsverlauf zu nehmen haben.

Die Kranke wird wie zu jeder andern Laparotomie vorbereitet, indem besonders auf gründliche Entleerung und Ruhigstellung des Darmes mehrere Tage vorher hingearbeitet wird. Liegt ein Cervixcarcinom vor, so wird dasselbe gründlich ausgelöffelt und energisch mit dem Glüheisen ausgebrannt. Diese Prozedur wird unmittelbar vor der Operation mit eigenen Instrumenten vorgenommen. Bei Corpuscarcinomen wird einige Tage vorher der Uterus durch antiseptische Ausspülungen behandelt; ist Zerfall des Car-

cinoms im Uterus eingetreten, so vernähe ich vor Beginn der Operation die Portio mit einer grösseren Anzahl starker Fäden, die dann zugleich als Zügel für die nachfolgende Umschneidung der Portio benützt werden. Hier wäre vielleicht der Vorschlag von Mackenrodt zu berücksichtigen, welcher rät, aus dem vorderen und hinteren Scheidengewölbe grössere Scheidenlappen abzupräparieren und dieselben über der Portio zu vernähen, womit auch die Umschneidung der Portio bereits vollendet ist. Im anderen Falle wäre nun in möglichster Entfernung von der Neubildung die Portio zu umschneiden, die Scheide zu durchtrennen, worauf schon von der Scheide aus die Blase stumpf losgelöst und in die Höhe geschoben wird. Der im hinteren Scheidengewölbe herumgeführte Schnitt kann bei dieser Gelegenheit auch den Douglas bereits eröffnen: Freund zieht allerdings vor, den Douglas erst von der Bauchhöhle aus später zu durchtrennen. Etwa blutende Gefäfse werden umstochen oder unterbunden, bei geringer Blutung genügt eine Ausstopfung der Scheide mit Jodoformgaze. Diese Scheidentamponade wird vorteilhaft etwas reichlich vorgenommen, weil dadurch der Uterus in die Höhe gedrängt und bei der nun folgenden Eröffnung der Bauchhöhle leichter zugänglich gemacht wird. Ist die carcinomatöse Cervix sehr brüchig, so dafs sie nicht gut mit Hackenzangen gefafst werden kann, oder ist die Scheide sehr eng, so wird die Operation am besten ganz von der Bauchhöhle aus vorgenommen.

Darauf wird die Kranke in Beckenhochlagerung gebracht, die antiseptische Vorbereitung der Bauchhöhle in der üblichen Weise vorgenommen und die Kranke mit einem sterilisierten Leintuch bedeckt, in welchem sich ein breiter Schlitz befindet, welcher das Operationsfeld freiläfst. Die Laparatomie wird selbstverständlich mit neuen, bei der Scheidenoperation nicht gebrauchten sterilisierten Instrumenten ausgeführt, wie auch die an der Operation Beteiligten ihre Hände aufs neue gründlichst antiseptisch vorbereiten. Eröffnung der Bauchhöhle in der Linea alba von der Symphyse bis zum Nabel. Nach Eröffnung des Peritoneums erfolgt zunächst die Abbindung des Ligam. infundibulo-pelvicum sowie des Ligam. rotundum mit 2 Ligaturen; der obere Teil des Ligam. latum wird gegen den Uterus hin entweder ebenfalls durch eine Ligatur unterbunden oder in eine Klammer gelegt und dazwischen abgeschnitten; dasselbe geschieht dann auf der anderen Seite, worauf gewöhnlich der Uterus schon wesentlich beweglicher wird.

Die nächste Aufgabe des Operateur ist nun die Versorgung der Art. utérina. Dieselbe geschieht am bequemsten in der Weise, dafs das Peritoneum, welches die Basis des Ligamentum latum überzieht, vorne und hinten incidiert und nach abwärts abpräpariert wird, wodurch das Beckenbindegewebe und das in ihr verlaufende Gefäfsbündel freigelegt wird. Auf diese Art läfst sich die Arterie ohne zu grofse Schwierigkeit auffinden und in der Nähe ihres Abgangs aus der Hypogastrika unterbinden. Diese Art der isolierten Versorgung der Uterina läfst auch mit Sicherheit eine Verletzung oder Ab-

bindung des Ureters vermeiden. Der vordere Peritonealschnitt wird dann quer über die vordere Uterusfläche etwas oberhalb der Blasengrenze nach der anderen Seite verlängert und die Blase nebst ihren seitlichen Zipfeln auf stumpfem Wege vom Uterus abgeschoben, womit auch die Ureteren von der vorderen Cervixwand und dem Ligamentum latum entfernt werden. Nunmehr wird auf stumpfem Wege mit Pinzetten das parametrane Bindegewebe unter Umständen bis an den Beckenrand Schritt für Schritt ausgelöst, wobei der Ureter in gröfserer Ausdehnung freigelegt wird. Blutende Gefäfse werden mit Klemmen gefafst und unterbunden; nach der Unterbindung der Uterina ist die Blutung gewöhnlich keine bedeutende.

Nachdem der Uterus auf der einen Seite vollkommen ausgelöst ist, wird dieselbe Prozedur auf der anderen wiederholt, worauf das Peritoneum des Douglas mit den Douglas'schen Falten durchtrennt wird und der nun völlig ausgelöste Uterus entfernt werden kann.

Eine Exstirpation der Iliacaldrüsen dürfte nur dann notwendig erscheinen, wenn dieselben vergröfsert sind und sich für den tastenden Finger deutlich markieren. Zu diesem Behufe wird der hintere Peritonealschnitt bis in die Gegend der Bifurkation der Iliaca communis verlängert, das Peritoneum vorsichtig abpräpariert, worauf die vergröfserten Drüsen aus ihrer Umgebung ausgelöst und entfernt werden. Die Schnittränder des Peritoneums werden mit fortlaufender Catgutnaht wieder vereinigt.

Nach sorgfältiger Blutstillung und Reinigung der Bauchhöhle erfolgt dann der Abschlufs der Bauchhöhle gegen die Scheide zu in derselben Weise, wie dies von Freund schon bei seiner ersten Operation angegeben worden ist. Die Ligaturen der Ligamenta infundibulo-pelvica werden kurz abgeschnitten, die anderen Ligaturen werden in die Scheide heruntergezogen, während die Peritonealflächen der vorderen und hinteren Beckenwand durch fortlaufende Naht vereinigt werden. Eine Drainage ist nur dann angezeigt, wenn der Verdacht besteht, dafs während der Operation Infektionskeime in die Beckenhöhle gelangt sind oder wenn die Wiedervereinigung des Peritoneums sich nicht vollständig vollziehen liefs, so dafs zerfetzte Wunden im Becken zurückbleiben. Nach Küstner's Erfahrungen würde im letzteren Falle trotzdem die Bauchhöhle zu schliefsen und die Drainage mittelst des Fächertampons nach Mikulicz auszuführen sein.

Operiert man ohne präventive Umschneidung der Portio, so wird die Scheide nach Ablösung der Blase im vorderen Scheidengewölbe eröffnet und nach Auslösung der Ligamenta lata ringsum durchschnitten.

Die Nachbehandlung entspricht der bei anderen Laparotomien. Hat man die Ligamenta mit Seide abgebunden, so müssen die Ligaturen in der zweiten oder dritten Woche entfernt werden. Ich bediene mich ausschliefslich starker Katgutfäden, welche nach der Vorschrift von Olshausen (dieses Handbuch Bd. II, S. 627) vorbereitet sind. Dabei ist eine Entfernung der

Ligaturen überhaupt nicht nötig. Hat man mit Jodoformgaze die Beckenhöhle drainiert, so läfst man dieselbe am besten 6—8 Tage liegen, bis über derselben Verklebung eingetreten ist.

II. Die supravaginale Amputation des Uteruskörpers von der Bauchhöhle aus (nach Schröder).

Schröder veröffentlichte im Jahre 1881 zuerst 5 Fälle dieser Operation, welche er nach folgender Methode vornahm. Nach Eröffnung der Bauchhöhle wird der Uterus mit einer Zange gefafst und nach oben gezogen, um zunächst beiderseits die Ligamenta infundibulo-pelvica mit den Spermatikalgefäfsen zu unterbinden; dann wird beiderseits das Ligam. latum durch eine Nadel, welche vom Douglas'schen Raume her um dasselbe herumgeführt wird, und die Cervix an ihrem Seitenrande etwa in der Höhe des inneren Muttermundes mitfafst, ligiert und damit auch die Art. uterina unterbunden. Nach Durchtrennung der Ligamenta lata wird nun die Cervix in der Höhe des innern Muttermundes durchschnitten, etwa noch blutende Gefäfse gefafst und unterbunden, und nun wird die Cervix in der Weise versorgt, wie es Schröder bei der supravaginalen Amputation bei der Entfernung des myomatösen Uterus vielfach geübt hat. Aus der Cervix wird eine Art Trichter ausgeschnitten, dann durch Knopfnähte vordere und hintere Cervixwand an einander angenäht und darüber das Peritoneum durch feine Nähte zusammengezogen. Später wurde (Hofmeier, Zeitschr. f. Geb. und Gyn. Bd. 10, S. 296) nach der Abbindung der Spermatikalgefäfse eine elastische Ligatur um die Cervix herumgeführt, dann das Corpus abgetragen und nun zunächst an den Seitenkanten des Stumpfes die Uterina aufgesucht und versorgt. Besonderere Vorsicht wurde bei der Eröffnung des Cervixkanales beobachtet, welcher sofort stark desinfiziert wurde.

Diese Operation, welche auf dem Gebiete der Myomoperetionen einen grofsen Fortschritt darstellte, zeigte bei der Bekämpfung des Carcinoms des Uteruskörpers, bei welchem sie natürlich ausschliefslich ausgeführt werden konnte, keine günstigen Ergebnisse; im Gegenteil wurden die Operationserfolge bei häufigerer Ausführung durch Schröder ungünstiger als im Anfang. Bei der sehr naheliegenden Möglichkeit, dafs bei der Absetzung des krebsigen Uteruskörpers aus diesem Infektionserreger in die Bauchhöhle gelangen und dieselbe infizieren konnten, ist es nicht zu verwundern, dafs das Endergebnis kein gutes (42% Mortalität) war. (Winter, Laparotomie bei Uteruskrebs, Zeitschr. f. Geb. u. Gyn. B. XXX, H 2.)

Dieses ungünstige Operationsergebnis zusammen mit den schönen Erfolgen, welche die unterdessen allgemein verbreitete vaginale Totalexstirpation ergab, waren wohl auch die Ursache, dafs die Operation im ganzen wenig von andern nachgemacht wurde. Olshausen (Winter l. c.) operierte in 6 Fällen, wovon 2 starben. Über weitere Fälle berichten

Martin, Czerny, Nicoladoni, Szembarth und Polaillon. In neuerer Zeit sah sich Loehlein genötigt, wegen enormer Fettentwickelung, durch welche der Zugang zur Scheide hochgradig erschwert war, die Laparotomie zu machen. Da es sich um ein Körpercarcinom handelte, beschränkte er sich auf die partielle Operation. Die Kranke ist seit 3 Jahren recidivfrei. Bemerkenswert ist der Fall von Schülein, welcher den Amputationsstumpf wegen gleichzeitigen Vorfalles in dem unteren Winkel der Bauchwunde befestigte und extraperitoneal behandelte.

Kritik der abdominalen Operationsmethoden und Anzeigestellung.

Wenn wir uns zunächst die Frage vorlegen, welcher von den beiden Operationsmethoden, der Freund'schen Totalexstirpation oder der Schroeder'schen abdominalen supravaginalen Amputation eine gröfsere Berechtigung zugesprochen werden mufs, so läfst sich diese Frage mit wenig Worten in dem Sinn entscheiden, dafs die Schroeder'sche Operation sich kaum mehr im Bereiche der Diskussion befindet, da es wohl nur ganz ausnahmsweise vorkommen dürfte, dass auf diesem Wege ein Körpercarcinom des Uterus operiert wird. Schroeder gab diese Operation in einer Zeit an, in welcher er bei der Freund'schen Methode sehr ungünstige Erfahrungen gemacht hatte. Die Berechtigung zur Operation leitete er wesentlich aus den Untersuchungen von Ruge und Veit ab, welche die verhältnismäfsig lange dauernde Lokalisation des Körpercarcinoms auf ihren Anfangsherd auf Grund anatomischer Untersuchungen dargethan hatten. Dafs diese Annahme auch eine gewisse Berechtigung hatte, ergab das bemerkenswerte Endergebnis, indem Schroeder unter seinen Operierten 37 % Dauerheilungen erzielte, ein Ergebnis, welches immerhin als ein recht gutes bezeichnet werden mufs. Die Operation hat aber wenig allgemeine Verbreitung gefunden, weil die Operationsergebnisse aus bereits angedeuteten Gründen keine günstigen sein konnten. Unter den 32 Operierten sind 11, d. h. 42 % im Anschlufs an die Operation zu Grunde gegangen. Trotzdem Schroeder selbst mit grofser Zähigkeit an der Operation festhielt, gab er sie zuletzt doch so ziemlich auf, da die vaginale Totalexstirpation weitaus günstigere Erfolge darbot.

Was nun die Freund'sche Operation anbelangt, so ist auch heute noch zunächst hervorzuheben, dafs sie den gefährlichsten aller bei Uteruscarcinom in Frage kommenden Eingriffe darstellt. Wenn auch zuzugeben ist, dafs diese Trübung der Prognose dadurch bedingt ist, dafs verhältnismäfsig schwere und komplizierte Fälle dieser Operationsmethode zuzuweisen sind, so ist doch andererseits nicht zu leugnen, dafs bei der durch die Laparotomie bedingten weiten Eröffnung der Bauchhöhle die Infektionsgefahr genüber der vageginalen Operation eine weit gröfsere ist. Wer die zahlreichen Mitteilungen in der Litteratur durchmustert, kann sich dem

Eindrucke nicht entziehen, dafs die septische Peritonitis in der Mehrzahl der Fälle die Todesursache gewesen ist. Wenn besonders in der ersteren Zeit, in welcher die Freund'sche Operation geübt wurde, als Todesursache Shockwirkung angegeben wurde, welche durch die längere Zeitdauer der Operation bedingt war, so sind wir uns darüber heute kaum im Unklaren, dafs sich meistens unter diesem Shock die septische Infektion verbirgt. Aufserdem ist zu betonen, dafs die Freund'sche Operation auch in weniger komplizierten Fällen technisch schwieriger ist als die vaginale Totalexstirpation; daraus erklärt sich die längere Dauer der Operation und die dadurch gesteigerte Infektionsgefahr. Bei der vaginalen Totalexstirpation läfst sich eine Berührung des Bauchfells mit dem Carcinom wenigstens einigermafsen vermeiden, während hierzu bei der abdominalen Methode mehr Gelegenheit gegeben ist. Dafs Uteruscarcinome, besonders Höhlencarcinome pyogene Keime enthalten, ist nicht nur durch zahlreiche klinische Erfahrungen festgestellt, sondern neuerdings durch die Untersuchungen von Menge bewiesen worden. Diese Umstände werden auch bei den sorgfältigsten Mafsregeln wohl immer dahin führen, dafs die Freund'sche Operation gegenüber den anderen Methoden der gefährlichere Eingriff bleibt.

Andererseits aber kann nicht bestritten werden, dafs die Technik der Operation in neuerer Zeit derartig ausgebildet wurde, dafs die derselben anhaftenden Gefahren wesentlich vermindert wurden. Unter diesen Gefahren verstehe ich nicht allein die der Infektion, welche durch unsere in neuerer Zeit vervollkommneten Operationsmethoden erheblich eingeschränkt wurde, sondern vor allem auch die Vermeidung von Nebenverletzungen bei der Operation. Die Freilegung der Ligamenta lata durch Abpräparierung des Peritoneums, die isolierte Unterbindung der Art. uterina lassen eine Verletzung oder Unterbindung des Ureters, welcher früher in erster Linie gefährdet war, heutzutage sicher vermeiden. Die neueren Litteraturangaben beweisen dies fast ausnahmslos.

Ferner ist eine unleugbare Thatsache, dafs keine Operationsmethode beim Uteruscarcinom eine derartige Übersichtlichkeit des Operationsfeldes gestattet, wie die Freund'sche. Ganz abgesehen von der vaginalen Totalexstirpation liegen auch bei der sakralen Methode, als deren gröfster Vorzug die gröfsere Freilegung des Operationsfeldes stets hervorgehoben wurde, die Verhältnisse weit weniger günstig gegenüber dem Eingriff von der Bauchhöhle aus. Diese Thatsache wird auch von allen Operateuren übereinstimmend anerkannt. und Küstner, welcher sich zuletzt über diese Frage geäufsert hat, ist unbedingt beizupflichten, wenn er die Freund'sche Methode als die vom chirurgischen Standpunkte aus leistungsfähigste bezeichnet.

Diese Übersichtlichkeit des Operationsfeldes gestattet vor allem eine ausgiebige Entfernung des Bindegewebes der Ligamenta lata und der darin verlaufenden Lymphbahnen. In dieser Beziehung wird diese Methode von keiner anderen erreicht und darauf ist auch meines Er-

achténs ein viel gröfseres Gewicht zu legen als auf die bes. von Ries verlangte Entfernung der Iliacaldrüsen. Unsere klinischen Erfahrungen weisen uns täglich darauf hin, dafs die weitaus hänfigsten Recidive dadurch entstehen, dafs bei der Uterusexstirpation in den Lymphspalten des parametranen Bindegewebes Carcinomkeime zurückgelassen werden und diese Überzeugung hat auch, wie wir später sehen werden, bei den vaginalen Operationen zu den verschiedensten Versuchen geführt, die Technik der letzteren dahin zu verbessern, dafs die Parametrien in ausgedehnterer Weise ausgeräumt werden können. Dafs dies aber in irgendwie gründlicher Form nur von der Bauchhöhle aus geschehen kann, unterliegt keinem Zweifel.

Eine Ausräumung der Iliacaldrüsen und des dieselben umgebenden Fett- und Bindegewebes halte ich nur dann für nötig, wenn die ersteren sich durch ihre Vergröfserung dem palpierenden Finger deutlich bemerkbar machen. Aber auch dieser Akt der Operation ist auf keinem anderen Wege möglich als auf dem abdominalen.

Fasse ich alle diese Punkte zusammen, so ergiebt sich die unbestreitbare Thatsache, dafs die Freund'sche Operation an Übersichtlichkeit des Operationsfeldes und Leistungsfähigkeit der Operation vom chirurgischen Standpunkte aus alle anderen Methoden wesentlich übertrifft.

Es geht aus der Übersicht der früheren Litteratur über die Freund'sche Operation hervor, dafs die Mehrzahl der nach dieser Methode Operierten, soweit sie überhaupt die Operation überlebten, fast ausnahmslos und meist frühzeitig an Rezidiv erkrankten und zu Grunde gingen; der früher erwähnte Fall von Freund mit 19jähriger Heilungsdauer bildet eine seltene Ausnahme. Dies ist nach dem Gange der Operation, wie sie früher geübt wurde, nicht zu verwundern, da dabei die Absetzung des Uterus ziemlich nahe an seiner äufseren Grenze vorgenommen wurde. Gegenüber diesen Fällen leistet die Czerny'sche vaginale Totalexstirpation, sowie die sakrale Methode mindestens dasselbe, ja unter Umständen mehr. Die Erweiterung der Technik aber, welche durch W. A. Freund, Rumpf, Ries und Clark-Kelly bei der Freund-schen Operation ausgebildet wurde, scheint mir die Leistungsfähigkeit dieser Operation sehr wesentlich zu steigern. Wir werden ja allerdings erst nach einigen Jahren an der Hand der Dauererfolge imstande sein, ein abschliefsendes Urteil über diese neueren Bestrebungen abzugeben. Zunächst glaube ich jedoch, dafs die Freund'sche Operation aus den erörterten Gründen und auf Grund besserer Ergebnisse in der neueren Zeit in ausgedehnterer Weise angewendet werden wird.

Die Anzeige zur Wahl der abdominalen Methode bilden zunächst eine Anzahl von Komplikationen bei Uteruscarcinomen, in welchen die anderen Operationsmethoden technisch nicht durchführbar sind, in welchen also die Anzeige für die Freund'sche Operation eine absolute ist.

Hierher gehören in erster Linie diejenigen Fälle, bei welchen der Uterus derartig vergröfsert ist, dafs die Exstirpation per vaginam

undurchführbar erscheint; eine derartige Vergrößerung des Uteruscarcinoms kann bei Körpercarcinomen durch die Neubildung selbst eintreten, häufiger aber sind es Myome, welche die Vergrößerung des Corpus bedingen. Es gelingt zwar auch stark vergrößerte Uteri vaginal zu entfernen, wenn wir uns dabei der Zerstückelung bedienen, wir werden aber bei Uteruscarcinomen auf diese Art der Exstirpation besser verzichten, weil die Gefahr der Infektion und vielleicht auch der Implantation von Krebskeimen in gesundes Gewebe bei dieser Methode zu naheliegend ist. In diesen Fällen wird eine genaue bimanuelle Untersuchung vor der Operation die Wahl der Methode bestimmen. Sollte die Operation vaginal begonnen worden sein, so wäre, wie es Küstner in einem Falle that, bei der Unmöglichkeit, die Operation ohne Zerstückelung zu beendigen, die Laparatomie anzuschliefsen. In wie weit das Zusammentreffen von Graviditä t mit Carcinom die Anzeige zur Totalexstirpation vom Abdomen her giebt, wird bei Besprechung dieser Komplikation näher auseinandergesetzt werden.

Besondere Enge der Scheide dürfte nur sehr selten die abdominale Operation veranlassen, da wir durch ausgiebige Erweiterungsschnitte die Scheide jeder Zeit für die vaginale Operation zugänglich machen können.

Dagegen kann starke Unbeweglichkeit des carcinomatösen Uterus Verhältnisse schaffen, welche die vaginale Operation hochgradig erschweren oder unmöglich machen können. Starre alte parametrane Exsudate sind nicht selten die Ursache dieser Dislokationsunfähigkeit des Uterus; dieselben pflegen allerdings die vaginale Operation meist nur zu erschweren, aber nicht unmöglich zu machen. In viel höherem Mafse bedingen ausgedehnte Verwachsungen des Uterus und seiner Anhänge infolge vorangegangener ausgedehnter Appendixerkrankungen die Wahl der abdominalen Methode (Fritsch, Czempin, Küstner). Unter diesen Umständen erfordert nicht nur die Unbeweglichkeit des Uterus, sondern vor allem die Auslösung aus seinen Verwachsungen die Laparatomie, nach welcher auch eventuelle Verletzungen des Darmes genäht oder durch Darmresektion (Küstner) beseitigt werden können, während die vaginale Operation unklare Verhältnisse schafft.

Küstner operierte in mehreren Fällen von der Bauchhöhle aus, in welchen die senile Portio zu stark geschrumpft oder wegen Carcinomwucherung im Halskanal zu zerreifslich war, als dafs eine Hackenzange an ihr gehalten hätte. In diesen Fällen wurde die Operation unter Verzicht auf Umschneidung der Portio nach Rydygier gleich von der Bauchhöhle her begonnen und vollendet.

Auch bei gröfseren Tumoren der Nachbarorgane (Ovarialtumoren) wird, nachdem einmal der abdominale Weg betreten ist, auch die Exstirpation des Uterus am besten von der Bauchhöhle aus vollendet. Einzig in seiner Art ist in dieser Beziehung der von Muret beschriebene Fall von Freund, in welchem ein extrauterin entwickelter Fruchtsack mit dem carcinomatösen Uterus durch Laparatomie entfernt wurde.

Gegenüber diesen mehr oder weniger unbedingten Anzeigen, in welchen die Freund'sche Operation von vornherein die Methode der Wahl ist, würde dann der Fälle zu gedenken sein, in welchen dieselbe in Wettbewerb mit den anderen Operationsmethoden, vor allem mit der vaginalen Totalexstirpation tritt. Hier sind meines Erachtens 2 Hauptfragen zu beantworten, nämlich einerseits, ob die Freund'sche Operation berufen ist, bei beginnenden, auf den Uterus beschränkten Fällen angewendet zu werden und andererseits, ob es aussichtsvoll erscheint, in Grenzfällen oder gar in vorgerückteren Stadien der Neubildung vom Abdomen her den Uterus mit seiner Umgebung zu exstirpieren.

Was die erstere Frage anbelangt, bin ich der Ansicht, dafs die vaginale Totalexstirpation für diese Fälle das gegebene Operationsverfahren ist. Sie gestattet ohne bedeutende Lebensgefahr für die Kranke den Uterus und einen Teil der Parametrien zu exzidieren und giebt bei entsprechender Auswahl der Fälle, auch was die Dauererfolge anbelangt, eine verhältnismäfsig günstige Prognose. W. A. Freund ist allerdings, wie ich durch persönliche Mitteilung von ihm weifs, nicht dieser Anschauung und exstirpiert grundsätzlich jedes operable Uteruscarcinom von der Bauchhöhle her, da er auf diesem Wege imstande ist, in weit ausgedehnterer Weise zu operieren als bei der vaginalen Methode. Dieses Vorgehen Freund's ist meines Erachtens deshalb zu begrüfsen, weil wir auf diese Art nach einiger Zeit an seinen Erfahrungen prüfen können, ob sich die Anwendung der gefährlicheren abdominalen Operation durch entsprechende Dauererfolge gegenüber der vaginalen lohnt. Das kann nicht bestritten werden, dafs die vaginale Totalexstirpation bei glänzenden primären Operationserfolgen bezüglich des Dauererfolges noch vieles zu wünschen übrig läfst, aber ehe wir nicht durch eine auffallende Verbesserung der Enderfolge für den Wert der Freund'schen Operation greifbare Beweise besitzen, wird für die auf den Uterus beschränkten Carcinome die vaginale Totalexstirpation vorgezogen werden.

Anders liegt meines Erachtens die Frage in denjenigen Fällen, in welchen die Neubildung die Grenzen des Uterus, vor allem der Cervix erreicht hat, ohne aber, soweit dies bei der klinischen Untersuchung nachweisbar ist, auf die Parametrien übergegriffen zu haben. In diesen sogenannten Grenzfällen ist die Prognose der vaginalen Totalexstirpation bezüglich der Dauererfolge eine entschieden ungünstige. Diese Thatsache wird durch alle klinischen Berichte bestätigt und erst in jüngster Zeit hat Thorn dafür anschauliche Beweise beigebracht. Derselbe scheidet seine Operationen in reine und unreine Fälle, unter welch letzteren er eben die erwähnten Grenzfälle versteht, und konnte dabei nachweisen, dafs diese fast ausnahmslos dem Rezidiv verfallen.

Wenn man bedenkt, dafs die Rezidive fast immer aus kleinsten Krebsteilen sich entwickeln, welche im Beckenbindegewebe bei der Operation zurück-

gelassen wurden, und die unbestreitbare Thatsache gegenüberhält, dafs die Freund'sche Operation gerade eine Entfernung dieser Gewebsteile in ausgedehnterem Mafse als alle anderen Operationen gestattet, so wird meines Erachtens diese Art des Vorgehens in nächster Zeit in ausgedehnterem Mafse zu bevorzugen sein. Es liegen ja allerdings in dieser Beziehung noch keine praktischen Erfahrungen vor, da diese erweiterten Operationsarten noch nicht genügend lange geübt werden, um ein greifbares Urteil über ihre Enderfolge zu geben.

Hat das Carcinom den Uterus wesentlich überschritten, so dafs die Parametrien deutlich infiltriert sind, so ist meines Erachtens auch von der Freund'schen Operation in ihrer ausgedehntesten Form nichts mehr zu erwarten; in diesen Fällen bleibt uns lediglich die palliative Behandlung.

Die vaginale Totalexstirpation.

Geschichtliches.

Litteratur.

Blundell, Med. Gaz. 1828. pag. 840.
Breslau, De totius uteri exstirpatione. Monachii 1852.
Caselli, Annali. d. obst. 1881 Octob.; Centr. f. Gyn. 1882. Nr. 5.
Coudereau, La Trib. med. 1875. pag. 364.
Delpech, Bull. de l'Acad. de méd. 1830.
Dieffenbach, Die operative Chirurgie, Bd. II, Leipzig 1848.
Engelmann, History of vag. exstirpation of the uterus. Am. gyn. and obst. J., VI, pag. 90.
Fabricius, s. Kraussold. Centr. f. Chir. 1883, Nr. 2.
Gebhardt, Zeitschr. f. d. ges. Medizin von Fricke u. Oppenheim 1879, pag. 515.
Gutberlet, Siebold's Journ. Bd. I, Stck. 2, pag. 228.
Hennig, Allgem. Wien. med. Zeitschr. 1876 u. Protokoll der Hamburger Naturforscherversammlung 1876, Nr. 39.
Joerg, Handb. d. Krankh. d. Weibes. Leipzig 1821.
Jürgensen, Zeitschr. f. die ges. Medizin von Fricke u. Oppenheim, VII. Bd., 1838' pag. 570.
Kieter, Med. Zeitung Russlands 1848, Nr. 29 u. 30.
Kilian, Operationslehre für Geburtshelfer, Bonn 1835.
Landau, Th., Geschichte etc. der Totalexstirpation der krebsigen Gebärmutter. Berlin 1883.
Langenbeck, Bibl. f. Chir. u. Ophthalm. 1817, Bd. I, pag. 551 u. ff. u. in Ed. v. Siebold's Diss. Berlin 1826.
Nöggerath, Am. J. of obst. 1877, pag. 103.
Récamier, v. Siebold's Journ., Bd. X, pag. 1.
Reiche, Exstirpatio uteri. Deutsche Klinik, Bd. VI.
Roux, siehe Arch. génér. de méd., Bd. XXI, pag. 238.
Sauter, Die gänzliche Exstirpation d. carcin. Gebärmutter etc. Constanz 1822.
Schenk v. Grafenberg, Observat. med., Frankfurt 1600, Lib. IV.
G. v. Siebold. Versuch einer neuen Methode, die scirrhöse oder carcin. Gebärmutter mit und ohne Vorfall auszurotten. Würzburg 1827.

Soranus, Ausgabe von Rose 1882, pag. 113.
Struve, Hufeland's Journal, Bd. XVI, Stck. 3, pag. 123.

Wir begegnen bereits bei den alten Schriftstellern Andeutungen von Versuchen zur Exstirpation des Uterus und zwar bei Soranus, Aëtius und Paulus Aegineta. Doch sind diese Berichte zu unsicher, so dafs sie nicht wohl verwertet werden können. In der Sammlung von 26 einschlägigen Fällen von Schenk v. Grafenberg handelt es sich, wie bereits erwähnt wurde, gröfstenteils um partielle Operationen an der Cervix; in dem Falle von Andreas a Cruce (1560) scheint aber wirklich eine Totalexstirpation des Uterus wegen Carcinom vorzuliegen. Auch die von Breslau (1856) zusammengestellten Operationsgeschichten aus diesem Jahrhundert betreffen gröfstenteils Cervixoperationen oder Abtragungen invertierter und prolabierter Uteri oder gar unbeabsichtigte Entfernung der Gebärmutter bei der Geburt als Kunstfehler.

Einzelne Versuche, bei Carcinom den ganzen Uterus zu exstirpieren, sind allerdings schon in früherer Zeit in der Litteratur verzeichnet und beweisen, dafs das Bedürfnis nach einer derartigen radikalen Operation auch von andern schon empfunden worden war. Wrisberg und Monteggia sprachen zuerst Ende des vorigen Jahrhunderts die bestimmte Ansicht aus, dafs bei Carcinom der ganze Uterus exstirpiert werden müsse. Dafs sie die Operation ausgeführt hätten, ist nicht bekannt. Wenn wir von den unklaren Veröffentlichungen früherer Zeit absehen, so ist wohl die Operation, welche K. M. Langenbeck im Jahre 1813 ausführte, als einer der ersten wohlbedachten Versuche zur Totalexstirpation des Uterus anzusehen; derselbe operierte bei Uterusvorfall (ob die Carcinomdiagnose richtig war, ist fraglich) in der Weise, dafs er den Uterus aus seinem peritonealen Überzug von unten herausschälte, so dafs schliefslich nur der leere Peritonealsack mit einem Teile des Fundus des Uterus zurückblieb. Die starke Blutung wurde durch Unterbindung der einzelnen Gefäfse gestillt. Wenn unter diesen Umständen, da Fundusteile zurückgelassen wurden, nicht eigentlich von einer Totalexstirpation des Uterus gesprochen werden kann, so ist doch unbedingt zuzugeben, dafs in diesem Langenbeck'schen Verfahren, welches übrigens auch in neuerer Zeit noch Nachahmer gefunden hat, ein planmäfsig unternommener und durchgeführter Versuch zur Exstirpation des Uterus gemacht wurde. Die Operation ist übrigens für die Kranke günstig verlaufen. Langenbeck hat später noch dreimal in dieser Weise operiert.

Im Jahre 1810 schrieb die k. k. Josephsakademie in Wien eine Preisaufgabe aus, nach welcher ein Verfahren zur Totalexstirpation des Uterus angegeben werden sollte. Der ausgesetzte Preis wurde 1814 Gutberlet zuerkannt, welcher ein Verfahren vorschlug, nach welchem auf abdominalem Wege der Uterus zu entfernen wäre. Darnach sollte der Uterus von der Scheide aus mit einem eigenen Instrument in die Höhe gedrängt werden, während der Operateur die durch Empordrängen des Uterus sich spannenden

Verbindungen der Gebärmutter mit ihren Nachbarorganen mit dem Messer durchtrennen sollte. Die Blutung sollte durch einen Assistenten, welcher die Eingeweide der Bauchhöhe zurückzuhalten und zugleich die Art. iliaca zu komprimieren hat, bis zur Unterbindung der Gefäfse in Schranken gehalten werden. K. M. Langenbeck führte diese Operation 1825 aus, die Kranke ging aber an septischer Peritonitis zu Grunde.

Im Jahre 1822 versuchte Sauter in Konstanz einen krebsigen Uterus von der Scheide aus durch Ausschälung aus dem Peritoneum in der Weise zu exstirpieren, wie es Langenbeck im Jahre 1813 ausgeführt und beschrieben hatte. Bei diesem Versuch aber verletzte er die Blase, eröffnete dann die vordere Peritonealtasche und befreite zunächst den Uterus aus seinen Verbindungen mit Tube und dem breiten Mutterbande; dann brachte er denselben in starker Anteflexionsstellung nach aufsen und durchtrennte auch die unteren Verbindungen desselben. Die Patientin genas, ging aber nach 4 Monaten an Lungenödem zu Grunde, wobei bei der Sektion kein Rezidiv nachgewiesen werden konnte.

Auf diesem Wege wurden nun mehrfach, zum Teil auch erfolgreiche Versuche weitergemacht. So exstirpierte Blundell 1828 einen carcinomatösen Uterus, den er durch das hintere Scheidengewölbe nach Eröffnung desselben herunterzog und Stück für Stück abband. Die Kranke ging ein Jahr später an Rezidiv zu Grunde. Ähnlich operierte zweimal Roux.

G. v. Siebold hat zweimal den Uterus durch die Scheide exstirpiert. Er legt besonderes Gewicht darauf, den Uterus vor der Exstirpation „zum Vorfall zu bringen", worunter nichts anderes zu verstehen ist, als starkes Abwärtsziehen des Fruchthalters durch in die Portio eingesetzte Hakenzangen. Schon im Jahre 1809 hatte Struve den Vorschlag gemacht, durch Ziehen an der Portio mit Hakenzangen einen künstlichen Vorfall des Uterus zu bewirken, dann die Portio zirkulär zu umschneiden und unter Unterbindung der Gefäfse den Uterus von seinen Verbindungen zu lösen.

Récamier, welcher im Jahre 1829 operierte, verbesserte die Methode in der Weise, dafs er nach Abbindung der oberen Verbindungen des Uterus die Basis des Ligamentum latum unter Leitung des Zeigefingers mit einer Nadel umstach und dann erst die Verbindung mit dem Uterus durchtrennte. Die Operation zeichnete sich vorteilhaft dadurch aus, dafs die Blutung eine sehr geringe war. Die Kranke genas. Eine ebenfalls beachtenswerte Neuerung in der operativen Technik gab Delpech an, welcher zuerst von der Scheide aus die Scheidengewölbe durchschnitt, die Blase vom Uterus ablöste, dann die Bauchhöhle eröffnete und von hier aus die oberen Verbindungen des Uterus durchtrennte. Auch diese Kranke genas.

Jürgensen und Gebhardt berichteten über je einen erfolgreichen Fall von Uterusexstirpation bei Prolaps, wobei im ersten Falle allerdings fraglich ist, ob die Carcinomdiagnose richtig war. Im Falle Gebhardt's

wurde die Operation in 15 Minuten vollendet, wobei lediglich die Arteriae uterinae durch eine Ligatur versorgt wurden.

Im Jahre 1829 soll in Amerika die erste vaginale Uterusexstirpation durch Dr. Dabourg in Anteil, wie ich einer Mitteilung Engelmann's entnehme, vorgenommen worden sein.

Diese verschiedenen Operationsversuche, welche in einzelnen wenigen Fällen mit günstigem Erfolg ausgeführt wurden, veranlafsten noch eine Reihe von Operateuren, sich an die Exstirpation des krebsigen Uterus heranzuwagen, wie aus der Litteraturzusammenstellung von Kilian hervorgeht. Die Ausgänge der grofsen Mehrzahl dieser Eingriffe waren aber derart traurige, dafs die ganze Operationsweise von hervorragenden Gynäkologen und Chirurgen dieser Zeit, wie Jörg, Kilian und Dieffenbach mit aller Entschiedenheit verworfen wurde.

Infolgedessen giebt die Litteratur der späteren Zeit nur eine geringe Ausbeute. Neben Kieter in Kasan (1848) ist besonders Reiche in Magdeburg hervorzuheben, welcher sieben mal wegen Carcinom mit vorübergehendem Erfolge den Uterus exstirpierte. Im Anschlufs daran wären noch die Fälle von Caselli, welcher 1845 mit Erfolg operierte, dann von Fabricius, Couderean, Hennig und Noeggerath zu erwähnen. In dem günstig verlaufenen Falle Hennig's wurde der mit seiner Umgebung total verwachsene Uterus, ohne dafs eine Unterbindung nötig gewesen wäre, ausgelöst.

Die neue Ära der Carcinomoperationen beginnt mit dem Jahre 1878, in welchem W. A. Freund durch die Veröffentlichung seiner Operationsmethode den ersten Anstofs zur Wiederaufnahme chirurgischer Eingriffe gegen das Uteruscarcinom gab. Freund hat sich durch diese wissenschaftliche That für alle Zeiten unvergängliche Verdienste erworben. In demselben Jahre erfolgte dann die Wiederaufnahme der Sauter-Récamier'schen vaginalen Operation durch Czerny, welche bald eine ungeahnte Verbreitung finden sollte.

Die vaginale Totalexstirpation des Uterus.

1. Die Ligaturmethode nach Sauter-Recamier-Czerny.

Litteratur.

Acconci, Hysterectomia. Atti della soc. ital. di ost. e gin., Bd. II.

Allen, P. H., Removal of the uterus for cancerous disease. Tr. N. Y. M. Ass. (1885) 1886, II, 508—514.

Amann, Verh. der deutsch. Ges. f. Gyn. in Leipzig 1897.

Anderson, Amer. Journ. of obst. 1882.

Andrews, E., Carcinoma of the cervix uteri etc. J. Am. M. Ass., Chicago 1886, VI, 85.

Arlart, Fünfzig Fälle von vaginaler Totalexstirpation des Uterus wegen maligner Tumoren desselben (Königsberger Klinik). Königsberg Diss. 1894.

Asch, Vaginale Totalexstirpation des Uterus und Ovariotomie in einer Sitzung etc. Centr. f. Gyn., 1887, Nr. 27.

Axmann, Zur vaginalen Totalexstirpation des carcinomatösen Uterus. Erfurt 1890, pag. 38.

Baecker, Über Ätiologie u. Therapie des Gebärmutterkrebses. Arch. f. Gyn., Bd. LIII.

Baentsch, Über die Grenzen der Operierbarkeit des Gebärmutterkrebses. Tübingen 1891.

Bantock, G. G., On hysterectomy. Brit. Gynaec. J., Lond. 1889—90, V, 305—15.

Bardenheuer, siehe Schmidt, J., Ein Fall von totaler Uterusexstirpation und Nephrektomie in einer Sitzung mit glücklichem Erfolge. Berl. klin. Wochenschr. 1886.

Baum, Berl. klin. Wochenschr. 1880, Nr. 46.

Baumm, Indikation u. Grenzen der vaginalen Operationen. Verh. der deutschen Ges. f. Gyn. VII.

Bevill, C., Is exstirpation of the uterus for cancer justifiable? St. Louis M., S. J. 1891 LXI, 343—46.

Bishop, E. S., The technique of vaginal hysterectomy. Prov. M. J., Leicester 1894, XIII, 456—8.

Boeckel, Bull. et Mém. de la Soc. de Chir. 1884, p. 448 und Rev. d. chir. 1884, Nr. 51.

Bölling, Centralbl. f. Gyn. 1883, Nr. 31.

Bokelmann, Arch. f. Gyn. XXV und Centralbl. 1897, p. 676.

Bombiani, Gaz. med. di Roma 1881, Nr. 6.

Borysowicz, Zur Technik der vaginalen Uterusexstirpation. VII. Kongress polnischer Ärzte und Naturforscher in Lemberg. Ref. von Neugebauer in Monatsschr. f. Geb. u. Gyn., Bd. I, pag. 49.

Bossi, Zur Technik der Hysterektomie. Monatsschr. f. Geb. u. Gyn., Bd. IV, p. 612.

Bottini, Centralbl. f. Chir. 1882, Nr. 13—15.

Bradford, E. H., Case of hysterectomy in a child of nine. Arch. Pediat., N. Y. 1892, IX, 508—11.

Braithwaite, J., A point in the technique of vaginal hysterectomy. Lancet, Lond. 1894, I, 932.

Breisky, Prager med. Wochenschr. 1883, Nr. 41.

Brendel, Centralbl. f. Gyn. 1883, Nr. 44.

Brennecke, Centralbl. f. Gyn. 1883, Nr. 48.

Derselbe, Über die vaginale Totalexstirpation des Uterus. Zeitschr. f. Geb. u. Gyn. XII, pag. 56.

Brit. med. assoc., 1883, Liverpool.

Brunner, Über die Exstirp. etc. Diss. Zürich 1883.

Bücheler, A., R. Kaltenbachs Ergebnisse der vaginalen Totalexstirpation mit Peritonealnaht. Ztschr. f. Geb. u. Gyn., XXX, 365—401.

Bürckle, Über das Verhalten der Operierten nach vaginaler Totalexstirpation des carcinomatösen Uterus. Diss. Berlin 1893.

Büttner, Zur Totalexstirpation des carcinomatösen Uterus. Inaug.-Diss. 1887, Jena.

Byford, H. T, The essentials of success in vaginal hysterectomy. J. Am. M. Ass., Chicago 1893, XXI, 327—329.

Byrne, Vaginal hysterectomy by galvano-cautery. Remarks on the scope and limits of the operation. Am. Journ. of Obst., Oct. 1895.

Casati, E., Un indicazione all isterectomia vaginale. Raccoglit. med., Torli 1889, VII, 560—65.

Caselli, Ann. di obst. 1881, Mai—August.

Chaput, Du débridement de vulve comme opération préliminaire, et de la technique de l'exstirpation de l'utérus par le vagin. Bull. et mém. Soc. obst. et gyn. d. Par. 1891. 289—302.

Derselbe, Traitement consécutif de l'hystérectomie vaginale par les lavages de haut en

bas au moyen d'un tube à drainage abdomino-vaginal. Arch. d. Tocol. et gyn. Par. 1892, XIX. 852—8.

Cholmogorow, S., Die vaginale Totalexstirpation des Uterus. Volkmann's Sammlung klin. Vortr., Nr. 108.

Clarke, Indications for total hysterectomy. Med. and surg. Reporter 1895, pag. 319.

Cleveland, C., Modification in the technique of vaginal hysterectomy. Med. Rec. N. Y. 1894, XLV, 777—80.

Coe, H. C., The limits of vaginal hysterectomy for cancer of the uterus. Am. J. Obst., N. Y. 1890, XXIII, 587. (Diskussion) 629.

Derselbe, The treatment of uterine cancer. Internat. Clin., Philad. 1894, II, 265—9.

Cordier, A. H., Shall we remove the uterus upon suspicion of malignancy? Kansas City M. Index 1893, XIV, 364—7.

Crofford, A new method of performing hysterectomy. Am. J. Obst. N. Y. 1889, XXIII, 500—503.

Crow, W. A., Cancer of the uterus; the remote results of operative interference. Ann. Gyn. a. Paed., Philad. VII, 647—50.

Cullingworth, C. J., Note supplementary to a paper read before the society April 2nd, 1890, on vaginal hysterectomy giving the subsequent history of the cases. Tr. Obst. Soc. Lond. (1893), 1894, XXXV, 25—35.

Derselbe, Vaginal hysterectomy, subsequent history of cases. Brit. M. J., Lond. 1893, I, 69.

Currier, Hysterectomy for malignant disease. Perforation of the Bladder, which healed spontaneously with the aid of drainage through the urethra with a Sims Catheter. The Amer. Gyn. and Obst. Journ. Vol. VII, pag. 540.

Cushing, Amer. Journ. of med. sc. 1882, April.

Derselbe, Hysterectomy for cancer. The Am. Journ. of Obst. Vol. XXXI, pag. 130. Ann. of Gynaec. and Paed. May VIII, 512.

Derselbe, E. W., Remote results of the removal of uterus and ovaries. Boston Med. and S. J., 1895, CXXXII, 151—3.

Czerny, Über Ausrottung des Gebärmutterkrebses. Wien. med. Wochenschr. 1879, Nr. 45—49. Berl. klin. Wochenschr. 1882, Nr. 46 u. 47.

Demons, Arch. gén. de Méd. 1883, Bd. II, p. 257.

Derselbe, Gaz. des Hôp. 1883, Nr. 68.

Derselbe, Sur quelques points de l'hysterectomie vaginale. Cong. franç. d. chir., Proc. verb. etc., Par. 1888, III, 372—4.

Depage, Ann. de la Soc. belge de chir. 1894, Nr. 3.

Derselbe, De l'hystérectomie par la méthode de Schuchardt. Annal. de la société belge d. Chir., Nr. 3, 1894.

Doléris, A., Hematostase dans l'hystérectomie vaginale. N. Arch. d'obst. et de gynéc., Par. 1887, II, 11—16.

Dorff, De l'extirpation de la matrice dans les cas de cancer utérin. Presse méd. belge, Bruxelles 1893, XLV, 97, 106.

Dührssen, Bemerkungen zur Technik der vaginalen Totalexstirpation des Uterus. Charité-Annalen, XVI. pag. 513.

Derselbe, Über die Technik und die Indikationen der vaginalen Totalexstirpation. Zeitschrift f. Geb. u. Gyn., XXII, 2. pag. 303. Arch. f. Gyn. XLIX, 2. pag. 324.

Düvelins, Beitrag zur vaginalen Uterusexstirpation. Zeitschr. f. Geb. u. Gyn., XII, 1 pag. 219 und Centr. f. Gyn. 1882, Nr. 32.

Duncan, W. A., On exstirpation of the entire uterus. Pr. Obst. Soc. Lond. (1885), 1886, XXVII. 8—44. (Diskussion), 93—105.

Dunning, L. H., Remarks on vaginal hysterectomy. J. Am. M. Ass., Chicago 1894, XXII. 452.

Derselbe, Uretero-vaginal fistula following vaginal hysterectomy for cancer of the uterus. Ann. Gyn. and Paed., Philad. 1892—3, VI. 665—70.

Durante, F., Esiti lontani della isterectomia vaginale per cancro. Policlin. Roma, 1893—4, I. 144.

Eastman, J., A few thoughts on the technique of hysterectomy. Med. News, Philad. 1891, LIX, 114—8.

Edebohls, G. M., Totalexstirpation of the uterus upon various indications. Ann. f. Obst. N. Y., Vol. XXXI, 62.

Derselbe, The technique of vaginal hysterectomy. Am. J. M., Soc. Philad., Vol. CIX, pag. 42—49. Am. Journ. of Med. Science, January 1895. Ann. of Gyn. and Paed. Vol. VIII, pag. 539.

Engström, Om vaginal Totalexstirpation of uterus för maligna Nybildningar. Helsingfors 1883.

v. Erlach, Ein Fall von Fistula ileo-vaginalis carcinomatosa durch Darmausschaltung geheilt. Wiener klin. Wochenschr. 1895, Nr. 24.

Evans, Z. H., A protest against the operation of total exstirpation of the uterus with the view of curing cancer. Arch. Gynaec. Obst. and Paediat., N. Y. 1891, VI, 625—29.

Derselbe. The nature of and choice of methods in the treatment of uterine cancer. Buffalo M. a. S. J., 1892—3, XXXII, 653—60.

Fabbri, Verh. d. X. intern. Kongr. in Rom.

Fajarnés, E., Notas sobre la histerectomia vaginal. Rev. lalear, de cien. méd. Palma de Mallorca 1890, VI, 9—11.

Fehling, Festschr. d. Stuttgarter ärztl. Ver. 1887.

Fenger, Amer. Journ. of med. sciences. Jan. 1882.

Flaischlen. Zur Radikaloperation des Carcinoma uteri. Deutsche med. Wochenschr. 1890, Nr. 30.

Frank, F., Die extraperitoneale vaginale Uterusexstirpation. Verh. d. gyn. Sektion d. 61. Versammlung deutscher Naturforscher in Köln.

Derselbe, Über extraperitoneale Uterusexstirpation und über Uterusexstirpation ohne Eröffnung des Peritonealsackes. Arch. f. Gyn., Bd. XXX, 1 und Deutsche med. Wochenschr., Nr. 40.

Frank, K., Beitrag zur Indikation der Exstirpatio uteri vaginalis. Zeitschr. f. Geb. u. Gyn. XX, 1. pag. 206.

Fritsch, H., Centralbl. f. Gyn. 1883, Nr. 37.

Derselbe, Über die bisherigen Resultate der Totalexstirpation des Uterus. Breslauer ärztl. Zeitschr., IX, 3, pag. 31.

Derselbe, Über die Verwendung der Jodoformgaze in der Gynäkologie. R. v. Volkmanns Samml. klin. Vortr., Nr. 288.

Derselbe, Aus der Breslauer Frauenklinik. Bericht über die gynäkolog. Operationen des Jahrg. 1891—1892. Berlin, Wreden.

Derselbe, 60 Totalexstirpationen des carcinomatösen Uterus. Arch. f. Gynäk., Bd. XXVIII, 3.

Galliani, G., Dell' isterectomia vaginale (processo del Ruggi). Riforma med., Napoli 1892. VIII, pt. 4, 554, 567.

Gardner, W., Exstirpation of the uterus by the vaginal method, for malignant disease. Med. News, Philad. 1888, LIII, 80.

Geyl, A., Resultaten der operatieve behandeling van carcinoma uteri. Nederl. Tijdschr. v. Verlosk. en Gynaec., Haarlem 1890, II, 26—28.

Glaevecke, Arch. f. Gyn., Bd. XXV, p. 1.

Goffe, J. R., Vaginal hysterectomy by enucleation without ligature or clamp. Med. Rec., N. Y. 1894, XLVI, pag. 691.

Goodell, W., The radikal treatment of uterine cancer of the womb by hysterectomy. Internat. Clin. Philad. 1892, III, 267—72.

Gottschalk, S., Zur Nachbehandlung der vaginalen Uterusexstirpation. Centralbl. f. Gyn. Leipzig 1890, XIV, 443—5.

Grammatikati, Centralbl. f. Gyn. 1889, Nr. 7.

Griesse, Centralbl. f. Gyn. 1896, Nr. 29.

v. Grünewaldt, Die Elythrohysterotomie. Pet. Wochenschr. 1887, Nr. 5 u. 6.

Gusserow, Erfahrungen über die vaginale Totalexstirpation des Uterus wegen maligner Erkrankungen desselben. Berl. klin. Wochenschr., 1891, pag. 1125.

Hache, M., De l'hystérectomie vaginale pour cancer; résultats opératoires thérapeutiques; indications; manuel opératoire. Rev. d. sc. méd. Par. 1887, XXIX, 721—39.

Hagemannn, Das Verhalten des Pulses und der Temperatur nach vaginaler Totalexstirpation und Laparotomien. Diss. Halle a. S. 1895.

Hahn, Berl. klin. Wochenschr. 1882, Nr. 24.

Haynes, F. L., Vaginal hysterectomy for epithelioma of the entire uterus; vaginal hysterectomy for adenoma of the uterus; description of a novel position for vaginal operations. Internat. J. Surg., N. Y. 1891, IV, 188.

Heilbrun, Centralbl. f. Gyn. 1885, Nr. 4 u. 5.

Herzfeld, Klinischer Bericht über 1000 Bauchhöhlenoperationen als Beitrag zur Lehre von der Indikation und Technik der Coeliotomie. Leipzig u. Berlin, Fr. Deuticke.

High, C. V., Protection of the ureters in vaginal hysterectomy. N. Am. Pract., Chicago 1892, IV, 106—11.

Hille, A., 100 vaginale Totalexstirpationen der Gebärmutter. Diss. Halle 1897.

Hirschmann, Über vaginale Totalexstirpation des carcinomatösen Uterus. Diss. Würzburg 1895.

Hofmeier, M., Nachtrag zu dem Aufsatze: Zur Indikationsstellung der Operation bei Krebs des Gebärmutterhalses. Berl. klin. Wochenschr., XXIII, 23.

Derselbe, Über die endgiltige Heilung des Carcinoma cervicis uteri durch die Operation. Zeitschr. f. Geb. u. Gynaek., Bd. XIII, 2. Tagebl. d. 59. Vers. d. Naturf. u. Ärzte 9. pag. 428. Deutsche med. Woch., VII, 87, pag. 968.

Derselbe, Zur Indikationsstellung der Operation bei Krebs der Gebärmutter. Berl. klin. Wochenschr. 1886, Nr. 6 u. 7.

Derselbe, Zur Frage der Behandlung und Heilbarkeit des Carcinoma uteri. Münch. med. Wochenschr. 1890, Nr. 42, 43 u. 49.

Derselbe, Zur Behandlung und Heilung des Carcinoma uteri. Phys. med. Ges. z. Würzburg 1891.

Derselbe, Zeitschr. f. Geb. u. Gyn., Bd. X u. XXXII, p. 171.

Howitz, Gynaec. op. obst. meddel. IV, H. 1—2.

Hunter, J. B., The technique of vaginal hysterectomy. Med. Rec., N. Y. 1889, XXXV, 147.

Jackson, Moderne Behandlung des Uteruskrebses. Ref. Centralbl. 1887, pag. 797.

Jackson, A. R., On the choice of methodes in the treatment of uterine cancer. Med. News, Philad. 1890, LVI, 63—66.

Jacobs, Fisteln nach vaginaler Uterusexstirpation. Monatsschr. f. Geb. u. Gyn., II, 435.

Derselbe, Operative technique in vaginal hysterectomy. The Am. Journ. of Obst., XXXI, 711.

Janvrin, J. E., The limitations for vaginal hysterectomy in malignant diseases of the uterus. Med. Rec., N. Y. 1892, XLII, 29.

Jessett, E. B., Removal of uteri by caustics. Brit. Gyn. J., Lond. 1893—4, IX, 266—71.

Derselbe, On the surgical treatment of cancer of the uterus. Brit. Gynaec. J., Lond. 1890—91, VI, 16—28 (Diskussion), 61—69.

Johannovsky, Prager med. Wochenschr. 1883, Nr. 46.

Jones, Mary., Colpo-hysterectomy for malignant disease; some considerations in regard to the operation, technique etc. Am. J. Obst., N. Y. 1893, XXVII, 525, 650.

Irish, Surgical treatment of uterine neoplasms. Am. Gyn. and Obst. J., N. Y. 1894, Vol. V, 648.

Irvine, J. S., An original plan of locating the ureters to prevent injury in vaginal hysterectomy, by keeping in situ ureter catheters during the operation. N. Y. M. S., 1894, LX, 241.

Kaltenbach, Centralbl. f. Gyn. 1880, Nr. 11.

Derselbe, Erfahrungen über Totalexstirpation des Uterus. Berl. klin. Wochenschr. 1889, Nr. 18 u. 19.

Derselbe, Zur Therapie der malignen Neubildungen des Uterus. In d. Festschr. f. Hegar „Beiträge zur Geb. u. Gyn.“. F. Enke, Stuttgart 1889.

Kehrer, Beiträge etc. 1879, Bd. II, H. 1.

Keindorf, O., Über die Erfolge der neueren operativen Behandlungsmethoden des Carcinoma uteri. Diss. Würzburg 1891.

Keith, T., On removal of the uterus for cancer. Brit. M. J., Lond. 1891, I, 58.

Kelly, Ligation of both internal iliac arteries for hemorrhage in hysterectomy for carcinoma uteri. Johns Hopkins Hosp. Bull., Balt. 1894, V, 53.

Derselbe, The early treatment of carcinoma uteri. N. York M. J., 1893, LVIII, 433.

Kelly, J. K., The treatment of uterine cancer. Glasgow M. J., 1890, XXXIV, 47—56.

Klotz, Centralbl. f. Gyn. 1888, pag. 473.

Kragelund, Om Radikaloperationen for Cancer uteri. Hosp.-Tid., Kjøbenh., 1890, 3. R., 274—9.

Krause, Demonstration eines nach der Methode Schuchardt exstirpierten carcinomatösen Uterus. Deutsche med. Wochenschr. Vereinsbeil. Nr. 11, 1894, Nr. 34 und Centralbl. f. Chir. 1895, Nr. 9.

Kraussold, Centralbl. f. Chir. 1883, Nr. 2.

Krug, F., Vaginal hysterectomy for malignant disease of the uterus. Am. J. Obst., N. Y. 1890, XXIII, 620 (Diskussion) 643.

Derselbe, My personal experience with vaginal hysterectomy. Am. J. Obst., N. Y. 1891, XXIV, 796—806.

Krukenberg, Die Resultate der operativen Behandlung des Carcinoms und Sarkoms der Gebärmutter, speziell durch die vaginale Totalexstirpation des Uterus. Zeitschr. f. Gyn. 1892, pag. 108.

Kümmel, Deutsche med. Wochenschr. 1895, Vereinsbeil. Nr. XX.

Derselbe, Totalexstirpation des Uterus und ihre Endresultate. Centralbl. f. Gyn. 1889, Nr. 14.

Kurtz, Vaginale Hysterektomie unter trockener Aseptik und mit Schliefsung des Peritoneum. Münch. med. Wochenschr. 1894, XLI, 948.

Landau. T., Carcinoma uteri und Coma diabet. nebst Bemerkungen über die Vornahme grofser Operationen bei gleichzeitig bestehender Zuckerharnruhr. Berl. klin. Woch. 1888, Nr. 25.

Derselbe, Zur Indikation der Totalexstirpation der carcinomatösen Gebärmutter. Verh. d. deusch. Ges. f. Gyn., pag. 124 und Berl. klin. Wochenschr. 1892, pag. 652.

Lanphear, A plea for more frequent operation for cancer of the uterus. Medicine Vol. I. 6, pag. 348.

Derselbe, Vaginal hysterectomy without clamp or ligatures. Denver M. Times, 1893—4, XIII. 529—32.

Lane, St. Franc. Pacif. med. a. surg. Journ. 1880, April.

Lawrie, M., Two cases of hysterectomy followed by insanity. Brit. M. J., Lond. 1895, I, 132.

Leisse, Über die Endergebnisse der vaginalen Totalexstirpation wegen Carcinom an der kgl. Frauenklinik zu Dresden. Arch. f. Gyn., Bd. 40, pag. 261.

Leopold, Die Dauererfolge der vaginalen Totalexstirpation des Uterus wegen Carcinom und die Verhütung der Recidive. II. Bd. Arbeiten aus der kgl. Frauenklinik Dresden. Leipzig, J. Hirzel, 1895.

Derselbe, Ruptur der Narbe im Scheidengewölbe nach vaginaler Totalexstirpation des Uterus wegen Carcinom. Gyn. Ges. z. Dresden, Centralbl. f. Gyn. 1891, pag. 95.

Leopold-Münchmeyer, Über die Ergebnisse der Totalexstirpation des carcinomatösen Uterus. Münch. med. Wochenschr., 1890, Nr. 46 u. 49.

Levy, F., Radicaloperationen for cancer uteri. Med. Aarsskr., Kjøbenh. 1893, VII, 216—24.

Liebmann, Über eine einfache und leichte Methode der vaginalen Uterusexstirpation. Centralbl. f. Gyn., 1889, Nr. 15.

Littauer, Centralbl. f. Gyn. 1891, Nr. 3.

Loehlein, Gyn. Tagesfragen. Wiesbaden 1892/93.

Ludlam, Renal inadequacy as a contra-indication for hysterectomy in uterine cancer. Clinique, Chicago 1890, XI, 160—162.

Macan, A. V., Presidential address on the vaginal exstirpation of the uterus. Med. Press. a. Circ., Lond. 1890, XLIX, 59—61.

Mackenrodt, Beitrag zur Verbesserung der Dauerresultate der Totalexstirpation bei Carcinoma uteri. Zeitschr. f. Geb. u. Gyn. Bd. XXIX.

Derselbe, Die Igniexstirpation des Uterus beim Carcinom. Centralbl. f. Gyn., XIX, Nr. 24, pag. 646.

Derselbe, Über einige neuere Operationsmethoden. Die Igniexstirpation des Uterus bei Carcinom. Monatsschr. f. Geb. u. Gyn., 1895, Ergänzungsheft, pag. 100.

Derselbe, Zur Technik der Totalexstirpation bei Carcinom. Centralbl. f. Gyn. XIX, pag. 164. Zeitschr. f. Geb. u. Gyn., XXXII, 2. pag. 285.

Derselbe, Über Igniexstirpation. Centralbl. f. Gyn., Bd. XX, p. 126. Diskussion p. 128.

Derselbe, Zeitschr. f. Geb. u. Gyn., Bd. XXXIV, p. 130.

Madden, T. M., Treatment of uterine cancer. Hosp. Gaz., Lond., 1889, XVII, 652, 667, 686.

Mangiagalli, Atti della soc. it. di ost. e gin. 1895.

Martin, A., Zur Technik der vag. Uterusexstirpation. Centralbl. f. Gyn. 1881, Nr. 5.

Martin, A., Die vaginale Uterusexstirpation bei Carcinom. Tr. Internat. M. Congr. Wash. 1887, II, 788—92.

Derselbe, Remarks on the technique of vaginal hysterectomy. Am. J. Obst., N. Y. 1887, XX, 1145—49.

Derselbe, Zur Statistik der vaginalen Totalexstirpation wegen Carinom. Berlin. klin. Wochenschr. 1887, Nr. 5.

Derselbe, Über die Kombination der Exstirpatio uteri vaginalis mit plastischen Operationen im Becken. Berl. klin. Wochenschr. Nr. 45, 1891.

Martin, F. H., A plea for early vaginal hysterectomy for cancer of the uterus. J. Am. M. Ass., Chicago 1891, XVI, 52—7.

Mason, St. Barthol. Hosp. reports. Vol. XXIX, 1884.

Mc Cosh, A. J., Results of vaginal hysterectomy. Med. News, Philad. 1893, LXIII, 505—10.

Ménard, V., De la amputatión del cuello uterino y de la histerectomia vaginal completa en el tratamento del cancer del útero. Rev. argent. de cien. méd., Buenos-Aires 1889, VI, 107—11.

Meyer, H., Über die Erfolge der operativen Behandlung des Gebärmutterkrebses. Korr. f. schweizer. Ärzte 1888, Nr. 24.

Meyer, Hermann, 31 Totalexstirpationen des Uterus. (Aus der Göttinger Frauenklinik.) Inaug.-Diss., Göttingen.

Mikulicz, Wiener med. Wochenschr. 1880/81, Nr. 47 ff.

Moerike, Festschr. d. Stuttgarter ärztl. Ver. 1887.

Molines, L., Contribution à l'étude de la colpo-hystérectomie totale dans les affections cancéreuses de l'utérus. Montpel. 1886.

Müller, Fall von vaginaler Totalexstirpation des Uterus mit nachfolgendem Ileus. Centr. f. Gyn., 1889, Nr. 18, p. 317.

Müller, P., Deutsche med. Wochenschr. 1881, Nr. 10 u. 11 und Centralbl. f. Gyn. 1882, Nr. 8.

Münchmeyer, Über die Endergebnisse und weitere Ausbildung der vaginalen Totalexstirpation der Gebärmutter an der kgl. Frauenklinik in Dresden. Archiv f. Gyn. Berlin 1889, Bd. XXXVI, p. 424—460.

Derselbe, Über die weitere Verwertung und die Endresultate der Totalexstirpation des Uterus an der kgl. Frauenklinik in Dresden. Verh. d. deutsch. Ges. f. Gyn. 1889, Leipzig 1890, p. 298—310.

Netzel, Hygiea 1883, Bd. XLV.

Nicoletis, M., Opération de Récamier (colpo-hystérectomie) indications et contredications. Paris 1887.

Olshausen, Berl. klin. Wochenschr. 1881, Nr. 35 u. 36.

Derselbe, Klin. Beiträge z. Gyn. u. Geb. 1885.

Derselbe, Über die Prinzipien der vaginalen Exstirpation des carcinomatösen Uterus. Berl. klin. Wochenschr. 1896, Nr. 23.

de Ott, D., Exstirpation totale de l'utérus par la voie vaginale; indications modernes de la cure radicale des tumeurs malignes utérines. Ann. de gyn. et d'obst., Par. 1889, XXXII, p. 241—71.

Pawlik, Exstirpation des Uterus und des Beckenzellgewebes. Intern. klin. Rundschau 1889, Nr. 26, 27, 28.

Derselbe, L'exstirpation du tissu cellulaire péri-utérin dans les cancers du col de la matrice. Arch. de tocol., Par. 1890, XVII, p. 257—68.

Phenomenoff, N. N., Wratsch, St. Petersb. 1890, XI, pp. 1015, 1049, 1072.

Pichevin, A propos de l'hystérectomie vaginale. Gazette méd. d. Par. 1894, p. 471.

Derselbe, Dilatation vulvo-vaginale et hystérectomie vaginale. Gaz. méd. de Par. 1895, 9. s., II, 25—27.

Picqué, Z., Fistule urétérale consécutive a une hystérectomie vaginale, pyonéphrose consécutive; néphrectomie lombaire; guérison. Gaz. d. hôp., Par. 1893, LVI, p. 725—7.

Polk, W. M., Remarks upon hysterectomy with descriptions of specimens. N. York J. Gyn. and Obst. 1894, V, p. 126.

Post, Sara E., Kolpohysterectomy for cancer, with table comparing its methods and results. Am. J. M. Sc., Philad. 1886, XCI, p. 113—43.

Dieselbe, Recent hysterectomies for cancer. Am. J. Obst., N. Y. 1887, XX, p. 1150—54.

Pozzi, S., Indications et technique de l'hystérectomie vaginale pour cancer. Congr. franç. de chir. etc., Par. 1888, III, p. 392—414.

Praetorius, Carcinoma uteri. Diss. Leiden 1895.

Pregaldino, Note sur les résultats actuels du traitement radical du carcinome uterin. Ann. Soc. de méd. de Gand, 1888, LXVII, p. 85—97.

Price, J., A plea for early hysterectomy and puerperal hysterectomy. Tr. Am. Ass. Obst. and Gyn. 1891, Philad. 1892, IV, p. 250—69.

Reed, C. A. L., Clinical observations on vaginal total exstirpation of the uterus for cancer. J. Am. M. Ass., Chicago 1890, XV, 745—7.

Derselbe, Remarks on cancer of the uterus; its pathology and surgical treatment, with analytical reference to twenty five cases of total exstirpation. Cincin. M. J., 1893, VIII, 81—86.

Derselbe, Vesico vaginal fistula consequent upon vaginal hysterectomy; modification of Taits operation, recovery. J. Am. M. Ass., Chicago 1888, XI, 811.

Reichel, Ileus nach vaginaler Totalexstirpation des Uterus. Zeitschr. f. Geb., Bd. XV. Heft 1.

Reyburn, R., The operation of vaginal hysterectomy by enucleation due to Langenbeck. Med. News, Philad. 1894, LXIV, p. 223.

Rosner, Nouvelle méthode d'exstirpation vaginale de l'utérus au moyen du thermocautère. Nouv. Arch. d'Obst. et d. Gyn, X, p. 254.

Derselbe, Über die sogen. Thermocauterectomia uteri totalis zur Verhütung von Impfrecidiven. Centralbl. f. Gyn., XIX, p. 558.

Rosner, Przegl. Lek. 1895, Nr. 17 u. Arch. de Gyn. et de Toc. Bd. XXIII, p. 220.

Rossier, Beiträge zur vaginalen Totalexstirpation des Uterus bei maligner Neubildung desselben. Centralbl. f. schweizer. Ärzte, Basel 1892, p. 42.

Ruge, Paul, Beitrag zur vaginalen Totalexstirpation des Uterus. Zeitschr. f. Geb. u. Gyn. XXXII, p. 278.

Ruggi, G., Dell' isterectomia vaginale studiata nelle sue diverse applicazioni. Bull. d. sc. med. di Bologna 1893, IV, p. 309—67.

Rumpf, Arch. f. Gyn., Bd. LV, p. 178.

Russel. Semaine gynécol. 1896, Nr. 10.

Rydygier, L., O wycinaniu macicy. Przegl. lek., Krakow 1890, XXIX, p. 619, 636.

Saboia, de, Exstirpation totale de l'utérus et de ses annexes. Bull. Acad. de méd., Par. 1888, XIX, p. 734—46.

Saenger, Zur Totalexstirpation des carcinomatösen Uterus. Centralbl. f. Gyn. 1887, Nr. 9 und 14.

Saenger. Aufsergewöhnlicher Fall von Ovariotomie. Centralbl. f. Gyn. 1890, p 557.

Derselbe, Arch. f. Gyn., Bd. XXI.

Sajaizki, S. S., Med. Obozr., Mosk. 1890, XXXIV, p. 381—427.

Schaller, Die Endergebnisse der unter Schroeder ausgeführten 89 Totalexstirpationen per vaginam wegen Carcinoma uteri. Diss. Berlin, 1891.

Schatz, Arch. f. Gyn. XXI.

Schauta, Über den neuesten Standpunkt in der Therapie des Carcinoma uteri. Prager med. Wochenschr. 1887, Nr. 28.

Derselbe, Über die Technik der vaginalen Totalexstirpation. Intern. klin. Rundschau. Wien 1890, IV, p. 2017, 2103.

Derselbe, Die Hauptindikation der vaginalen Totalexstirpation ist und bleibt das Carcinoma uteri. Verh. d. X. intern. med. Kong. 1890, Berl. 1891, III, 8. Abt., p. 40—46 (Diskussion) 51—58.

Derselbe, Indikation und Technik der vaginalen Totalexstirpation. Festschr. z. Feier des k. k. allgem. Krankenhauses 1890, p. 219—82.

Derselbe, Die Radikalbehandlung des Carcinoma uteri. Zeitschrift für Heilkunde, Bd. VIII, p. 4.

Derselbe, Die Indikationsstellung der vaginalen Totalexstirpation. Arch. f. Gyn. Bd. XXXIX.

Schede, Berl. Chirurgenkongrefs 1880, IV. Sitzungstag.

Derselbe, Deutsche med. Wochenschr. 1895, Vereinsbeil. Nr. XX.

Schmid, Statistik der vag. Totalexst. Diss. Erlangen 1894.

Schönheimer, Zur Multiplizität maligner Tumoren nebst Bemerkungen zur vaginalen Hysterektomie. Deutsch. med. Wochenschr. 1893, p. 350.

Schroeder, Naturforschervers. in Danzig 1890 u. Zeitschr. f. Geb. u. Gyn., Bd. VI.

Schuchardt, Arch. f. klin. Chir., Bd. XLIII, p. 473.

Schuchardt, Eine neue Methode der Gebärmutterexstirpation. Centralbl. f. Chirurgie 1893, Bd. XX, p. 1121.

Derselbe, Über die Hysterektomia perineo-vaginalis. Zeitschr. f. Geb. u. Gyn. Bd. XXVIII, p. 405. Ber. über d. Verh. d. deutsch. Ges. f. Chir., Leipzig, Bd. XXIII, p. 61.

Schultze, Über Totalexstirpation des carcinomatösen Uterus. Deutsche med. Ztg. 1886, Nr. 2—4.

Secheyron, Résultats éloignés de l'hystérectomie vaginale totale. Arch. de tocol., Par. 1886. XV, p. 596—9.

Shimonek, F., When is total hysterectomy indicated? A plea for conservatism. Med. and Surg. Reporter, Philad. 1891, LXIV, 65—67.

Shoemaker, G. E., Early treatment of malignant disease of the uterus. Coll. and Clin. Rec., Philad. 1889, X, p. 106—108.

Simpson, Edinb. med. Journ. 1882, Novbr.

Skene, A. J. C., Vaginal hysterectomy and its limitations. N. York J. Gyn. and Obst., 1894, IV, p. 1—9.

Smith, H., Subperitoneal hysterectomy. Lancet, Lond. 1892, I, p. 413.

Solowieff, Med. Rundschau 1881.

Stamm, M., Schuchardt's method of vaginal exstirpation of the uterus. Cleveland med. Gaz., 1894—5, X, p. 1—6.

Stark, Berl. klin. Wochenschr. 1882, Nr. 12.

Staude. 20 Fälle von vaginaler Totalexstirpation des Uterus. Deutsche med. Wochenschr. 1886. Nr. 35.

Derselbe, Deutsche med. Wochenschr. 1895, Vereinsbeil. Nr. XX.

Stolypinski, Wratsch. St. Petersb., 1892. XIII. p. 129—35.

Stone, J. S., A new hysterectomy staff. Am. J. Obst., N. Y. 1893, XXVIII, p. 407.

Stratz. Eine Modifikation der Uterusexstirpation per vaginam. Centralbl. f. Gyn. 1888, p. 817.

Derselbe. Totalexstirpation des Uterus per vaginam wegen Carcinoms. Geneesk. Tijdsckr. voor Nederl-Indie, Deel XXVIII.

Tannen, Beiträge zur Statistik, Prognose u. Behandlung des Gebärmutterkrebses. Münch. med. Wochenschr., 1891, XXXVIII, p. 285. Arch. f. Gyn., XXXVII, p. 214.

Tait, L., Note on hysterectomy. Lancet, Lond. 1887, I, p. 18.

Tauffer, Arch. f. Gyn., Bd. XXIII.

v. Teuffel, s. Haidlen: Arch. f. Gyn., XIX.

Thelen, O., Ein Beitrag zur vaginalen Uterusexstirpation. Centralbl. f. Gyn., 1894, p. 87.

Thiem, Beiträge zur Indikation der vaginalen Totalexstirpation des Uterus und zum Verlauf nach derselben, sowie Mitteilungen über das Verhalten der Körperschleimhaut bei Krebs des Scheidenteiles. Verh. d. gyn. Sektion der 61. Versamml. deutsch. Naturf. in Köln.

Thorn, Münch. med. Wochenschr. 1897, p. 1247.

de Vecchi, St. Francisco Western Lancet, 1883, Mai.

Veit, J., Deutsche med. Wochenschr. 1883, Nr. 1.

Vineberg, Hysterectomy in doubtful malignant Disease of the uterus. The Am. Journ. of Obst., XXXI, p. 543.

Warnek, L. N., Technical assistance in operations through vagina for cancerous degeneration of uterus. Trudi Obsh. Russk. vrach. v Moskve, II, p. 86—101.

Westermark, Centralbl. f. Gyn., Bd. XIX, p. 184.

Wiesinger, Deutsche med. Wochenschr. 1895, Vereinsbeil. Nr. XX.

Williams, J., On total exstirpation of the uterus by the vagina. Lancet, Lond. 1890, II, p. 389—91.

Williams, Olshausen, Martin, Fraenkel, Czerny, Totalexstirpation des Uterus. Sitz. d. gyn. Sekt. d. X. intern. med. Kongr. Arch. f. Gyn., Bd. XXXIX.

Wisselinck, Zur Therapie des Uteruscarcinoms. Zeitschr. f. Geb. u. Gyn., Bd. XXXVII, p. 225.

Winter, Zeitschr. f. Geb. u. Gyn. Bd. XXVII, p. 101.

Wölfler, Berl. Chirurgenkongrefs 1880. Fälle von Billroth.

Wolter, Ein Beitrag zur Frage der vaginalen Totalexstirpation bei Gebärmutterkrebs. Jahrb. d. Hamb. Staatskrankenh. 1890.

Zweifel, Centr. f. Gyn. 1884, Nr. 26.

Am 12. August 1878 exstirpierte Czerny einen carcinomatösen Uterus von der Scheide aus nach folgender Methode. Nach gründlicher Entleerung des Darmes wurde die Scheide und deren Umgebung so gut als möglich desinfiziert und die Portio im Simon'schen Speculum eingestellt. Darauf wurde die letztere mit Hakenzangen und Fadenschlingen soviel als möglich in die

Scheide heruntergezogen und die Scheidenschleimhaut rings um die carcinomatöse Portio inzidiert, wobei einige spritzende Gefäfse unterbunden werden mufsten. Darauf wurde die Blase stumpf von der vordern Wand der Cervix abpräpariert, was bis auf eine beschränkte Stelle, an welcher die Neubildung auf die Blasenmuskularis überging, ohne besondere Schwierigkeit gelang. An der carcinomatösen Stelle aber rifs die Blase ein und wurde mit 8 in 2 Reihen gelagerten versenkten Knopfnähten sogleich wieder geschlossen. Darauf folgte die Eröffnung des Peritoneums der vorderen Bauchfelltasche, durch welche dann der mit einer Hakenzange gefafste Uteruskörper bis vor die Vulva herabgezogen wurde; die nach abwärts gespannten breiten Mutterbänder wurden nun durch je 3 Massenligaturen abgebunden und zwischen denselben und dem Uterus durchschnitten; nach der Auslösung des Uterus mufsten noch einige durchschnittene Gefäfse umstochen oder unterbunden werden. Im Anschlufs daran wurden die beiden Eierstöcke durch die Wunde herabgezogen, und nachdem jeder an der Basis mit einem doppelten Seidenfaden durchstochen und unterbunden war, abgetragen. Die sämtlichen Ligaturfäden wurden zur Scheide herausgeleitet. Eine Naht des Peritoneums zum Abschlufs der Bauchhöhle wurde nicht herbeigeführt, teils weil die Wundränder des Bauchfells sich weit zurückgezogen hatten, teils weil infolge der Blasenverletzung der Fall als ein sehr ungünstiger oder verlorener betrachtet wurde. Die Scheide wurde mit Salicylwatte-Tampons ausgefüllt und in die Blase ein Nelaton'scher Katheter eingelegt.

Der Verlauf war ein günstiger, indem die Kranke, trotzdem in der Rekonvaleszenz noch verschiedene Störungen auftraten, genas. Die Vereinigung der Blasenwunde hielt bis zum 15. Tage; von da an ging der Urin durch die wieder offene Blasenfistel ab. Die Nachbehandluug bestand anfangs in häufigen Scheidenausspülungen mit Salicylwasser und als das Sekret übelriechend wurde, mit Thymolwasser. Die Ligaturen konnten nach der zweiten Woche entfernt werden. Nach etwas verlangsamter Rekonvaleszenz wurde die Kranke am 29. September in verhältnismäfsig gutem Ernährungszustande entlassen. Die Kranke starb am 19. Januar 1879 aufserhalb der Heidelberger Klinik, nachdem häufige Schmerzen in der rechten Seite aufgetreten waren, wobei bei der Sektion ein von der rechten Niere bis zu dem etwas defekten Blasengrunde reichender retroperitonealer Eiterherd, aufserdem eine wahrscheinlich carcinomatöse apfelgrofse Lymphdrüse unter der linken Darmbeingrube gefunden wurde.

Die Publikation dieses Operationsberichtes von Czerny war berufen, in kurzer Zeit eine neue Ära reicher Thätigkeit auf dem Gebiete der operativen Behandlung des Uteruscarcinoms zu eröffnen. Insbesondere wurde dieselbe in Deutschland sofort von Billroth, Schroeder und Schede aufgegriffen und ist in wenigen Jahren Gemeingut der Gynäkologen und Chirurgen geworden, sodafs eine gewaltig anschwellende Litteratur nicht nur über den weiteren Ausbau der Operationsmethode, sondern insbesondere über die

Leistungsfähigkeit der Operation reiche Erfahrungen beibrachte. In Deutschland ist die Berechtigung zur Vornahme der radikalen Krebsoperation überhaupt ernstlich niemals angezweifelt worden, während das Ausland zum Teil nur zögernd nachfolgte. Vor allem fand die vaginale Totalexstirpation in England vielen Widerspruch und noch im Jahre 1885 verurteilte W. Duncan die Operation als absolut ungerechtfertigt, indem er aus der vorliegenden Litteratur eine Mortalität von über 28% berechnete, während er die supravaginale Amputation der Cervix, welche in England allgemein geübt wurde, mit der weitaus günstigeren Ziffer von 7½% Mortalität gegenüberstellte. In der betreffenden Sitzung der Londoner Obst. Society stimmten sämtliche Redner Duncan zu mit Ausnahme von Spencer Wells und Graily Hewitt. Erst im letzten Jahrzehnt ist auch die Operation in England mehrfach in Aufnahme gekommen. Auch in Frankreich fand die vaginale Exstirpation des Uterus verhältnismäfsig langsam Eingang, nachdem sie von Demons und Boeckel in der französischen Litteratur bekannt gemacht worden war. Allgemein kam die Operation dort erst in Aufnahme, als durch Péan, Richelot und Doyen die französische Methode mit Anwendung des Klemmverfahrens eingeführt worden war. Während in Italien und Rufsland die von Deutschland ausgehenden Bestrebungen sofort aufgenommen worden waren, erfuhr die Czerny'sche Operation in Amerika anfangs lebhafteste Gegnerschaft, indem besonders Jackson in einer Reihe leidenschaftlicher Artikel die Berechtigung der Operation aufs entschiedenste bestritt. Doch auch hier fand allmählich, besonders durch die Thätigkeit von Mundé und Sutton die Operation mehr und mehr Eingang, und heutzutage übertrifft Amerika an Zahl der litterarischen Mitteilungen über dieses Kapitel der operativen Gynäkologie fast alle Länder.

Begreiflicherweise tauchten mit der weiteren Verbreitung der Operation eine grössere Reihe von Abänderungen der Czerny'schen Operation auf und besonders in der ersten Zeit bildete sich fast jeder Operateur, welcher über eine gröfsere Anzahl von Erfahrungen verfügte, seine eigene Methode heraus, so dafs z. B. Saenger im Jahre 1883, also 5 Jahre nach der Czerny'schen ersten Veröffentlichung, bereits 13 verschiedene Methoden der Operation zusammenstellen konnte. Es ist nicht zu leugnen, dafs aus allen diesen Abänderungen schliefslich eine wesentliche Vereinfachung und Verbesserung der Methode hervorging, so dass heutzutage die vaginale Totalexstirpation als ein gesicherter Besitz der operativen Gynäkologie bezeichnet werden kann. Doch mufs hervorgehoben werden, dafs an dem Prinzip der Operation, wie es von Czerny bei seinem ersten Fall zielbewufst aufgestellt wurde, nichts wesentliches geändert wurde, und wenn auch der eine oder andere Operateur heute noch mit ihm lieb und vertraut gewordenen Abänderungen den Eingriff vornimmt, so fassen wir unter der vaginalen Totalexstirpation alle im Prinzipe dieselbe Operation zusammen.

Um die einzelnen Modifikationen der Operation aufzuführen und ihren Werte nach abzuschätzen, wird es am einfachsten sein, wenn wir von der

einzelnen Akten der Czerny'schen Operation ausgehen und im weiteren Verfolg der Operation dieselben anführen.

Was die Vorbereitungen zur Operation anbelangt, so kann ich mich bezüglich der antiseptischen Vorbereitung des Operationsfeldes kurz fassen, da in dieser Beziehung von Anfang an nicht die geringste Meinungsverschiedenheit bestand. Die vaginale Totalexstirpation wurde im Zeitalter der Antiseptik wieder aufgenommen und es war sich jeder darüber klar, dafs die Mafsregeln der Desinfektion des Operationsfeldes so peinlich wie möglich durchgeführt werden mufsten, da insbesondere die Eröffnung des Peritoneums bei der Operation in Frage kam. Ebenso ist von den ersten Anfängen der Operation an das Bestreben aller Operateure dahin gegangen, die krebsige Neubildung vor der Operation selbst möglichst aseptisch zu machen und dies Bestreben wuchs, als besonders in der ersten Zeit der Operation die Zahl der Todesfälle infolge septischer Prozesse eine immerhin nicht unbeträchtliche war. Mikulicz hob bereits die Schwierigkeit hervor, die Carcinome entsprechend zu desinfizieren und empfahl vor der Operation dieselben gründlich auszulöffeln, was von Billroth und Olshausen sofort aufgenommen wurde. Bald wurde aufserdem die Verschorfung freiliegender Carcinome mit dem Glüheisen vorgenommen (v. Teuffel), eine Vorbehandlung, welche in kurzer Zeit von der Mehrzahl der Operateure angenommen wurde. Einige Operateure begnügten sich damit nicht, sondern verätzten die Neubildung noch mit starken Karbollösungen oder Chlorzink, Jodtinktur, Liquor ferri, alkoholischer Bromlösung, absolutem Alkohol u. s. w. Wieder andere entfernten mit dem Paquelin die Krebsmassen soweit als möglich; Tauffer macht diese Voroperation einige Tage vor der Operation, Leopold zieht vor, dies unmittelbar als ersten Akt der Operation selbst vorzunehmen; auch Schauta beginnt die Operation mit der Absetzung der krebsigen Cervix mittelst des Thermokauters. Ebenso beginnen Bottini, de Wecchi und Calderini, die Operation damit, dafs sie die krebsige Portio mit der galvanokaustischen Schneideschlinge abtragen und daran die Totalexstirpation schliefsen. Höher oben im Uterus sitzende Carcinome, besonders die des Uteruskörpers werden ebenfalls durch Küretierung und antiseptische Ausspülungen unmittelbar vor der Operation behandelt, wonach die Cervix mit Jodoformgaze ausgestopft oder noch besser der äufsere Muttermund durch Nähte geschlossen oder mit Muzeux'schen Zangen zugeklemmt wird (Leopold, Hofmeier, Olshausen). Schauta bedient sich zur Verhütung des Abfliefsens von Sekreten bei Körpercarcinomen eines Tupelostiftes, welcher in die Cervix eingeschoben wird. Der Stift wird vorher etwa in der Mitte seiner Länge durchbohrt, worauf durch die Perforationsöffnung ein Faden durchgezogen wird, dessen Enden mit je einer Nadel armiert sind. Diese beiden Nadeln werden unmittelbar vor der Operation vom Cervikalkanal aus nach beiden Seiten hin durch die Wand der Cervix durchgestochen, worauf der Tupelostift in die Cervix eingeführt und die beiden Fadenenden über die vordere und dann über die hintere Cervixwand festgeknotet werden. Der aufquellende Stift verhütet ein Ausfliefsen der Sekrete.

Es empfiehlt sich, diese intrauterine Behandlung unter allen Umständen nur unmittelbar vor der Totalexstirpation und nicht etwa einige Tage vorher vorzunehmen, da besonders bei jauchenden Carcinomen die Gefahr septischer Infektion droht, welche unter Umständen sogar die Operation unmöglich machen oder in ihrem Ausgange hochgradig gefährden kann, wie ein von Gefsner aus der Olshausen'schen Klinik berichteter Fall lehrt, in welchem pyämische Erscheinungen auftraten und die Kranke, nachdem die Operation de indicatione vitali unternommen worden war, septisch zu Grunde ging.

Besondere Sorgfalt wird allerseits auf eine entsprechende Vorbereitung des Carcinoms seit den bemerkenswerten Veröffentlichungen von Winter gelegt, welcher darlegte, dafs eine nicht unbeträchtliche Anzahl der zahlreichen nach der Operation auftretenden Rezidive darauf zurückzuführen ist, dafs Carcinompartikel während der Operation in die frischen Wunden des Operationsfeldes eingeimpft werden und hier sich weiter entwickelnd zu neuer krebsiger Neubildung Veranlassung geben. Es ist hier nicht der Ort, auf die bedeutungsvolle Frage der Ursache der Krebsrezidive nach der Operation einzugehen; wir werden Gelegenheit haben, in einem späteren Abschnitt auf diese Frage zurückzukommen. Jedenfalls aber kann schon hier ausgesprochen werden, dafs, wenn eine nur entfernte Möglichkeit besteht, dafs sogenannte Impfrezidive inter operationem veranlafst werden können, unsere Vorsichtsmafsregeln nach allen Richtungen verstärkt werden müssen. Wenn diese Vorsichtsmafsregeln, wie sie von Winter vorgeschlagen werden. noch dazu darin bestehen, dafs die ohnedies an Infektionserregern meist überreiche krebsige Neubildung noch mehr, als wir es bisher thaten, vor der Operation zerstört wird, so kann dies auch auf den aseptischen Verlauf der Operation nur von dem denkbar gröfsten Vorteil sein.

Winter begann zuerst seine Kranke mehrere Tage vor der Operation in entsprechender Weise vorzubereiten, machte aber dabei die Beobachtung, dafs ein Teil der Kranken danach Fieber bekam, dafs parametrische Exsudate entstanden oder endlich, dafs ein leichtes septisches Fieber ohne Lokalisation sich entwickelte, wodurch der Verlauf nach der Totalexstirpation sehr ungünstig beeinflufst wurde. Ähnliche Erfahrungen hatte bereits mehrere Jahre vorher Bokelmann in der Fritsch'schen Klinik gemacht und teilte damals mit, dafs seitdem die Vorbereitungen des Carcinoms in dieser Klinik nur unmittelbar vor der Operation vorgenommen werden. Winter änderte nun seine Vorbereitung der Kranken in der Weise, dafs bis zur Operation täglich mehrmalige antiseptische Ausspülungen gemacht werden; vor Beginn der Operation wird das Carcinom mit dem scharfen Löffel abgekratzt und die Ränder der Neubildung werden mit Messer und Schere unter fortwährendem Bespülen mit Sublimat oder Karbol geglättet; darauf Desinfektion der Carcinomoberfläche mit $^1/_2$ %igem Sublimatalkohol und dann sehr gründliches Verschorfen der Oberfläche mit dem Paquelin. Dann erst wird das gesamte Operationsfeld gründlich desinfiziert, indem unter Sublimatspülung die Scheide

ausgewaschen und von den noch in ihr liegenden Krebsteilchen befreit wird. Die bisher gebrauchten Instrumente werden beseitigt und die Operation mit neuen sterilen Instrumenten begonnen, nachdem sich Operateur und Assistenten zuvor gründlich wieder desinfiziert haben.

Wenn man nach dieser Vorschrift die Carcinome behandelt und insbesondere mit der Anwendung der Glühhitze nicht sparsam umgeht, so erhält man eine trockene Oberfläche des Carcinoms, von welcher sich kaum mehr Bröckel ablösen; vorwiegend müssen die weicheren Formen des Krebses energisch kauterisiert werden. Man erhält aber auf diese Art auch bei dieser methodischen Vorbereitung eines Portio- oder Cervixcarcinoms im Sinne Winters vor allem an der Oberfläche des Carcinoms Verhältnisse, welche den Anforderungen der Aseptik so sehr entsprechen als dies auf diesem Gebiete überhaupt möglich erscheint. Gerade dieser letztere Punkt ist es, auf den besonderes Gewicht zu legen ist, so dafs auch jeder von denen, welche an die besondere Häufigkeit der inter operationem entstandenem Impfrezidive nicht glaubt, nur mit Vorteil von der Winter'schen Vorbereitung der Carcinome Gebrauch machen wird. Auch die zeitliche Vornahme der Vorbereitung unmittelbar vor der Totalexstirpation scheint mir nach den Erfahrungen von Bokelmann und Winter durchaus rationell, so dafs ich in diesem Punkte Thorn nicht beistimmen möchte, welcher die Vorbereitung der Carcinome mehrere Tage vor der Operation beginnt, allerdings ohne einen nachweisbaren Schaden davon erlebt zu haben.

Unter die vorbereitenden Operationen würde noch der Vorschlag von Mackenrodt zu rechnen sein, welcher bei intakter Vaginalportion empfiehlt, auf der vorderen und hinteren Fläche der Portio vom Scheidengewölbe her die Vaginalschleimhaut gegen den äufseren Muttermund herunter vorne und hinten in je einem Lappen abzupräparieren und diese beiden Lappen dann über dem äufseren Muttermund zu vernähen. Damit ist das Carcinom von der Oberfläche überhaupt entfernt und zugleich der erste Akt der Operation, die Umschneidung der Vaginalportion, ausgeführt.

Die Totalexstirpation beginnt mit dem Akte der Umschneidung der Portio und der Freilegung der Cervix. Es ist dabei gewifs bedeutungslos, wenn der eine Operateur zuerst die vordere Scheidenwand einschneidet und die Blase von der Cervix abschiebt, oder der andere vom hinteren Scheidengewölbe aus die Umschneidung beginnt und mit der Eröffnung des Peritoneums an dieser Seite anfängt. Die meisten Operateure führen die Umschneidung der Scheide mit dem Messer oder der Schere (Landau, Doyen) aus, während einige andere diesen Akt der Operation mit dem Glüheisen vollziehen (Anderson, Simpson, Zweifel). Bei der Umschneidung der Portio wird meistens der Schnitt kreisförmig geführt, so dafs er im vorderen und hinteren Scheidengewölbe ungefähr in gleicher Höhe liegt; Landau legt darauf Gewicht, dafs der Schnitt eiförmig gemacht wird, so dafs er hinten etwas höher liegt, als vorne, was immerhin den nicht zu unterschätzenden Vorteil

hat, dafs die Öffnung in der Scheide und dann auch im Peritoneum etwas gröfser und die Zugänglichkeit zum Operationsfelde bequemer wird. Doyen verlängert den Kreisschnitt nach rechts und links durch einen Querschnitt, um eine noch gröfsere Öffnung zu schaffen und insbesondere Blase und Ureteren um so sicherer abpräparieren zu können.

Während fast alle Operateure, wie erwähnt, die Cervix zunächst nach der Umscheidung vorne durch Lospräparieren der Blase, hinten unter Eröffnung des Douglas freilegen, beginnt Fritsch zunächst damit, dafs er zuerst zu beiden Seiten die Scheide inzidiert und dann die Basis der Ligamenta lata schnittweise auslöst und unterbindet, so dafs auf diese Art der Uterus schon gut beweglich und leicht herabziehbar ist, ehe die Cervix aus ihren vorderen und hinteren Verbindungen getrennt wird. Dieses Verfahren hat meines Wissens wenig Nachahmung gefunden; doch ist ihm Fritsch bis zum heutigen Tage treu geblieben und scheint demnach gute Erfahrungen damit gemacht zu haben. Jedenfalls wird dabei die Anwendung der Massenligatur vermieden, also ein Verfahren, welches vom rein chirurgischen Standpunkt als das idealere bezeichnet werden mufs. Entschieden unpraktisch erscheint der Vorschlag von Schatz, welcher zuerst den Douglas eröffnet, dann den Uterus aus seinen seitlichen Verbindungen völlig löst und erst zuletzt die Blase von der Cervix abpräpariert; wiederholte Verletzungen resp. Unterbindungen des Ureters sind dabei beobachtet worden. Aufserdem versorgt Schatz die Ligamentstümpfe und die Scheiden-Peritonealwunde durch eine höchst verwickelte sogenannte Kettennaht, welche keine Vorteile bietet und nur geeignet ist, die Dauer der Operation unnötig zu verlängern.

Eine Frage, welche in sehr verschiedener Weise beantwortet wurde, ist die, in welcher Lage der Uterus aus seinen seitlichen Verbindungen am besten zu befreien ist. Czerny zog nach Eröffnung der vorderen Bauchfellfalte den Uterus mit einer Hakenzange nach vorne heraus und unterband dann die Anhänge. Billroth durchtrennte zuerst schrittweise die Basis der Ligamenta lata mit Unterbindung der einzelnen Gefäfse, fafste dann bei unveränderter Lage des Uterus die breiten Mutterbänder in eigens verfertigte Klemmzangen und unterband sie dann. Schröder zog den Uterus durch die Öffnung im Douglas'schen Raume in die Scheide, um dann die Ligamente zu versorgen. Das letztere Verfahren wurde dann von zahlreichen Operateuren wie Martin, Olshausen, Schatz, Kaltenbach, Schauta, Tauffer u. v. a. nachgeahmt. Da die Umstülpung[1]) nicht immer leicht gelang, gab Martin ein eigenes hebelartiges

[1]) Der Ausdruck „Umstülpung" des Uterus könnte leicht zu Irrtümern Veranlassung geben. Wenn z. B. der Uteruskörper durch die hintere Öffnung im Douglas durchgezogen wird, bleibt die Cervix ebenfalls in der Scheide, in der sie, durch Zug an den Hakengängen herabgezogen, zurückgehalten wird. Ein Zurückschlüpfen der krebsigen Cervix in die Bauchhöhle würde von den bedenklichsten Folgen sein können.

Instrument an, welches in den Uterus eingeführt wurde, um damit den letzteren künstlich zu retroflektieren.

Fritsch fand es den natürlichen anatomischen Lageverhältnissen des Uterus entsprechender, nach Czerny's Vorgang den letzteren durch die vordere Bauchfelltasche zu entwickeln und dann die seitlichen Verbindungen des Uterus zu durchtrennen; ebenso operieren Zweifel, Küstner u. a.

Olshausen, welcher sich anfangs auch der Umstülpung nach rückwärts bedient hatte, gab dies bald auf und entwickelte den Uterus stets in situ, indem er ihn Schritt für Schritt nach oben unter Unterbindung der Anhänge auslöste, um ihn auf diese Art schliefslich zu entwickeln. Dabei sucht Olshausen den Uterus immer auf der Seite zuerst abzulösen, auf welcher das Carcinom am wenigsten nach den Seiten hin ausgebreitet ist, um schliefslich auf der gefährdeteren Seite die Ligaturen möglichst weit nach der Seite hin legen zu können, damit die Parametrien möglichst im Gesunden abgebunden werden konnen. Diesem Verfahren sind die meisten Gynäkologen später beigetreten, so dafs man wohl sagen kann, dafs die Umstülpung nach hinten so ziemlich aufgegeben ist; wenn überhaupt nicht in situ der Uterus aus seinen Verbindungen gelöst wird, so wird wohl nur noch die Entwickelung des Uteruskörpers durch die Plica vesico-uterina angewendet.

Corradi und P. Müller suchten sich die Entwickelung des Uterus dadurch zu erleichtern, dafs sie denselben in sagittaler Richtung von der Cervix nach oben hin vordringend in 2 Hälften trennten und dann jede einzelne Hälfte vorzogen, um darauf zur Versorgung der Ligamente zu schreiten. Da in der Medianlinie des Uterus keine bedeutende Gefäfsentwickelung besteht, läfst sich diese Durchschneidung ohne bedeutende Blutung vollziehen, und die Entwickelung des Uterus ist unstreitig dadurch erleichtert. Simpson und Winckel bedienten sich derselben Methode und bestätigt der letztere besonders die gute Durchführbarkeit derselben. In letzter Zeit ist dieses Verfahren von Quenu wieder bei der Totalexstirpation wegen Adnexerkrankungen aufgenommen worden. Bei der operativen Behandlung der Uteruscarcinome hat dasselbe keine gröfsere Verbreitung gefunden, da man auch gröfsere Uteri ohne Zerstückelung entfernen kann und andererseits jede Berührung des Operationsfeldes mit dem Carcinom von jeher möglichst ängstlich zu vermeiden suchte.

Die Versorgung der Ligamentstümpfe zu beiden Seiten des Uterus wurde ebenfalls in verschiedener Weise vorgenommen. In der Mehrzahl der Fälle wird von der Massenligatur Gebrauch gemacht, indem mit scharfer oder Dechamp'scher Nadel streckenweise die Anhänge umstochen und dann abgebunden werden. Demgegenüber operieren einige amerikanische Gynäkologen wie Edebohls, Eastman, Goffe, nach einem Verfahren von Bratt, welches auch dessen Namen trägt und darin besteht, dafs nur die Gefäfse nebst etwas Gewebe ihrer Umgebung schrittweise frei-

gelegt und unterbunden werden. Saenger betont mit Recht, dafs zwischen der Anwendung der Massenligatur und der Bratt'schen oder amerikanischen Methode lediglich ein gradueller Unterschied sei, da beide doch nur Abänderungen der Ligaturmethode überhaupt darstellen. Ich möchte die Massenligatur, welche auch von chirurgischer Seite wiederholt verworfen wurde, schon deswegen nicht entbehren, weil dieselbe bei der Abbindung der Parametrien die ganz gewifs vorteilhafte Wirkung hat, dafs der nach innen von der Ligatur liegende Gewebsstumpf nach der Abschnürung der Nekrose anheim fällt; da nur zu häufig in den Parametrien bereits kleinste Carcinomkeime vorhanden sind, kann in dieser Nekrotisierung des Gewebes nur ein Vorteil erblickt werden. Ich führe ebenso wie Olshausen die Ligatur in letzter Zeit mit starkem Catgut aus und möchte bei dieser Gelegenheit den von Küstner und Thorn geäufserten Bedenken gegenüber erwähnen, dafs bei Anwendung von Katgut ebenso sicher die Stumpfnekrose eintritt wie bei der Seide. Olshausen machte im Anfange Versuche, die Ligamenta lata mit Draht zu umschnüren, war aber nicht davon befriedigt, da wiederholt die abgeschnürten Stümpfe aus der Drahtligatur herausschlüpften und erhebliche Blutung dadurch entstand; auch Schroeder hatte bei seinen Versuchen, die Stümpfe mit dem Glüheisen abzutragen, sich der Drahtsutur bedient, das Verfahren aber später der Schwierigkeiten wegen wieder aufgegeben; in ähnlicher Weise versuchte Anderson vorzugehen. Liebmann schlug vor, bei der Umschneidung der Scheide seitlich kleine Partien derselben stehen zu lassen und dann die Unterbindung der Parametrien in der Weise vorzunehmen, dafs die Ligatur auf die Scheidenschleimhaut geknotet wird, um ein Abgleiten derselben dadurch zu verhüten. Da die oberste Partie der Ligamenta lata mit den Spermatikalgefäfsen wiederholt aus der Ligatur herausschlüpfte und die nachträgliche Unterbindung derselben infolge der Blutung nicht ohne Schwierigkeit auszuführen war, fafste Veit den obersten Teil der Stümpfe präventiv mit Hakenzangen und unterband hinter denselben dann das Ligament. Ähnlich waren bereits Billroth und Fabbri vorgegangen.

Bis auf den heutigen Tag geht die Meinung bezüglich der Behandlung der Peritonealwunde erheblich auseinander. Czerny hatte sich in seinem ersten Falle darauf beschränkt, das Peritoneum offen zu lassen und Salicylwatte in die Scheide einzulegen; später schlofs er das Peritoneum bis auf eine Öffnung für ein Drainrohr und drainierte auch die supravaginale Wunde mit 2 seitlich eingelegten Drains. Aber schon Mikulicz äufserte bald darauf Bedenken gegen die Offenhaltung des Bauchfelles und bei den späteren Billroth'schen Fällen wurde bereits das Peritoneum gegen die Scheide durch die Naht geschlossen. Ähnlich verfuhr später v. Teuffel, während die Mehrzahl der Operateure die Bauchwunde offen liefs und teils mit Gummirohren, teils mit Jodoformgaze drainierte; Schröder befestigte die Ligaturstümpfe beiderseits in den Wundwinkeln, wie Freund bereits bei der abdominalen Totalexstirpation vorgegangen war, und liefs in der Mitte eine

Öffnung für ein elastisches Drainrohr. Am entschiedensten trat Kaltenbach gegen das Offenlassen der Bauchhöhle auf, indem er ausführte, dafs, sobald die Stümpfe heruntergezogen und im Wundwinkel befestigt sind, eine Sekretion in der Peritonealhöhle so gut wie ausgeschlossen sei, da keine offene Wunde auf diese Art in derselben zurückbleibe; er vernähte deshalb grundsätzlich die Peritonealwunde, wenn nicht ausnahmsweise eine zwingende Gegenanzeige vorlag. Gegen die Offenhaltung der Peritonealwunde führte Kaltenbach aufserdem eine Reihe von Erfahrungen an, welche bei diesem Verfahren sich in ungünstiger Weise bemerkbar machten, so insbesondere Vorfälle von Darmschlingen, Abklemmungen des Darmes und sekundäre Infektion der Bauchhöhle von der Scheide aus. Reichel beobachtete später mehrere Fälle von tötlich verlaufendem Ileus infolge von Verwachsungen des Darmes in der Nähe der offen gehaltenen Peritonealwunde und empfiehlt infolgedessen den Verschlufs der Bauchhöhle, ein Verfahren, welchem in neuerer Zeit die Mehrzahl der Gynäkologen beigetreten ist.

Ich möchte annehmen, dafs diesem grundsätzlichen Schlufs der Bauchhöhle eine etwas zu grofse Bedeutung beigelegt wird, da auch ohne denselben schöne Erfolge erzielt wurden.

Fritsch läfst z. B. auch heute noch in der Mitte der Peritonealwunde eine kleine Öffnung, in die er Jodoformgaze einschiebt und verzeichnet dabei vortreffliche Erfolge; auch Rumpf sprach sich in neuerer Zeit wieder entschieden für Offenhaltung und Drainierung der Bauchwunde aus. Ich selbst habe mich weder an die eine noch an die andere Methode streng gehalten, indem ich bei einfach und glatt verlaufenden Operationsfällen die Bauchhöhle schlofs; bei andern, insbesondere wenn die Blutstillung nicht ganz sicher schien und schwere, länger dauernde Operationen vorausgingen, nähte ich die Stümpfe in den Wundwinkeln ein und drainierte mit Jodoformgaze durch das in der Mitte offen bleibende Loch.

Die Behandlung der Uterusanhänge wird ebenfalls in verschiedener Weise vorgenommen. Czerny exstirpierte nach der Entfernung des Uterus in seinem ersten Falle nachträglich die Anhänge, während Schröder, Olshausen und zahlreiche andere dieselben zurückliefsen, falls an denselben keine nennenswerten Erkrankungen nachzuweisen waren. v. Teuffel, Kaltenbach u. a. sprachen sich dagegen wieder entschieden für die Entfernung von Tube und Ovarium[1]) aus. Kaltenbach betont insbesondere die Möglichkeit, dafs durch Zurücklassung entzündlich erkrankter Tubenstücke Infektion des Bauchfelles eintreten könne. Dafs die Zurücklassung der Anhänge bei Collumcarcinomen das Auftreten von Rezidiven

[1]) Glaevecke und Grammatikati haben nachgewiesen, dafs die zurückgelassenen Ovarien mindestens noch längere Zeit funktionsfähig bleiben. Nach Glaevecke's Beobachtungen ist die Exstirpation des Uterus mit Zurücklassung der Ovarien, abgesehen von vorübergehenden Störungen, bezüglich des Allgemeinbefindens der Kranken nach der Operation ein viel weniger einschneidender Eingriff als die Entfernung der Ovarien.

begünstigt, wird durch die Erfahrung nicht bestätigt. Der Verlauf der von der Cervix ausgehenden Lymphbahnen (Poirier) hat mit den Anhängen des Uterus keine Beziehungen. Ich bin der Ansicht, dafs man in allen Fällen in welchen die Entfernung von Tube und Ovarium keine besondere Schwierigkeiten macht, dieselben exstirpiert, dafs man sie aber stets entfernen mufs, wenn eine nennenswerte pathologische Veränderung derselben nachgewiesen werden kann.

Seitdem Reichel in mehreren Fällen von Corpuscarcinomen krebsige Erkrankung des Ovariums nachgewiesen hat, wird wohl von allen Operateuren bei dieser Form des Uteruscarcinoms die Mitentfernung der Anhänge angestrebt werden, trotzdem die Reichel'schen Befunde seitdem nur in wenigen Fällen (Littauer, Sänger) Bestätigung gefunden haben. Bei den Beobachtungen von Schönheimer und Wehner handelte es sich offenbar um zufälliges Zusammentreffen der Neubildungen, da die maligne Erkrankung des Uterus und des Ovariums anatomisch verschieden waren.

Staude versenkt die abgebundenen Ligaturstümpfe in die Bauchhöhle vor dem Abschlufs der letzteren. Olshausen versuchte dasselbe in einer Reihe von Fällen, hatte aber dabei einmal Infektion der Bauchhöhle vom nekrotischen Stumpfe aus und mehrmals Abscefsbildung beobachtet. Seit diesen Erfahrungen näht er die Stümpfe in den Peritonealwundwinkel ein, ein Verfahren, welches ziemlich allgemein geübt wird. Bei Exstirpationen der Anhänge mufs die oberste Ligatur häufig versenkt werden.

Ein erheblicher Wandel der Anschauungen hat sich bezüglich des Gebrauchs der Antiseptica während und nach der Operation vollzogen. Jeder, der die Anfänge der vaginalen Totalexstirpation mit erlebt hat, wird sich erinnern, wie in dieser Zeit der strengsten Antiseptik eine verschwenderische Anwendung der Antiseptica statt hatte. Nicht nur dafs vor der Operation das Operationsfeld mit starken Karbollösungen behandelt wurde, wurde auch noch während der Operation durch ständige Spülungen mit antiseptischen Lösungen der Gefahr der Infektion vorzubeugen versucht; auch nach der Operation wurden nicht nur in die Scheide, sondern auch in die offene Bauchhöhle noch antiseptische Lösungen durch Spülung oder Tupfer oder Schwamm gebracht. Auch in der Nachbehandlung wurden anfangs ständige Berieselungen der Scheide u. s. w. bei offener Bauchwunde vielfach für nötig gehalten. Darin ist allmählich ein völliger Wandel eingetreten und es ist insbesondere ein Verdienst von Kaltenbach, vor der übermäfsigen Anwendung der Antiseptica und der Gefahr der Vergiftung durch dieselben gewarnt zu haben. Heutzutage ziehen wohl die meisten Gynäkologen vor, nach entsprechender gründlicher Desinfektion des Operationsfeldes ohne Anwendung von Spülungen u. s. w. trocken mit sterilisierten Instrumenten zu operieren und antiseptische Berieselungen nur im Notfalle bei Verunreinigung des Operationsfeldes mit Krebsjauche und dergleichen anzuwenden. Ebenso ist die Nachbehandlung nach der Operation eine völlig abwartende geworden, ob die Bauchhöhle verschlossen wird oder nicht.

Die vaginale Totalexstirpation kann erheblich technisch erschwert werden, wenn Enge und Rigidität der Scheide oder eine stärkere Vergrößerung des zu entfernenden Uterus die Zugänglichkeit des Operationsfeldes in höherem Maße erschwert. Unter diesen Umständen haben sich wohl die meisten Operateure von Anfang an damit geholfen, daß sie durch Inzision in die Scheidenwand oder in das paravaginale Gewebe das Lumen der Scheide nach Bedürfnis erweiterten. Olshausen berichtet dies von einem seiner ersten Fälle und wohl die meisten anderen sind seinem Beispiele gefolgt, ohne dieses beinahe selbstverständlichen Erleichterungsmittels für die Operation eingehende Erwähnung zu thun. Winckel spaltete in einem Fall mit enormer Enge der Scheide und bedeutender Vergrößerung des Uterus den ganzen Damm und das Septum recto-vaginale bis zum Scheidengewölbe hinauf und konnte den Uterus fast in situ ausschneiden. Die große Scheidendammwunde wurde mit fil de Florence genäht und prima intentio erreicht. Dührssen ging dann einen Schritt weiter, indem er empfahl, auf der einen Seite einen tiefen Scheidenschnitt anzulegen, welcher vom Scheidengewölbe herab die ganze Scheide durchtrennte und so tief geführt wurde, daß das cavum ischio-rectale dabei breit eröffnet wird. Der Schnitt wird auf der rechten Seite der Scheide gemacht, durchtrennt die Vagina und auch den Damm in einer Tiefe von 6—7 cm, wobei nicht nur das Vaginalrohr, sondern auch die umgebende Muskulatur, levator ani und constrictor cunei, durchtrennt werden. Die Richtung des Schnittes hält die Mitte zwischen Tubera ischii und Analöffnung. Auf diese Art wird allerdings die Zugänglichkeit des Scheidengewölbes und damit des ganzen Operationsgebietes wesentlich erhöht und der Widerstand der Weichteile des Beckenbodens beseitigt. Die Blutung aus dem Scheiden-Dammschnitt wird entweder durch Unterbindung oder durch Andrücken des in der Scheide eingesetzten Plattenspiegels beherrscht. Nach der Entfernung des Uterus wird die Scheiden-Dammwunde wieder durch die Naht geschlossen. Da in mehreren Fällen nach solchen Scheidendammincisionen in der Narbe derselben Recidive auftraten, welche nicht wohl anders denn als Impfrezidive gedeutet werden können, empfiehlt es sich, besonders bei Collumcarcinomen diese Entspannungsschnitte mit dem Paquelin anzulegen oder nachträglich zu verschorfen.

Die Dührssen'sche Inzision wurde in Frankreich von Chaput warm empfohlen. Man sieht, daß das Wesentliche des Dührssen'schen Vorschlages, abgesehen von der tieferen Inzision in der Einseitigkeit des Entspannungsschnittes liegt und es ist zugegeben, daß dadurch der beabsichtigte Zweck recht gut erreicht wird. Ich halte es nur nicht für nötig, jedesmal eine so ausgedehnte und tiefe Inzision zu machen, sondern ziehe vor, die Größe der Incision dem jeweiligen Bedürfnisse anzupassen.

Eine noch größere Zugänglichkeit des Operationsfeldes schafft Schuchardt durch ein Verfahren, bei welchem das Cavum ischio-rectale durch Vertiefung und Erweiterung des Entspannungsschnittes in noch größerer Aus-

dehnung eröffnet wird, als dies von Dührssen bereits vorgeschlagen wurde. Ob es berechtigt ist, diese Abänderung als eine eigene Methode der Totalexstirpation (paravaginale Operation) zu bezeichnen, möge dahingestellt bleiben.

Die vermehrte Zugänglichkeit des Operationsfeldes wird durch 2 Hilfsschnitte erreicht, nämlich einerseits „durch die seitliche Spaltung der ganzen Scheidewand von unten bis hinauf zum Collum und andererseits durch einen den Scheidenlängsschnitt nach hinten bis zum Kreuzbein fortsetzenden, den Mastdarm bogenförmig umkreisenden, im wesentlichen sagittalen Schnitt.“ Der Hautschnitt und die seitliche Längsspaltung werden auf der Seite ausgeführt, auf welcher die Erkrankung stark auf das Parametrium übergeht. Der Hautschnitt beginnt zwischen hinterem und mittlerem Drittel der entsprechenden Schamlippe, umkreist in schwach nach aufsen konvexem Bogen den After, 2 Finger breit von ihm entfernt bleibend, und endet am Kreuzbein. Der etwa 18—20 cm lange Schnitt wird im Fettgewebe des Cavum ischio-rectale vertieft, bis der Trichter des Musculus levator ani und die äufsere Scheidenwand freigelegt sind. Dann wird die Scheide von unten nach oben bis zur Cervix längsgespalten. Dadurch erreicht man nun eine bedeutend erleichterte Übersichtlichkeit und Zugänglichkeit des Uterus und seiner seitlichen Verbindungen. Die Exstirpation des Uterus unterscheidet sich in keiner Weise von der gewöhnlichen vaginalen Exstirpation, nur dafs man die Parametrien beiderseits besser freilegen und etwaige Krebsknoten daraus entfernen kann; auch die Blofslegung der Ureteren, ja eventuell eine nötige Resektion der Blase kann von hier aus vorgenommen werden. Die Versorgung der Wunde nach Entfernung des Uterus geschieht in der Weise, dafs die Scheide durch Knopfnähte von oben bis unten geschlossen und dann die äufsere Hautwunde bis auf eine Öffnung vereinigt wird, durch welche ein Drain in die Höhle des Cavum ischio-rectale eingelegt wird. In neuerer Zeit vernäht Schuchardt die Wunde ohne Drainage völlig und sieht meistens die Heilung prima intentione eintreten.

Man sieht schon aus der Schilderung der Operation, welche ich ziemlich wörtlich der Beschreibung Schuchardt's entnommen habe, dafs es dem Erfinder der „paravaginalen Operation“ nicht allein darum zu thun ist, eine bessere Zugänglichkeit des Operationsfeldes zu erreichen, sondern er will dieselben benützen, um Uteruscarcinome zu entfernen, welche nicht mehr auf den Fruchthalter beschränkt sind, sondern mehr oder weniger weit auf die Parametrien sich ausgedehnt haben. Die jüngste Mitteilung Schuchardt's läfst darüber auch nicht den mindesten Zweifel; denn wenn man die von ihm geschilderten Krankengeschichten liest, so beschreiben dieselben ausschliefslich nur Operationsgeschichten von Fällen, welche von jedem Gynäkologen als inoperabel bezeichnet werden. Es werden nicht nur Parametrien exstirpiert, in welchen unzweifelhaft carcinomatöse Infiltration vorhanden ist, sondern mehrmals wird der Ureter, welcher in Carcinommassen eingebettet ist, aus diesen aus-

präpariert, wobei in einem Falle der Harnleiter auf eine lange Strecke gangränös wurde. Schuchardt äufsert auch direkt, dafs die Zukunft denjenigen Operationen gehöre, welche durch möglichst vollständige Exstirpation des Uterus und der Parametrien auch weiter vorgeschrittene Carcinome mit Erfolg operieren liefsen. Ich behalte mir vor, bei der Besprechung der Anzeigestellung auf die Frage der Zulässigkeit solcher Operationen einzugehen, möchte aber doch schon hier betonen, dafs für diese Ausdehnung der Operation wenig Zustimmung erfolgen dürfte. Aus den mitgeteilten Krankengeschichten entnahm ich zunächst nur, dafs in relativ häufigen Fällen frühe Rezidive eintraten, während in den als geheilt bezeichneten Fällen die Frist seit der Operation zu kurz ist, um von einer dauernden Heilung sprechen zu können.

Unbestreitbar aber ist es, dafs durch den grofsen Entspannungsschnitt, wie er von Schuchardt vorgeschlagen wird, die Zugänglichkeit zum Operationsfelde wesentlich vergröfsert wird, und darin sehe ich eine entschiedene Bereicherung unserer operativen Technik. Der Vorschlag Schuchardt's hat auch bereits verschiedene Nachahmer gefunden, welche sich der Methode mit Vorteil bedient haben, wie z. B. Schede, Wiesinger, Krause, Kümmel, Depage, Stamm. Staude berichtet über zwei nach Schuchardt's Vorschlag operierte Fälle, in welchen beiden bald nach der Operation das Rezidiv sich einstellte. Moerike operierte bei seniler Atrophie der Scheide und des Scheidenganges aber bei nicht infiltrierten Parametrien. In ganz ähnlicher Weise wie Schuchardt operierte auch Thelen, welcher ebenfalls auf der einen Seite die grofse und kleine Schamlippe in der Mitte durchschneidet und den Schnitt unter Durchtrennung des Levator ani ungefähr 6 cm nach hinten am Anus vorbeiführt; dann wurde ebenfalls die Scheide bis zum Scheidengewölbe hinauf auf dieser Seite gespalten.

Das Bedürfnis, gröfsere Teile der Parametrien neben dem Portio- oder Cervixcarcinom zu entfernen, um womöglich günstigere Dauererfolge zu erzielen, hat früher bereits Pawlik empfunden, welcher in beide Ureteren Katheter einführte, um ohne Verletzung derselben gröfsere Teile der Parametrien mit exstirpieren zu können. In 3 Fällen entfernte er nach dieser Methode die Parametrien bis an die Beckenwand.

Mackenrodt suchte ebenfalls behufs ausgiebigerer Entfernung der seitlich vom Uterus gelegenen Teile die vaginale Totalexstirpation zu verbessern. Er umschneidet die Scheide in weiter Entfernung von der Portio und präpariert vorn und hinten die Scheidenwand in Form je eines Lappens gegen die Portio hin derartig ab, dafs er diese beiden Lappen über dem orificium externum vernähen und so das Carcinom vollständig bedecken kann. Dann wird das vordere Scheidengewölbe durch einen Medianschnitt von dem Harnröhrenwulst bis auf den Kreisschnitt gespalten und aufserdem noch die Zugänglichkeit zum Operationsfelde durch beiderseitige tiefe

Scheiden-Damminzisionen erhöht Im Anschluſs daran werden von der Cervix und insbesondere von den Ligamenta lata die Blase und damit die Ureteren in weitem Umfange abpräpariert, und nunmehr der Uterus mit möglichst groſsen Teilen der Parametrien exstirpiert: die Peritonealwunde wird dann unter Einstülpung der Stümpfe geschlossen, die Scheidendammincision durch die Naht vereinigt und die Scheide mit der supravaginalen Wundfläche durch Jodoformgaze ausgefüllt.

In jüngster Zeit bildete Mackenrodt ein Verfahren aus, bei welchem die Exstirpation des Uterus mit gröſseren Teilen der Scheide vollständig durch das Glüheisen vollzogen wird. Mackenrodt geht von der Überzeugung aus, daſs bei den bisherigen Methoden der vaginalen Operation in zahlreichen Fällen Impfungen von Krebspartikeln in frische Wunden im Sinne Winter's erfolgen, ja er geht noch weiter, indem er der Anschauung huldigt, daſs manche Rezidive dadurch entstehen, daſs durch Insulte, welche bei den bisherigen Operationsmethoden unvermeidlich sind, Krebskeime unmittelbar in die benachbarten Lymphbahnen massiert werden können. Aus diesem Grunde fordert er ein Verfahren, welches einerseits die Überimpfung von Krebspartikeln unmöglich macht und andererseits alle gröberen Insulte des Carcinoms und seiner Umgebung während der Operation ausschlieſst. Auch die Scheide muſs nach Mackenrodt's Ansicht in gröſserer Ausdehnung entfernt werden, da man nie weiſs, ob nicht latente Kontaktinfektion der Scheide bereits besteht und da er die Beobachtung gemacht hat, daſs verhältnismäſsig viele Rezidive in der Scheide auftreten. Die Operation ist nach einigen Abänderungen jetzt in folgender Weise ausgebildet. Als schneidendes Instrument dient ein dem Paquelin gleichender Galvanokauter, bei welchem eine Platinhülse auf einen dicken Porzellanstein aufgetrieben wird, welch letzterer auf elektrischem Wege erhitzt wird. Mittelst dieses Messers wird nach entsprechender Behandlung des Carcinoms (Winter) zunächst die ganze Scheide oder wenigstens die obere Hälfte derselben entfernt. Eine seitliche Scheidendamminzision, welche mittelst des Brenners ausgeführt wird und bis an die Portio hinaufreicht, legt das Operationsfeld frei. Dann wird die Scheide mit einer Pinzette angezogen, und ringsum mit dem Brenner von der Unterlage abgebrannt; die Abtragung der Scheidenwand wird dadurch wesentlich gefördert, daſs der eine etwas abpräparierte Rand der Scheide mit einer langen Klemme gefaſst und aufgerollt wird, während der Brenner die Trennung von der Blase, dem Rectum und der seitlichen Scheidenwand herbeiführt. Wird nur der obere Teil der Scheide entfernt, so beginnt man zunächst mit einem Kreisschnitt in der Mitte der Scheide. Nach Exstirpation der Scheide wird die Portio mit Zangen gefaſst, der Douglas mit dem Brenner eröffnet und dann die Blase mittelst des Brenners unter Anspannung der Blasenwand von der Cervix und weithin seitlich von den Ligamenten getrennt bis zur Eröffnung der Plica vesico-uterina. Darauf werden die Ligamenta lata von unten nach oben durch Einlegung von eigens konstruierten Schaufelzangen möglichst weit nach auſsen gefaſst, und mittelst der

Brenners die Stümpfe abgetragen und verschorft. Nachdem die Basis der Ligamenta lata beiderseits in dieser Weise abgebrannt ist, werden die Schaufelzangen der einen Seite abgenommen, wobei spritzende Gefäfse mit Köberle'schen Zangen gefafst werden. Dann werden die Zangen an höhere Teile des Ligamentum latum beiderseits angelegt und wiederum mit dem Brenner das Ligament abgetragen und der Stumpf verschorft. Der jetzt sehr bewegliche Uterus läfst sich umstülpen, die oberen Teile der Ligamenta lata werden mit Richelot'schen Klemmen gefafst und hinter denselben beiderseits eine Ligatur angelegt, worauf auch hier die Abbrennung der Stümpfe erfolgt. Nach Entfernung des Uterus wird die Scheidendamminzision durch die Naht geschlossen, wobei trotz des Brandschorfes meistens prima intentio erreicht worden sein soll. Das Peritoneum wird nicht vernäht, die ausgebrannte Höhle wird mit Jodoformgaze ausgefüllt. Der Verlauf war in der Mehrzahl der Fälle etwas fieberhaft; unter 10 Operierten sind 2, eine an Sepsis und eine mit Arteriosklerose an Herzfehler am 2. Tage unter plötzlichem Kollaps zu Grunde gegangen. Nebenverletzungen, welche direkt durch den Brenner hervorgerufen wurden, sind nicht beobachtet worden. Mackenrodt führt schliefslich an, dafs er die Methode seit einem Jahre übe und an seinen bisherigen Fällen ein lokales Rezidiv innerhalb dieses Jahres nicht beobachtet habe. Die Anregung Mackenrodt's hat in einiger Hinsicht bereits Nachahmer gefunden. Jordan bedient sich nach dem Berichte von Rosner wenigstens teilweise bei der Exstirpation des Uterus des Glüheisens, indem er die Exstirpation mit Klemmen vollzieht und an der Klemme die Stümpfe mit dem Glüheisen abträgt. Neuerdings ist auch Byrne von der partiellen Operation teilweise abgegangen und entfernt den ganzen Uterus durch die Galvanokaustik, indem er sich der glühenden Drahtschlinge wie eines Messers bedient. Auch Winter teilte in der Diskussion zu dem Mackenrodt'schen Vortrage in der Berliner Gesellschaft für Gynäkologie mit, dafs er die in Klemmen gefafsten Stümpfe der Parametrien durch das Glüheisen abtrage. Ebenso bedient sich Kümmel des Glüheisens zu gedachtem Zwecke. Auch Schroeder und Olshausen haben bekanntlich schon diesbezügliche Versuche gemacht, die aber später wieder aufgegeben wurden. Mehrfach wurde ebenfalls früher schon die Umschneidung der Scheide auf kaustischem Wege vorgenommen, so von Anderson, Simpson, Zweifel, Leopold, Jacobs.

Mackenrodt hat zunächst gezeigt, dafs sein Verfahren technisch ausführbar ist und dafs auch die Gefährlichkeit der Operation keine allzugrofse ist. Denn wenn unter den 10 zuerst Operierten 2 starben, so ist das bei einer in Ausbildung begriffenen Operation gerade kein ungünstiger Prozentsatz. Allerdings dürfte, falls die Methode weitere Verbreitung findet, zunächst das Resultat wohl ein weniger günstiges werden und insbesondere möchte ich glauben, dafs die Verletzung von Nachbarorganen sich ziemlich häufig einstellen dürfte; aber die Schwierigkeit und Gröfse des Eingriffes dürfte nicht davon abhalten, diese Operation vorzunehmen, wenn begründete Aussicht

wäre, günstigere Dauererfolge zu erreichen als dies bei unseren bisherige Operationsmethoden der Fall ist. In dieser Beziehung läfst sich natürlic über die Mackenrodt'sche Operation zur Zeit noch gar nichts sagen, den der Umstand, dafs von den 8 überlebenden Kranken keine im ersten Jahr ein nachweisbares Rezidiv hatte, macht ja allerdings einen guten Eindruck beweist aber begreiflicherweise noch gar nichts.

Mackenrodt geht vor allem von der Ansicht aus, dafs die sogenannte Impfrezidive sehr häufig bei der vaginalen Totalexstirpation veranlafst werden Ich meinerseits bin weit entfernt die Möglichkeit und das Vorkommen von Impfrezidiven in Frage zu stellen, bin aber ebenso überzeugt, dafs sie in dieser Häufigkeit ganz gewifs nicht vorkommen. Auf das Entschiedenste aber möchte ich nach meinen Erfahrungen bestreiten, dafs die Scheidenwund durch Impfrezidive in so hohem Mafse gefährdet ist, wie dies Mackenrodt annimmt; auch Winter, der sich doch am Eingehendsten mit dieser Frage beschäftigt hat, bestreitet diese Gefährdung der Scheide. Ebenso möchte ich die Ablösung der Blase von der Cervix auf kaustischem Wege für unnötig halten da auch an dieser Rezidive nur in den Fällen zu erwarten sind, in welchen die Neubildung schon sehr nahe an die Blase heran oder gar auf die Blasenwand übergegangen ist; in diesen Fällen möchte ich aber bezweifeln, dafs die Ablösung der Blase mit dem Glüheisen ohne Schädigung derselben möglich ist. Berechtigt wäre demnach die Igniexstirpation vorwiegend nur bei der Abtragung der Parametrien und auch hier glaube ich, dafs wir durch das Glüheisen mehr durch Vernichtung feinster Ausläufer des Carcinoms als durch Verhinderung eines Impfrezidivs nützen. Nach dieser Richtung waren auch die Versuche von Schroeder und Olshausen ausgedehnt worden, die aber aus Gründen ungenügender Technik nicht erfolgreich waren, während es Winter mit Hilfe der Klemmmethode gelang, die Parametrien mit dem Glüheisen zu exstirpieren.

Auch die Ansicht Mackenrodt's, dafs bei der typischen vaginalen Totalexstirpation Carcinomkeime gleichsam in die Lymphbahnen des Parametriums hinausmassiert werden, ist eine Annahme, die zwar möglich, aber nicht durch zwingende Beweise gestützt ist. Nach meinen anatomischen Anschauungen von der Anordnung der Lymphgefäfse im Parametrium liegen die Verhältnisse dafür nicht günstig, dafs Krebszellen bei einem so vorüber gehenden mechanischen Insult auf irgend weitere Strecken verschleppt werden könnten. Die klinischen Beweise, welche dafür vorgebracht werden, lassen meines Erachtens auch andere Deutung zu.

Trotzdem ich aus diesen Gründen nicht auf dem Standpunkte stehe welcher hauptsächlich Mackenrodt zur Vornahme der sogenannten Igni exstirpation veranlafst hat, bin ich doch nicht der Meinung, dafs man dies Vorschläge von Haus aus verwerfen soll. Es ist ja möglich, dafs durch das operative Vorgehen von Mackenrodt Erfolge erreicht werden, welche unsere bisherigen übertreffen; doch kann begreiflicher Weise darüber erst

nach mehreren Jahren, wenn ein gröfseres und länger beobachtetes Material vorliegt, ein abschliefsendes Urteil gefällt werden.

Schliefslich sei noch mit wenigen Worten erwähnt, dafs Czerny in einem seiner ersten Fälle das bereits von Langenbeck geübte Verfahren der subperitonealen Ausschälung des Uterus geübt hat, indem er den ganzen Uterus aus seiner peritonealen Hülle auslöste und mehrere Einrisse in den Peritonealüberzug durch Knopfnähte vereinigte. Diese Methode wurde später von Frank in einer Reihe von Fällen mit Erfolg wieder aufgenommen; ebenso operierte Lane. In neuerer Zeit berichtete Bokelmann über einen Fall, in welchem bei beabsichtigter vaginaler Totalexstirpation die Ablösung des Peritonealüberzuges so überraschend leicht gelang, dafs er den ganzen Uterus ebenfalls auf diese Art ausschälte, wobei Olshausen eines ähnlichen Falles Erwähnung that. Eine weitere Verbreitung hat die Operation nicht gefunden. Einerseits hat man die früher so grofse Ängstlichkeit vor der Eröffnung des Peritoneums so gut wie ganz verloren und andererseits dürfte doch auch die Ausschälung des Uterus durchaus nicht immer eine leichte sein, da besonders in den Fundusteilen die Anheftung des Peritoneums an den Uterus doch meistens eine so innige ist, dafs die Ausschälung mindestens schwierig und zeitraubend sein dürfte. Auch die Nachbehandlung des an Stelle des Uterus zurückbleibenden Peritonalsackes dürfte unter Umständen Schwierigkeiten machen.

Im Anschlufs an die Schilderung der verschiedenen Operationsmethoden möchte ich noch der Nebenverletzungen gedenken, welche bei der vaginalen Totalexstirpation beobachtet wurden.

Die häufigste Verletzung, über welche von den verschiedensten Seiten berichtet wird, ist die der Blase. Dieselbe kann auf verschiedene Weise eintreten; zunächst liegt die Verletzung der Blase im Bereiche der Möglichkeit bei der stumpfen Abpräparierung derselben von der vorderen Cervixwand und die Gefahr ist um so gröfser, je mehr sich die Neubildung bereits der Blase genähert hat oder wenn dieselbe gar auf die äufseren Schichten der Blasenwand übergegangen ist. Es gelingt zwar bei sehr vorsichtigem, schrittweisem Abpräparieren mit Messer und Schere wenigstens mitunter die Blasenschleimhaut zu erhalten; sehr häufig aber reifst die Blase unter solchen Umständen ein. Wenn sich der Fall überhaupt zur Fortsetzung der Operation unter diesen Umständen eignet, so ist selbstverständlich eine sorgfältige Blasennaht notwendig, oder es mufs zuvor das betreffende Blasenstück herausgeschnitten und das Loch durch die Naht vereinigt werden (Schuchardt, Leopold, Schede, Kästner u. s. w). Sehr häufig aber treten die Erscheinungen der Blasenverletzung erst kürzere oder längere Zeit nach der Operation auf, indem plötzlich die Kranke unwillkürlich einen Teil des Harns durch die Scheide verliert. In diesen Fällen ist entweder eine kleine Blasenverletzung beim Abschieben der Blase übersehen worden, oder, was noch häufiger der Fall ist, es wurde die Blase, besonders in ihren seitlichen Zipfeln, nicht genügend

vom Ligament abpräpariert und bei Anlegung einer der Ligaturen der Parametrien in die Ligatur mitgefafst, so dafs eine Nekrose der betreffenden Blasenpartie eintrat. Bei diesen meist kleineren Defekten der Blasenwand erlebt man nicht selten, dafs ein spontaner Verschlufs, offenbar unter dem Einflufs der narbigen Retraktion in der Gegend der Ligamentstümpfe eintritt: im anderen Falle mufs nach der Operation der Verschlufs der Fistel angeschlossen werden. Blasenverletzungen beider Art haben wohl alle Operateure erlebt, welche über ein gröfseres Material verfügen, und ich müfste von Czerny an, welcher gleich bei der ersten Operation die Blase verletzte, fast alle Operateure bis auf den heutigen Tag anführen, wenn ich auf die Kasuistik eingehen wollte. Kaltenbach nahm an, dafs Verletzungen des Harnapparates in etwa 10% aller Fälle vorkommen, eine Ziffer, die für die neuere Zeit wohl etwas zu hoch gegriffen sein dürfte.

Ebenso ist nicht selten eine Verletzung des einen oder gar beider Ureteren beobachtet worden. Auch dieses unter Umständen sehr bedenkliche Ereignis läfst sich vermeiden, wenn man das Abpräparieren der Blase und damit das Zurückschieben der Ureteren so gründlich als möglich vornimmt und besonders darauf achtet, dafs auch die seitlichen Partien der Blase vom Ligament nach oben zurückgeschoben werden. Es bedarf zur Vermeidung der Ureterenverletzungen nicht der Sondierung der Ureteren, wie sie von Pawlik, Kelly und Irvine vor der Operation vorgenommen wurde, vorausgesetzt, dafs man nicht Fälle operiert, bei welchen die Parametrien und die Umgebung der Ureteren oder gar diese selbst bereits carcinomatös infiltriert sind; in diesen Fällen ist die Zurückschiebung der Ureteren schwierig und nicht selten mit Verletzungen verbunden; dies sind aber Fälle, die besser überhaupt nicht operiert werden.

Die bedenklichste Verletzung des Ureters besteht jedenfalls darin, dafs derselbe von einer Ligatur umfafst und abgebunden wird. Dafs die beiderseitige Ureterenunterbindung unbedingt tödlich ist, braucht nicht weiter ausgeführt zu werden; aber auch die Unterbindung eines Ureters stellt eine äufserst bedenkliche Verletzung dar. Schatz ist zwar geneigt, darin keine durchaus ungünstige Thatsache zu erblicken, indem er meint, dafs die andere Niere bei der Unterbindung des einen Ureters vikariierend eintreten könne. Auch glaubt er beobachtet zu haben, dafs nach Unterbindung des einen Ureters derselbe einige Tage später durch Lockerung der Ligatur wieder durchgängig werden könne. Ich möchte mich jedenfalls auf einen derartigen, mindestens unwahrscheinlichen Ausgang nicht verlassen: denn wenn man sieht, dafs nach wenigen Tagen die durch die Ligatur abgeschnürten Stümpfe in ausgedehnter Weise mortifiziert und nekrotisch abgestofsen werden, so ist nicht einzusehen, warum der vollständig ligierte Ureter nicht derselben Nekrose anheimfallen sollte, vorausgesetzt, dafs die Ligaturen entsprechend festgeknotet worden sind. In der richtigen Würdigung der Gefahren der Unterbindung eines Ureters, hat auch eine

ganze Reihe von Operateuren die betreffende Niere entweder im Anschlufs an die Operation oder nachträglich exstirpiert (Stark, Boeckel, Zweifel, Piqué, Bardenheuer, J. Schmid, Schede u. a.). Von gröfstem Interesse ist ein von Zweifel mitgeteilter Fall, bei welchem bei doppelseitiger Ureterenunterbindung 48 Stunden nach der Operation die Ligaturen gelöst wurden und es wenigstens auf der einen Seite gelang, den über der Ligatur stark geschwollenen Ureter durch Streichen nach der Blase hin wieder durchgängig zu machen. Da aber die Symptome der Harnverhaltung anhielten (der beste Beweis gegen die Ansicht von Schatz) wurde am 6. Tage nach der Operation auch noch mit grofser Mühe die den anderen Ureter verschliefsende Ligatur gefunden und gelöst und auch hier die Herstellung der Wegsamkeit des Ureters erreicht. Die Kranke genas, nachdem noch 2 Abscesse, welche sich seitlich gebildet hatten, in die Blase durchgebrochen waren.

Häufiger ist zu beobachten, dafs längere oder kürzere Zeit nach der Operation Harnträufeln eintritt, ohne dafs eine Blasenverletzung nachgewiesen werden kann. In diesen Fällen ist der Ureter bei der Anlegung der Ligatur nur teilweise verletzt worden, oder aber derselbe ist durch die unmittelbar neben ihm liegende Massenligatur des einen Ligaments abgeknickt worden, wodurch teilweise Nekrose der Ureterwand bedingt wird. Auch bei diesen Ureterverletzungen ist nicht selten Spontanheilung beobachtet worden. Wird die Verletzung des Ureters während der Operation bemerkt, so kann ein Versuch zur Nahtvereinigung unternommen werden, wie dies von Tauffer und Westermark mit Erfolg geschah oder aber es wäre die Implantation des Ureters in die Blase zu versuchen. Veit und Westermark berichten über gelungene derartige Operationen, während Schroeder, Lannetoque, Heyn, Schede Mifserfolge zu verzeichnen hatten. In jüngster Zeit hat Amann jun. mehrere Fälle durch Einpflanzen des Ureters von der Bauchhöhle her mit Erfolg behandelt. Kaltenbach legte bei Ureterenfisteln eine Blasen-Scheidenfistel an und schlofs dann die Kolpokleisis an, ein Verfahren, welches jedenfalls vor der Exstirpation der Niere versucht werden sollte. Die letztere wurde wegen Ureterenfisteln wiederholt ausgeführt, hat aber immerhin ihre grofsen Gefahren, wenn die zurückbleibende Niere nicht völlig gesund ist. In einem Falle von Picqué kam es im Anschlufs an eine derartige Ureterenverletzung zu Pyonephrose und die Nephrotomie wurde als lebensrettende Operation mit Erfolg ausgeführt.

Verletzungen des Mastdarms kamen nur unter ganz besonders ungünstigen Verhältnissen vor, meist bei Verlötung des Mastdarms mit dem Uterus (v. Teuffel, Olshausen, Baeker). Auch ich habe bei dem Versuche, den Douglas zu eröffnen, das mit der hinteren Uteruswand verlötete Rektum verletzt und trotz sofort ausgeführter sorgfältiger Naht die Kranke an septischer Peritonitis verloren.

In einzelnen Fällen wurde einige Zeit nach der Operation die Bildung einer Kommunikation zwischen einer Darmschlinge und der Scheide

mit unwillkürlichem Kotabgange bemerkt (Schroeder, Saenger, v. Erlach), und zwar handelt es sich hier meist um Rezidive in der Operationsnarbe, bei welchen sich das Carcinom auf eine mit der Narbe verlötete Darmschlinge ausgebreitet hatte. Der Darmperforation gingen meist Ileuserscheinungen vorher. Von Interesse ist der Fall von v. Erlach, welcher durch Laparotomie das betreffende Darmstück ausschaltete und auf diesem Wege den unwillkürlichen Kotabgang beseitigte.

Ileus wurde vorwiegend bei offener Behandlung der Peritonealwunde beobachtet. Reichel berichtet über mehrere Fälle dieser Art, in welchen durch die Laparotomie die Abknickung des Darmes durch Lösung der betreffenden Darmschlinge behoben wurde, aber der letale Ausgang doch nicht aufzuhalten war. Griesse empfiehlt, bei Ileuserscheinungen die Lösung der Darmschlinge von der Scheide aus nach Wiedereröffnung der Operationswunde zu versuchen und falls dies nicht zum Ziele führen sollte, einen anus praeternaturalis herzustellen.

Unter den Todesursachen im Anschlusse an die Operation prävaliert bei weitem die septische Infektion, wozu in einer geringen Zahl der Fälle die Folgen des Darmverschlusses hinzutreten. Die in der Anfangszeit der Operation nicht seltenen Verluste durch Blutung bei der Operation oder an Nachblutung sind wohl in neuerer Zeit weniger häufig zu beobachten.

Pozzi betont die schlechte Prognose der Fälle, welche mit Erkrankungen der Niere kompliziert sind, während Th. Landau auf die schwere Komplikation der Zuckerharnruhr hinweist.

Ich gebe nun schliefslich eine Schilderung der vaginalen Totalexstirpation, wie ich dieselbe auszuführen pflege. Die Kranke wird mehrere Tage vor der Operation durch Entleerung des Darmes vorbereitet. Am Tage vor der Operation wird Magisterium Bismuthi zur Ruhigstellung des Darmes wie vor jeder Laparotomie verabreicht. Ebenso wird die Scheide durch desinfizierende Ausspülungen behandelt. Bei enger Scheide oder grofsem Uterus mache ich mit dem Paquelin einseitig oder beiderseitig je nach Bedürfnis seichtere oder tiefere Scheiden-Damminzisionen, stärker blutende Gefäfse werden unterbunden, geringere Blutung steht durch Einsetzen einer breiten Simon'schen Platte und Zug an derselben. Die Operation beginnt mit gründlicher Auslöffelung des Carcinoms unter ständiger Spülung mit Sublimatlösung und nachfolgender energischer Kauterisation des Carcinoms mit dem Paquelin. Diesen ersten Teil der Operation lasse ich durch einen Assistenten vornehmen, welcher sich darnach selbstverständlich gründlich zu desinfizieren hat. Die bei diesem Vorakte der Operation gebrauchten Instrumente werden bei der weiteren Operation nicht mehr verwendet. Körpercarcinome werden vorsichtig ausgelöffelt und die Uterushöhle mit 5%iger Karbollösung behandelt. Bei Körper- und Cervixcarcinomen vernähe ich, wenn irgend möglich, den äufseren Muttermund durch zahlreiche starke Fäden oder ich präpariere nach dem Vorschlage von Mackenrodt je einen Lappen aus der vorderen und

hinteren Scheiden- und Portioschleimhaut ab und vereinige dieselben über dem Muttermund durch die Naht. Ist dies, wie bei Portiocarcinomen, nicht möglich, so suche ich wenigstens durch mehrere Hackenzangen die Portio derartig zu fassen, dafs die krebsigen Flächen möglichst zugeklemmt werden. Zum Anfassen der Portio nehme ich nur bei gesunder Vaginalportion, also bei höherem Cervix- oder Körpercarcinom die gewöhnlichen Museux'schen Zangen, bei brüchiger Cervix dagegen bediene ich mich mehrzähniger Zangen, deren Zähne eng ineinandergreifen[1]). Gerade in den letzteren Fällen habe ich es auch vorteilhaft gefunden, dicke Seidenfäden von der Seite her durch den Rand der Cervix oder schon durch die Parametrien zu legen, welche weniger leicht ausreifsen und einen starken Zug am Uterus nach abwärts gestatten. Darauf wird das ganze Operationsfeld nochmals mit einer Sublimatlösung 1 : 1000 gründlich ausgespült und abgewaschen.

Nunmehr werden frische Simon'sche Platten eingesetzt, so dafs die an den Zangen nach abwärts gezogene Portio übersichtlich daliegt; aufser den Simon'schen Platten kommen während der Operation besonders bei der nun folgenden Umschneidung der Scheide nach Bedürfnis Seitenhebel bald auf der einen bald auf der anderen Seite zur Verwendung.

Dann wird die Umschneidung der Cervix möglichst weit, mindestens 2 cm von der Neubildung weg rund herum in der Art ausgeführt, dafs die ganze Scheidenschleimhaut dabei gleich durchtrennt wird. Wenn man vorne und hinten Lappen abpräpariert hat, so ist die Umschneidung damit schon gegeben. Die Umschneidung des vorderen Scheidengewölbes wird am besten da angelegt, wo durch eine quere Falte die Blasengrenze sich hervorhebt. Diese Falte kann man sich deutlich sichtbar machen, wenn man nach Olshausens Rat mit den Zangen die Portio etwas nach oben zurückschiebt, da sie dadurch sich deutlicher abhebt. Die Blutung ist bei der Umschneidung der Scheide meist nicht sehr bedeutend. Insbesondere ist eine erhebliche Blutung an der vorderen Vaginalwand meist zu vermeiden, wenn man den Schnitt nach den Seiten hin nicht zu tief führt und auf diese Art schon Teile des Parametriums mit Uterinaästen durchtrennt; stärker spritzende Gefäfse werden am besten umstochen, geringere Blutung wird gar nicht beachtet, da dieselbe nach den ersten Ligaturen der Parametrien zu stehen pflegt. Bei der Umschneidung des hinteren Scheidengewölbes spritzen eher kleinere arterielle Gefäfse, welche eine Umstechung nötig machen können.

Darauf wird der Uterus stark nach abwärts gezogen, worauf entweder mit dem Daumen der einen Hand oder mit einem Gazewischer die stumpfe Abschiebung der Blase nach oben erfolgt, wobei besonders auch auf die Abpräparierung der seitlichen Zipfel der Blase vom Ligamentum latum ge-

---

1) Brenneke gab ein eigenes Instrument an, welches bei brüchiger Cervix in den Uterus eingeführt werden sollte, um vom Corpus aus den Uterus nach abwärts ziehen zu können.

achtet wird. Der Uterus wird gewöhnlich dadurch wesentlich beweglicher, und es macht keine Schwierigkeit, jetzt schon die vordere Bauchfellfalte freizulegen und quer einzuschneiden. Die Abpräparierung der Blase gelingt fast stets ohne Schwierigkeiten durch stumpfes Zurückschieben, falls man von Anfang an in der richtigen Tiefe operiert; es ist deshalb wichtig, dafs der Schnitt, welcher die vordere Scheidenwand durchtrennt, besonders in den medianen Partien der Cervix genügend vertieft wird, damit der präparierende Finger in das zwischen Blase und Cervix gelegene Bindegewebe und nicht etwa vor die Blase gerät. In zweifelhaften Fällen ist die Orientierung durch einen in die Blase eingeführten Katheter jederzeit leicht. Schwierigkeiten beim Zurückschieben der Blase werden nur dann eintreten, wenn die Neubildung die Cervixwand schon stark durchsetzt hat und bis in die Nähe der Blase oder gar auf die Blasenwand selbst schon übergegangen ist. In diesen Fällen setzt man eine vordere breite Simon'sche Platte so an, dafs die Blase in die Höhe gezogen und gespannt wird und präpariert dann mit Messer und Schere die Blase zurück, wenn es nicht angezeigt ist unter diesen Umständen die Operation überhaupt abzubrechen, was in diesem Stadium derselben jederzeit geschehen kann.

Läfst sich der Uterus wegen straffer Parametrien oder aus irgend einem anderen Grunde nach der Umschneidung der Portio und dem Zurückschieben der Blase nicht gut herunterziehen, so halte ich mich mit der Aufsuchung und Eröffnung der Excavatio vesico-uterina nicht länger auf, sondern gehe gleich an die Eröffnung des Douglas.

Zu diesem Behufe wird die Cervix mittelst der Zangen und Fadenschlingen so stark als möglich nach vorne gegen die Symphyse erhoben, so dafs das hintere Scheidengewölbe gut übersichtlich wird. Bei der Umschneidung lege ich den hinteren Schnitt von vornherein etwas höher nach hinten, so dafs nicht selten schon hierbei der Douglas eröffnet wird (Landau). Ist dies nicht der Fall, so wird die Scheidenschleimhaut etwas zurückpräpariert, wobei gewöhnlich das bläulich durchscheinende Peritoneum des Douglas'schen Raumes sichtbar wird und quer eingeschnitten werden kann. Bei diesem Zurückpräparieren der Scheide kommt es nicht selten vor, dafs die unterste Tasche des Douglas von der Cervix mit abpräpariert wird, worauf wohl zu achten ist, weil man sonst immer mehr und mehr das Peritoneum von der hinteren Cervixwand unter nicht unbeträchtlicher Blutung abpräpariert, ohne dabei den Douglas zu finden. In einem solchen Falle mufs der Douglas an der zurückpräparierten Scheidenwand gesucht werden. Sobald der Douglas eröffnet ist, wird das Peritoneum der hinteren Douglaswand an den Wundrand der Scheide durch eine Katgutnaht angeheftet; sollte es aus der hinteren Scheidenwand noch bluten, so lege ich 2—3 derartige Nähte. In die Öffnung der Bauchhöhle wird ein sterilisierter Schwamm oder ein Gazetupfer geschoben, an welchem zur Unterscheidung gegenüber den Katgutligaturen ein Seidenfaden oder Silberdraht befestigt ist.

Darauf senkt man die Cervix wieder nach abwärts, überzeugt sich am besten nochmals, ob die Blase nach allen Seiten, besonders seitlich, genügend in die Höhe geschoben ist und es erfolgt nun die Anlegung der Ligaturen zur Abbindung der Parametrien und der Ligamenta lata. Handelt es sich um ein Corpuscarcinom oder um ein frühes Stadium von Portio- oder Cervixcarcinom mit deutlich nachweisbar intakten Parametrien, so pflege ich zunächst auf der einen und dann auf der anderen Seite diese letzteren bis in die Höhe des inneren Muttermundes abzubinden und abzutragen. Hat sich aber das Carcinom nach einer Seite hin den Parametrien stark genähert oder ist es dort auf die Scheide schon etwas übergegangen, so verfahre ich nach dem Rate Olshausen's und binde zunächst die ganze unverdächtig erscheinende Seite des Uterus ab, um dann die gefährdete Seite zuletzt und zwar von oben nach unten abzubinden, so dafs die Abbindung des verdächtigen Parametriums den letzeren Akt der Auslösung des Uterus bildet. Die Anlegung der Ligaturen wird in der Weise gemacht, dafs der Zeigefinger der linken Hand in den Douglas eingeführt wird und so das abzubindende Ligament von hinten her umfafst. Der Daumen derselben Hand liegt auf der vorderen Fläche des Parametriums, wobei man sehr gut nochmals die Beschaffenheit der Parametrien zwischen den beiden Fingern prüfen und verdächtige Knoten und dergleichen wahrnehmen kann. Nunmehr wird mit einer Dechamp'schen Nadel möglichst weit seitlich von vorne her das Parametrium durchstochen (Olshausen legt jede Ligatur vom Douglas aus), wobei ein Seitenhebel Raum und Übersichtlichkeit schafft; die hintere Simonsche Platte wird vor der Abbindung gewöhnlich entfernt, um die die Parametrien umfassende Hand nicht zu behindern. Die Dechamp'sche Nadel wird von dem in den Douglas eingeführten Finger aufgenommen und dann aus dem Douglas herausgeleitet, worauf ein kleines stumpfes Häkchen das eine Ende des Katgutfadens erfafst und in die Scheide vorzieht. Ich verwende in neuerer Zeit ausschliefslich starke Katgutfäden, welche sogar vor stärksten Nummern der Seide den Vorteil haben, dafs sie beim Knoten weniger leicht abreifsen. Mit der ersten Ligatur fasse ich gewöhnlich die Hälfte der Basis des Parametriums, worauf dann diese Ligatur möglichst weit nach der Seite hin festgeknotet wird. Mit starker Cooper'scher Schere wird darauf der unterbundene Teil des Ligaments abgetragen; dann wird höher nach oben in derselben Weise unter Leitung der Finger der nächste Teil der Parametrien in eine Ligatur gefafst, unterbunden und abgetragen. Wenn die Raumverhältnisse einigermafsen günstig sind, lege ich diese Ligatur gerne mit scharfen Nadeln und führe sie etwas hinter der bereits geknoteten Ligatur im Parametrium heraus, um sie auf die Art zu versichern und ein Abgleiten zu verhüten; auch die erste Ligatur kann vorteilhaft dadurch versichert werden, dafs man den Scheidenwandrand dabei etwas mitfafst und den Ligamentstumpf auf die Scheide hinaufknotet (Veit). Nachdem auch dieser Teil des Parametriums vor der Ligatur abgeschnitten ist, überzeugt man sich zunächst, ob aus den Stümpfen auch beim Nachgeben des Zuges am Uterus

keinerlei Blutung erfolgt; Blutung aus dem Cervixgewebe wird nicht weiter beachtet. Darauf wird in entsprechenden Fällen in derselben Weise das Parametrium der anderen Seite ligiert und abgebunden. Meistens ist jetzt der Uterus bedeutend beweglicher und läfst sich stärker in oder vor die Scheide vorziehen.

Ist dies der Fall, so wird eine breite Simon'sche Platte vorne eingesetzt, die Blase damit in die Höhe genommen und nunmehr macht es gewöhnlich keine Schwierigkeiten, die durch ihre Verschieblichkeit leicht erkennbare Bauchfellfalte freizulegen und mit der Schere quer zu durchtrennen. Das Peritoneum der vorderen Bauchfellwand wird darauf an dem vorderen Scheidenwundrand durch eine Naht angeheftet. Ist der Uterus nicht zu grofs und einigermafsen beweglich, so wird er durch die Öffnung in der vorderen Bauchfelltasche vorgeholt. Dazu wird die vordere Platte in die Öffnung des Bauchfelles eingesetzt und mit gut fassenden Hakenzangen der Uterus gefafst und womöglich mit der einen Kante vorgezogen. Wenn man mehrmals hintereinander die Zangen immer wieder höher einsetzt, so gelingt es meist leicht, den Uteruskörper vor die Scheide zu entwickeln. Dann werden von oben nach unten durch 2—3 Ligaturen die Anhänge der einen Seite abgebunden, wobei ich mich mit Vorliebe der scharfen Nadeln bediene, um jede Ligatur gut versichern zu können. Ist der Uterus nach einer Seite frei, so ist die Abbindung der Ligamenta lata der anderen Seite sehr leicht zu bewerkstelligen.

Ist der Uterus von vornherein schwer herabziehbar oder handelt es sich um einen grofsen Uterus oder aber um ein Körpercarcinom mit dünner Uteruswand, welche bei dem Einsetzen von Hakenzangen womöglich einreifsen und Krebsjauche über das Operationsfeld entleeren könnte, dann wird der Uterus nicht vorne umgestülpt, sondern in situ abgebunden. Dabei werden immer höher hinauf die Ligamente zwischen die Finger gefafst, Ligaturen nach der Seite hin angelegt und dann gegen den Uterus hin abgeschnitten, bis schliefslich der Zeigefinger um die oberste Kuppe des Ligamentum latum herumgreifen und diesen letzteren Teil vorziehen und zur Unterbindung bringen kann. Man kann diese Unterbindung bald auf der einen bald auf der anderen Seite vornehmen, so dafs die Entwickelung des Uterus eine spiralige wird (v. Winckel), oder aber man geht zunächst an der einen Seite in die Höhe und sucht diese ganze Seite abzubinden und abzutragen, um dann, nachdem der Uterus auf der einen Seite frei geworden ist, diesen vorzuziehen und darauf die Unterbindung von oben nach unten vorzunehmen. Wenn man auf diese Art als letzten Akt der Operation die Unterbindung des einen Parametriums vornimmt, so kann man dieses durch Zug am Uterus in möglichst ausgedehnter Weise freilegen und hat den nötigen Raum, um die Ligaturen zur Abbindung dieses Parametriums möglichst weit nach der Beckenwand hin zu legen, und demnach grofse Teile des parametranen Bindegewebes mit zu entfernen.

Bei der Abbindung des oberen Teils der Ligamenta lata mufs auch in den einzelnen Fällen die Frage entschieden werden, ob die Ovarien und der laterale Teil der Tuben mit entfernt werden oder zurückbleiben sollen. Ich verfahre in dieser Beziehung so, dafs ich die Anhänge grundsätzlich bei Körpercarcinomen (Reichel) und aufserdem dann entferne, wenn sie erkrankt sind. Dies gilt nicht nur für vergröfserte oder cystisch degenerierte Ovarien, sondern insbesondere auch von allen Tubenerkrankungen, von denen eitriger Inhalt der Tube unbedingt die Entfernung fordert, da wiederholt von hier aus septische Infektionen der Bauchhöhle hervorgerufen wurden. In allen anderen Fällen verfahre ich so, dafs, wenn die Anhänge mit dem Uterus vorfallen oder sonst bequem zu entfernen sind, dieselben exstirpiert werden; im gegenteiligen Falle werden sie zurückgelassen. Wenn es möglich ist, lege ich bei der Entfernung der Anhänge die Ligaturen gleich durch das Ligam. infundibulo-pelvicum, während Ovarium und Tube in eine Nelaton'sche Zange gefafst und nach abwärts gezogen werden. Ist der Raum etwas beengt und die Exstirpation dadurch erschwert, so binde ich zuerst den Uterus von den Ligamenten ab oder fasse dieselben vorläufig in eine Klemme und exstirpiere die Anhänge erst nach der Entfernung des Uterus. Im allgemeinen ziehe ich das Zurücklassen der Anhänge vor, weil sich die Ligamentstümpfe unter diesen Umständen bequemer herunterziehen und in die Winkel der Peritonealwunde einnähen lassen.

Nachdem der Uterus mit oder ohne Anhänge entfernt ist, werden breite Simon'sche Platten und Seitenhebel eingesetzt und zunächst mit trockenen Gazetupfern die ganze offen liegende Höhle gründlichst von Blut gereinigt. Drängt sich während dieser Freilegung der Höhle eine Darmschlinge neben dem noch in der Bauchhöhle liegenden Schwamme oder angeseilten Tupfer herunter, so wird dieselbe durch einen Stieltupfer zurückgeschoben und zurückgehalten; dann werden die Ligaturen der beiden Seiten einer genauen Besichtigung unterzogen; erfolgt irgendwo noch eine Blutung aus den Ligamenstümpfen, so wird die betreffende Stelle mit einer Klemme gefafst und mit scharfer Nadel eine weitere Ligatur hinter die bereits liegende gelegt. Besonderes Gewicht ist darauf zu legen, dafs bei dieser Besichtigung die Ligaturen nicht straff angezogen werden, da während des Zuges die Blutung scheinbar steht, während beim Nachlassen des Zuges wieder Blut durchsickert. Meistens sickert aus der hinteren Peripherie der Scheidenwunde etwas Blut durch, so dafs hier noch eine oder zwei Umstechungen notwendig werden. Dann führe ich in die Bauchhöhle eine Hand ein und taste die seitliche Beckenwand besonders in der Gegend des Ileosakralgelenkes aus, um nachzusehen, ob nicht eine vergröfserte Iliakaldrüse fühlbar ist und schreite nun zum Schlufs der Bauchhöhle.

Zu diesem Zwecke werden die beiden Nähte, von denen die eine die vordere Scheidenwand mit Peritoneum, die andere ebenso die hintere Scheidenwand gefafst hatten, nach abwärts gezogen und zugleich wird das

ganze Bündel der Ligamentstümpfe der einen Seite im seitlichen Wundwinkel mit mäfsigem Zuge vorgezogen. Nun wird eine Naht im äufsersten Wundwinkel dieser Seite durchgelegt, welche zuerst die vordere Scheidenwand mit Peritoneum, dann den Ligamentstumpf vor der Ligatur, dann Peritoneum und hintere Scheidenwand fafst und sofort geknotet wird. Ebenso wird eine zweite Nadel an der inneren Seite der Ligamentstümpfe dieser Seite durchgelegt und geknotet[1]). Nachdem dieselbe Prozedur auf der anderen Seite unter Einnähung der Stümpfe vollzogen ist, bleibt in der Mitte noch eine schmale Öffnung, durch welche nun der in der Bauchhöhle liegende Schwamm oder Tupfer entfernt wird und nun wird endlich durch 2—3 Nähte auch dieser Spalt geschlossen; ist eine schwierige Lösung der Anhänge notwendig geworden oder vielleicht Eiter aus einer Tube bei der Lösung über das Operationsfeld geflossen oder ist Krebsjauche wiederholt aus dem Uterus ausgelaufen und dadurch das Operationsfeld verunreinigt worden, so lasse ich diesen mittleren Spalt offen und führe einen Streifen Jodoformgaze in die Bauchhöhle hinauf, welcher durch die Öffnung in die Scheide hineinreicht und auch diese noch locker ausfüllt.

Eine Nachbehandlung ist in den meisten Fällen in den ersten Tagen kaum nötig. Die Kranke wird in Rückenlage im Bett gehalten, der Urin nur bei Unmöglichkeit der spontanen Urinentleerung mit dem Katheter entleert. Am 3. Tage erhält die Kranke, wenn nicht spontan Stuhlentleerung eintritt, ein leichtes Abführmittel, wobei durch nicht zu voluminöse Einläufe in den Mastdarm die Stuhlentleerung noch befördert wird. Erheblichere Schmerzen pflegen gewöhnlich nur im unmittelbaren Anschlufs an die Operation aufzutreten, meistens erfreuen sich die Kranken schon am 2. Tage nach der Operation eines relativen Wohlbefindens, so dafs der Gebrauch der Narkotika meist unerheblich ist. Vielfach mache ich die Beobachtung, dafs in der ersten und mitunter auch in der zweiten Woche die Nahrungsaufnahme nicht ganz befriedigend ist, und ich glaube nicht fehl zu gehen, wenn ich dies auf die häufigen, wenn auch meistens nicht erheblichen Fiebersteigerungen zurückführe.

Ich mufs gestehen, dafs ich oft erstaunt bin, wenn von einzelnen Autoren berichtet wird, dafs sie nur in wenigen Fällen Steigerung der Körperwärme beobachteten. Nach meinen Operationen ist dies in der bedeutenden Mehrzahl der Fall gewesen und zwar bei offener wie geschlossener Behandlung der Bauchwunde. Wenn man die ausgedehnte Stumpfnekrose betrachtet, bei welcher sich im Laufe der zweiten Woche grofse Stücke der nekrotischen Stümpfe abstofsen, und wenn man beobachtet, dafs bei der Entfernung der Jodoformgaze mehrere Tage nach der Operation fast immer etwas

[1]) Entschieden praktisch ist auch das Verfahren von Schauta, welcher die Nadel zum seitlichen Scheidenverschlufs so anlegt, dafs sie beim Knoten die Ligamentstümpfe umfafst und als Massenligatur zusammenschnürt.

übler Geruch aus der Scheide sich entwickelt, welcher auf Zersetzungsvorgänge in der Scheide hindeutet, so ist es nicht verwunderlich, dass ein mäfsiges Resorptionsfieber bei vielen Kranken zu beobachten ist.

Wenn die Bauchhöhle durch die Naht geschlossen wurde, lasse ich die Jodoformgaze, mit welcher die Scheide ausgefüllt worden war, 8—9 Tage ruhig liegen. Wenn die Bauchwunde mit Jodoformgaze drainiert wurde, so wird dieselbe am 6. oder 7. Tage herausgezogen. In beiden Fällen wird nach Reinigung der Scheide neuerdings Jodoformgaze in diese eingelegt. Da ich mit Katgut abbinde, bedarf es einer eigenen Entfernung der Nähte nicht, doch ist es vorteilhaft, gegen das Ende der zweiten Woche hin die nekrotischen Stümpfe, falls sie nicht von selbst abgestofsen sind, durch leichten Zug mit der Kornzange zu entfernen. Jeder stärkere Zug ist dabei durchaus zu vermeiden, da sonst eine Nachblutung eintreten kann. Nach der Entfernung der Stümpfe zeigt sich gewöhnlich beiderseits eine Vertiefung der sonst glatt geheilten queren Wunde. In diesen Vertiefungen entwickelt sich eine ziemlich lebhafte Granulation mit nachfolgender Vernarbung. Hat man mit Seide abgebunden und die oft sehr versteckt liegenden Fadenligaturen nicht alle entfernen können, so bilden sich um solche Fäden herum später oft starke Granulationen, so dafs oft himbeerähnlich eine gröfsere Granulationsmasse in die Scheide hineinwächst. Ebenso kann von einem Tubenstumpf ausgehend eine lebhafte Wucherung der Schleimhaut in die Scheide hinein erfolgen, so dafs auch unter diesen Umständen eine hochrote, hahnenkammähnliche Geschwulst aus einem Wundwinkel heraus in die Scheide ragt. Unter beiden Umständen kommt es bei der späteren Digitaluntersuchung zu Blutungen, welche natürlich in erster Linie den Gedanken hervorrufen, es könnte ein Rezidiv vorliegen. Meistens läfst aber die bimanuelle Untersuchung allein schon diese Verhältnisse leicht erkennen, oder es giebt die mikroskopische Untersuchung den entsprechenden Aufschlufs. Im Anfange der 3. Woche stehen die Kranken zum ersten Male auf, um im Anfang der 4. Woche bei glatten Verlauf nach Hause entlassen zu werden.

Die vaginale Totalexstirpation des Uterus unter Anwendung von Klemmen.

Litteratur.

Abel, Zur Technik der vaginalen Uterusexstirpation. Arch. f. Gyn., Bd. XLVI, p. 166.

Acconci, Hysterectomia. Atti della soc. ital. di ost. e gin., Vol. II.

Arendt, Über das Klemmverfahren bei der vaginalen Radikaloperation. Centralbl. f. Gyn. 1897, p. 505.

Bastianelli, La riforma med. 1892, Nr. 208.

Baudron, De l'hystérectomie vaginale. Paris 1894.

Boeckel, J., Des indications de l'hystérectomie vaginale en dehors du cancer de l'utérus. Gaz. méd. de Strafsb. 1892, LI, 37, 49, 75.

Bossi, Zur Technik der Hysterektomie. Ref. Monatsschr. f. Geb. u. Gyn., Bd. IV, p. 612.

Brandt u. Rode, Die vaginale Hysterektomie mit besonderer Berücksichtigung der Forcipressurmethode. Norsk. Mag. f. Lägevid. 1896, Nr. 3.

Brödtmann, Über die Anwendung blutstillender Zangen bei der vaginalen Totalexstirpation des Uterus. Diss. Berlin 1891.

Buffet, Epithélioma du col utérin chez une femme de 31 ans; anémie considérable; hystérectomie vaginale; hémostase avec les pinces de Péan; guérison. Gaz. d. hôp., Par. 1886, LIX, p. 647.

Burkhard, 50 Fälle etc. Arch. f. Gyn., Bd. LIII, Heft 2.

Chuffart, De l'hémostase dans l'hystérectomie vaginal. Thèse de Lille 1894/95.

Carstens, J. H., Technique of vaginal hysterectomy. Am. J. Obst. N. Y. 1892, XXVI, p. 918—21.

Derselbe, Vaginal hysterectomy; ligature or clamps. Am. Gyn., J. Toledo 1892, II, p. 285—87.

Cleveland, C., A modification of Dr. Polk's forceps for vaginal hysterectomy, with method of operating. Am. J. Obst. N. Y. 1891, XXIV, p. 601—3.

Condamin, Note sur un point de l'hémostase dans l'hystérectomie vaginale; modification à apporter au premier temp de cette opération. Lyon méd. 1895, Nr. 26, p. 282.

Courtin, Étude critique sur les moyens chirurgicaux appliqués au traitement du cancer de l'utérus. Gaz. hebd. des sc. méd. de Bordeaux, Nr. 48, 1895, p. 566.

Debaisieux, Presse Méd. Belge 1891, p. 766.

Delaunay, Modification au procédé d'hystérectomie de Richelot. Congr. de chirurgie Paris 1895.

Demons, Comptes rendus du Congr. franç. de chir., 3. session 1888, p. 372.

Desguin, L., Hystérectomie vaginale par morcellement. Ann. Soc. de méd. d'Anvers 1892, LIV, p. 211.

Derselbe, Modification à l'opération de l'hystérectomie vaginale (ouverture dernière du Douglas). Ann. Soc. de méd. d'Anvers 1894, LVI, p. 107—26.

Derselbe, Zur Technik der vaginalen Hysterektomie. Verfahren, um die untere Grenze der Blase zu erkennen und sie von dem Operationsfeld zu entfernen. Centralbl. f. Gyn., Bd. XX, p. 1285.

Dewandre, Trois hystérectomies vaginales d'après le procédé de Doyen. Bull. de la Soc. belge de Gyn. Bruxelles 1894, p. 110.

Discussion sur le traitement du cancer de l'utérus Bull. et mém. Soc. d. chir. d. Par. 1888, XIV, 798, 821, 877, 902, 926.

Döderlein, Zur Technik der vaginalen Totalexstirpation, Klammer oder Ligatur? Centr. f. Gyn. 1897, Nr. 3.

Doléris et L. G. Richelot. Emploi des pinces dans l'hystérectomie vaginale. N. Arch. d'Obst. et de Gyn., Par. 1889, IV, p. 449—53.

Doléris, Nouv. Arch. d'obst. et de gyn. 1887, p. 11.

Doyen, Deux Procédés inédits d'hystérectomie abdominale et vaginale. Paris 1893.

Derselbe, 324 opérations sur l'utérus ses annexes. Arch prov. d. chir., Par. 1892, I, p. 435–6.

Derselbe, Manuel opératoire de l'hystérectomie vaginale. Belg. méd., II, p. 32.

Derselbe, Modifications à l'hystérectomie. J. d. accouch. Liège 1894, XV, p. 181—4.

Derselbe, Modifications de l'hystérectomie abdominale et vaginale. Ann. Soc. de méd. d'Anvers 1894, LVI, p. 87—101.

Doyen, Nouv. pinces pour les ligaments larges. Bull. et Mém. Soc. de chir., mars 1888, p. 163.

Duchamp, V., De l'hystérectomie totale par le vagin dans les cancers du sol de l'utérus. Lyon méd., 1889, LX, p. 549—57.

Dudley, E. C., Pressure forceps versus the ligature and the suture in vaginal hysterectomy. Tr. Am. Gyn. Soc., Philad. 1888, XIII, p. 191–208.

Duncan, A., The Lancet 1886, Bd. I, p. 682 u. 825.

Dunn, Vaginal Hysterectomy by the Clamp Method. The Amer. Journ. of Obst. Vol. XXXIV, p. 509.

Duret, H., De l'hystérectomie vaginale pour cancer utérin (indications opératoires et hémostase). J. d. sc. méd. de Lille 1892, I, p. 553–8.

Emmet, B., Broad-ligamentclamps for use in vaginal hysterectomy and drainage trocar. Med. Rec. N. Y. 1892, XLI, p. 334.

Erlach, Ärztlicher Bericht des Maria Theresia-Frauen-Hospitals in Wien über das Jahr 1894. Wien, Ch. Keisser u. M. Werther.

Ferrier, F. et H. Hartmann, Des résultats immédiats et éloignés de l'hystérectomie vaginale dans le cancer de l'utérus. Rev. d. chir., Par. 1892, XII, p. 295—329.

Fournel, La blessure des uretères au cours de l'hystérectomie vaginale. Gaz. des Hôp., 1895, p. 49.

Freund, M. B., Zeitschr. f. Geb. u. Gyn., VI, p. 358.

Gallet, Les fistules consécutives à l'hystérectomie vaginale. Arch. d. Tocol. et d. Gyn., XXI, p. 288.

Garceau, The French method of vaginal hysterectomy. Ann. of Gyn. and Paed., 1895, p. 374.

Derselbe, Vaginal hysterectomy as done in France. Am. J. of Obst. mars., 1895, p. 305.

Gesellschaft für Geburtshilfe zu Leipzig, Diskussion 20. VII. 96. Centralbl. f. Gyn. 1897, Nr. 3.

Gomet, De l'hystérectomie vaginale en France. Thèse de Paris 1886.

Gutierez, Der akut auftretende Darmverschlufs nach vaginaler Hysterektomie. Ref. in Monatsschr. f. Geb. u. Gyn., Bd. IV, p. 611.

Hall, Am. Journ. obst. 1892, p. 812.

Herzfeld, Klinischer Bericht über 1000 Bauchhöhlenoperationen als Beitrag zur Lehre von der Indikation und Technik der Coeliotomie. Leipzig u. Berlin, Fr. Deuticke.

Hildebrandt, Die vaginale Totalexstirpation des carcinomatösen Uterus mit Anwendung der Müller'schen Zangen nebst kasuistischen Beiträgen. Inaug.-Diss., Greifswald 1887.

Hubert, Rapport de la commission qui a été chargée d'examiner la note de M. Dewandre, a Anvers sur l'hystérectomie. Bull. Acad. roy. de méd. de Belg., Brux. 1890, IV, p. 296—98.

Hunter, Med. Record 1889, p. 147.

Jacobs, Du cancer utérin, traitement radical. Presse méd., XLVII, p. 31.

Derselbe, Radikale Behandlung des Uteruscarcinoms. Ann. de l'Institut Ste. Anne, Nr. 2, 1895.

Derselbe, Klinische Resultate etc. Belgische Ges. f. Gyn. u. Geb. in Brüssel. Centralbl. f. Gyn. 1896, Nr. 29.

Jacobs, fils, De la cure radicale du cancer utérin par l'hystérectomie vaginale totale. J. de méd. chir. et pharmacol., Brux. 1889, LXXXVII, p. 134—45.

Jayle, Pathogenese einiger Recto-Vaginalfisteln nach vaginaler Hysterektomie. Ann. de gyn. et d'obst. 1896, Nr. 2.

Inverardi, Sperimentale 1892. Nr. VI.

Iversen, Deutsche med. Woch. 1892, Nr. 40, ff.

Kocks, Über die Totalexstirpation des Uterus. Arch. f. Gyn., Bd. XIV u. Centralbl. f. Gyn. 1882, Nr. 8.

Küstner, Über die Freund'sche Operation bei Gebärmutterkrebs. Sammlung klin. Vortr. Nr. 204, p. 1143.

Lairé, Des résultats éloignés de l'hystérectomie vaginale totale dans le cancer de l'utérus. Thès. Paris.

Landau, L., Über die neue (französische) Methode der Uterusexstirpation bei Carcinom. Wien. med. Bl. 1888, XI, p. 209—12.

Derselbe, Über Klemmbehandlung bei Carcinoma und Myoma uteri, bei Pyosalpinx oder Beckeneiterungen. Verh. d. deutsch. Ges. f. Gyn., VI, p. 414.

Derselbe, Zur Diagnose und Therapie des Gebärmutterkrebses. Volkmann's Sammlung klin. Vorträge, Nr. 338.

Derselbe, Zur Behandlung des Gebärmutterkrebses. Berl. klin. Wochenschr., 1888, Nr. 10.

Derselbe, Bemerkung etc. Centralbl. f. Gyn. 1896, Nr. 9.

Derselbe, Entgegnung etc. Centralbl. f. Gyn. 1897, Nr. 2.

Landau, L. u. Th., Die vaginale Radikaloperation. Berlin 1886, Hirschwald.

Landau, Max, Über abdominale und vaginale Operationsverfahren. Arch. f. Gyn., XLVI, 1. p. 101.

Landau, Th., Zur Technik und Indikation der Totalexstirpation des Uterus bei Carcinom. Centralbl. f. Gyn. XVII, 23. p. 525. Berl. klin. Wochenschr. XXX, p. 27.

Derselbe, Die Technik der vaginalen Radikaloperation. Deutsch. med. Ztg., Berl. 1894. XV, 799, 811, 823.

Mackenrodt, Demonstration zweier Uteri etc. Centralbl. f. Gyn., XIX, p. 21.

Madec, Traitement chirurgical du cancer de l'utérus. Thèse de Paris 1887.

Malapert, M., Du manuel opératoire de l'hystérectomie vaginale. Paris 1893.

Mangiagalli, Intern. Kongr. f. Geb. u. Gyn. Brüssel 1894.

Marchand, A. H., Note sur la valeur thérapeutique de l'hystérectomie vaginale dans le traitement du cancer utérin. Bull. et mém. Soc. d. chir. d. Par. 1892, XVIII, p. 66—73.

Maugnai, A., Sulla forcipressura nella exstirpazione totale dell' uterus della via della vagina. Riforma med., Napoli 1889, V, p. 975, 980.

Mialaret, Th., Cancer de l'utérus. Étude du manuel opératoire de l'hystérectomie. vaginale. Difficultés, dangers; résultats immédiats; résultats éloignés de l'opération Bordeaux 1888.

Monlonguet, Hysterectomie vaginale. Arch. prov. de chir. 1897, Nr. 5.

Morison, R. Cancer of uterine cervix; vaginal hystérectomy; broad ligaments clamped; recovered. Edinb. M. J., 1894—95, XL, p. 619—21.

Müller, P., Die Anwendung blutstillender Zangen bei der vaginalen Totalexstirpation des Uterus. Centralbl. f. Gyn. 1887, Nr. 12.

Nyhoff, G. C., Einige Bemerkungen in Bezug auf eine vaginale Hysterektomie nach der Methode Doyen (Reims) Ned. Tydschr. v. Verlosk. en Gyn. 7. Jaarg., p. 211.

Péan, Comptes-rendus du Congrès franç. de chir. 1886, p. 388.

Derselbe, Diagnostic et traitement de tumeurs de l'abdomen et du bassin. Paris 1895. Masson.

Péan, Du manuel opératoire de l'hystérectomie vaginale totale. Rev. gén. de clin. et de thérap. Par. 1890, IV, p. 574—6.

Derselbe, Du morcellement appliqué à l'ablation totale de l'utérus dans certains cas de tumeurs fibreuses et cancéreuses. Gaz. d. hôp., Par. 1886, LIX, p. 65—67.

Pernice, Behandlung des Carcinoma uteri. Sitzung d. Greifsw. med. Vereins vom 17. XI. 1888. Deutsche med. Wochenschr. 1889, p. 112—113.

Pichevin, Dilatation vulvo-vaginale et hystérectomie vaginale. Arch. de Tocol. et de Gyn. Vol. XXI, p. 388.

Derselbe, Vaginale Hysterektomie und Blutungen. Gaz. méd. de Par. 1895, Nr. 11.

Polk, Transact. of the obstet Soc. of New-York. Amer. Journ. of obst. 1888, p. 302.

Pozzi, Indicat. et techn. de l'hystérectomie vaginale pour cancer. Annal. de gynéc. août 1888, p. 81.

Raether, Demonstration eines carcinomatösen Uterus etc. Centralbl. f. Gyn. 1889, Nr. 15.

Richelot, Dernierès résultats de l'hystérectomie vaginale. Ann. d. Gynéc. et d'Obst. 1895, XLIV, p. 422.

Derselbe, L'hystérectomie vaginale contre le cancer de l'utérus et les affections non cancéreuses. Paris 1894, O. Doin.

Derselbe, De l'hystérectomie vaginale. Rev. d. chir., Par. 1886, VI, p. 950—52. Union méd. Par. 1891, LII, p. 649—62.

Derselbe, L'hystérectomie vaginale contre le cancer utérin. Bull. et mém. Soc. de chir., Paris 1885, p. 749 u. 1891, XVII, p. 617—30 (Diskussion) p. 666, 688, 708.

Derselbe, Note sur l'hystérectomie vaginale; question de la récidive. Union méd., Par. 1887, XLIII, p. 521—25.

Derselbe, Manuel opératoire de l'hystérectomie vaginale. Arch. gén. de méd., Par. 1893, I, p. 641; II, p. 30.

Derselbe, Hystérectomie vaginale. Union méd., Par. 1886, 3. s., XLI, p. 337—41.

Derselbe, De l'hystérectomie vaginale; indications et de manuel opératoire. Congr. franç. de chirg. Proc.-verb. etc. 1886, Par. 1887, II, p. 375—91.

Derselbe, Nouv. Arch. d'obst. et de gyn 25. oct. 1889, p. 449.

Rouffart, Indications et manuel opératoire de l'hystérectomie. Rev. gén. de clin. et de thérap. Par. 1894, VIII, p. 49—55.

Derselbe, Contribution à l'étude de l'hystérectomie. J. d. méd. chir. et pharmacol. Brux. 1889, LXXXVII, p. 166, 193.

Ruge, P., Beitrag zur vaginalen Totalexstirpation des Uterus. Zeitschr. für Geb. u. Gyn., XXXII, p. 272.

Ruggi, Bull. della Scienze. med. d. Bologna 1893, Bd. IV.

Sadowsky, Über Doyen's Methode etc. Journ. akuscherstwa i shenskisch Bolesnei 1896, Nr. 4.

Sänger, M., Replik etc. Centralbl. f. Gyn. 1897, Nr. 2.

Derselbe, Über vaginale Klemmenhysterektomie. Centralbl. f. Gyn. 1897, Nr. 3.

Derselbe, Zur Doyen'schen Methode der Hysterectomia vaginalis. Centralbl. f. Gyn. 1896, Nr. 3.

Derselbe, Zur Geschichte der vaginalen Hysterektomie nach Doyen. Centralbl. f. Gyn. 1896, Nr. 51.

Sajaitzky, Drei Fälle von Exstirpation per vaginam des krebskranken Uterus mit Hilfe der Richelot'schen Klemmpincetten. Medizinskoje obsrenie 1895, Nr. 9.

Derselbe, Trois cas d'hystérectomie de Schroeder à l'aide des pinces de Richelot. Ann. de Gyn. et d'Obst., XLIV, p. 486.

Schramm, Carcinomatöser Uterus mittelst der Richelot'schen Klammern exstirpiert. Gyn. Gesellsch. zu Dresden. Centralbl. f. Gyn. 1891, p. 113.

Derselbe, 33 vaginale Uterusexstirpationen nach Péan-Richelot. Arch. f. Gyn., Bd. LII.

Secheyron, Traité de l'hystérotomie et d'hystérectomie par la voie vaginale. Paris 1889.

Seeligmann, Centralbl. f. Gyn. 1897, Nr. 10, p. 276.

Segond, De l'hystérectomie vaginale etc. Paris 1891.

Smith. A., Lancet 1896. 1. August.

Spannocchi, L'histerectomia vaginale col metode francese. Il raccoglitore medico XX.

Spencer-Wells, Ovarian and uterine tumours. London 1882, p. 526.

Studtgaard, Kjøbenh. med. Selsk. Forehdl. 1887/88.

Taylor, Lancet 1896, 1. August.

Taylor, J. W., Hysterectomy by the clamp operation a special method for its performance. Med. Press. and Circ., Lond. 1894, LVII, p. 1—3.

Treub, s. Hartmann: Über die Operation nach Péan. Diss. Leyden 1892.

Tuttle, A. H., Total exstirpation of the uterus by a new method. Boston M. and S. J., 1894, CXXXI, p. 389—92.

Verchère, F., Des indications et contre-indications de l'intrevention chirurgicale dans le cancer utérin. France méd., Par. 1888, I, p. 241—46.

Verhandlungen des X. intern. med. Kongr. in Berlin 1891.

Verhandlungen des intern. Kongr. für Gynäk. u. Geburtsh. Brüssel 1894.

Verhandlungen der deutschen Gesellsch. für Chirurgie. 24. Kongr. 1895, p. 158 u. 161.

Wythe, J. H., A new mode of exstirpating the uterus. Pacific M. J., San Fran. 1891, XXXIV, p. 65—68.

Ziembicki, Über die französische Methode der vaginalen Uterusexstirpation mit sekundärer Klemmenhämostase. Przegl. Lek. 3, 4, 5, 6, 12, 13, 14.

Zweifel, Über die Anwendung von Klemmen bei der vaginalen Totalexstirpation des Uterus. Centralbl. f. Gyn. 1896, Nr. 38.

Seit der Mitte des vorigen Jahrzehnts wurde in Frankreich durch Péan und Richelot ein Verfahren ausgebildet, welches sich von dem in Deutschland ausgearbeiteten der Hauptsache nach dadurch unterscheidet, dafs die Ligamenta lata und die Parametrien seitlich vom Uterus nicht durch Ligaturen abgebunden, sondern durch zangenartige feste Klemmen gefafst werden, innerhalb welcher die Anhänge dann abgetragen werden; die Klemmen bleiben solange an den abgetragenen Ligamentstümpfen liegen, bis in denselben Gewebsnekrose und Thrombosierung der zuführenden Gefäfse eingetreten ist.

Die Idee zu einem derartigen Verfahren war bereits im Jahre 1881 von M. B. Freund ausgesprochen worden, welcher bei den grofsen Schwierigkeiten, welche bei der abdominalen Uterusexstirpation die Abbindung der seitlichen Anhänge, besonders der Parametrien, machte, vorschlug, die ganzen Ligamente des Uterus in zangenförmige Kompressorien zu fassen, welche längere Zeit an den Stümpfen liegen bleiben sollten. Ebenso sprach sich im Jahre 1882 Spencer Wells dahin aus, dafs es am bequemsten sein müfste, die Ligamenta lata in feste, liegen bleibende Klemmen zu fassen und gegen

den Uterus hin zu durchschneiden. Sein Schüler E. Jennings machte bei einer schwierigen Totalexstirpation von der Scheide aus von der von Spencer Wells gegebenen Anregung Gebrauch, fafste die Ligamenta lata in Klemmen und exstirpierte dann den Uterus mit günstigem Erfolge. Bereits im Jahre 1880 konstruierte Zweifel in Erlangen Klemmzangen, welche bestimmt waren, die ganzen Ligamente des Uterus in je eine Zange zu fassen. Dieselben wurden auch in einem Falle praktisch verwendet.

Methodisch ausgebildet wurde aber das Klemmverfahren bei der Totalexstirpation des Uterus unzweifelhaft in Frankreich, so dafs die Operation nicht ganz mit Unrecht als die französische von unsern westlichen Nachbarn in Anspruch genommen wird. Zwischen Péan und Richelot entspann sich um die Priorität der Ausführung der Operation später ein leidenschaftlich geführter Streit, über welchen mich eingehender zu verbreiten ich nicht für meine Aufgabe halte. Ich glaube man wird beiden französischen Autoren gerecht, wenn man Péan als denjenigen bezeichnet, welcher die Forcipressur zuerst nicht nur bei der Exstirpation des Uterus, sondern bei einer ganzen Reihe anderer Operationen ausbildete, während Richelot die systematische Anwendung der Klemm-Methode unter Verzicht auf jegliche Ligatur als Verfahren der Wahl zuerst durchführte. Péan bediente sich bei seinen Operationen neben der Forcipressur anfangs auch noch des Ligaturverfahrens, während Richelot im November 1883 zuerst über Fälle berichtete, in denen ausschliefslich die Forcipressur in Anwendung gekommen war.

Das Verfahren Péans unterschied sich von dem Ligaturverfahren in den Anfangsakten der Operation nicht in nennenswerter Weise, indem die Umschneidung der Portio, das Zurückpräparieren der Blase, sowie die Eröffnung der vorderen und hinteren Bauchfelltasche in derselben Weise ausgeübt wird[1]); nach der Auslösung der Cervix aber wurden unter starkem Anziehen des Uterus nach unten zuerst an die Basis der Ligamenta lata starke scherenförmige Klemmen angelegt, worauf median von denselben die Ligamenta durchschnitten wurden. Dann werden die höher oben gelegenen Teile der Ligamenta lata mit neuen Klemmen von vorne nach hinten gefafst und wieder abgetragen, so dafs schliefslich auf diese Art der ganze Uterus aus seinen seitlichen Verbindungen ausgelöst ist und entfernt werden kann.

Richelot legte zuerst nach Eröffnung der vorderen und hinteren Bauchfelltasche eine gekrümmte Klemme über das ganze Ligamentum latum und schnitt dann gegen den Uterus das letztere ab; später zog er vor, den Uteruskörper vor der Abklemmung womöglich durch den Douglas mit Zangen vorzuziehen und dann mit einer oder mehreren Klemmen die Ligamenta lata von der Basis an nach oben abzuklemmen und abzutragen. Richelot bediente sich zuerst grofser, über die eine Fläche gebogener

1) Bei Cervixcarcinomen pflegte Péan die Operation mit der Absetzung des krebsigen Collum zu beginnen.

Klemmen, erlebte aber dabei wiederholt, dafs die Ligamentstümpfe teilweise aus der Klemme ausrutschten, da die gekrümmten Klemmen offenbar nicht in ihrer ganzen Ausdehnung das Gewebe gleichmäfsig komprimierten; deswegen bediente es sich später kürzerer und gerader Klemmen in mehrfacher Zahl.

Kurze Zeit später (1887) begann Doyen ebenfalls auf diesem Wege zu operieren und bildete allmählich ein Verfahren aus, welches sich von dem von Péan und Richelot geübten in nicht unwesentlicher Weise unterschied. Doyen legt nämlich Gewicht darauf, dafs vor der Abklemmung der Anhänge der ganze Uterus vor die äufseren Genitalien entwickelt wird, und dann erst sollen die seitlichen Anhänge abgeklemmt und abgetragen werden. Zu diesem Behufe wird der Uterus durch in die Portio eingesetzte Muzeux'sche Zangen stark nach abwärts gezogen, dann durch die Öffnung der vorderen Bauchfelltasche das Corpus mit Hakenzangen erfafst und nach vorne vor die äufseren Genitalien entwickelt. Macht die Herausbeförderung des Uteruskörpers Schwierigkeiten, so wird die vordere Wand desselben gespalten und es werden die beiden Schnittflächen immer höher hinauf mit Hakenzangen gefafst, bis endlich auf diese Art der Uterus sich vorziehen läfst; dann erst werden von unten nach oben mehrere Klemmen in die Ligamenta lata gelegt und die letzteren medianwärts durchschnitten. Das Doyen'sche Verfahren unterscheidet sich von dem von Péan-Richelot dadurch, dafs diese präventiv die Blutstillung ausführen, ehe der Uterus entwickelt wird und dann den Uterus aus seinen Verbindungen befreien, während Doyen zuerst unter Verzicht auf jede Blutstillung den Uterus enukleiert, um dann erst durch Anlegung der Klemmen die zum Uterus führenden Gefäfse zu unterbinden und die Ligamenta abzutragen.

Die Methode der Forcipressur ist anfangs in Frankreich nicht ohne Widerspruch geblieben und unter anderen haben sich besonders Doléris, Pozzi und Demons gegen dieselbe erklärt. Der Streit drehte sich in diesen Fällen allerdings weniger um die Anwendung des Verfahrens zur Entfernung carcinomatöser Uteri, als um die von Péan, Richelot, Segond und Doyen eingeführte radikale Exstirpation des Uterus und seiner Anhänge bei Erkrankungen der Adnexe, namentlich bei Beckeneiterungen. Pozzi insbesondere vertrat dieser Ausdehnung der Anzeige gegenüber den Standpunkt, dafs die Exstirpation der Anhänge auf dem Wege der Laparotomie vorzuziehen sei. Dabei war allerdings Pozzi auch in der Frage der Totalexstirpation des krebsigen Uterus ein überzeugter Anhänger der deutschen Ligaturmethode, während er die Forcipressur wegen mangelnder Sicherheit der Blutstillung, der Gefahr der Verletzung der Nebenorgane und der Schwierigkeit der Durchführung der Asepsis verwarf.

Allein im Laufe der Jahre liefsen sich die Gegner gröfstenteils bekehren und in der neuesten Auflage des Pozzi'schen Lehrbuches der Gynäkologie nimmt die Forcipressur bei der Schilderung der vaginalen Totalexstirpatio

die erste Stelle ein, während sie früher nach der Ligaturmethode nur eine verhältnismäfsig kurze Schilderung erfahren hatte. Neben Péan, Richelot und Doyen wirkte besonders Segond durch mehrere Veröffentlichungen, vor allem aber durch die Mitteilung sehr guter Operationserfolge für die Verbreitung der Operation. Ihm schlossen sich in Frankreich Bouilly, Nélaton, Quénu, Réclus, Routier, Terrier, in Belgien Jacobs, Rouffart, Débaisieux, Iversen in Dänemark, Treub in Hollaud, Acconci, Bastianelli, Inverardi, Ruggi, Mangiagalli in Italien an. Auch in Amerika fand das Klemmverfahren mehrfach Nachahmer; Polk, Carstens und Eastman konstruierten eigene Klemmodelle.

In Deutschland war es zuerst P. Müller, welcher über erfolgreiche Versuche mit der französischen Methode berichtete; aufserdem aber fand die französische Operationsmethode begeisterte Anhänger in der Person von Th. und L. Landau, welche auf Grund zahlreicher operativer Erfahrungen auf diesem Gebiete in einer gröfseren Reihe von Veröffentlichungen lebhaft für die Verbreitung der Methode eingetreten sind. L. Landau operiert nach einem Verfahren, welches dem von Doyen analog ist und welches er nach seiner Mitteilung unabhängig von Doyen ausgebildet hat. Es scheint der französischen Operationsmethode anzuhaften, dafs sie zu Prioritätsstreitigkeiten Veranlassung giebt: denn auch in dieser Beziehung ist es zwischen Saenger und Landau zu einer lebhaften Auseinandersetzung gekommen, ob Doyen oder Landau die Priorität gebührt. Jedenfalls liegt die Frage derartig, dafs Doyen seine Methode zuerst bekannt gab, was nicht ausschliefst, dafs Landau unabhängig von ihm dieselbe Methode ausgebildet hat. Jedenfalls aber gebührt Landau das Verdienst, durch seine Thätigkeit die Methode des Klemmverfahrens in Deutschland eingeführt zu haben und damit unsere Technik auf dem Gebiete der operativen Carcinomtherapie unleugbar bereichert zu haben. In neuerer Zeit sind in der deutschen Litteratur Mitteilungen von Schramm, C. Abel, Roether, Pernice, Schoenheimer, Seligmann, Arendt, Burkhardt, v. Strauch, Zweifel, Saenger, Doederlein erschienen, welche sich, wenn auch zum Teil nicht ohne Einschränkung, günstig über die Anwendung der Klemmmethode aussprechen. Ich habe in mehreren Fällen nach dem Verfahren von Doyen-Landau operiert und möchte mich dahin aussprechen, dafs mir dasselbe für gewisse Fälle derartige Vorteile zu bieten scheint, dafs ich es nicht mehr vermissen möchte. Auf der Naturforscherversammlung in Bremen legte Kocks von ihm angegebene Klemmmodelle vor, welche der Länge nach derartig gekrümmt sind, dafs sie einem normalen Beckenscheidendurchschnitt entsprechen; durch diese Formgestaltung der Klemmen soll der lästige Druck auf die Scheide und die neben ihr liegenden Organe vermieden werden.

Im allgemeinen ist die Stimmung der deutschen Gynäkologen der französischen Methode nicht günstig, wobei allerdings nicht zu verkennen ist,

dafs manche derselben weniger auf Grund eigener gröfserer Erfahrungen, als theoretischer Bedenken die Operation verwerfen.

Ich will nun kurz die wesentlichsten Daten bezüglich der Ausführung der Operation, soweit sich dieselbe von der Ligaturmethode unterscheidet, anführen. Die Vorbereitung des Carcinoms, sowie die ersten Akte derselben, werden in der gleichen Weise durchgeführt wie dies bei der Ligaturmethode beschrieben wurde. Die Umschneidung der Scheide wird mit Messer oder Schere (Landau) vorgenommen; Jacobs führt dies mit dem Paquelinschen Brenner aus, um dadurch um so sicherer nach der Operation eine rasche Wiedervereinigung der Scheidenwunde zu verhindern. Condamin läfst beiderseits an den Kommissuren der beiden Muttermundslippen seitlich kleine Partien der Scheide undurchschnitten, um ein an dieser Stelle ziemlich konstant verlaufendes Gefäfs (Arteria utero-vaginalis recurrens) zu schonen und dasselbe bei der ersten Klemme mitzufassen; ähnlich verfuhr früher L. Landau. Bei dem nun folgenden Ablösen der Blase ist wiederum mit Aufmerksamkeit darauf zu achten, dafs nicht nur die medianen, sondern ganz besonders die seitlichen, dem Ligamentum latum anliegenden, Partien der Blase und damit die Ureteren in ausgiebigster Weise zurückgeschoben werden. Wird dies nicht in vollständigster Weise vorgenommen, so wird Blase oder Ureter nur zu leicht in eine Klemme mitgefafst, wovon zahlreiche Beispiele in der Litteratur verzeichnet sind. Die Eröffnung des Douglas wird im Anschlufs daran vorgenommen oder sie erfolgt, nachdem der Uterus durch die Öffnung in der vorderen Bauchfelltasche entwickelt ist.

Dieses „Luxieren" des Uterus wird in derselben Weise vorgenommen, wie es auch bei der Ligaturmethode von verschiedenen Operateuren beschrieben wurde, nämlich dadurch, dafs in die vordere Wand des Corpus Zangen eingesetzt werden, welche, immer höher oben anfassend, dasselbe schliefslich vor die äufseren Genitalien durch Zug entwickeln. Ich halte dieses von Doyen-Landau geübte Vorgehen mit Sänger für einen entschiedenen Vorteil, da, wenn zuerst die Parametrien durch Klemmen versorgt, und dann erst höher am Uterus hinauf die Ligamente abgelöst werden, die beiden zuerst gelegten Klemmen durch Beengung des Operationsfeldes hinderlich sind. Zweifel ist der entgegengesetzten Ansicht und findet, dafs nach der Luxierung des Uterus besonders die Anlegung der ersten Klemme mitunter Schwierigkeiten mache; dies ist nicht ganz zu leugnen, doch kann man unter Umständen sich ganz gut damit behelfen, dafs man die Klemmen von oben nach unten anlegt.

Zu dem nun folgenden Akte der Abklemmung der beiderseitigen Ligamente bedarf es vor allem in jeder Hinsicht gut gearbeiteter Instrumente. Die Klemmen müssen kräftig und aus bestem Stahl gearbeitet sein, die Cremaillière mufs tadellos arbeiten, so dafs nach Schlufs der Klemme ein Aufspringen derselben nicht mehr möglich ist. Ich habe mich bei meinen Operationen ausschliefslich nicht zu langer Klemmen bedient, wie sie von

Péan und Segond angegeben wurden. Die langen federnden Klemmen, welche Doyen benützt, habe ich niemals angewendet, weil derselbe diesen Instrumenten selbst nicht recht zu trauen scheint, indem er meistens nach einwärts von denselben der gröfseren Sicherheit wegen noch eine zweite kleinere Klemme anlegt. Auch Saenger bedient sich ausschliefslich kurzer Klemmen nach Jacob's Angabe. Ein äufserst fatales Ereignis ist Doederlein unterlaufen, welchem 2 mal die geschlossene Klemme abbrach, nachdem die Ligamentstümpfe bereits abgetragen waren. Meines Wissens ist ein ähnlicher fataler Zufall sonst nicht beobachtet worden und dürfte auch nicht mehr vorkommen, da sonst die ganze Methode zu verwerfen wäre. Zweifel schützt sich vor dem Wiederaufgehen der Klemmen dadurch, dafs er dieselben am Griff mit einem Seidenfaden zusammenbindet.

Bei der Anlegung der Klemmen wird die Blase mit den Ureteren durch einen Ecarteur oder eine vordere Simon'sche Platte bedeckt und in die Höhe genommen, so dafs sie vollständig vom Operationsfelde ferngehalten wird; darauf wird unter Leitung der Finger eine Klemme zuerst an die Basis der Ligamenta lata möglichst weit nach der Seite hin gelegt und etwa 5 mm nach innen von derselben das Parametrium mit Schere oder Messer durchschnitten; die höheren Teile des Ligamentum latum werden dann nach oben hin mit Klemmen nach einander gefafst und ebenfalls abgetragen, so dafs auf jeder Seite 2—3, selten mehr Klemmen zur völligen Versorgung der Anhänge nötig sind. Will man Ovarien und Tuben mit entfernen, so werden dieselben vor Anlegung der letzten Klemme in eine Doyen'sche oder Nélaton'sche Zange gefafst und herabgezogen, so dafs die letzte Klemme nach aufsen von denselben gelegt werden kann. Sollte dies Schwierigkeiten machen, so klemmt man das Ligament zuerst innerhalb der Ovarien ab und legt erst nach der Entfernung des Uterus nach aufsen vom Ovarium eine Klemme an zur Abtragung der Anhänge.

Die Operation gestaltet sich etwas anders, wenn die Luxation des Uterus wegen bedeutender Gröfse desselben oder wegen ausgedehnter Verwachsungen des Uterus oder seiner Anhänge oder wegen Unnachgiebigkeit der Ligamenta lata nicht ausführbar erscheint. Da die Zerstückelung des Uterus im Sinne von Péan oder Doyen beim Carcinom aus nahe liegenden Gründen zu unterlassen ist, so mufs unter diesen Umständen die Exstirpation des Uterus nach der Péan'schen Methode ausgeführt werden, d. h. es werden unter starkem Zug an der Portio nach abwärts zuerst die beiden Parametrien rechts und links abgeklemmt und durchschnitten und dann immer höher hinauf beiderseits Klemmen angelegt unter Abtragung der abgeklemmten Ligamententeile, bis schliefslich der Uteruskörper entwickelt wird und auch der oberste Teil der breiten Mutterbänder abgeklemmt und abgetragen werden kann.

Nach der Entfernung des Uterus werden die Klemmen nach beiden Seiten von den Assistenten auseinandergehalten und durch eine vordere und

hintere Simon'sche Platte das Operationsfeld in weitestem Umfange übersichtlich gemacht. Ist noch irgend eine Blutung zu bemerken, so wird der betreffende Ligamentteil in eine neue Klemme gelegt oder aber, und dies ist meistens der Fall, es genügt die Anlegung einer kleinen Péan'schen Klemme, um die Blutung zu stillen; meistens ist es auch noch notwendig, im Bereiche der hinteren Vaginalwunde einige kleine Pinces zur Stillung der Blutung anzubringen, worauf dann zwischen den nach allen Seiten auseinander gehaltenen Klemmen ein Jodoformgazestreifen oder ein Streifen steriler Gaze (Landau) nach oben geführt wird. Derselbe füllt die Wunde nach oben hin aus, hält den Darm, soweit er überhaupt zum Vorschein kommt, nach oben zurück und wird in die Scheide herausgeleitet. Ebenso ist es notwendig zwischen die Klemmen und die Scheidenwand nach allen Seiten Jodoformgaze oder sterile Gaze einzuschieben, um die erstere vor Dekubitus zu bewahren. Ich habe bei meinen Operationen die ganze Prozedur mit einem einzigen Jodoformgazestreifen ausgeführt, dessen oberes Ende in die Bauchwunde zu liegen kam und dann teils zwischen die Klemmen, teils hinter die Klemmen, eingeschoben wurde. Die Ausfüllung der Peritonealwunde sowie der Scheide darf nicht zu fest vorgenommen werden, da einerseits ein Druck auf die Nachbarorgane zu vermeiden ist und andrerseits die Gaze als Drain und nicht als Tampon zu wirken hat. Péan legt in die Bauchhöhlenwunde jodoformierte Schwämme, Richelot mehrere jodoformierte Wattetampons, Pozzi befestigt den Verband der Scheide durch eine T-Binde, welche in die Vulva eingelegt wird. Péan und die meisten französischen Operateure legen in die Harnröhre einen Verweilkatheter ein; ich habe das nur dann gethan, wenn die Lage der äufseren Harnröhrenmündung derartig versteckt war, dafs das Katheterisieren dadurch erschwert schien.

Nach Beendigung der Operation wird die Kranke vorsichtig ins Bett gehoben, indem vor allem das Bündel der aus der Scheide herausragenden Klemmengriffe beim Herüberheben der Kranken von einem Assistenten sorgfältig unterstützt wird. Die Kranke mufs im Bett anhaltend in Rückenlage gehalten werden.

Die Nachbehandlung ist im grofsen und ganzen eine rein symptomatische. Die Regelung der Diät unterscheidet sich nicht von der bei andern Operationen mit Eröffnung der Bauchhöhle. Der Urin mufs meistens in den ersten Tagen durch den Katheter entnommen werden; solange die Klemmen liegen, ist dies auch unter allen Umständen das angenehmste, weil schmerzhafte Zerrung an den Klemmen beim Unterschieben der Bettschüssel am besten vermieden wird.

Dagegen unterscheiden sich die mittelst Klammern operierten Kranken von solchen, welche nach dem Ligaturverfahren operiert sind, in den ersten Tagen häufig nicht unwesentlich dadurch, dafs dieselben wesentlich lebhaftere Schmerzen haben. Es wird dies von fast allen Beobachtern zugegeben. Ich kann allerdings nicht behaupten, dafs diese gesteigerte Schmerzempfind-

lichkeit bei allen Frauen vorkommt, aber die Mehrzahl derselben klagt doch ganz erheblich, so dafs der Ausspruch Schröder's über die nach dem Ligaturverfahren behandelten Kranken: „Sie liegen da wie gesunde Wöchnerinnen", auf diese Kranken nicht pafst. Dafs dieser Schmerz durch Zerrung der verhältnismäfsig schweren Klemmen an den Ligamentstümpfen hervorgerufen wird, kann keinem Zweifel unterliegen und, wenn man auch unter das Klemmenbündel Wattepolster unterlegt, um die Zerrung zu vermindern, so wird sie doch meist nicht völlig aufgehoben. Man darf infolgedessen in den ersten Tagen mit Darreichung wiederholter Morphindosen nicht zu sparsam sein. Mit der Abnahme der Klemmen pflegt allerdings die Schmerzhaftigkeit sofort nachzulassen. Als lästig wird von den Kranken auch empfunden, dafs sie in den ersten Tagen, solange die Klemmen liegen, fast unbeweglich im Bette liegen bleiben müssen, da jede Zerrung neue Schmerzen hervorruft.

Eine weitere wenig angenehme Seite ist in den nächsten Tagen nach der Operation mitunter durch das Verhalten des Darmes gegeben. Zunächst sieht man bei der Mehrzahl der Kranken, dafs die Peristaltik des Darmes entschieden darniederliegt und Blähungen verhältnismäfsig spät, oft erst am 3. oder 4. Tage und dann nur nach wiederholten Einläufen ins Rektum abgehen. Es ist dies immerhin eine etwas unbehagliche Zeit und der erste Abgang von Flatus befreit erst aus dieser mifslichen Situation. Nicht selten aber beobachtet man noch viel ängstlichere Vorgänge, indem in den nächsten Tagen unter mehr oder weniger ausgesprochenem Meteorismus, Druckempfindlichkeit des Abdomens, gesteigerte Pulsfrequenz (Monlonguet) und meist erhöhte Temperatur und nicht selten unter anhaltendem Erbrechen ileusähnliche Zustände auftreten. Die Sachlage ist dabei deswegen eine recht ernste, weil doch eine ganze Reihe von Beobachtungen in der Litteratur vorliegt (Griefse, Thèse de Paris 1896 und Centralbl. f. Gyn. 1896, Nr. 29), in welchen wirklich im Gefolge der Operation Abknickung des Darms mit tötlichem Ausgange beobachtet wurde. Es ist in diesen Fällen schwer zu entscheiden, wie gegen derartige Zustände vorgegangen werden soll. Am nächsten liegend ist der Gedanke, dafs die in die Öffnung der Bauchhöhle eingeführte Jodoformgaze eine Darmschlinge zur Abknickung gebracht hat und dafs dem entsprechend der Gazestreifen am besten zu entfernen ist. Andrerseits mufs man sich sagen, dafs die Verklebungen des Bauchfelles in der Nähe der Operationswunde doch noch sehr geringe sind, so dafs mit der Entfernung der Drainage unter Umständen mehr geschadet als genützt werden kann. Doch lehren immerhin die Erfahrungen von Doyen, welcher unter Umständen schon am zweiten Tage den Jodoformgazestreifen entfernt, dafs dies ohne zu grofse Gefahr ausgeführt werden kann. Daher wird man bei bedrohlichen Symptomen auch nicht anstehen dürfen, mit gröfster Vorsicht den Jodoformgazestreifen zu entfernen, eine etwa im Bereiche des Operationsfeldes befindliche Darmschlinge vorsichtig abzulösen und die Höhle wiederum zu tamponieren.

Über den Zeitpunkt, an welchem man bei normalem Verlaufe die drainierende Gaze aus der Scheide entfernen soll, herrscht keine Übereinstimmung; Doyen entfernt dieselben unter Umständen schon nach 1—2 Tagen, Landau, Döderlein am 5., während Richelot, Zweifel. Sänger u. a. daran festhalten, dafs bei ungestörtem Verlaufe die Gaze 8—10 Tage liegen bleiben soll. Zweifel beobachtete bei früherer Entfernung der Gaze mehrmals bedenkliche Darmerscheinungen, die er dadurch erklärt, dafs bei der zu frühen Entfernung, die an der Gaze klebenden Darmschlingen abwärts gezerrt werden. Nach etwa 10 Tagen aber ist die Gaze gelockert und die Darmschlingen sind so fest verklebt, dafs die Gaze dann anstandslos entfernt werden kann. Ich habe mich ebenfalls an die Vorschrift Richelot's gehalten und habe auch keine Störungen beobachtet.

Die Klemmen werden von den meisten Operateuren nach 2×24 Stunden abgenommen. Nur Landau und Seligmann entfernen dieselben schon am zweiten Tage. Das Abnehmen der Klemmen ist nicht selten von lebhaften Schmerzäufserungen der Kranken begleitet, auch wenn man so sorgfältig als möglich dabei verfährt. Am besten ist es, während die Kranke im Bette liegen bleibt, zunächst die sämtlichen Klemmen der Reihe nach zu öffnen und sie dann erst vorsichtig zu entfernen. In mehreren Fällen ist dabei Nachblutung beobachtet worden, welche unter Umständen nur mit Schwierigkeit gestillt werden konnte. Glücklicher Weise sind dies aber doch sehr seltene Fälle. Ist die Blutung eine erhebliche, so bleibt nichts anderes übrig, als sich durch Simon'sche Platten das Operationsfeld nochmals zugänglich zu machen und durch neu angelegte Klemmen die Blutung zu stillen. Zweifel erlebte zweimal Blutungen, nachdem die Klemmen 2×24 Stunden gelegen hatten und läfst dieselben deswegen 3 Tage liegen. Seitdem sah er überhaupt keine Nachblutung mehr.

Auch bei der Klemmethode sind Verletzungen der Blase und des einen oder andern Ureters beobachtet worden. Richelot, Lannelongue, Zweifel haben Ureterenverletzungen beobachtet; Beaudron, welcher über 200 Fälle von Totalexstirpation des Uterus mittelst Klemmen berichtet, verzeichnet 5 Fälle von Blasenverletzungen. Jedenfalls sind Verletzungen des Harnapparates nicht häufiger verzeichnet als bei der Ligaturmethode; Segond hat z. B. unter 400 Operationen niemals eine Ureterverletzung beobachtet; Landau berichtete auf dem dem Gynäkologenkongrefs in Wien über 109 Totalexstirpationen, unter welchen nur einmal eine Verletzung der Blase und eine Ureterverletzung verzeichnet sind. Sänger, Döderlein u. a. haben überhaupt keine Nebenverletzung beobachtet. Diese Verletzungen der Harnwege sind bei der Klemmethode durch gründliches Zurückschieben der Blase und damit der Ureteren sicher zu vermeiden. Fälle, in welchen das Carcinom auf die Blase oder die Ureteren bereits übergeht, eignen sich meistens ebensowenig für die Totalexstirpation mit der Klemmethode wie für jede andere. Verhältnismäfsig häufig wird über Verletzungen des Darms berichtet, doch sind dieselben so gut wie nie

bei Carcinomoperationen, sondern bei Radikaloperationen infolge von Adnexerkrankungen erfolgt. Unter den Todesursachen spielt neben septischer Infektion, wie oben schon angedeutet, Abknickung des Darms eine, wenn auch nicht sehr bedeutende Rolle. Bemerkenswert sind zwei von Sänger beobachtete Fälle (Dissertation von Kahlbaum, Leipzig 1895), in welchen es sich wahrscheinlich um Jodoformintoxikation handelte. Diese Beobachtungen sind immerhin von Bedeutung, da bekanntlich ziemlich allgemein die Ausstopfung der Bauchhöhlenöffnung sowie der Scheide mit Jodoformgaze oder jodoformierten Tampons vorgenommen wird. Landau legt, wie oben erwähnt, nur sterilisierte Gaze ein.

Dem Verfahren der Abklemmung ist von den Gegnern der Methode in erster Linie zum Vorwurf gemacht worden, dafs dabei die Bauchhöhle offen gehalten werden mufs und dadurch die Möglichkeit der sekundären Infektion nach der Operation gegeben sei. Auch Sänger, welcher das Klemmverfahren in ausgedehnter Weise übte und sich nicht als Gegner desselben bekennt, hat mehrfach, besonders bei der Entfernung gröfserer Myome von der Scheide aus, Fälle erlebt, in welchen nach der Operation Infektion eintraten, wobei er hervorhebt, dafs besonders bei gesundem Peritoneum die Gefahr der sekundären Infektion nicht zu unterschätzen sei. Aus diesen Erwägungen ist wiederholt der Versuch gemacht worden, trotz der Anwendung der Klemmethode das Peritoneum zu schliefsen. Zweifel legte deswegen blofs an die Parametrien je eine Klemme, während der obere Teil des Ligamentum latum durch Ligaturen versorgt wurde; während die beiden Klemmen aus den seitlichen Wundwinkeln heraushingen, wurde Peritoneum und Scheide in der Mitte vernäht. Zweifel ist davon aber wieder zurückgekommen, weil ihn die Ergebnisse nicht befriedigten und das reine Klemmverfahren bessere Erfolge ergab. Auch Jones und Byford bedienen sich eines gemischten Klemm- und Ligaturverfahrens.

Rouffart liefs die Klemmen ebenfalls beiderseits aus den seitlichen Wundwinkeln heraushängen und schlofs das Peritoneum in der Mitte, indem er das vordere und hintere Blatt der Bauchhöhlenwunde in Pinces fafste. Jacobs geht noch einen Schritt weiter, indem er zuerst den Uterus mit den Anhängen durch Klemmen exstirpiert, dann statt jeder Klemme eine Ligatur legt und nun unter Einleitung der Stümpfe in die seitlichen Wundwinkel und Verschlufs von Scheide und Peritoneum genau so verfährt, wie bei der Ligaturmethode. In diesen letzteren Fällen besteht allerdings der ganze Gewinn des Verfahrens höchstens in einer etwas kürzeren Dauer der Uterusexstirpation.

Schliefslich möchte ich noch erwähnen, dafs es auch in den Fällen, in welchen man sich zur Exstirpation des Uterus des Ligaturverfahrens bedient, unter Umständen vorteilhaft sein kann, ein gemischtes Klemmen- und Ligaturverfahren anzuwenden. Wenn man z. B. einen Uterus exstirpiert, bei welchem das Portio- oder Cervixcarcinom sich in verdächtiger Weise dem

einen Parametrium bereits genähert hat, und man hat nach dem Rate Olshausens zuerst den Uterus auf der unverdächtigen Seite ganz ausgelöst und die oberen Teile des Ligaments auf der stärker erkrankten Seite abgebunden, so ist es unter Umständen entschieden vorteilhaft, das verdächtige Parametrium mit einer Klemme statt mit einer Ligatur zu versorgen. Die Klemme läfst sich, während durch den Uterus das Parametrium stark angezogen wird, fast bis an die Beckenwand seitlich herüberschieben, so dafs es gelingt, gröfsere Teile des verdächtigen Parametriums zu exstirpieren. Auch Küstner erwähnt neuerdings, dafs er in einzelnen Fällen sich dieses gemischten Verfahrens mit Vorteil bedient hat. Ich habe mich, ebenso wie Winter mehrfach unter diesen Umständen der Klemme bedient und bin überzeugt, dafs ich mit dem Ligaturverfahren nicht so viel erreicht hätte.

Die sakralen Operationen.

Litteratur.

Abel, Zur Technik und Indikation der sakralen Totalexstirpation des carcinomatösen Uterus. Centralbl. f. Gyn. 1893, Nr. 17.

v. Beck, A., Die osteoplastische Resektion des Kreuzsteifsbeins zur Freilegung der inneren weiblichen Sexualorgane behufs Totalexstirpation des Uterus bei Carcinom und anderer operativer Eingriffe. Zeitschr. f. Geb. u. Gyn., Bd. XVIII.

Derselbe, Ein Fall von osteoplastischer Resektion des Kreuzsteifsbeines mit nachfolgender Exstirpation eines carcinomatösen Uterus. Münchener med. Wochenschr. 1889, p. 229.

Bergh, C. A., Cancer corporis uteri; sacral uterus-exstirpation; dod. Hygiea, Stockholm 1894, LVI, p. 422.

Bergenhem, Cancer uteri et vaginae. Exstirpation per viam sacralem ohne Knochenresektion und ohne Spaltung der Scheide. Eira 1895, Nr. 10.

Borelius, Zur Technik der sakralen Operationen. Centralbl. f. Chir. 1895, Nr. 3.

Derselbe, Über sakrale Operationsmethoden. Nord. med. Arch. 1894, Nr. 29.

Briddon, C. K., Hysterectomy by the sacral route. Ann. Surg, Philad. 1893, XVIII, p. 559.

Casati, C, Nota clinica su di un caso di utero canceroso esportato per la via del sacro. Raccoglitore med., Forli 1891, XI, p. 389—98.

Crocq, Cancer utérin; opération de Kraske. Presse méd. belge, Brux. 1891, XLIII. p. 740.

Czerny, Über sakrale Operationen. Verh. d. deutsch. Ges. f. Chir. 1893, p. 34—39 u. Wien. med. Bl. 1893, p. 437—439.

Derselbe, Über Exstirpatio uteri sacralis. Beitr. z. klin. Chir., VII, p. 2.

Delbet, Ann. de gyn. et d'obst. 1890, p. 373.

Dick, Über exstirpatio uteri totalis nach der Sakralmethode. Schweiz. Korr.-Bl. 1892, XXII, 2, p. 40.

v. Dittel, Protokoll der geb. gyn. Ges. in Wien, 9. Mai 1893. Centralbl. f. Gyn. 1893, Nr. 30.

Edebohls, G. M., Carcinoma of uterus, vagina and sacral glands; sacral hysterectomy; death on the fifteenth day. N. Y. J. Gyn. u. Obst. 1893, III, p. 514—17.

v. Erlach, Ärztlicher Bericht des Maria Theresia-Frauen-Hospitals in Wien über das Jahr 1894. Wien. 1895. Ch. Keisser u. M. Werther.

Derselbe, Centralbl. f. Gyn. 1894, p. 903.

Goffe, New-York Journ. of Gyn. 1893, März, April.
Goldmann, E. E., Zur Frage nach der Verwendbarkeit der sakralen Methode für gyn. Operationen. Beitr. z. klin. Chir., VII, 2, p. 469.
v. Heinecke, Ein Ratschlag zur Operation hochgelegener Rectumcarcinome. Münchner med. Wochenschr. 1888, Nr. 35 u. Naturforscherversamml. Nürnberg 1893.
Hofmokel, Carcinoma portionis vaginalis, zweimalige Auskratzung mit nachträglicher Exstirpation des ganzen Uterus nach Hochenegg u. Kraske, Tod durch beginnende Peritonitis. Ber. d. k. k. Krankenanstalt Rudolf-Stiftung in Wien 1891, p. 336.
Hochenegg. Vorläufige Mitteilung. Wien. klin. Wochenschr. 1888, Nr. 19.
Derselbe, Die sakrale Operationsmethode in der Gynäkologie. Wien. klin. Wochenschr. 1889, Nr. 9, Nr. 30.
Derselbe, Demonstration etc. Protokoll der geb. gyn. Ges. in Wien, 9. Mai 1893. Centr. f. Gyn. 1893, Nr. 30.
Derselbe, Die sakrale Methode der Uterusexstirpation. Wien. klin. Wochenschr. 1893, p. 740.
Derselbe, Demonstration einer neuen Methode der Uterusexstirpation. Wien. klin. Wochenschr. 1892, V, p. 356—8.
Herzfeld, Über die Anwendung des Kraske'schen Verfahrens in der Gynäkologie. Wien. Zeit. 1888, Nr. 34.
Derselbe, Protokoll der geb. gyn. Ges. in Wien, 9. Mai 1893. Centralbl. f. Gyn. 1893, Nr. 30.
Derselbe, Über eine neue Methode der Totalexstirpation des Uterus. Centralbl. f. Gyn. 1893, Nr. 2.
Derselbe, Über die sakrale Totalexstirpation des Uterus. Verh. d. deutsch. Ges. f. Gyn. V, p. 76.
Kammerer, F., A case of sacral hysterectomy. Med. Rec., N. Y. 1892, XLI, p. 207—9.
Kni, Médical oborg. 1891.
Kocher, Chirurgische Operationslehre. Fischer, Jena, III. Aufl.
Koehler, Sakrale Methode operierter Uteruscarcinome. Sitzungsber. d. geb. Ges. zu Wien 1889. Centralbl. f. Gyn. 1890, Nr. 3. p. 50 u. Nr. 47, p. 856.
Kraske, Langenbeck's Arch., Bd. XXXIII, p. 563.
Kümmel, Centralbl. f. Gyn. 1894, p. 1116.
Lathuraz-Viollet, L'hystérectomie par la voie sacrale. Etude statistique et clinique. Thèse de Lyon 1896.
Levy, Centralbl. f. Chir. 1885, Nr. 13.
Lindh, A., Cancer uteri; exstirpatio uteri sacralis. Hygiea, Stockholm 1892, LIV, p. 418.
Michaux, s. Veslin.
Montgomery, E. E., Sacral resection, with removal of uterus, ovaries, posterior wall of vagina, perineum, and lower part of rectum. Therap. Gaz., Detroit 1894, X, p. 219—21.
Müller, P., Über die sogenannte sakrale Methode der Totalexstirpation des carcinomatösen Uterus. Korr-Bl. f. schweizer Ärzte 1891, p. 38.
Rehn, Die Operation hochsitzender Mastdarmcarcinome in 2 Zeiten. Verh. d. deutsch. Ges. f. Chir., XIX, p. 309.
v. Rosthorn, Demonstration. Prager med. Wochenschr. 1895, Nr. 8.
Roux, Korr.-Bl. f. schweizer. Ärzte 1889.
Rydygier, Eine neue Methode der temporären Resektion des Kreuz-Steifsbeins behufs Freilegung der Beckenorgane. Centralbl. f. Chir. 1893, Nr. 1 u. Nr. 5.
Schauta, Ein Carcinom des Uteruskörpers (Sakralschnitt, Entwickelung mit dem Kranio-Klast). Centralbl. f. Gyn., Bd. XVIII, p. 415.
Schede, Die sakrale Methode der Totalexstirpation des carcinomatösen Uterus. Jahrb. d. Hamb. Staatskrankenanst. 1890, Bd. II, p. 190.

Schlange. Osteoplastische Resektion eines hochsitzenden Mastdarmcarcinoms. Berl. klin Wochenschr. 1892. Nr. 47
Steinthal. Über die sakrale Methode, den carcinomatösen Uterus zu entfernen. Med Korr.-Bl. d. Württemb. ärztl. Ver. 1892, p. 249.
Derselbe. Zur sakralen Methode der Uterusexstirpation. Deutsche med. Wochenschr 1893, p. 501.
Derselbe. Über die sakrale Methode der Ausrottung des Gebärmutterkrebses. Arch. f klin. Chir., Bd. 46, p. 275.
Terrier. Deux observations d'exstirpation de l'utérus cancéreux par la voie sacrée. Congr franç. chir. Proc.-verb. etc., Par. 1891. V, p. 400—14.
Terrier et Hartmann. Ann. de gynéc. et d'obst. 1891, p. 81.
Veslin. Ablation de l'utérus cancéreux par la voie sacrée. Thèse de Paris 1894.
Derselbe. Hystérectomie sacrée pour cancer. Arch. de tocol. et de Gyn., XXI, p. 36.
v. Werdt. Drei Totalexstirpationen des Uterus nach der sakralen Methode. Schweizer Korr.-Bl. 1894, p. 280.
Wertheim, Protokoll der geb. gyn. Ges. in Wien. 9. Mai 1893. Centralbl. f. Gyn. 1893 Nr 30.
Westermark, F., Exstirpatio uteri sacralis vid cancer uteri. Foerh. v. Svens. Laek. Saellsk. Sammank., Stockholm 1893, p. 82—6.
Derselbe. Om den sacrala metoden för exstirpation af en karcinomatös uterus. Hygiea Stockholm 1894, p. 48—85.
Wiedow. Die osteoplastische Resektion des Kreuzsteifsbeins zur Freilegung der weibl Sexualorgane und Ausführung operativer Eingriffe. Berl. klin. Wochenschr. 1889 Nr. 10.
Wiesinger. Zur Technik der sakralen und perisakralen Methoden. Jahrb. der Hamb Staatskrankenanst., Bd. IV, 1893/94.
v. Winkel. Verh. d. deutsch. Ges. f. Gyn. 1893, V, p. 143.
Woelfler. Über den parasakralen und pararektalen Schnitt zur Blofslegung des Rektum des Uterus und der Vagina. Wien. klin. Wochenschr. 1889. Nr. 15.
Zinsmeister, Geb. gyn. Ges. in Wien. 5. XI, 1889. Centralbl. f. Gyn. 1890, Nr. 3.
Zivopiszeff, N. A., Med. Obozr., Mosk. 1891, XXXV, p. 1—10.
Zuckerkandl, E., Zur Blofslegung der Beckenorgane. Wien. klin. Wochenschr. 1889 Nr. 13 u. 18.
Zweifel. Centralbl. f. Gyn. 1891, p. 407.

Im Jahre 1885 führte Kraske unter dem Namen der sakralen Methode in die chirurgische Praxis ein Operationsverfahren ein, durch welches es ermöglicht wurde, die Rektumcarcinome, auch wenn sie höher oben sich entwickelt hatten, viel bequemer anzugreifen und zu exstirpieren als bisher. Das Neue an der Kraske'schen Operation war vor allem das, dafs er sich von hinten her einen Weg zum erkrankten Mastdarm bahnte, welcher unter Umständen durch Enukleation des Steifsbeins oder noch durch Resektion des Kreuzbeins noch erweitert wurde. Hochenegg nahm diese Kraske'sche Operationsmethode auf und konnte im Jahre 1888 über eine gröfsere Reihe schöner Erfolge berichten. Die Erfahrungen, welche Hochenegg bei zahlreichen Rektumexstirpationen sammelte, brachten ihn auf den Gedanken, dafs auf diesem sakralen Wege auch die weiblichen Sexualorgane mit Erfolg angegriffen werden könnten und er sprach auch diesen Gedanken in einer vorläufigen Mitteilung aus. Im Laufe der nächsten Jahre

bildete er nun ein operatives Verfahren aus, bei welchem folgender Weg eingeschlagen wurde:

Die Operation besteht in einer Voroperation, welche den Weg von hinten her zum weiblichen Genitalapparat eröffnet und der dann nachfolgenden Exstirpation des Uterus. In linker Seitenbrustlage der Patientin mit gleichzeitiger Beckenhochlagerung wird zuerst ein Hautschnitt angelegt, welcher geradlinig 2—3 cm oberhalb der Symphycis sacro-coccygea beginnt und bis 1 cm vor die Analöffnung geführt wird. Nach Durchtrennung der Haut und Fascie wird durch diesen Schnitt das ganze Steifsbein und die unterste Partie des Kreuzbeins freigelegt; darauf folgt die Knochenoperation. Bei grofsem und breitem Steifsbein wird nur dieses, sonst auch ein Teil des linken Kreuzbeinflügels entfernt. Mufs ein Teil des Kreuzbeins reseziert werden, so durchschneidet man zuerst die Ligamenta tuberoso- und spinoso-sacra und trägt mit Zange, Meifsel oder Säge den unteren Kreuzbeinwirbel ab.

Nach Entfernung der betreffenden Knochenstücke wird die Fascia praevertebralis in der ganzen Ausdehnung der Wunde gespalten, und das nunmehr freiliegende Rektum auf der linken Seite stumpf freipräpariert und nach rechts verschoben. Später änderte Hochenegg diesen Akt der Operation in der Weise, dafs er je nach Bedürfnis die Lospräparierung des Rektums auf derjenigen Seite vornahm, auf welcher das Carcinom stärker gegen das Parametrium vorgedrungen war. Nachdem das Rektum zur Seite geschoben ist, wird der Douglas'sche Raum freipräpariert und durch einen queren Schnitt eröffnet. Dieses Freipräparieren des Douglas wird allerdings von Hochenegg selbst als der schwierigste Teil der Operation bezeichnet und dies wird auch von der Mehrzahl derer bestätigt, welche sich der sakralen Methode bedient haben.

Nach Eröffnung des Douglas'schen Raumes kann man zunächst einen oder zwei Finger in die Bauchhöhle einführen und den Uterus und seine Anhänge genau abtasten und feststellen, ob überhaupt die Operation ausführbar ist oder nicht. Im ersteren Falle wird der Uteruskörper durch den Querspalt der hinteren Douglaswand mit der Hand oder durch Hakenzangen herausgezogen und in maximale Retroflexionsstellung gebracht. Darauf werden die Ligamenta lata beiderseits von oben nach unten doppelt unterbunden und durchgeschnitten. Der Uterus wird dadurch so beweglich, dafs man ihn noch weiter herunterziehen und seine vordere Fläche bequem übersehen kann. An der oberen Blasengrenze wird dann durch einen queren Schnitt das Peritoneum der vorderen Uteruswand durchtrennt und mit der Blase soweit als möglich nach abwärts abpräpariert und abgeschoben. Nunmehr folgt die beiderseitige Versorgung der Arteria uterina, welche bei der Übersichtlichkeit des Operationsfeldes meist unter Leitung des Auges ausgeführt werden kann. Hochenegg bediente sich zur Abbindung der Parametrien zuerst der Massenligatur, gab dies aber bald auf und durchtrennte später nach Ligierung der

Uterinae schrittweise das Gewebe; die Ureteren werden bei der Operatio meist sichtbar und können infolgedessen verschont werden (3 mal wurd übrigens trotzdem der Ureter verletzt). Nach Durchtrennung der seitliche Anhänge ist der Uterus nur noch in Verbindung mit der Scheide, welche an de hinteren Wand in entsprechender Entfernung vom Carcinom quer eingeschnitte und stückweise abgetragen und übernäht wird. Darauf folgt nach sorgfältige Reinigung der Wunde der Verschluſs des Bauchfelles, indem das Peritoneur der hinteren Blasenwand mit dem der vorderen Seite des Rektums durc fortlaufende Naht vereinigt wird. Dann wird die Scheide in sagittaler Richtun in 2 Etagen durch die Naht geschlossen. Nunmehr wird der ganze Wund raum, welcher durch die Voroperation geschaffen worden ist, mit Jodoform gaze ausgefüllt; die äuſsere Hautwunde wird an ihren beiden Enden durc die Naht geschlossen, so daſs in der Mitte eine Öffnung übrig bleibt, durc welche die drainierende Jodoformgaze nach auſsen geleitet wird.

Angeregt durch die Hochenegg'schen Mitteilungen machte kurz darau Herzfeld Versuche an der Leiche und kam dabei zu einer Reihe von Abän derungsvorschlägen, welche später an der Schauta'schen Klinik praktisch er probt wurden.

In Knie-Ellenbogenlage (später wurde die linke Seitenbrustlage bevor zugt) wird von der Gegend der Spina posterior superior ossis ilei in schwac gekrümmtem Bogen längs der Crista sacralis media der Hautschnitt geführt welcher in der rima analis, ungefähr 1 cm von der Analöffnung entfernt endigt. Nach Freilegung des Steiſsbeines und des unteren Teils des Kreuz beins folgt die Knochenresektion. In der Mehrzahl der Fälle genügt di Entfernung des Steiſsbeins, nur im Notfalle soll noch der unterste Kreuz beinwirbel mit der Knochenschere abgetragen werden, so daſs nicht einma die Höhe des letzten foramen sacrale bei der Kreuzbeinresektion erreich wird. Nach Spaltung der prävertebralen Fascie und Freilegung des Mast darms legt nun Herzfeld Gewicht darauf, im Gegensatz zu Hochenegg auf der rechten Seite des rectum in die Tiefe vorzudringen. Da die Scheid in ihrem oberen Teil etwas rechts vom Rektum liegt, ist es bequemer au dieser Seite vorzudringen, weil dabei der gröſsere Teil des Mastdarms übe haupt nicht in die Wunde fällt, und auch die Loslösung desselben nur i geringer Ausdehnung notwendig ist. Auch die Auffindung des Douglas'sche Raumes soll, wie Herzfeld behauptet, bei diesem Vorgehen wesentlich leichte sein. Nach querer Eröffnung des Douglas'schen Raumes wird nun der Uteru hinten herausgezogen, worauf die Ligamenta lata rechts und links abgebunde und bis zu ihrer Basis herunter abgetragen werden. Nunmehr folgt a weitere nicht zu unterschätzende Änderung gegenüber dem Hochenegg'sche Verfahren der vollständige Abschluſs der Peritonealwunde, bev an die weitere Exstirpation des Uterus herangegangen wird. Man erreic dadurch einen Verschluſs der Bauchwunde, ehe irgend ein Teil der krebsig Neubildung mit dem Peritoneum in Berührung kommt; es ist also auf d Art verhütet, „daſs Krebssaft, Formelemente und Sekrete des Genitaltrakt

in die Peritonealhöhle eingebracht werden". Der Abschlufs der Bauchhöhle wird dadurch erreicht, dafs der Peritonealwundrand der vorderen Mastdarmwand an das Peritoneum der vorderen Uteruswand oberhalb der vorderen Umschlagsfalte des Peritoneums angenäht wird, während zugleich rechts und links die abgebundenen Ligamentstümpfe in die Peritonealwunde eingenäht, demnach extraperitoneal gelagert werden. Später gestaltete Herzfeld diesen Abschlufs der Bauchhöhle praktischer, indem er nach dem Vorgange Hegar's an der vorderen Uteruswand das Peritoneum oberhalb des Blasenfundus quer einschnitt, die Blase und damit die Ureteren stumpf zurückschob und nun den viel mobileren Wundrand des Blasenperitoneums mit dem der vorderen Mastdarmwand durch die Naht vereinigte. Die nachfolgende Exstirpation des Uterus gestaltet sich nicht wesentlich von der Hochenegg'schen Methode verschieden. Die wesentlichen Änderungen Herzfeld's bestehen also in einer Einschränkung der Resektion des Kreuzbeins, ferner in dem Vordringen auf der rechten Seite des Mastdarms gegen das Septum rectovaginale und dann in dem Verschlufs der Bauchhöhle vor der Exstirpation der carcinomatösen Neubildung. Aufserdem sei noch hervorgehoben, dafs Herzfeld späteren Operationsvorschlägen gegenüber Gewicht darauf legt, dafs die Exstirpation des Uterus grundsätzlich von dem eröffneten Douglas aus vorgenommen werden soll.

Die sakrale Methode wurde in nächster Zeit von chirurgischer und gynäkologischer Seite vielfach aufgenommen und erfuhr auch mit der Ausdehnung der Erfahrungen eine Reihe von weiteren Abänderungen. Es wird am besten sein, diese verschiedenen Operationsvorschläge in der Weise aufzuführen, dafs wir zunächst die Methoden der Voroperation betrachten, und dann die einzelnen Wandlungen bei der Uterusexstirpation besprechen.

Bezüglich der Voroperation ist schon erwähnt, dafs Hochenegg in der ersten Zeit neben dem Steifsbein einen nicht unbeträchtlichen Teil des linken Kreuzbeins resezierte, um einen bequemen Zugang zum Operationsfelde zu gewinnen. Herzfeld schränkte die Resektion des Kreuzbeins mehr ein und beschränkte sich später fast ausschliefslich auf Entfernung des Steifsbeins, ein Vorschlag, der übrigens auch von Hochenegg später angenommen wurde. Bei dieser Gelegenheit sei übrigens bemerkt, dafs auch der ursprüngliche Erfinder der sakralen Methode, Kraske, durchaus nicht als das charakteristische bei der Rektumexstirpation die Knochenresektion hingestellt hat: Kraske's Vorschlag ging lediglich dahin, von der Kreuzbeingegend her Rektumcarcinome anzugreifen und nur von diesem Gesichtspunkte aus gab er der Operation die Bezeichnung der „sakralen Methode." Eine Kreuzbeinresektion sollte nur dann vorgenommen werden, wenn die Zugänglichkeit des Operationsfeldes ungenügend war und mehr Raum geschaffen werden mufste.

Die Resektion des Kreuzbeins wurde auch in der Folge immer mehr eingeschränkt, und betont insbesondere Schede, welcher wohl mit die gröfste Reihe sakraler Operationen ausführte, dafs er niemals einen Grund gefunden

habe, mit der Kreuzbeinresektion so weit zu gehen, dafs auch nur das unterste Foramen sacrale mit seinen Nerven in Wegfall gekommen wäre. Schede erhebt dabei Protest gegen die ausgedehnte Entfernung des Kreuzbeines, wie sie von Rose in den von Maafs veröffentlichten Fällen vorgenommen worden war. Mit der ausgedehnteren Resektion des Kreuzbeins müssen die 2 oder gar 3 unteren vorderen Sakralnerven entfernt werden, und dies ist nichts weniger als gleichgültig: bei Fortfall dieser Nerven treten wochenlang dauernde Lähmungen des Detrusor vesicae urinariae ein; Schede hatte Gelegenheit, bei 2 derartigen Fällen, in welcher längere Zeit der Harn mit dem Katheter entleert werden mufste, das Auftreten von ausgedehnter Blasendiphtherie mit letalem Ausgange zu beobachten. Schede hebt ausdrücklich hervor, dafs er trotz schwierigster Fälle mit mäfsigen Resektionen des Kreuzbeins stets die Operation zu Ende führen konnte. Auch Czerny, Goldmann, P. Müller, Steinthal, Westermark und die später folgenden Operateure hielten sich bei diesem Akt der Voroperation in diesen Grenzen.

Ein noch konservativeres Verfahren schlug der Anatom E. Zuckerkandl nach Leichenversuchen vor, ein Verfahren, welches ohne jegliche Knochenresektion die entsprechende Zugänglichkeit des Operationsfeldes herbeiführen soll. Des Hautschnitt wird nach Zuckerkandl's Vorschlag auf der linken Seite angelegt und erstreckt sich von der tuberositas iliaca bis ungefähr in die Mitte zwischen Sitzbeinhöcker und Rektum und wird hart am Rande des Kreuzbeins in leicht nach rechts geschwungenem Bogen gegen das cavum ischio-rectale vertieft. Der Musculus glutaeus maximus, die Ligamenta tuberoso- und spinososacra und der Musculus coccygeus, nötigenfalls noch ein hinteres Stück des Levator ani werden an dem Rande des Kreuz- und Steifsbeins durchschnitten. Nach Freilegung des Rektums wird nun in derselben Weise in die Tiefe vorgedrungen behufs Freilegung des Genitalapparates wie bei dem Verfahren von Hochenegg und Herzfeld.

In ganz ähnlicher Weise geht Wölfler vor, welcher den Hautschnitt entgegen E. Zuckerkandl auf der rechten Seite des Kreuzbeins anlegt. Der Schnitt beginnt etwas über der Vereinigungsstelle des Steifsbeins mit dem Kreuzbein und zieht in leichtem Bogen mit der Konkavität nach rechts nach abwärts neben dem Rektum vorbei zum Damm bis in die Nähe der hintern Kommissur der Vulva. Nach Abtragung des Ansatzes des glutaeus maximus am Kreuz- und Steifsbein werden die Bänder und der Musculus levator ani durchschnitten, worauf dann wiederum das Rektum zugänglich wird und abgelöst werden kann, um gegen die hintere Wand der Scheide und des Douglas vordringen zu können. Wölfler gab seiner und Zuckerkandl's Art der Operation den Namen der parasakralen Methode, da im Gegensatz zu Hochenegg das Kreuzbein nicht reseziert wird, sondern neben demselben in die Tiefe vorgegangen wird, um die hintere Begrenzung des Sexualapparates zu erreichen. Hochenegg, welcher die Resektion kleiner Stücke des Kreuzbeins für einen durchaus gleichgültigen Eingriff hält, und insbesondere den Vorwurf, dafs durch die Entfernung des Steifsbeines und von Teilen des

Kreuzbeines die Festigkeit des Beckenbodens leide, für durchaus unberechtigt hält, verwirft die parasakrale Methode, weil sie vor allem nicht die bequeme Zugänglichkeit zum Genitalapparate schaffe, wie die sakrale Methode. Aufserdem ist dem parasakralen Schnitt nicht ganz mit Unrecht zum Vorwurf gemacht worden (v. Beck), dafs derselbe eine etwas blutigere Operation darstelle, indem die Gefäfsgebiete der Art. sacralis, der Art. haemorrhoidalis media und inferior, dann der Arteriae und Venae pudendae in den Bereich des Schnittes fallen. Aufserdem mufs selbstverständlich bei der parasakralen Methode mehr von der Seite her gegen die Genitalien vorgedrungen werden, währenddem der sakrale Schnitt fast in der Medianlinie einzudringen gestattet. Dafs übrigens diese Vorwürfe nicht in ihrem ganzen Umfange berechtigt sind, lehren die Beobachtungen von Zweifel, welcher mit der Wölfler'schen Methode sehr zufrieden war und gerade angibt, dafs nach Ablösung des Rektums und Erreichung der hinteren Scheidenwand die Freilegung und Eröffnung des Douglas'schen Raumes und damit die weitere Exstirpation des Uterus keine allzugrofsen Schwierigkeiten macht.

Eine weitere Abänderung der Methode der Voroperation führte Hegar[1]) ein, welcher die sakrale Operation überhaupt zum ersten Male nach der vorläufigen Mitteilung Hochenegg's praktisch ausführte. Nachdem er bei seiner ersten Operation die Voroperation nach Herzfeld's Vorschlag mit Resektion eines kleinen Kreuzbeinstückes ausgeführt hatte, nahm er bei den späteren derartigen Eingriffen lediglich eine temporäre oder osteoplastische Resektion des Kreuz- und Steifsbeines vor. Es wurde auf der Rückfläche des Kreuzbeines ein Vförmiger Schnitt ausgeführt, dessen beide Schenkel 1 cm unterhalb der Spina ilei posterior inferior beginnen und an der Steifsbeinspitze zusammenlaufend endigen. Nach Durchtrennung der Weichteile und Bänder hart am Kreuzbeinrande wird das Rektum stumpf von der vorderen Kreuzbeinfläche abgelöst, worauf in der Kreuzbeinhöhlung zwischen dem 3. und 4. Kreuzbeinloche eine Kettensäge durchgeführt wird, um dasselbe quer durchzusägen. Die Durchsägung wird nur soweit ausgeführt, dafs an der hintern Fläche des Kreuzbeines das Periost erhalten bleibt und nun die abgesägte Partie nach aufwärts umgeklappt werden kann. Nach der Exstirpation des Uterus wird dann das umgeklappte Kreuzbeinstück mit Periost und Hautlappen wieder in ihre ursprüngliche Lage zurückgebracht und die Hautwunde darüber durch einige Nähte vereinigt. Das temporär resezierte Krenzbeinstück liefs sich immer gut zurückbringen und es trat in kurzer Zeit wieder eine Konsolidation ein. Nur in 2 Fällen, in welchen sich der Hautlappen über dem Steifsbeine etwas zurückgezogen hatte, stiefs sich das letztere nekrotisch ab und mufste entfernt werden. Nach der Operation kann die Hautwunde bis auf eine kleine Drainageöffnung wieder geschlossen werden, und die anatomischen Verhältnisse sind auf diese Art wieder so ziemlich hergestellt.

[1]) Wiedow und v. Beck l. c.

In neuerer Zeit bediente sich Wiesinger in 10 Fällen der Hegar'schen Operation und äufsert sich über dieselbe sehr befriedigt. Delbet machte bezüglich der osteoplastischen Resektion Versuche an Leichen und kam zu einem ähnlichen Ergebnis. Diese osteoplastische Resektion des Kreuzbeines ist teils zur Rektumexstirpation, teils auch zur Entfernung des carcinomatösen Uterus, sowie retrouteriner Tumoren von Chirurgen und Gynäkologen später vielfach angewandt und abgeändert worden. Kocher und Heinecke empfehlen, das Kreuzbein in der Mitte zu spalten und nach beiden Seiten auseinanderzuklappen; Levy und Schlange schlagen dasselbe im Gegensatz zu Hegar gegen den After zu zurück, während Rydygier den Weichteilschnitt nur auf der einen Seite anlegt und das Kreuzbein nach querer Durchmeifselung desselben nach der Seite hin umschlägt. In neuerer Zeit änderte Borelius die Rehn-Rydygier'sche Methode bei Entfernung des carcinomatösen Uterus in der Weise, dafs er mit dem Hautschnitt in der Mittellinie etwa 2 cm über dem Sakrococcygealgelenk anfängt, denselben dann etwas nach links abweichend an der Steifsbeinspitze vorbei durch die Fossa rectoischiadica 3—4 cm vom Analsaume nach vorwärts fortsetzt und dann, sich wieder der Mittellinie nähernd, bis zur hintern Kommissur führt. Nach Freilegung des linken Randes des Steifsbeins wird das Kreuzbein-Steifsbeingelenk durchschnitten oder durchmeifselt. Nachdem der Hautschnitt in seiner ganzen Länge genügend vertieft ist, kann dann das Steifsbein samt der Analportion nach rechts abgehalten werden, damit man nun nach Ablösung des Mastdarmes von der hintern Scheidewand an diese und damit an die Sexualorgane behufs Exstirpation herangelangen kann. Nach der Operation wird das Steifsbein zurückgelegt und mit Periostsuturen befestigt.

Auch bezüglich der eigentlichen Exstirpation des Uterus auf sakralem Wege sind eine Reihe von Abänderungen der Operation aufgetaucht. Zunächst war schon von Hochenegg zugegeben worden, dafs gelegentlich die Auffindung der hinteren Douglaswand und damit die Eröffnung der Peritonealhöhle mit grofsen Schwierigkeiten verbunden sein kann und er gibt selbst zu, dafs dies der wunde Punkt seiner Methode sei. Man arbeitet sich gelegentlich bei dem Versuche, nach der Abpräparierung des Rektum den Douglas frei zu präparieren, in falsche Schichten, kommt entweder zu hoch hinauf oder weicht seitwärts ab und schafft so vielfach ungünstige Wundverhältnisse für die spätere Heilung. Herzfeld bemerkte dagegen, dafs, wenn man nach der Hochenegg'schen Methode links vom Mastdarm in die Tiefe vordringt, man an eine Stelle gelange, an welcher das Rektum bereits sein freies Gekröse besitzt, somit an eine Stelle, welche hoch oberhalb der Kuppe des Douglas'schen Raumes liegt. Bei der Beckenhochlagerung der Kranken sinkt das Peritoneum weit nach vorne und ist deshalb schwer zu eröffnen. Geht man aber nach Herzfeld's Vorschlag rechts vom Mastdarm in die Tiefe, dann soll der Douglas nicht zu verfehlen sein, und die Operation ist wesentlich erleichtert. Aufserdem gibt Herzfeld an, dafs die Aufsuchung des Douglas wesentlich er

leichtert sei, wenn man sich durch einen Assistenten die Plica transversalis recti durch einen ins Rektum eingeführten Finger bezeichnen läfst. Da die Kuppe des Douglas'schen Raumes immer in der Höhe dieser Falte liegt, darf man nur einschneiden und gelangt stets in den Douglas. Dafs dieser Fingerzeig nicht immer genügt, um die Aufsuchung des Douglas zu erleichtern, beweisen die Erfahrungen, über welche Abel und Wertheim berichten, so dafs dieser Akt der Operation unter allen Umständen als einer der schwierigsten zu bezeichnen ist.

Die Schwierigkeit der Auffindung des Douglas'schen Raumes hat eine Anzahl von Operateuren veranlafst, auf die primäre Eröffnung der Bauchhöhle ganz zu verzichten und die Exstirpation des Uterus durch die Eröffnung von der Scheide her, ähnlich wie bei der vaginalen Methode, auszuführen (Sakrovaginale Methode, Hochenegg). Schede, welcher zuerst auf diesem Wege operierte, läfst sich durch einen Stielschwamm die hintere Scheidenwand verdrängen, schneidet dann das Scheidengewölbe auf demselben quer ein, erfafst die Schnittränder mit kleinen Muzeux'schen Zangen und trennt dann die Scheide in entsprechender Entfernung vom Carcinom vollständig ab. Dann wird der centrale Teil der Scheide mit der Portio vorgezogen und die Exstirpation ähnlich wie bei der vaginalen Operation vollendet, nur dafs dies bei der grofsen Übersichtlichkeit des Operationsfeldes wesentlich leichter und ohne Massenligatur ausgeführt werden kann. Die Exstirpation des Uterus wird ohne Umstülpung in situ vorgenommen. Ähnlich operiert P. Müller und auch Hochenegg hat dieses Verfahren in einer Reihe von Fällen angenommen.

Eine nicht unwesentliche Erleichterung der Uterusexstirpation dürfte in dem Vorgehen von Czerny zu suchen sein, welcher vor Beginn des Operation die Portio in derselben Weise von der Scheide aus umschneidet und auslöst wie bei der vaginalen Methode.

Nach dem Abschlufs der Operation füllten die meisten Operateure die etwa faustgrofse Wunde mit Jodoformgaze aus und behandelten dieselbe offen oder aber es wurde die äufsere Hautwunde verkleinert und nur in der Mitte eine Öffnung gelassen, durch welche die drainierende Jodoformgaze herausgeleitet wurde. Auch bei der osteoplastischen Resektion des Kreuzbeins kann auf eine teilweise Offenhaltung der Wunde nicht wohl verzichtet werden, so dafs zu beiden Seiten der Kreuzbeinschnitte drainierende Jodoformgaze herausgeleitet wird. Steinthal machte den Vorschlag, man solle das zurückbleibende Stück der Scheide nicht vernähen, sondern durch dieselbe die Operationswunde drainieren, wobei dann nach hinten die ganze Wunde geschlossen werden kann. In dieser Weise operierten Zweifel (Abel), Schauta, Wertheim zum Teil mit günstigem Erfolge. Auf diesem Wege war es wenigstens möglich, die Heilungsdauer nicht unwesentlich zu verkürzen.

Gegenüber der vaginalen Totalexstirpation ist die Heilungsdauer bei der sakralen Operationsmethode eine wesentlich verzögerte. Die meisten, welche nach dieser Methode operiert haben, geben an, dafs ca. 6 Wochen

notwendig sind, um die Kranke als hergestellt zu betrachten, und auch nach dieser Zeit sind in einzelnen Fällen Knochennekrosen zu verzeichnen gewesen, welche Fistelgänge nach aufsen unterhielten, durch welche sich Knochenstücke abstiefsen (Hegar, v. Winckel). Die osteoplastische Resektion scheint eine etwas kürzere Heilungsdauer herbeizuführen. Die relativ günstigsten Heilungsverhältnisse aber bietet, wie bereits erwähnt, die vollständige Vernähung der sakralen Wunde mit Drainierung der Wundhöhle durch die Scheide.

Von allen Operateuren wird übereinstimmend angegeben, dafs bei der sakralen Methode die Exstirpation des Uterus in allen ihren Teilen unter viel gröfserer Übersichtlichkeit des Operationsfeldes gegenüber der vaginalen Methode ausgeführt werden kann: insbesondere wird hervorgehoben, dafs die Ligierung der Art. uterina unter Leitung des Auges isoliert vorgenommen und dann die Abtragung nicht durch Massenligaturen, sondern durch schrittweise Abpräparierung und Ligierung vorgenommen werden kann. Ebenso wird betont, dafs Verletzungen der Ureteren leicht zu vermeiden sind, da dieselben während der Operation meist sichtbar werden und infolgedessen eine Verletzung derselben ausgeschlossen sei. Demgegenüber mufs allerdings hervorgehoben werden, dafs Ureterenverletzungen auch bei der sakralen Methode mehrfach vorgekommen sind (Hochenegg, Schede u. a.). Dieselben sind allerdings darauf zurückzuführen, dafs man nach der sakralen Methode zum Teil Fälle operiert wurden, in welchen der Ureter aus krebsiger Umgebung freipräpariert werden mufste, ja in einem Falle resezierte Schede nebst einem Stück der Blase ein 3 cm langes Stück des Ureters, weil die Neubildung bereits auf diese Teile übergegangen war. Immerhin aber scheint die leichte Übersichtlichkeit gerade des Ureters bei der Operation doch nicht eine so sehr grofse zu sein, wenigstens erwähnt v. Winckel unter anderen Schwierigkeiten, welche er bei der Operation gefunden hat, dafs ihm die Ureteren während der Operation nicht zu Gesicht gekommen seien.

Übereinstimmend ist aufserdem den meisten Berichten zu entnehmen, dafs in den ersten Tagen nach der Operation (wenigstens bei Resektion des Kreuzbeins) Schwierigkeiten bei der Urinentleerung bestehen, indem eine Lähmung des Detrusor vesicae gesetzt wird, welche allerdings nach wenigen Tagen verschwindet, aber immerhin mehrtägiges Katheterisieren notwendig macht. Schede macht mit Recht darauf aufmerksam, wie schwer es oft bei längerem Gebrauch des Katheters zu verhüten ist, dafs in der Blase infektiöse Prozesse entstehen; wenn sich derartige Prozesse auf die oberen Harnwege und auf das Nierenbecken fortpflanzen, ist die Prognose eine sehr trübe.

Unter den Todesursachen spielt septische Infektion vor allem in Form der Beckenphlegmone die erste Rolle. Hochenegg fand unter 98 sakralen Operationen 18 Todesfälle und darunter 8 mal Sepsis oder Beckenphlegmone. Eine Reihe von Frauen ging auch im unmittelbaren Anschlufs an die Operation infolge des Blutverlustes oder an Nachblutung zu Grunde (Hochenegg). Schede verlor 2 Kranke an Lungenembolie, die er auf Thromben-

bildung durch Verlangsamung des Blutstromes in der untern Körperhälfte infolge der Beckenhochlagerung unter anhaltender starker Beugung der unteren Extremitäten im Hüftgelenk zurückführt.

Dafs die sakrale Operationsmethode weniger günstige Ergebnisse aufzuweisen hat wie die vaginale, ist nicht zu verwundern. Zunächst ist der operative Eingriff ein viel gröfserer, die Dauer der Operation beträgt meistens 1—2 Stunden, und ist auch der Blutverlust meist ein gröfserer als bei der vaginalen Operation. Auch im Verlauf der Nachbehandlung kann das Leben der Kranken durch Platzen der Peritonealwunde, Vorfall und Abknickung des Darmes (Hochenegg) noch weiter gefährdet werden. Anderseits mufs aber auch hervorgehoben werden, dafs mittelst der sakralen Methode eine gröfsere Reihe von Fällen operiert wurde, in welchen das Carcinom auf Blase, Ureteren und Parametrien mehr oder weniger weit übergegangen war und dem entsprechend erhöhte technische Schwierigkeiten die Operation komplizierten. Einzelne Operateure (Schede) haben sogar versucht, bei Rezidiven nach vorausgegangenen Carcinomoperationen auf sakralem Wege operativ vorzugehen, wobei jedoch die Schwierigkeiten geradezu unüberwindliche wurden.

Die perineale Methode.

Litteratur.

Frommel, Über Totalexstirpation des Uterus vom Damme aus. Verh. d. deutsch. Ges. f. Gyn. III, p. 285.

Thorén, Tränne fall af perineo-vaginal] exstirpation af uterus för karcinom. Hygiea, Bd. LVIII. Nr. 10. p. 320.

Zuckerkandl, O., Ein neues Verfahren die Beckenorgane vom Mittelfleische aus operativ blofszulegen. Wiener med. Presse 1889, Nr. 7.

Otto Zuckerkandl schlug im Jahre 1889 auf Grund von Leichenversuchen vor, zur Exstirpation des Uterus sich einen Weg zwischen Scheide und Rektum zu bahnen. In Steinschnittlage wird am Damm ein mit der Basis gegen das Kreuzbein gerichteter ⟋⟍ förmiger Lappenschnitt, dessen etwa 7 cm langer Querbalken in der Halbierungslinie des Dammes liegt und dessen nach hinten auseinandergehende Schenkel bis an die Sitzknochen reichen, ausgeführt. Nach Durchtrennung der Haut, der Fascia superficialis und nach Ablösung des Hautlappens von der Unterlage werden in der Mitte die zur Commissura labiorum ziehenden Bündel des Sphincter externus durchtrennt, und der unterste Teil der Vagina vom Mastdarm abgelöst. Dann dringt man stumpf zwischen Scheide und Mastdarm in die Höhe, bis die Douglas'sche Falte erreicht ist. Darauf wird der Douglas quer eröffnet, der Uterus nach hinten herausgezogen und die Exstirpation desselben ebenso vorgenommen wie bei der sakralen Methode. Nach der Entfernung des Uterus wird dann das Peritoneum vernäht, wobei die Ligamentstümpfe in die Bauchhöhle ver-

senkt oder unter Einnähung in die Peritonealwunde ähnlich wie bei der vaginalen Methode extraperitoneal gelegt werden können.

Der Zuckerkandl'sche Operationsvorschlag ist meines Wissens nur von mir praktisch erprobt worden, und zwar habe ich denselben in 2 Fällen ausgeführt; ich hielt es für vorteilhaft zuerst von der Scheide aus wie bei der vaginalen Methode die Portio zu umschneiden und die Blase zurückzupräparieren. Dann stopfte ich die Scheide mit Jodoformgaze aus und machte die perineale Operation nach Zuckerkandl. Die Operation ist technisch sicher durchführbar, ist aber ziemlich blutig, da insbesondere zahlreiche Venenplexus zwischen Scheide und Mastdarm in den Bereich des Operationsfeldes kommen. Ich glaubte damals die Überzeugung gewonnen zu haben, dafs die Freilegung des Uterus vom Damme her eine ausgiebigere Entfernung der seitlichen Verbindungen des Uterus, also insbesondere der Parametrien gestatte, überzeugte mich aber dann bei dem Vergleich mit anderen auf vaginalem Wege exstirpirten Uteri, dafs kein wesentlicher Unterschied bestand. Deshalb bin ich auf die Operation nicht mehr zurückgekommen, da es zwecklos wäre, zur Exstirpation des Uterus einen neuen, schwierigeren und blutigeren Weg zu gehen als den durch die natürlichen Verhältnisse gegebenen, wenn der neue Weg nicht wesentliche Vorteile darbietet[1]).

Später hat Olshausen (Centralbl. f. Gyn. 1895, No. 1) zur Exstirpation von Scheidencarcinomen den perinealen Weg beschritten und exstirpierte bei dieser Gelegenheit auch den Uterus auf diesem Wege mit.

Die Ergebnisse der einzelnen Operationen.

Unter den oben angeführten Operationsmethoden ist die Czerny'sche Methode nunmehr seit ungefähr 20 Jahren ausgeführt und erprobt worden, und es ist daher auch aus den zahlreichen Litteraturberichten möglich, ein sicheres Bild über die Wirksamkeit dieser Operation sowohl in Hinsicht der primären Operationsergebnisse als auch der Dauererfolge zu gewinnen.

Die primären Operationserfolge haben sich von Jahr zu Jahr seit Czerny's erster Veröffentlichung wesentlich verbessert und sind wenigstens in den Händen einzelner Operateure jetzt in einer Weise vervollkommnet, dafs eine weitere Besserung nur noch in beschränkten Grenzen denkbar erscheint. Im Laufe der letzten 2 Jahrzehnte sind mehrfache Zusammenstellungen der Operationserfolge aus der Litteratur gemacht worden, deren chronologische Zusammenstellung am besten die Verbesserung der Technik und Prognose der Operation ersichtlich macht. Es ist dabei noch zu bemerken, dafs nicht nur die Ausbildung der Technik in den Händen der einzelnen Operateure diesen günstigen

[1]) Neuerdings scheint Thorén in 2 Fällen in ähnlicher Weise operiert zu haben.

Einflufs bedingte, sondern dafs insbesondere in neuerer Zeit die Einführung der aseptischen Operationsweise mit immer gesteigerter Einschränkung des Gebrauchs der Antiseptika bei der Operation sowie die entsprechende Vorbereitung des Carcinoms vor der Operation (Winter, Leopold) auf die Verbesserung der Operationsresultate den denkbar günstigsten Einflufs geübt hat. Nachstehende Tabelle möge einen Überblick über die Entwickelung der vaginalen Totalexstirpation geben. Es fanden

Heidler	1880	52	Fälle	mit	36,5 %	Mortalität.
Olshausen	1881	41	„	„	29	„ „
Hahn	1882	48	„	„	29,1	„ „
Czerny	1882	81	„	„	32	„ „
Saenger	1883	133	„	„	28,6	„ „
Engstroem	1883	157	„	„	29	„ „
Kaltenbach	1885	257	„	„	23	„ „
Gusserow	1885	253	„	„	23,3	„ „
Sarah Post	1887	722	„	„	24	„ „
Schauta	1891	724	„	„	11,6	„ „
Hofmeier	1892	749	„	„	9,2	„ „
Hirschmann	1895	1241	„	„	8,8	„ „
Wisselinck	1897	1740	„	„	8,0	„ „

Aus diesen Zahlen geht jedenfalls mit Sicherheit hervor, dafs die vaginale Totalexstirpation an Gefährlichkeit im Laufe der Jahre sehr wesentlich verloren hat, immerhin geben aber derartige gröfsere Zusammenstellungen kein vollständig entsprechendes Bild, da unter denselben eine Reihe von Operateuren verzeichnet ist, welche in der Anzeigestellung bei der Operation nicht unwesentlich in ihren Ansichten auseinandergeht, so dafs nicht zu verwundern ist, wenn z. B. derjenige, welcher sich an weniger günstig gelegene Fälle heranwagt, etwas weniger günstige Erfolge hat als der, welcher nur unter den günstigsten Aussichten operiert; aufserdem sind in diesen Reihen eine Anzahl Operateure mit kleinen und vielfach sehr günstigen Ziffern aufgeführt, von welchen man mit einer gewissen Wahrscheinlichkeit annehmen darf, dafs sie grade in Anbetracht der günstigen Erfolge ihre Ergebnisse veröffentlicht haben, während ungünstigere Ergebnisse nicht veröffentlicht werden. Aber immerhin beweist die Tabelle die aufserordentliche Besserung der Prognose der Operation.

Von Interesse ist zu verfolgen, was für Erfolge einzelne Operateure im Laufe der Jahre erreicht haben. Allerdings geben auch die nachfolgenden Litteraturangaben kein ganz sicheres Übersichtsbild, da bei den einen Autoren die Zahl der Fälle vom ersten Anfange der Operation an aufgeführt ist, wobei natürlich in der Zeit der Ausbildung der Operation etwas ungünstigere Mortalitätsverhältnisse sich ergaben, während bei andern die Zusammenstellung erst einer späteren operativen Thätigkeit entstammt und naturgemäfs infolgedessen bessere Erfolge zu verzeichnen sind.

Berliner Frauenklinik	197	Fälle bei Collumcarc.	mit	12,7 %	Mortalität.
	30	„ „ Corpuscarc.	„	10 „	„
Olshausen (v. Okt. 1894 bis Mai 1896)	100	„	„	1 „	„
Martin	232	„	„	14,6 „	„
Leopold	190	„	„	5,3 „	„
Kaltenbach	159	„	„	3,7 „	„
Fritsch	103	„	„	9,7 „	„
Gusserow	67	„	„	10,4 „	„
Hofmeier	120	„	„	9,2 „	„
Schauta	140	„	„	8,5 „	„
Küstner	55	„	„	1,8 „	„
Fehling	100	„	„	2,0 „	„
Thorn	62	„	„	0 „	„
Zweifel	77	„	„	5,5 „	„
Königsberger Klinik (Stöckel l. c.)	95	„	„	7,4 „	„

Ich habe bei dieser Tabelle nur solche Operateure aufgeführt, welche über gröfsere Operationsreihen verfügen. Es liefse sich hier noch eine gröfsere Anzahl von kleineren Zusammenstellungen mit hervorragend günstigen Ziffern hervorheben, wie z. B. die von Schülein, Staude, v. Ott, Fenomenoff, welche überhaupt keine Todesfälle erlebt haben.

Neben den ganz hervorragenden Ergebnissen von Olshausen und Fehling sind hier besonders die schönen Erfolge von Kaltenbach und Leopold hervorzuheben, wobei bemerkenswert ist, dafs Kaltenbach in der Anzeigestellung sehr weit ging und alle Fälle operierte, welche technisch überhaupt operierbar waren, während Leopold die Grenzen für die Operation wesentlich enger zieht. Mir war es leider nicht vergönnt, derartig hervorragende primäre Operationsergebnisse zu erreichen, indem ich eine Mortalität von 14% verzeichne. Kliniken in kleineren Städten sind, wie Hofmeier mit Recht hervorhebt, in der Qualität der zur Beobachtung kommenden Carcinome wesentlich ungünstiger daran als die gröfseren Kliniken. Die Zahl der frühzeitig zur Beobachtung kommenden und operativ günstig liegenden Carcinome ist eine ziemlich kleine, so dafs insbesonders die Ziffer der auf der Grenze der Operabilität stehenden und daher schwierigen und prognostisch ungünstigen Fälle eine verhältnismäfsig grofse ist. Dies geht bei meinem Material auch daraus hervor, dafs von 402 Carcinomkranken nur 83 überhaupt operiert werden konnten.

Von denkbar gröfstem Interesse ist es aber festzustellen, wie es sich mit den Dauererfolgen bei vaginaler Totalexstirpation verhält. Man war in den ersten Jahren geneigt anzunehmen, dafs diejenigen Kranken mit grofser Wahrscheinlichkeit als geheilt zu betrachten sind, welche 2—3 Jahre nach der Operation rezidivfrei blieben: doch hat die weitere Erfahrung ge-

lehrt, dafs auch in späteren Jahren, wenigstens bis zum fünften Jahre nach der Operation noch Rezidive auftraten. Nach dieser Zeit ist die Wahrscheinlichkeit der Dauerheilung eine sehr grofse. Es liegen zwar vereinzelte Beobachtungen von Pawlik (Zur Frage der Uteruscarcinome, Wiener Klinik 1881, H. 12) und Fraenkel (Centralbl. f. Gyn. 1890, Nr. 45) vor, in welchen auch nach sechs und acht Jahren nach partiellen Operationen Rezidive beobachtet wurden; doch sind diese Fälle derart vereinzelt, dafs mit ihnen kaum gerechnet werden kann. Ich selbst habe bei meinem allerdings beschränktem, aber sorgfältig verfolgtem Material nach dem vierten Jahre kein Rezidiv mehr auftreten sehen.

Die deutsche Litteratur verzeichnet eine Reihe sorgfältiger und mit Aufwand von viel Mühe und Fleifs zusammengetragener Arbeiten, aus welchen die Leistungsfähigkeit der Totalexstirpation hinsichtlich ihrer Dauererfolge einigermafsen beurteilt werden kann. Eine besonders gründliche Bearbeitung erfuhr das Material der Berliner Frauenklinik unter Schröder und Olshausen durch die eingehenden Untersuchungen von Hofmeier, Winter, Schaller, vor allem aber durch die wertvolle und mühsame Arbeit von Krukenberg; ebenso ist das Material der Dresdener Frauenklinik durch Leopold, Münchmeyer und Leisse in dieser Richtung bearbeitet, und dann liegen derartige Untersuchungen über die Erfolge Fritschs von Tannen und über diejenigen von Kaltenbach von Bücheler vor. Da in diesen Arbeiten das vorliegende Material über fünf Jahre hinaus untersucht ist, so sind dieselben eine wertvolle Quelle der Beurteilung der Leistungsfähigkeit der Operation. Ich entnehme die nachfolgende Tabelle der neuesten Auflage des Hegar-Kaltenbach'schen Werkes der operativen Gynäkologie; diese vergleichende Tabelle wurde ursprünglich von Krukenberg zusammengestellt und ist von Wiedow durch Nachtragung der neueren Litteraturangaben ergänzt.

Nach	Olshausen (Krukenberg)		Kaltenbach (Bücheler)	Fritsch (Tannen)	Leopold	Martin	Schauta	Küstner	
	Collumcarcinom	Körpercarcinom	Collumcarcinom						
1 Jahre	188	26	—	65	—	—	—	—	Gesamtzahl
	58,5 %	69,2 %	—	57 %	—	—	—	33,3 %	Prozentzahl der Heilungen
2 Jahren	141	16	77	49	104	44	19	—	Gesamtzahl
	44,7 %	81,2 %	27,2 %	47,0 %	49,0 %	70,0 %	47,3 %	44,4 %	Prozentzahl der Heilungen

Nach	Olshausen (Krukenberg)		Kaltenbach (Bücheler)	Fritsch (Tannen)	Leopold	Martin	Schauta	Küstner	
	Collum-carcinom	Körper-carcinom	Collum-carcinom						
3 Jahren	112	13	67	39	84	—	—	—	Gesamtzahl
	37,5 %	69,2 %	29,8 %	48,7 %	46,6 %	—	—	—	Prozentzahl der Heilungen
4 Jahren	88	11	53	31	61	—	—	—	Gesamtzahl
	29,5 %	63.6 %	30,2 %	45,0 %	45,0 %	—	—	—	Prozentzahl der Heilungen
5 und mehr Jahren	51	6	36	11	47	—	—	—	Gesamtzahl
	17,6 %	66,7 %	13,9 %	36,0 %	53,2 %	—	—	—	Prozentzahl der Heilungen

Aus dieser Zusammenstellung geht klar hervor, dafs im ersten und auch im zweiten Jahre nach der Operation die weitaus meisten Rezidive auftraten, um dann mehr und mehr an Zahl abzunehmen. Die Endergebnisse der einzelnen Operateure sind aber, auch wenn von einigen Verschiedenheiten in der statistischen Berechnung abgesehen wird, zum Teil so sehr verschieden, dafs es unmöglich erscheint, allgemein giltige Schlüsse daraus zu ziehen. Die verhältnismäfsig kleine Ziffer der Kaltenbach'schen Endergebnisse gegenüber den glänzenden primären Operationserfolgen läfst sich noch dadurch erklären, dafs Kaltenbach, wie bereits oben erwähnt, in der Anzeigestellung für die Operation ziemlich weit ging, indem er alle Fälle der Operation unterzog, bei welchen die letztere noch technisch ausführbar erschien. Es ist unter diesen Umständen begreiflich, dafs darunter eine nicht geringe Anzahl von solchen sich befand, bei welchen die Neubildung schon verhältnismäfsig weit vorgeschritten war und somit das spätere Auftreten von Rezidiven nicht besonders auffällig ist. In erheblichem Gegensatz aber dazu erscheint das geradezu glänzende Resultat der Dresdener Frauenklinik. Leopold führt dasselbe darauf zurück, dafs er im Gegensatz zu Kaltenbach die Anzeige sehr enge gestellt habe und dafs er gegenüber anderen Operateuren eine unverhältnismäfsig grofse Anzahl von Carcinomformen zu operieren hatte (insbesondere beginnende Portiocarcinome), welche von vornherein eine günstigere Prognose bezüglich der Enderfolge darboten. Aufserdem führt Leopold aus, dafs er von Anfang an bei der Operation bestrebt gewesen sei, durch möglichst grofse Umschneidung der Neubildung und durch

Vermeidung jeglicher Impfinfektion die denkbar günstigsten Verhältnisse für den Dauererfolg herbeizuführen.

Bei der grofsen Verschiedenheit der Endergebnisse der einzelnen Operateure ist es zur Zeit nicht möglich, einen ziffermäfsig ausdrückbaren Schlufs aus den obigen Zahlenreihen zu ziehen, wohl aber mufs an dieser Stelle der Wunsch ausgesprochen werden, dafs in der nächsten Zeit von denjenigen, welche über ein gröfseres Material verfügen, ähnliche Untersuchungen angestellt werden, damit wir in der Lage sind, auf Grund gröfserer Zahlen einen sicheren Überblick über die Dauererfolge der vaginalen Totalexstirpation zu bekommen. Dabei wäre aufserdem dringend zu wünschen, dafs die Zusammenstellung möglichst nach gleichen Gesichtspunkten vorgenommen wird, wozu in der schönen Arbeit Krukenbergs bereits die entsprechende Form gegeben ist.

Ein Blick auf das oben angeführte Zahlenmaterial lehrt uns, dafs die vaginale Totalexstirpation, was die primären Operationsergebnisse anbelangt, allerdings sehr schöne Erfolge aufweist, so dafs man in dieser Beziehung wenigstens wohl geneigt sein könnte, grofse Befriedigung über die operative Thätigkeit auf dem Gebiete des Uteruscarcinoms zu empfinden. Dieses Gefühl der Befriedigung wird allerdings schon wesentlich herabgesetzt, wenn wir aus der obigen Tabelle entnehmen, dafs von allen der radikalen Operation unterworfenen Kranken nach einem Jahre schon beinahe die Hälfte rückfällig geworden ist und dafs auch im zweiten Jahre noch ein recht erheblicher Prozentsatz von Rückfällen beobachtet wird. Wenn dann schliefslich im fünften Jahre noch anscheinend erfreuliche Prozentzahlen von Heilungen zu verzeichnen sind, so schrumpfen diese Ziffern doch in bedenklicher Weise zusammen, wenn wir uns vor Augen halten, dafs von allen mit Carcinom des Uterus behafteten Frauen nur ein verhältnismäfsig kleiner Teil in einem Zustande in die Hand des Gynäkologen zu kommen pflegt, dafs er noch der Radikaloperation unterzogen werden kann. Ich habe bereits früher von einzelnen Gynäkologen die Prozentzahlen angeführt, in welchen sie Uteruscarcinome operabel antrafen; es ist gewifs nicht zu niedrig gegriffen, wenn ich die Durchschnittszahl derselben mit 30% annehme; bei meinem Material beträgt sie kaum 25%. Legen wir nun diese Zahlen bei der Berechnung der Enderfolge zu Grunde, so ist das Ergebnis der wirklich unter allen vorkommenden Uteruscarcinomen erzielten Dauerheilungen ein aufserordentlich kleines und wenig befriedigendes. Wenn ich mich auch nicht auf den verzweifelten Standpunkt von Pozzi und Lawson-Tait stelle, welche an eine Dauerheilung überhaupt nicht glauben und jede Krebsoperation nur als eine palliative auffassen, so mufs man doch gestehen, dafs wir noch weit entfernt sind, mit unserer Therapie beim Uteruscarcinom einen befriedigenden Standpunkt erreicht zu haben.

Krukenberg hat sich aufserdem in dankenswerter Weise der Mühe unterzogen, das Material der Berliner Frauenklinik hinsichtlich der Frage zu

untersuchen, welche Formen der Carcinome bezüglich der Dauerheilung die günstigste Prognose darbieten. Es hat sich dabei herausgestellt, dafs nicht zu weit vorgeschrittene Formen des Schleimhautcarcinoms der Cervix, flache Portiocancroide und Blumenkohlgewächse der Portio die günstigsten Formen des Cervixkrebses darstellen. Bezüglich der Cervixschleimhautcarcinome liegen ähnliche Erfahrungen von Schröder, Hofmeier, Schatz und Fritsch vor, während Leopold besonders die guten Operationsaussichten bei beginnenden Portiocarcinomen hervorhebt. Besonders ungünstige Formen der Collumcarcinome sind diejenigen der Cervixwand und grofse Cancroide der Portio mit tiefer Durchsetzung der Cervixsubstanz. Tannen hebt ebenfalls hervor, dafs die die Cervix infiltrierenden Carcinome bezüglich des Wiederauftretens eines Recidivs um das Doppelte ungünstiger sind als Portiocarcinome. Bäcker gibt an, dafs nach mehr wie 3 Jahren nur Portiocarcinome rezidivfrei geblieben sind.

Gegenüber den Collumcarcinomen bieten die Krebse des Uteruskörpers in den primären, wie auch in den Dauererfolgen ungemein viel günstigere Verhältnisse dar. Krukenberg verzeichnet nach 5 Jahren noch bei 66,7% der die Operation überlebenden Frauen Rezidivfreiheit; Schröder, Hofmeier, Olshausen, Schatz, Kaltenbach, Bäcker u. a. hatten bereits ähnliche günstige Erfahrungen gemacht. Hofmeier entfernte wegen Corpuscarcinom 19mal den Uterus auf vaginalem Wege; von diesen 19 Fällen starb eine nach der Operation und von den Überlebenden blieben bis auf zwei sämtliche zwischen 1 und 8 Jahren rezidivfrei. Hofmeier glaubt, dafs diese günstigen Verhältnisse beim Corpuscarcinom darauf zurückzuführen sind, dafs die starre feste Muskelwand des Corpus uteri einer weiteren Verbreitung des Carcinoms auf dem Wege der Lymphgefäfse einen sehr energischen Widerstand entgegensetzt. Seelig erklärt auf Grund anatomischer Untersuchungen das langsame Wachstum der Körpercarcinome durch den Mangel breiterer Lymphstrafsen in der inneren und auch teilweise der äufseren Schichte des Corpus uteri.

Von den Operateuren, welche die vaginale Totalexstirpation nach der Klemmethode ausführen, liegen leider nur Berichte über die primären Operationsergebnisse vor, die wenigen Mitteilungen, welche Dauererfolge betreffen, erstrecken sich auf eine so kurze Beobachtungszeit, dafs sie nach den oben ausgeführten Grundsätzen nicht wohl verwertbar erscheinen. Péan verzeichnet in seinem Werk über Diagnose und Behandlung der Unterleibsgeschwülste 35 vaginale Totalexstirpationen mit 5 Todesfällen; Richelot unter 58 6 Todesfälle, Doyen berichtet über 23 Operationen mit 2 Todesfällen, Jacobs 49 Operationen ohne Todesfall; Leopold Landau machte wegen Carcinom und Sarkom des Uterus 112mal die vaginale Totalexstirpation mit 8 Todesfällen, Zweifel hatte unter 66 1 Todesfall, Schramm unter 22 Operationen 4 Todesfälle, Saenger unter 28 1, Arendt unter

12 0. Segond unter 25 7, Terrier unter 29 6 Todesfälle, Acconci[1]) 23 Fälle ohne Todesfall.

Ich habe bei diesen sämtlichen Operateuren lediglich diejenigen Totalexstirpationen und deren Ergebnisse angeführt, welche wegen bösartiger Neubildungen des Uterus ausgeführt wurden; besonders bei den französischen Operateuren bilden die Krebsoperationen nur einen verhältnismäfsig geringen Bruchteil der Totalexstirpationen, während die radikalen Operationen wegen Adnexerkrankungen sowie die Exstirpation myomatöser Uteri von der Scheide aus in sehr viel gröfseren Zahlen aufgeführt werden.

Aus den bemerkenswerten Ergebnissen insbesondere von Zweifel, Saenger, Jacobs und Acconci geht hervor, dafs auch mit der Klemmmethode bei sorgfältiger Ausbildung der Technik hervorragend günstige Erfolge erzielt werden können, welche sich den besten Resultaten, wie sie bei der Czerny'schen Operation von einzelnen Operateuren gewonnen wurden, ebenbürtig anreihen. Ich selbst habe bisher nur in 4 Fällen mit Klemmen operiert und dabei keinen Misserfolg erlebt.

Die sakrale Methode der Uterusexstirpation hann in ihren Operationserfolgen nicht wohl mit der vaginalen verglichen werden; einerseits handelt es sich hier um einen viel gröfseren operativen Eingriff, da schon durch eine schwierige und blutige Voroperation der Weg zu den Genitalien eröffnet werden mufs und andrerseits der sakralen Methode Fälle zuzuweisen sind oder zugewiesen wurden, welche auf vaginalem Wege nicht mehr oder nur mit grofsen Schwierigkeiten operiert werden können. Wenn man daher überhaupt einen Vergleich ziehen will, so wäre es richtiger, wie Hochenegg wiederholt hervorhebt, die Erfolge der sakralen Methode mit denen der Freundschen abdominalen Operationsweise zu vergleichen. Über die Mortalität der sakralen Methode gibt eine Zusammenstellung von Hochenegg Aufschlufs, welcher unter 98 Operationen 18 Todesfälle, demnach 18,3% fand; Westermark fand unter 104 Operierten 25 Todesfälle, demnach eine Mortalität von 24%. Von Operateuren, welche eine gröfsere Reihe derartiger Operationen ausgeführt haben, lassen sich folgende Zahlen berichten: Hochenegg verzeichnet unter 25 Operationen 3 Todesfälle, Schede 28:8, Czerny 8:1, Hegar 4:2, Herzfeld-Schauta 15:5, v. Erlach 15:3, Zweifel (Abel) 7:2, Brenner 7:1, Wiesinger 16:5.

Aus diesen Zahlen geht jedenfalls hervor, dafs der Eingriff bei der sakralen Methode mit erheblichen Gefahren verbunden ist. Dies würde ja in Anbetracht der Schwere der Erkrankung beim Uteruscarcinom nicht so sehr

---

1) Acconci veröffentlichte eine beachtungswerte Reihe von 100 vaginalen Totalexstirpationen ohne Todesfall, unter welchen sich die oben erwähnten 23 Fälle von Carcinom befinden. Aus seiner Veröffentlichung kann ich nicht sicher erkennen, ob er ausschliefslich mit Klemmen oder auch nach dem Ligaturverfahren operierte; er erwähnt nur, dafs er grofse Myome nach dem Verfahren von Doyen entfernt hat.

ins Gewicht fallen, wenn der verhältnismäfsig ungünstigen Ziffer der primären Operationsergebnisse entsprechende Dauererfolge gegenüberständen. Leider ist aus den Litteraturangaben in dieser Beziehung wenig Brauchbares zu beschaffen. Hochenegg berichtet unter seinen 25 Fällen über 4 Fälle, welche über 4 und einen, welcher über 3 Jahre rezidivfrei blieb, alle andern sind weniger als 3 Jahre in Beobachtung; bei den Schede'schen Fällen ist 20, 16 und 15 Monate nach der Operation die längste Beobachtungszeit. Czerny berichtet, dafs seine sämtlichen Fälle bis auf einen rezidiv geworden sind. Unter diesen Umständen ist es unmöglich, ein Bild über die Dauererfolge zu gewinnen; wenn man aber die Qualität der Mehrzahl der zur Operation gekommenen Fälle überblickt, so erscheint es höchst wahrscheinlich, dafs Olshausen Recht behält, wenn er behauptet, dafs die weitaus gröfste Mehrzahl der nach der sakralen Methode operierten Kranken in wenigen Jahren rezidiv geworden sein dürfte.

Kritik der Methoden und Anzeigestellung.

Die Czerny'sche vaginale Totalexstirpation des carcinomatösen Uterus ist, was die Technik der Operation anbelangt, nach allen Seiten hin derartig ausgebaut, dafs sie als ein gesicherter Besitz der gynäkologischen Chirurgie bezeichnet werden kann. Die Abänderungen, welche, wie wir oben erwähnt haben, einzelne Operateure während der Operation anwenden, sind gröfstenteils von so untergeordneter Bedeutung, dafs das Endergebnis der Operation dadurch kaum beeinflufst wird. Wenn während des ganzen Eingriffes die Grundsätze der Antiseptik genügend gewahrt werden, wobei die entsprechende Vorbereitung der Neubildung selbst nicht die geringste Rolle spielt, und wenn keine technischen Fehler bei der Versorgung der Ligamente oder durch Verletzung der Nebenorgane, welche fast stets sicher zu vermeiden ist, gemacht werden, so ist die Prognose als eine entschieden günstige zu bezeichnen. Auch die Frage der Schliefsung der Offenhaltung oder Peritonealwunde scheint mit Rücksicht auf die Erfolge von Fritsch und anderen nicht die ihr vielfach zugeschriebene Bedeutung zu haben.

Es ist besonders von chirurgischer Seite dem operativen Vorgehen bei der vaginalen Totalexstirpation mehrfach der Vorwurf gemacht worden, dafs man dabei vielfach genötigt sei, im Dunkeln zu operieren und andererseits, dafs mit Massenligaturen gearbeitet werde. Was den ersten Punkt anbelangt, so mufs derselbe der Hauptsache nach als hinfällig bezeichnet werden. Der einzige Vorgang, welcher sich gewöhnlich nicht unter Leitung des Auges abspielt, ist die stumpfe Zurückpräparierung der Blase. Gerade dieser Akt der Operation vollzieht sich aber gewöhnlich ohne jegliche Schwierigkeit und kann in einfachen Fällen mit der denkbar gröfsten Sicherheit vorgenommen werden. Stöfst man aber bei der Abschiebung der Blase auf schwierigere Verhältnisse, so läfst sich auch hier das Operationsfeld durch

Plattenspekula meist genügend freilegen, so dafs die Abpräparierung der Blase, wenn es sein mufs, unter Leitung des Auges mit Schere und Messer vorgenommen werden kann. Die Abbindung der Anhänge kann aber jeder Zeit unter Leitung des Auges vorgenommen werden. Wenn die Enge der Scheide keine genügende Übersichtlichkeit des Operationsfeldes gestattet, so läfst sich dieselbe durch seitliche Einschnitte (Dührssen, Schuchardt) in so gründlicher Weise beseitigen, dafs das Operationsfeld derartig zugänglich wird, dafs von einem Operieren im Dunkeln nicht gesprochen werden kann.

Was die Anwendung der Massenligatur anbelangt, so ist niemand genötigt, von derselben Gebrauch zu machen. Ist einmal die Cervix rundherum ausgelöst, so kann jedes Parametrium derart freigelegt werden, dafs es schrittweise durchtrennt und unterbunden werden kann, ein Verfahren, wie es von Fritsch, Bratt u. a. angewendet zu werden pflegt. Die Anwendung der Massenligaturen hat nur den unleugbaren Vorzug, dafs die Operation rascher beendigt wird, wobei noch der nicht zu unterschätzende Vorteil in Betracht kommt, dafs der von der Ligatur umschnürte Gewebsstumpf später der Nekrose anheimfällt, ein Umstand, welcher besonders bei Collumcarcinomen im Hinblick auf die Möglichkeit, dafs bereits Carcinomkeime ins Parametrium vorgeschritten sind, von nicht zu unterschätzender Bedeutung ist.

Erheblichere Schwierigkeiten pflegen nur bei denjenigen Fällen einzutreten, bei welchen durch Starrheit oder Verkürzung der Ligamente der Uterus sich nicht von Anfang an herunterziehen läfst. Aber auch in diesen Fällen pflegen die Schwierigkeiten nicht derartig zu sein, dafs sie nicht überwunden werden könnten. Durch schrittweise nach oben fortgesetzte Auslösung und Abbindung der Anhänge gelingt es auch hier schliefslich den Uterus zu entfernen. Dies sind allerdings diejenigen Fälle, in denen Verletzungen von Blase und Ureteren am häufigsten beobachtet werden, doch kann nicht zugegeben werden, dafs dieselben unter diesen Umständen nicht zu vermeiden wären.

Während die französischen Autoren fast ausnahmslos bei der Totalexstirpation des Uterus zu der Anwendung der Klemmen behufs Versorgung der seitlichen Anhänge des Uterus übergegangen sind, hat sich besonders in Deutschland eine ziemlich lebhafte Opposition dagegen geltend gemacht. Zunächst wurde aus mehr theoretischen Erwägungen das ganze Verfahren als ein unchirurgisches bezeichnet. In dieser Beziehung kann auch unbedingt zugegeben werden, dafs die Versorgung der Ligamentstümpfe mit Ligaturen unzweifelhaft als ein den chirurgischen Grundsätzen mehr entsprechendes Verfahren bezeichnet werden mufs; doch möchte ich bei dieser Gelegenheit wiederholen, dafs auch unser Verfahren, die Behandlung der Ligamentstümpfe mit Massenligaturen von chirurgischer Seite als anfechtbar bezeichnet wurde. Ich bin der Ansicht, dafs bei der Bekämpfung einer so schweren Erkrankung, wie sie das Uteruscarcinom darstellt, überhaupt theoretische Erwägungen dieser Art kaum in Betracht kommen können. Bietet das Klemmverfahren

unzweifelhafte Vorteile vor dem Ligaturverfahren, so wird uns nichts abhalten dürfen, von demselben Gebrauch zu machen.

Einer der hauptsächlichsten Einwände, welche gegen die Klemmethode vorgebracht wurden, ist der, dafs dabei nach der Exstirpation des Uterus die Bauchwunde offen gehalten werden mufs, und die Gefahr der sekundären Infektion, insbesondere durch Zurückschlüpfen der nekrotischen Stümpfe nach Abnahme der Klemmen, besteht. Dies ist auch ohne Zweifel derjenige Einwand, welcher die meiste Berechtigung in sich trägt. Nach Abschlufs der Bauchhöhle und extraperitonealer Lagerung der Stümpfe kommt es, da alle Wundflächen aufserhalb der Bauchhöhle gelagert sind, innerhalb derselben zu keiner nennenswerten Sekretion und Stauung der Sekrete, sodafs der Heilungsverlauf ungestört vor sich gehen kann. Bei der Klemmethode aber bedarf es immerhin einer gewissen Zeit, bis um den in die Bauchwunde eingeschobenen Gazestreifen herum eine Verklebung resp. ein Verschlufs der Bauchhöhle nach abwärts sich bildet. Aufserdem scheint die in die Bauchwunde eingelegte Jodoformgaze, wie Beobachtungen Saenger's lehren, nicht so sicher drainierend zu wirken, dafs eine Stauung der Sekrete ausgeschlossen ist. Saenger hat glaubhaft nachgewiesen, dafs bei gesundem Beckenbauchfell, wie es ja bei Uteruscarcinom in der Mehrzahl der Fälle gegeben ist, die Gefahr der sekundären Infektion gröfser ist als bei entzündlich verändertem Peritoneum bei Adnexerkrankungen. Die Klemmethode hat auch in der That bei der Radikaloperation bei Adnexerkrankungen, besonders bei den französischen Operateuren viel grofsartigere Erfolge geboten, während die Ergebnisse gegenüber dem Uteruscarcinom gerade in den Händen dieser Autoren nicht als hervorragend bezeichnet werden können. Immerhin stehen diesen Berichten gegenüber sehr günstige Erfolge von Zweifel, Saenger, Doederlein, Arendt u. A., welche beweisen, dafs mit der weiteren Ausbildung der Methode die Gefahren der sekundären Infektion wohl ausgeschlossen werden können. Auch die Ergebnisse Landau's bei malignen Neubildungen stehen den Durchschnittszahlen beim Ligaturverfahren nicht nach.

Eine weitere unleugbare Unannehmlichkeit sind die Blutungen, welche ab und zu bei der Abnahme der Klemmen beobachtet wurden, worauf von Pichevin und anderen wiederholt hingewiesen wurde. Dieselben liefsen sich zwar in der Mehrzahl der Fälle ohne zu grofse Schwierigkeiten beseitigen, allein es ist nicht zu leugnen, dafs die Möglichkeit eines derartigen Vorkommnisses den an und für sich für die Kranke mit Schmerzen verbundenen Akt der Klemmenabnahme recht peinlich gestaltet. In dieser Beziehung dürfte der Rat Zweifel's dringend zu berücksichtigen sein, die Klemmen erst nach 3 mal 24 Stunden abzunehmen.

Ferner sind als Schattenseiten der Methode die von den verschiedensten Seiten beobachteten Ileus- und Pseudoileus-Fälle nach der Operation zu betrachten. Gerade die letzteren bilden bei der Nachbehandlung ein äufserst unangenehmes Ereignis, da es schwer zu beurteilen ist, ob es besser ist, sich

abwartend zu verhalten oder durch Entfernung der eingeführten Gazestreifen die Wegsamkeit des Darmes wieder herzustellen. Im allgemeinen sind jedoch diese Darmstörungen durch genügende Zurückhaltung der Eingeweide durch eingeführte Gazestreifen zu vermeiden, ebenso wie Druckgangrän der Darmschlingen durch die Klemmen (Küster) durch entsprechende Polsterung desselben mit Gaze zu verhüten ist. Immerhin bilden die Darmstörungen nach dieser Operation einen wunden Punkt derselben.

Wenn der Anwendung der Klemmethode der Vorwurf gemacht wurde, dafs sie zu Nebenverletzungen vor allem der Blase und der Ureteren Veranlassung gebe, so kann dies zwar nicht geleugnet werden, aber nur mit der Einschränkung, dafs dies gewifs nicht in höherem Mafse der Fall ist als bei der Ligaturmethode. Bei beiden Operationsarten lassen sich diese Nebenverletzungen fast immer vermeiden.

Dafs der Zug der mehrere Tage liegen bleibenden Klemmen den Kranken vermehrte Schmerzen macht und dafs während dieser Zeit der Zwang der durchaus ruhigen Rückenlage für dieselben lästig ist, ist nicht zu bestreiten. Es sind dies aber Nachteile, die durch etwas vermehrte Darreichung der Narkotika sowie durch entsprechende Polsterung der aus den Genitalien herausragenden Klemmen ziemlich beseitigt werden können. Ebenso kann die stärkevere Sekretion, welche in den ersten Tagen aus den Genitalien erfolgt, durch fleifsiges Wechseln der Vorlagen in ihren lästigen Folgen entsprechend bekämpft werden. Die Sekretion wird in der ersten Zeit nach Eintritt der Stumpfnekrose leicht übelriechend, doch wird niemand behaupten wollen, dafs dies beim Ligaturverfahren ausgeschlossen sei.

Damit glaube ich die allerdings nicht zu unterschätzenden Nachteile des Klemmverfahrens entsprechend gewürdigt zu haben, welchen aber meines Erachtens doch eine Reihe von Vorteilen gegenübergehalten zu werden verdienen.

Zunächst gestattet die Klemmethode die Operation unzweifelhaft in bedeutend kürzerer Zeit zu vollenden als das Ligaturverfahren. Der Vorteil der schnellen Beendigung der Operation ist ja für gewöhnlich gewifs nicht allzuhoch anzuschlagen: allein bei stark ausgebluteten und körperlich heruntergekommenen Kranken oder bei solchen mit irgendwelchen Erkrankungen am Herzen kann eine kurze Narkose und überhaupt eine rasch durchzuführende Operation von nicht zu unterschätzendem Vorteil sein. Aufserdem möchte ich der Anlegung von Klemmen einen weiteren Vorteil zuschreiben, welcher allerdings von anderer Seite entschieden bestritten wird. Ich glaube nämlich, dafs man leichter eine Klemme über die lateralen Teile des Parametriums nahe an der seitlichen Beckenwand legen kann als eine Ligatur. Die Klemme läfst sich mit einem gewissen Kraftaufwand so sehr nach der Seite hinüberschieben, dafs dieselbe über Teile des Parametriums zu liegen kommt, an welche wir mit der Nadel mindestens sehr schwer herankommen. Es mag sein, dafs die Versorgung dieses meist wichtigsten Teils der seitlichen

Anhänge des Uterus dann, wenn man die seitlichen Entspannungsschnitte durch die Scheide und das Cavum ischio-rectale im Sinne von Schuchardt vornimmt, die Ligierung der Parametrien ebensogut lateral möglich ist wie mit der Klemme. Darüber besitze ich keine Erfahrungen; aber unter gewöhnlichen Verhältnissen scheint mir doch die Klemme entschiedene Vorteile zu bieten. In diesem Sinne haben sich in neuerer Zeit auch eine Reihe deutscher Autoren wie Zweifel, Sänger, v. Stauch, Döderlein, Küstner, Arendt u. a. ausgesprochen.

Nicht unerwähnt will ich auch den Punkt lassen, auf welchen Landau mit Vorliebe hinweist, dafs nämlich bei der Klemmethode eine ausgedehntere Gewebsnekrose zu beobachten ist, indem die zwischen den Mäulern der Klemmen gefafsten Teile nach mehrtägigem Liegen der Instrumente nekrotisch abgestofsen werden. Es ist dies ein Punkt, der besonders bei solchen Carcinomen, welche auf der einen oder anderen Seite etwas nahe an die Grenze des Uterusgewebes und damit in verdächtige Nähe des Parametriums vorgeschritten sind, immerhin eine gewisse Beachtung verdient.

Unter diesen Umständen glaube ich, dafs Döderlein die Verhältnisse am besten feststellt, wenn er sagt, dafs er in dem Klemmverfahren nicht sowohl eine Verbesserung als eine Bereicherung unserer operativen Technik erblicke. Für die weitaus zahlreicheren unkomplizierten Fälle von vaginaler Totalexstirpation wird wenigstens für mich das Ligaturverfahren nach wie vor die Methode der Wahl sein. In einer Reihe von Fällen aber, wie ich eben angedeutet habe, werde ich mich gerne des Klemmverfahrens bedienen. Diese Ansicht wird übrigens auch in den neuesten Auflagen unserer Lehrbücher der operativen Gynäkologie von Hofmeier und Hegar-Kaltenbach in ähnlicher Weise vertreten. Allerdings verhalten sich eine Reihe besonders deutscher Gynäkologen wie Olshausen, Fehling, v. Herff, Schauta, Dührssen, Mackenrodt, P. Ruge, Thorn u. a. gegenüber der Klemmmethode entschieden ablehnend.

Die sakrale Methode in ihren verschiedenen Abänderungen erweckte eine Zeit lang die Hoffnung, dafs es durch dieselbe möglich sein werde, die Anzeigen zur Totalexstirpation des carcinomatösen Uterus wesentlich auszudehnen. Wenn durch die Voroperation der Genitalapparat von hinten her freigelegt ist, so ist damit allerdings, wie ich mich wiederholt bei Leichenversuchen ebenfalls überzeugt habe, eine Übersichtlichkeit des Operationsfeldes, vor allem des Uterus mit seinen seitlichen Verbindungen garantiert, welche auf vaginalem Wege, wenigstens in diesem Mafse, kaum erreichbar erscheint. Demgemäfs kann auch die Auslösung des Uterus unter Leitung des Auges in recht gründlicher Weise vorgenommen werden. Dabei war durch die Abänderung von Herzfeld die in ihrer prognostischen Bedeutung nicht zu unterschätzende Möglichkeit geboten, die Bauchhöhle schliefsen zu können, ehe an die Exstirpation des carcinomatösen Uterus herangegangen wurde.

Trotzdem hat sich die sakrale Methode nicht einbürgern können und ich glaube nicht fehl zu gehen, wenn ich sage, dafs dieselbe heute bereits so

ziemlich der Vergangenheit angehört. Die Methode hat nicht gehalten, was sie versprochen hat. Man kann zwar, wie insbesondere die ausgedehnten Eingriffe von Schede und Wiesinger lehren, neben dem krebsigen Uterus die krebsig infiltrierten Parametrien nebst beliebigen Teilen der Scheide technisch sicher entfernen, aber das Endresultat ist kein befriedigendes. Schon die primären Operationsergebnisse sind, wie wir gesehen haben, nicht besonders günstige, was bei der Gröfse des operativen Eingriffes, welcher durch die bedeutende Voroperation erheblich kompliziert ist, nicht verwundern darf. Vor allem aber hat sich gezeigt, dafs die Dauererfolge in allen Fällen, in welchen weiter vorgeschrittene Carcinome angegriffen wurden, höchst fraglich waren. Man mufs es Herzfeld, welcher neben Hochenegg sich um den Ausbau der Methode besonders verdient gemacht hatte, hoch anrechnen, dafs er auf dem Breslauer Gynäkologenkongrefs selbst offen bekannte, dafs die Versuche, mittelst der sakralen Methode fortgeschrittene Fälle von Uteruscarcinom operativ anzugreifen, als aussichtslos zu bezeichnen sind. Es ist auch in der Litteratur die sakrale Methode in letzter Zeit fast ganz zurückgetreten und ich glaube nicht, dafs man dieser Operation ein neues Aufblühen voraussagen darf. Das Feld, auf welchem diese Operation schöne Früchte trägt, liegt auf chirurgischem Gebiete und es wird stets anerkannt werden, dafs Kraske, indem er zur Exstirpation der Rektumcarcinome diesen neuen Weg wies, sich ein grofses Verdienst erworben hat.

Aus unseren bisherigen Auseinandersetzungen geht hervor, dafs uns aufser der abdominalen (Freund'schen) Totalexstirpation zur Entfernung des carcinomatösen Uterus wesentlich die vaginale Totalexstirpation in ihren verschiedenen Abänderungen zur Verfügung steht, wobei ich auf die seltenen Fälle, in welchen eine partielle Operation noch in den Bereich der Erwägung gezogen werden kann, hier nicht mehr weiter eingehe.

Wenn wir nun die Anzeigen für die vaginale Totalexstirpation abgrenzen, so sind dieser Operation vor allem diejenigen Fälle zuzuweisen, bei welchen die Neubildung auf den Uterus beschränkt ist und dabei der Operation keine technisch unüberwindlichen Schwierigkeiten entgegenstehen.

Es läfst sich durch eine, womöglich in Chloroformnarkose vorzunehmende genaue Austastung des Beckens und seiner Organe eine grofse Reihe von Carcinomen feststellen, in welchen die Neubildung auf das Parenchym des Uterus beschränkt ist, soweit dies überhaupt durch die tastende Hand nachgewiesen werden kann. Dies sind die Fälle, welche wir als für die vaginale Totalexstirpation vorwiegend geeignet bezeichnen müssen. Dafs unter diesen Kranken zu unserem gröfsten Leidwesen nur zu viele sich befinden, in welchen trotz scheinbar tadelloser Tastbefunde die Neubildung nicht mehr auf den Uterus beschränkt ist, ist leider nur zu wahr, und den besten Beweis dafür liefert die Thatsache, dafs innerhalb der ersten 2 Jahre nach der Operation bei dem gröfseren Teile der operierten Frauen Rezidive festzustellen sind. Allein unsere Untersuchungsmethoden gestatten eben leider nur, gröfsere car-

cinomatöse Veränderungen in der Umgebung des Uterus nachzuweisen, sodafs wir thatsächlich eine gröfsere Reihe von Fällen operieren, in welchen auf Grund der Untersuchung die Aussichten für einen guten Enderfolg der Operation sehr günstig scheinen, während trotzdem die Neubildung in feinsten Ausläufern die Grenze des Uterus überschritten hat. Unsere Kenntnisse sind auch, wie im vorigen Abschnitte auseinandergesetzt wurde, in dem Sinne fortgeschritten, dafs einzelne Formen der Uteruscarcinome sich in dieser Beziehung als wesentlich bösartiger erweisen, während bei anderen, in erster Linie beim Corpuscarcinom, dann beim Carcinom der Cervixschleimhaut und bei den beginnenden Formen der Portiocarcinome ein verhältnismäfsig langsameres Tempo im Fortschreiten der Neubildung in die Tiefe vorausgesetzt werden darf.

Neben diesen Fällen, bei welchen der Untersuchungsbefund wenigstens mit einiger Wahrscheinlichkeit eine Beschränkung der Neubildung auf die Substanz des Uterus annehmen läfst, finden wir eine gröfsere Reihe solcher, in welchen die Neubildung die Grenzen des Uterus erreicht oder womöglich schon leicht überschritten hat, Fälle, welche als Grenzfälle bezeichnet zu werden pflegen. Handelt es sich unter diesen Umständen um eine flächenhafte Ausbreitung eines Portiocarcinoms auf die Scheide, ohne nachweisbare tiefere Beteiligung des paravaginalen und parametranen Gewebes, oder ist durch Kontaktinfektion von einem Portiocarcinom aus ein beginnender Krebsknoten in der Scheidenwand entstanden, so ist darin noch keine Gegenanzeige gegen die Totalexstirpation zu sehen, da wir imstande sind, nach Bedürfnis gröfsere Teile der Vagina, ja unter Umständen die ganze Scheide nebst dem carcinomatösen Uterus exstirpieren zu können. Hat sich die Neubildung in beschränktem Umfange der Blasenwand genähert, ein Umstand, welcher bei der stumpfen Ablösung der Blase von der Cervix sofort klar zu werden pflegt, so kann durch Resektion eines Stückes der Blasenwand mit nachfolgender Naht derselben eine Durchführung der weiteren Operation versucht werden; doch sind das gewöhnlich Fälle, in welchen die Neubildung auch in anderer Richtung in bedenklicher Weise in die Tiefe fortgeschritten ist.

Wie wir aus dem Auftreten der Rezidive uns nur zu häufig überzeugen können, ist die meist gefährdete Partie in der Umgebung des Uterus an den beiden Seiten der Cervix im parametranen Bindegewebe zu suchen. Die Anordnung der Lymphgefäfse des Uterus, besonders des Collums, ist eine derartige, dafs gerade in dieser Richtung die Collumcarcinome sich ausbreiten, und die Erfahrung lehrt, dafs, wenn schon der Untersuchungsbefund eine deutlich krebsige Infiltration der Parametrien erkennen läfst, der vaginalen Totalexstirpation das Rezidiv auf dem Fufse folgt. Auch schon bei den Grenzfällen sind die Aussichten auf Dauerheilungen recht ungünstige, wenn auch hier mitunter überraschende Enderfolge zur Operation auffordern.

Ich glaube nicht, dafs wir uns bei diesen Grenzfällen der Vornahme der Operation entschlagen können; es ist zwar nicht zu leugnen, dafs die

Aussichten für einen Dauererfolg unter diesen Umständen keine sehr günstigen sind, aber es läfst sich doch eine Anzahl unzweifelhafter Heilungen dabei noch erreichen. Eine glänzende Statistik allerdings wird derjenige erreichen, welcher sich bei der vaginalen Totalexstirpation auf die auf den Uterus begrenzten Carcinome beschränkt. Da die Neubildung häufig nur auf einer Seite stärker gegen die äufserste Begrenzung des Uterus vorgerückt zu sein pflegt, so läfst sich in diesen Fällen besonders dann eine ausgiebige Exstirpation des verdächtigen Parametriums erreichen, wenn man den Rat Olshausen's befolgt, die verdächtigen Parametrien zuletzt bei der Auslösung des Uterus zu versorgen.

Man hat früher diejenigen Fälle von der Operation ausschliefsen zu sollen geglaubt, in welchen der Uterus seine normale Beweglichkeit eingebüfst hat und dem Zuge der in die Portio eingesetzten Zangen nicht folgt. Wir wissen jetzt, dafs diese verminderte Beweglichkeit durchaus nicht immer durch krebsige Infiltration der Parametrien bedingt ist, sondern dafs ältere oder neuere entzündliche Prozesse die Fixation des Uterus bedingen können. Es ist Aufgabe einer sorgfältig durchzuführenden Diagnostik, diese entzündlichen Prozesse der Parametrien von carcinomatösen zu unterscheiden, worüber wir uns an anderer Stelle ausgesprochen haben. Dasselbe gilt von entzündlichen Adnexerkrankungen des Uterus. Entzündliche Prozesse sind niemals eine Gegenanzeige gegen die Operation.

Dagegen lehnt es mit Recht die grofse Mehrzahl der Gynäkologen ab, diejenigen Fälle noch der Radikaloperation zu unterziehen, bei welchen die Parametrien unzweifelhaft und in ausgedehnterer Weise krebsig infiltriert sind. Es läfst sich zwar auch hier, wie die Resultate von Kaltenbach, Landau u. a. ergeben, die Operation technisch wohl noch ausführen und auch die primären Operationsresultate sind nicht wesentlich getrübt, wenn nicht verzweifelte Fälle operiert werden; aber der Gewinn ist nur ein sehr geringer. Das Rezidiv folgt nicht nur unfehlbar, sondern, und das ist die Hauptsache, in überraschend kurzer Zeit und führt auch sehr rasch zum letalen Ausgang. Tannen wies bereits darauf hin, dafs die Lebensdauer der an Rezidiv erkrankten Frauen unter diesen Umständen eine verhältnismäfsig kurze ist, und dasselbe geht aus den Untersuchungen von Wisselinck hervor. Wenn z. B. der letztere für die Frauen, welche nach der Operation an Rezidiv erkranken, eine durchschnittliche Lebensdauer von 8,9 Monaten berechnet, so mufs demgegenüber hervorgehoben werden, dafs durch palliative Behandlung wie durch partielle Resektion, energische Kauterisation des Carcinoms und dergl. (Saenger, Thorn) die Lebensdauer wesentlich verlängert werden kann. Diese fast übereinstimmende Anschauung der Gynäkologen wird ja allerdings besonders von Seite der Chirurgen bekämpft, welche vorwiegend auf Grund ihrer Erfolge beim Mammacarcinom glauben, durch möglichst ausgiebige Operation auch beim Carcinom des Uterus ähnliche Erfolge erzielen zu können. So griff Schuchardt mit seiner Methode der Freilegung des Uterus und der Parametrien weit vorgeschrittene Fälle von

Uteruskrebs noch operativ an, und auch Schede, Wiesinger u. a. versuchten nach derselben Methode oder auf sakralem Wege die Anzeigestellung beim Uteruscarcinom zu erweitern. Dieselben gehen noch insofern einen Schritt weiter, indem sie sogar Recidive nach Carcinomoperationen operativ anzugreifen suchten. Die Verhältnisse bei den Uteruskrebsen liegen aber nicht so günstig wie z. B. beim Mammacarcinom und ich habe die feste Überzeugung, dafs alle diese Versuche auch in der Zukunft nur zu vorübergehenden Erfolgen führen werden, abgesehen davon, dafs durch die Gröfse der operativen Eingriffe eine recht grofse Anzahl von Frauen diesen letzteren erliegen werden.

Als Gegenanzeige gegen die vaginale Totalexstirpation werden starke Vergröfserung des Uterus und ausgedehnte Verwachsungen desselben besonders mit dem Darme anzuführen sein. In ersterer Beziehung würden wenigstens alle diejenigen Uteri von der vaginalen Operation auszuschliefsen sein, welche nicht ohne Zerstückelung durch die Scheide zu entfernen sind; hieher gehören vor allem diejenigen Carcinome, welche mit Myomen kompliziert sind. Dafs schwangere und puerperale Uteri durch die Scheide trotz ihrer Vergröfserung verhältnismäfsig leicht noch zu entfernen sind, ist durch die Beobachtungen von Olshausen, Hofmeier, Fritsch u. a. in neuerer Zeit wiederholt bewiesen worden. Dafs eine besondere Engigkeit der Scheide, wie sie bei nulliparen oder älteren Frauen vornehmlich zu beobachten ist, keine Gegenanzeige gegen die vaginale Operation darstellt, ist bereits erörtert worden.

Somit würde sich unsere Anzeigestellung für die vaginale Totalexstirpation heute noch vollständig mit derjenigen decken, welche Schauta im Jahre 1890 auf dem X. internationalen Kongrefs in Berlin für die Carcinomtherapie unter Zustimmung der Versammlung aufgestellt hat.

Ich kann aber nicht umhin, bei dieser Gelegenheit nochmals hervorzuheben, dafs das, was wir bisher durch die vaginale Totalexstirpation, welche in der Carcinomtherapie gegenwärtig die herrschende Rolle spielt, erreicht haben, was den Enderfolg anbelangt, durchaus nicht als befriedigend bezeichnet werden kann. Die primären Operationsergebnisse sind allerdings derartig geworden, dafs sie zum Teil kaum mehr etwas zu wünschen übrig lassen. Wenn Olshausen von 100 Totalexstirpation nur einen vor der Operation bereits pyämischen Fall verlor und Acconci ebensoviele aufeinanderfolgende Operationen ohne Mifserfolg zu verzeichnen hat, so sind das glänzende Erfolge. Betrachten wir dagegen die Enderfolge, so sind sie bei sehr sorgfältiger Auswahl der Fälle zwar nicht gerade ungünstig, wir müssen aber immer bedenken, dafs wir schliefslich nur einen sehr geringen Prozentsatz aller Uteruscarcinome der Heilung entgegengeführt haben. Dies wird ja wohl durch gröfsere Sorgsamkeit der Ärzte und Belehrung des Publikums insofern in der Zukunft etwas besser werden, als mehr günstig gelegene Fälle frühzeitig in gynäkologische Behandlung kommen werden, aber eine in grofsen Ziffern ausdrückbare Verbesserung der Dauererfolge ist für die nächste Zeit auch dadurch

kaum zu erwarten. Man mufs sich daher doch wohl die Frage vorlegen, ob wir mit unserem operativen Vorgehen, insbesondere mit der vaginalen Totalexstirpation auf dem rechten Wege sind. Ich glaube, man kann darauf nur die Antwort geben, dafs dies solange der Fall ist, bis wir entweder eine bessere Operationsmethode kennen lernen oder bis die Wissenschaft uns ein neues spezifisches Mittel gegen den Krebs verschafft. Das letztere liegt in der Zukunft und ist zur Zeit nicht zu verhandeln.

Ob andere operative Mafsnahmen bessere Dauererfolge erreichen lassen, wird wohl die nächste Zukunft lehren. Ich habe hier zunächst die Versuche im Auge, welche von W. A. Freund, Ries, Clark-Kelly und Rumpf unternommen wurden, um von der Bauchhöhle aus nebst dem Uterus das Bindegewebe des Parametriums sowie die retroperitonealen Lymphdrüsen in ausgiebiger Weise zu entfernen. Wenn diese Versuche nicht an vorgeschrittenen, sondern an günstigen Fällen in dieser radikalen Weise vorgenommen werden, so werden wir nach Ablauf mehrerer Jahre über ein Material von Beobachtungen verfügen, welches brauchbare Schlüsse liefern wird. Wird dasselbe in günstigem Sinne ausfallen, so wird uns die Gefährlichkeit des abdominalen Eingriffes nicht abhalten dürfen, den vaginalen Weg zu verlassen[1]).

Die Versuche von W. A. Freund, das Uteruscarcinom durch künstliche Blutleere und dadurch herbeigeführte Nekrose des Uterus den Gebärmutterkrebs zu bekämpfen.

W. A. Freund machte auf dem mittelrheinischen Ärztetage zu Darmstadt eine kurze Mitteilung über Versuche, welche er in obiger Richtung am Tier und dann auch an einer carcinomkranken Frau ausgeführt hat. Da über diese interessanten Versuche keine eingehende Veröffentlichung vorliegt, wandte ich mich persönlich an Professor Dr. W. A. Freund und erhielt von ihm die nachfolgende Zuschrift, welche ich mit seiner Erlaubnis

[1]) Beim Abschlufs dieser Arbeit erschien die Mitteilung von Gellhorn über die weiteren Ergebnisse Mackenrodt's mit der Igniexstirpation. Nach derselben verlor Mackenrodt unter 37 Fällen 7 Kranke an den Folgen der Operation, während unter den 30 Überlebenden 27 als geheilt verzeichnet werden. Unter diesen sind allerdings 10, bei welchen die Operation vor weniger als 10 Monaten gemacht wurde, während 18 schon bis zu $2^1/_2$ Jahren rezidivfrei geblieben sind. Wenn auch diese Beobachtungsdauer für die Mehrzahl der Fälle eine zu kurze ist, um endgiltig verwertet werden zu können, so ist doch gegenüber allen bisherigen Beobachtungen bemerkenswert, dafs in den nächsten 1—2 Jahren nach der Operation so wenig Rezidive auftraten. Wenn ich auch den von Mackenrodt aus seinen Beobachtungen gezogenen Schlufs, dafs er durch seine Methode in allen Fällen Impfrezidive verhütet habe, und dafs darauf die auffallenden Resultate zurückzuführen sind, nicht in seinem vollen Umfange anzuerkennen vermag, so scheint mir doch aus der Mitteilung Gellhorn's hervorzugehen, dafs die Anwendung des Glüheisens besonders bei der Abtragung der seitlichen Befestigungen des Uterus weiter erprobt werden mufs.

unverändert zum Abdruck bringe. Es ist mir eine angenehme Pflicht, Herrn Professor Freund auch an dieser Stelle für sein liebenswürdiges Entgegenkommen meinen herzlichsten Dank auszusprechen.

„Seit 20 Jahren beschäftige ich mich mit der klinischen Beobachtung und Behandlung des Uteruscarcinoms unausgesetzt — ein bei unserer schnelllebigen und stramm arbeitenden Zeit für den einzelnen Mann respektabler Zeitraum, der demselben für die Beurteilung des Erlebten und Erarbeiteten einen Gesichtspunkt gewinnt, von dem aus manches Gemeinsame und Gesetzmäfsige aus der Menge der Einzelheiten sich heraushebt. Zu solch prüfender Umschau fühlte ich mich nun gerade aufgelegt und zwei äufsere Momente führten mich an die Arbeit. Das eine Moment sind zwei Briefe von Frau Emma Neumann aus Breslau. Diese Frau darf wohl eine gewisse Berühmtheit beanspruchen; denn sie stellt den ersten absolut sicher konstatierten Fall von radikaler Heilung vom vorgeschrittenen Uteruscarcinom dar. Herr Dr. Toeplitz in Breslau hat seinerzeit den Fall beschrieben. Prof. Binswanger hat den sehr interessanten anatomischen Befund am excidierten Uterus (Cervixcarcinom mit isoliertem Carcinomknoten im Fundus uteri) beschrieben. Die näheren Angaben darüber finden sich in der bekannten Hofmeier'schen Publikation über Uteruscarcinom abgedruckt.

Das zweite Moment, welches mich an die Arbeit führte, ist gegeben durch das Bedürfnis des Lehrers, seinen Schülern einen Kompafs in der unglaublich verwirrenden stürmischen Hochflut der verschiedenen Verfahren und vor allem der fast uferlos sich ausbreitenden Indikationen der Totalexstirpation des Uterus an die Hand zu geben.

Hier ist der Platz, noch eine kuriose Reminiscenz aus jener für mich sehr bewegten Zeit der achtziger Jahre mitzuteilen. Nach meiner Übersiedlung hierher wurde mir Storm's letzte Novelle „Ein Bekenntnis“ zugesendet. Ein junger Arzt (einige Stellen lassen mich als seinen Lehrer erkennen) giebt dem Drängen seiner krebskranken Frau auf Erlösung durch eine tötliche Morphiumgabe nach, liest kurz hinterdrein die „neue Methode der Total-Exstirpation des Uterus“ seines Lehrers und gerät in trostlose Verzweiflung. Die Erzählung dieses traurigen Schicksals bildet den Inhalt „des Bekenntnisses“. So romanhaft das Ganze klingt, so sind doch gewisse Einzelheiten (wörtliche Ausführungen aus meinen Publikationen über diesen Gegenstand) so realer Natur, dafs ich mich innerst bedrängt mit der Frage ob „factum oder problema“ an Storm wenden wollte, um nötigenfalls dem selbstquälerischen traurigen Helden seiner Novelle sehr wohlbegründete Aufrichtung und Entlastung bringen zu können. Da erfuhr ich, dafs Storm sehr bald nach dieser Publikation gestorben war. — Hoffen wir, dafs, wenn der Selbstquäler wirklich lebt, er durch die inzwischen konstatierten wenig erfreulichen Statistiken über Dauerheilung des Krebses durch diese Operation aus seiner melancholisch verzweifelten Stimmung herausgerissen sein möge.

Mitten in meine eben aufgenommene Arbeit der Sichtung und Wägung meines Materials kommt Deine Aufforderung. Ich greife also diesen Abschnitt aus meiner Arbeit heraus.

Die Beweggründe, welche die Ärzte aller, selbst der operationslustigsten (wie der heutigen) Zeiten immer wieder auf die Suche nach spezifischen Arzneimitteln, allgemeinen und örtlichen medikamentösen Behandlungsmethoden des Krebses hindrängen, sind sattsam bekannt. Man kann wohl behaupten, dass selbst die streng wissenschaftliche Forschung gerade so wie mehrere praktischen Erfahrungen uns auf diesen Weg führen. Mich wenigstens haben neben meinen klinischen Erfahrungen die ausgezeichneten Arbeiten Hauser's zu dem Versuche bestimmt, dem Carcinom auf einem bisher nicht betretenen Wege zu Leibe zu gehen.

Die lokale Applikation von Medikamenten ist von Alters her in immer wieder erneuten und modifizierten Verfahren, mit immer neu herangezogenen Mitteln geübt worden. Die einfache äufsere Applikation auflösender und kaustischer Mittel auf die Oberfläche der Geschwulst, des Geschwüres war immer ohne Erfolg.

Die Injektion solcher Mittel in die Substanz des Tumors soll nach den Mitteilungen glaubwürdiger Männer hin und wieder radikalen, oft nur palliativen, meist gar keinen Heilerfolg gehabt haben.

Mir hatte sich aus derartigen Erfahrungen und Überlegungen folgender Gedankengang herausgebildet. Ich hatte alle seit Thiersch gerühmten Medikamente parenchymatös injiziert und durchprobiert, ohne jemals auch nur nennenswerte palliative Erfolge zu erzielen. Im Gegenteil schien mir der letale Ausgang erschwert und durch neu entfachte Schmerzen und Blutungen nur beschleunigt zu werden.

Zunächst glaubte ich, dafs diese Mifserfolge den schlechtgewählten Medikamenten zur Last zu legen sein möchten. — Einzelnen klinischen Beobachtungen nach Applikation gewisser Medikamente gemäfs und in Erwägung der „epithelialen" Natur des Carcinoms schien mir das Gewebe desselben gegen Alkalien den schwächsten Widerstand zu bieten und die Beobachtungen von schnell durchgreifendem Zerfall von Krebstumoren nach parenchymatöser Applikation von Kalicarbonicumlösung schien diese Annahme zu bestätigen. Die gerade hierbei auftretenden Schmerzen und Blutungen glaubte ich der gar zu eingreifenden Wirkung des stark kaustischen Mittels zuschreiben zu müssen. Ich versuchte darum die stärkste organische Base: das Neurin — ohne eine andere Wirkung, als die Bildung kleiner Zerfallsherde in der Geschwulst zu erzielen, welche peripher ungestört weiter wucherte. Die anatomisch-mikroskopische Untersuchung in solcher Weise behandelter und darauf abgetragener Tumoren zeigte auf das klarste, dafs diese medikamentösen Injektionen nur in ganz umschriebenem Umfange zerstörend gewirkt, die Hauptmasse des Tumors aber unangegriffen belassen hatten.

Ich sah ein, dafs die parenchymatösen Applikationen, ganz abgesehen von der etwa zu erhoffenden spezifischen Einwirkung der angewandten Medi-

kamente, unwirksam sein mufsten, weil sie nicht an alle Teile des Tumors gelangen, denselben nicht ganz und gar durchtränken konnten. Hiernach wurde mir klar, dafs, wenn überhaupt durch Applikation von Medikamenten Heilerfolg zu erreichen ist, dies nur auf dem Wege der Blutbahnen des befallenen Organs geschehen kann. Die zu lösende Aufgabe formulierte sich folgendermafsen: Es soll ein Glied, ein Organ zeitweilig aus dem Kreise der allgemeinen Blutzirkulation ausgeschieden, dann von einer seiner Hauptarterien aus vermittelst injizierter alkalischer Flüssigkeit so durchspült werden, dass sein Residualblut aus einer eröffneten Hauptvene entfernt werde; in unmittelbarem Anschlusse hieran soll das Organ eine Zeit lang an Stelle des Blutes von der alkalischen Flüssigkeit durchströmt werden, so dafs diese schliefslich mit allen Gewebselementen bis in die einzelnen Zellen und Fasern in Berührung treten und damit eine Durchtränkung des durchspülten Körperteiles eintreten mufs.

Die bisherigen Erfahrungen mit der arteriellen Transfufsion von Blut und von physiologischer Kochsalzlösung am Lebenden schien der Lösung dieser Aufgabe nicht günstig. Die Prüfung der Ursachen der Mifserfolge lehrte, dafs erstens der kontinuierliche Druck, unter welchem die arterielle Injektion ausgeführt worden war, zweitens die schnell eintretende Gerinnung des Blutes den Versuch entweder geradezu vereitelten, oder höchst unheilvoll wirken liefs. (Gangrän.)

Inzwischen haben die bekannten Versuche, welche Schmiedeberg und seine Schüler mit der Blutdurchspülung ganzer Organe (Niere) ausgeführt hatten, den Weg gelehrt, auf welchem diese Übelstände zu vermeiden waren. — Die zu injizierende Flüssigkeit mufste die Blutgerinnung verhindern und mufste pulsatorisch wie durch die Herzaktion unter abgemessenem Druck und Rythmus eingetrieben werden. Die Erfüllung dieser Forderungen verdanke ich Herrn Prof. Dr. Jacoby, damaligem ersten Assistenten meines Kollegen Schmiedeberg. Nachdem mich Herr Kollege Jacoby mit der Handhabung seines höchst ingeniös konstruierten Apparates und mit der Herstellung der Flüssigkeit (physiologische Kochsalzlösung mit Zusatz von Zucker und Blutegelkopfextrakt) vertraut gemacht hatte und nachdem ich unter seiner Leitung durch Tierexperimente (an Kaninchen und Hunden) konstatiert hatte, dafs man einzelne Glieder (Hinterextremitäten) und ganze Organkomplexe (Beckenorgane) eines lebendigen Tieres in Erfüllung der oben aufgestellten Aufgabe vollkommen durchspülen könne, ohne das Leben zu gefährden, ergriff ich zunächst die Gelegenheit diese Prozedur bei einem an Hufkrebs leidenden Pferde auszuführen. Nach Freipräparierung der Hauptarterie und Vene des kranken Fufses und Einführung von Kanülen in dieselben wurde die Durchspülung so lange ausgeführt, bis nach Entleerung des Blutes die ungefärbte Injektionsflüssigkeit aus der Vene abflofs. — Wie in den Tierexperimenten schwoll die Extremität ödematös an. Binnen der nächsten acht Tage verlor sich das Ödem allmählich und es entstand eine starke entzündliche Schwellung um den erkrankten Huf in Form einer demarkierenden Zone. Die äufseren Umstände

gestatteten keine längere Beobachtung des Tieres; dasselbe wurde abgestochen. — Die mikroskopisch anatomische, durch Kollege von Recklinghausen ausgeführte Untersuchung ergab ein in Zerfall begriffenes Fibrosarkom des Hufes, ausgegangen von dem Hufstrahl.

Jetzt hielt ich mich für berechtigt, die Durchspülung an einer Uteruskrebskranken Frau in Absicht auf Heilung zu unternehmen und ich habe dieselbe am 17. Dezember 1892 an Frau Marie Henk in der Klinik ausgeführt. Auch bei dieser Operation, wie bei dem Tierexperiment und der am Pferde ausgeführten Operation hat mir Herr Kollege Jacoby die wesentlichsten Dienste geleistet. Der Operation haben aufser den Herrn hauspraktizierenden Kommilitonen die Herren Prof. Dr. Bayer, Dozent Hermann Freund und die Herren Assistenten Dr. Ries, Müllerheim, Holzapfel, Friedrich von der Velden beigewohnt.

Leider liefs die Laparotomie eine weitere Ausbreitung der carcinomatösen Erkrankung, als vorher angenommen, erkennen. Speziell machte eine holzige Infiltration der Ligamenta lata die Herauspräparierung der Spermaticagefäfse und die Einführung der Injektionskanülen in dieselben sehr mühsam. Nach Abklemmung der Spermatikalgefäfse der andern Seite und der beiden uterinae verlief die Durchspülung binnen 12 Minuten genau wie in den Tierversuchen. Unter Erblassung und allmählich steigender Ödematisierung der Beckenorgane mit Ausnahme der Rektums entleerte sich anfangs reines Blut, allgemach seröse, endlich eine helle leicht blafs rosa gefärbte Flüssigkeit.

Unter vom 19. Dezember beginnendem unregelmäfsigem Fieber, bis sehr profusen mit grofsen gangränösen Gewebsstücken vermischtem fötidem Abgang aus der Scheide erfolgte am 26. Dezember mittags der letale Ausgang. — Die Sektion ergiebt in Bezug auf den bis ins Corpus carcinomatös degenerierten Uterus gangränöse Erweichung, vorzugsweise der Portio cervicalis.

Die detaillierten Angaben der Krankengeschichte, der Operation, des nachfolgenden Zustandes und der von Herrn Kollegen von Recklinghausen ausgeführten Sektion werde ich in einer ausführlichen Arbeit über diesen Gegenstand bringen.

Ein Urteil über eine so bedeutsame Angelegenheit nach der Erfahrung von Tierexperimenten, einer Tieroperation und von einem Operationsfalle am Menschen abzugeben, ist eine mifsliche unsichere Sache. Aber ich darf wohl, da ich der Einzige bin, der diese Operation ausgeführt hat, den Eindruck schildern, den mir die Erfahrung hinterlassen hat. — Dir liegt nun gewifs die Frage auf der Zunge, „hast Du nicht Neigung gehabt, die Operation bald zu wiederholen"? — Nein! diese Neigung habe ich nicht gehabt. Ich schäme mich nicht zu sagen, dafs hierbei das „trotzige und verzagte" Ding eine Rolle spielt.

Als vor zwanzig Jahren die ersten Fälle gelangen, als Schröder, Olshausen, J. Veit mir von ihren ersten glücklichen Fällen schrieben, da schwoll das trotzige Ding wohl freudig auf und liefs uns wähnen, es gäbe keine Schwierigkeit mehr, die wir nicht überwinden könnten.. — Als ich nach

mühsamer schwerer Arbeit eines Jahres, unter Überwindung einer Menge von Schwierigkeiten, unter Herbeischaffung eines grofsen Apparates, der thätigen selbstlosen Hülfe ausgezeichneter Kollegen, vor allem des Kollegen Jacoby, den Mifserfolg erlebte, da wollte das „verzagte" Ding nicht wieder recht daran und es hatte nicht gerade grofse Mühe, den Verstand zu überzeugen, dafs eine so ungemein schwierige, einen ungewöhnlich grofsen subtilen, kostspieligen Apparat, eine ungewöhnliche mechanische Befähigung des Operierenden und seiner Assistenten erfordernde Operation niemals eine wahrhafte praktische Bedeutung erlangen könnte.

Als Hauptergebnis der ganzen Arbeit stelle ich die Erfahrung hin, dafs man ganze Organe eines lebendigen Tieres ohne Lebensgefährdung durchspülen könne. Ich werde in der ausführlichen Arbeit auch die Veränderungen des Blutes, der Muskeln und Nerven bei dieser Prozedur beschreiben. — Für den Uteruskrebs steht die Erfahrung aus diesem einen Falle fest, dafs die Durchspülung das kranke Gebilde gangränös und damit eliminierbar machte.

Mit der Meldung, dafs ich in den letzten Jahren jeden schwierigen Fall von Uteruskrebs mittelst abdominaler Total-Exstirpation unter Ausräumung der Parametrien operiere und mit den augenblicklichen und späteren Erfolgen sehr zufrieden bin, will ich diesen langen Brief schliefsen".

Die Rezidive.

Litteratur.

Blau. Einiges Pathol.-Anatom über den Gebärmutterkrebs. Diss. Berlin 1870.

Clark, A more radical method of performing hysterectomy for cancer of the uterus. Bull. of the John Hopkins Hosp. Vol. VI. p. 52.

Dykowsky, Zur Statistik des Gebärmutterkrebses und seiner Metastasen. Diss. Berlin 1880.

Fritsch, Bericht über die gyn. Operationen, p. 266.

Gussenbauer, Über die Entwickelung der sekundären Lymphdrüsengeschwülste. Prager Zeitschr. f. Heilk. 1881, p. 17.

Gusserow, Über Carcinoma uteri. Volkmann's Samml. klin. Vortr., alte Folge, Nr. 18.

Heidenhain. Über die Ursachen der lokalen Krebsrezidive nach Amputatio mammae. Arch. f. klin. Chir., Bd. XXXIX. p. 97.

v. Herff, Naturforscherversammlung zu Frankfurt 1896, Centralbl. f. Gyn. 1896, Nr. 42.

Hofmeier. Zur Anatomie und Therapie des Carcinoma corporis uteri. Zeitschr. f. Geb. u. Gyn., Bd. XXXII, p. 171.

Käppeli, Über den Krebs des Gebärmutterkörpers und Impfrezidive. Diss. Basel 1896.

Kaltenbach, Festschrift für Hegar, p. 11.

Nibergall. Über Impfmetastase eines Carcinoma corporis uteri am Scheideneingang. Arch. f. Gyn., Bd. LII.

Nowinsky. Centralbl. f. d. med. Wissenschaften 1896

Odebrecht. Tageblatt der 59. Naturforscherversamml. Berlin. p. 429.

Pfannenstiel. Centralbl. f. Gyn. 1893, Nr. 18.

Poirier. Lymphatiques des organes génitaux de la femme. Le progrès médical 1889, T. X, Nr. 47 etc.

Richelot, L. G., De la récidive du cancer utérin après l'hystérectomie vaginale. Congr. franç. de chir., Proc.-verb. etc. Par. 1888. III. p. 278—83.

Schoenheimer, Über Scheinrezidive nach der vaginalen Totalexstirpation des Uterus. Centralbl. f. Gyn., 1893, p. 858.
Schopf, Übertragung von Carcinom auf frische Wunden in einem Falle von vaginaler Totalexstirpation des Uterus. Wien. klin. Wochenschr. 1891, p. 840.
Seelig, Patholog.-anatomische Untersuchungen über die Ausbreitungswege des Gebärmutterkrebses. Diss. Strafsburg 1894 u. Arch. f. path. Anatomie Bd. 140 S. 80.
Sellheim, Über die Verbreitungsweise des Carcinoms in den weiblichen Sexualorganen durch Einimpfung und auf dem Lymph- oder Blutweg. Diss. Freiburg i. B.
Thiersch, Der Epithelialkrebs, namentlich der Haut. Leipzig 1865.
Verhandlungen der gyn. Sektion der Naturforscherversammlung in Braunschweig 1897. Centralbl. f. Gyn. 1897, Nr. 40.
Wagner, Der Gebärmutterkrebs. Leipzig 1858.
Weil, Zum Carcinomrezidiv nach Totalexstirpation des Uterus. Prag. med. Wochenschr. Nr. 6, p. 57.
Wiedow s. Sellheim.
Wiener, Über die Rezidive des Uteruskrebses, insbesondere Impfrezidive. Centralbl. f. Gyn., XVII, 23, p. 524.
Williams, Über den Krebs der Gebärmutter. Deutsche Übersetzung v. Abel u. Landau. Berlin 1890.
Winter, Über die Ursache der Krebsrezidive. Zeitschr. f. Gebh. 1892, XXIV, p. 141.
Derselbe, Über die Rezidive des Uteruskrebses, insbesondere über Impfrezidive. Zeitschr. f. Gebh. Bd. XXVII, 1.
Derselbe, Lehrbuch der gynäkologischen Diagnostik. 2. Auflage, Leipzig 1897.
Wirth, Über rückläufige Metastase in den Lymphbahnen. Beiträge z. pathol. Anat. Bd. XVIII, S. 515.

Es ist in den letzten Abschnitten wiederholt auseinandergesetzt worden, dafs die operative Thätigkeit auf dem Gebiete des Uteruskrebses in ihrem Enderfolge wesentlich dadurch beeinträchtigt ist, dafs in mehr oder weniger kurzer Zeit nach der Operation in der Umgebung der Operationsnarbe aufs neue Krebsentwickelung stattfindet. Es ist deshalb begreiflich, dafs sich das wissenschaftliche Interesse der Erforschung der Ursachen der Carcinomrezidive zuwandte und gerade auf unserem Gebiete sind in neuerer Zeit eine Reihe von Gesichtspunkten zur Diskussion aufgeworfen worden, welche in rein wissenschaftlicher und praktisch klinischer Beziehung erörtert werden müssen.

Thiersch unterschied neben einem kontinuierlichen Rezidiv, welches durch Fortentwickelung bei der Operation zurückgebliebener Ausläufer des Carcinoms sich bildet und neben einem Infektionsrezidiv, bei welchem er das Eindringen von Krebselementen in die Cirkulationswege für Entstehung des Carcinoms an verschiedenen Orten, vor allem an den benachbarten Lymphdrüsen, als ursächliches Moment der Rezidive annimmt, als dritte Form das sogenannte regionäre Rezidiv. Thiersch nimmt an, dafs in der Nachbarschaft krebsigen Gewebes gesundes Gewebe carcinomatös degenerieren könne, auch wenn das Carcinom radikal exstirpiert ist. Dabei mufste vorausgesetzt werden, dafs von einem benachbarten Carcinom gewisse Reize auf die epithelialen Elemente in der Umgebung ausgeübt werden, welche zur atypischen, d. h. carcinomatösen Wucherung derselben Veranlassung geben. Diese Anschauung Thiersch's ist in neuerer Zeit ziemlich allgemein verlassen worden,

da sich immer mehr die Ansicht Bahn brach, dafs sich die Krebsrezidive aus irgendwie zurückgelassenen Krebselementen entwickeln. Immerhin kann der Begriff der regionären Rezidive nach Thiersch noch nicht ganz entbehrt werden, indem für gewisse Carcinomformen, wie z. B. für die multiplen Carcinome der Haut, für die aus Leukoplakie sich entwickelnden Vulva- und Lippencarcinome die ätiologische Klassifizierung des regionären Rezidivs die meiste Wahrscheinlichkeit für sich hat. Auch bei anderen Carcinomformen macht man mitunter Beobachtungen, welche den Gedanken an die Möglichkeit eines regionären Rezidivs nahelegen. Wenn wir z. B. sehen, dafs mitunter 6—7 Jahre nach einer Uterusexstirpation Rezidive sich entwickeln, so haben wir mindestens keine Erklärung dafür, warum bei der Operation zurückgelassene Krebskeime Jahre lang ruhen bleiben und erst nach so langer Zeit sich weiter entwickeln. Williams ist unter diesen Umständen geneigt, neue Krebsentwickelung anzunehmen. Übrigens war auch Thiersch schon der Ansicht, dafs die häufigste Ursache der Rezidiventwickelung auf zurückgelassene Krebskeime zurückzuführen sei.

In neuerer Zeit ist die Frage der Ausbreitung des Carcinoms besonders von chirurgischer Seite in einer Reihe von klinischen und anatomischen Arbeiten erörtert worden, von denen ich besonders die sorgfältigen Untersuchungen von Gufsenbauer bezüglich der Ausbreitung des Carcinoms in den Lymphdrüsen, sowie die von Heidenhain „Über die Ursachen der sogenannten Krebsrezidive nach Amputatio mammae“ hervorheben möchte. Auf dem Gebiete des Uteruscarcinoms verdanken wir Winter eine höchst wertvolle Arbeit, in welcher er die Frage der Krebsrezidive und ihrer Ursachen eingehend behandelt.

Winter unterscheidet drei Formen der Rezidive, nämlich: 1. lokale oder Wundrezidive, d. h. die Wiederkehr des Krebses an seinem primären Orte oder im Bereiche der ganzen bei der Operation gesetzten Wunde; 2. Lymphdrüsenrezidive, d. h. die Wiederkehr der Geschwulst in den Lymphdrüsen an irgend einer Stelle des ganzen Körpers; 3. metastatische Rezidive, d. h. auf dem Wege der Blutbahn erzeugte Wiederkehr der Geschwulst in inneren Organen.

Dafs die lokalen oder Wundrezidive aus Carcinomteilchen sich entwickeln, welche bei der Operation zurückgelassen worden sind und dafs dieselben dementsprechend mehr oder weniger in der Nähe der ehemaligen Operationswunde zur Erscheinung kommen müssen, ist eine Anschauung, welche seit Thiersch's Veröffentlichungen von Chirurgen und Gynäkologen vertreten wurde. Diese Anschauung wurde durch Heidenhain's Untersuchung am Mammakrebs aufserdem in der Richtung erweitert, dafs derselbe darthat, dafs das Carcinom nicht nur ununterbrochen, sondern auch häufig sprungweise weit über die sicht- oder greifbare Grenze in kleinsten Ausläufern sich ausbreitet, sodafs oft in weiten Entfernungen von der Masse der Neubildung und, durch gesundes Gewebe von scheinbar letzten Ausläufern getrennt, doch mikroskopische Carcinomherde angetroffen werden können. Auch beim Uterus-

carcinom geht die allgemeine Anschauung dahin, dafs die grofse Mehrzahl der Krebsrezidive auf derartige bei der Operation zurückgebliebene Krebsteilchen zurückzuführen sei. Aus den Arbeiten von Ruge und Veit lernten wir bereits die kontinuierliche Ausbreitung der Portiocarcinome auf das Scheidengewölbe und das parametrane Bindegewebe kennen, während bei den Cervixcarcinomen von der Aufsenwand derselben der unmittelbare Einbruch des Krebses in das Beckenbindegewebe hinein stattfindet. Auch Williams beschreibt dieselbe Art der Ausbreitung des Carcinoms. Mackenrodt und Leopold erkannten durch anatomische Untersuchungen der mit dem Uterus exstirpierten Teile des Parametriums, dafs nur zu häufig die Neubildung in feinsten, nur mikroskopisch nachweisbaren Ausläufern weit in die Parametrien hineinragt, so dafs die Wahrscheinlichkeit, dafs bei der Operation solche feinste Ausläufer jenseits der Ligatur stehen bleiben, eine sehr naheliegende ist. Clark fand bei 20 im John Hopkins Hospital exstirpierten Uteri durch mikroskopische Untersuchungen von Reihenschnitten, dafs in 16 Fällen nachweisbar das Carcinom im Parametrium bis an die Schnittfläche heranragte. Auch die schönen Untersuchungen von Seelig und Sellheim haben wertvolle Beweise über die Ausbreitung der Carcinome über weit vom Primärherd abgelegene Strecken ergeben. Ich selbst habe mehrere Jahre lang bei jedem Collumcarcinom derartige Untersuchungen vorgenommen und konnte nur zu häufig ähnliche Verhältnisse feststellen. Mitunter findet man nach einer längeren Strecke gesunden Gewebes kleinste auf der Schnittfläche nur durch 3—4 Zellen dargestellte Carcinomherdchen in den äufsersten Partien des exstirpierten Parametriums, sodafs es nicht verwunderlich erscheint, dafs unter diesen Umständen auch weiter lateralwärts solche Partieen zurückgelassen wurden. Auch aus Winter's Beobachtungen geht, wie ich an dieser Stelle besonders hervorheben möchte, hervor, dafs er diese Art der Ursache der Krebsrezidive für die weitaus häufigste hält. Winter's Arbeiten sind in den letzten Jahren so vielfach in der Art citiert worden, dafs man daraus entnehmen könnte, dafs er geneigt sei, die Mehrzahl der Krebsrezidive als sogenannte Impfrezidive zu erklären. Dies ist jedoch durchaus nicht der Fall; er führt zahlenmäfsig an, dafs er bei der Untersuchung von 58 Rezidiven eines Collumkrebses in 32 Fällen nach dem Verlauf der Operation und der Untersuchung des exstirpierten Organes zu der Überzeugung gekommen ist, dafs das Rezidiv aus stehen gebliebenen Krebskeimen sich entwickelt hatte.

Diese Rezidive beginnen als kleine, harte Knötchen in der unmittelbaren Nachbarschaft der Operationsnarbe hinter der Vaginalwand und breiten sich in dem stehen gebliebenen Teile des parametranen Gewebes gegen die Beckenwand zu mehr und mehr aus; die Ausbreitung erfolgt durch peripheres Wachstum in derselben Richtung, wie wenn ein unoperiert gebliebener Krebs sich ins Parametrium ausbreitet. Dabei bleiben die vor der Blase gelegenen Teile des Beckenbindegewebes von der krebsigen Infiltration gewöhnlich frei, während die hinteren und seitlichen Partieen des Beckenbindegewebes mehr und mehr infiltriert werden. Doch ist die Lokalisation der krebsigen Infiltration nach

der Seite und nach hinten zu nicht in allen Fällen zu beobachten, mitunter findet man die eine oder andere Beckenhälfte mit ausgedehnten harten, breit an die Beckenwand heranreichenden Carcinommassen wie ausgegossen.

So ist also das Parametrium zu beiden Seiten der Operationsnarbe recht eigentlich der Sitz der lokalen Wundrezidive. Rückfälle in der Scheide gehören zu den grofsen Seltenheiten; Winter beobachtete nur zwei Rezidive auf der Scheidenschleimhaut, welche er als neu entstandene Carcinome, hervorgegangen aus fortschreitender Degeneration der Scheidenschleimhaut aufzufassen geneigt ist. Ich selbst habe niemals ein Rezidiv in der Scheide beobachtet, wohl aber sieht man nicht selten, dafs unmittelbar hinter der Scheidenwand entwickelte Carcinomknoten nach dem Scheidenlumen hin durchbrechen und eine ulcerierte Höhle mit infiltrierter Wand darstellen. Rezidive auf dem Peritoneum des Douglas'schen Raumes scheinen so gut wie gar nicht vorzukommen.

Entwickelt sich auf der einen Seite oder beiderseits der Operationsnarbe ein derartiges Rezidiv, so kann dasselbe längere Zeit bestehen, ohne irgend welche Symptome zu machen. Die Kranke hat sich nach der Operation meistens gut erholt und an Körpergewicht zugenommen. In einzelnen Fällen beginnen aber verhältnismäfsig früh Schmerzen in der Tiefe des Beckens aufzutreten, welche in die untere Extremität ausstrahlen und häufig einen sehr quälenden Zustand bedingen. Im weiteren Verlaufe gesellen sich dazu ödematöse Schwellungen der unteren Extremität und nicht selten kommt es zu Venenthrombosen in derselben. In anderen Fällen treten wieder Blutungen und Ausflufs auf, wodurch die Kranken veranlafst werden, sich wieder zur Untersuchung einzufinden.

Die Diagnose des Carcinomrezidivs im Parametrium ist meist unschwer zu stellen, wenn man vom Rektum aus kombiniert untersucht und zugleich den Daumen in die Scheide legt, um so die von oben entgegengedrängten Parametrien zwischen den Fingerspitzen zu fassen. Man fühlt dann teils unmittelbar hinter der Scheide, teils weiter nach der Seite und nach hinten zu ausgebreitete harte, derbe, wenig verschiebliche Knoten oder unter Umständen ausgebreitete, die ganze Beckenhälfte einnehmende harte Massen, welche in breiter Ausdehnung unmittelbar in die knöcherne seitliche Beckenwand überzugehen scheinen. Bei Durchbruch carcinomatöser Knoten in die Scheide dringt der Finger nach einer Seite in eine Höhle mit unebener, höckeriger Oberfläche und infiltriertem Geschwürsgrunde, dessen Deutung keine Schwierigkeit zu machen pflegt. Bei Frauen, welche über Wiederauftreten von Blutungen zu klagen haben, ist man mitunter angenehm enttäuscht bei der Feststellung, dafs der Blutverlust von Granulationen herstammt, welche sich um zurückgebliebene Ligaturen (besonders wenn man mit Seide abgebunden hat) gebildet haben. In denjenigen Fällen, in welchen die Anhänge bei der Operation nicht mit entfernt wurden, ragt auch mitunter eine hochrote, sich verhältnismäfsig weich anfühlende und bei der Berührung etwas blutende Gewebspartie in die Scheide herein, welche bei genauer Besichtigung als das Fim-

brienende der Tube oder als die Schleimhaut des medialen Tubenendes erkannt wird. Der Mangel an starrer Infiltration und die Unmöglichkeit, von dem polypös in die Scheide hineinragenden kleinen Tumor Bröckel ablösen zu können, spricht gegen Carcinom; in zweifelhaften Fällen entscheidet das Mikroskop.

Neben diesen lokalen oder Wundrezidiven, welche aus zurückgebliebenen Krebskeimen sich entwickeln, führt nun Winter eine Reihe von Beobachtungen auf, welche ihn überzeugt haben, dafs unter Umständen auch dadurch Krebsrezidive sich entwickeln können, dafs bei der Operation Krebskeime in die gesunden Gewebe der durch die Operation erzeugten Wundflächen eingeimpft werden. Dabei sollen also während der Operation von der Oberfläche des Carcinoms Teile des primären Krebses losgerissen werden und, im gesunden Gewebe anhaftend, weiterwachsen und neuerdings auf die Art Krebs erzeugt werden. Den auf diese Art entstandenen Carcinomen legt Winter den Namen der Impfrezidive bei.

Winter machte die Beobachtung, dafs in einer Reihe von Fällen nach der partiellen oder totalen vaginalen Exstirpation des Carcinoms und zwar im Zeitraum von wenigen Monaten auf der einen oder andern Seite des Beckens sich grofse harte Tumoren entwickelten, welche in ihrer Form und Anordnung durchaus ausgebreiteten Becken-Exsudaten entsprechen. Diese Tumoren liegen in flacher Ausbreitung der Beckenwand an und nehmen von der Douglasfalte von hinten her bis vorn an die Blase die ganze seitliche Beckenwand ein. Der ganze klinische Verlauf der Fälle lehrt bald, dafs es sich hier nicht um entzündliche Exsudate, sondern um carcinomatöse Infiltration der ganzen Basis des Ligamentum latum resp. des Beckenbindegewebes handelt. Winter glaubte es ausschliefsen zu dürfen, dafs hier Lymphdrüsenrezidive vorliegen könnten, da er niemals aus solchen gröfsere derartige Bindegewebsrezidive sich entwickeln sah und ebenso hält er es für unmöglich, dafs derartige exsudatähnliche Krebstumoren des Beckenbindegewebes aus zurückgebliebenen Keimen im Parametrium sich entwickeln. Die letzteren Formen der Rezidive, meint Winter, entwickeln sich im Parametrium in Form von Knoten nach der Seite und nach hinten, niemals aber nach vorn gegen die Blase. Sie erscheinen in Form einzelner Knoten, welche durch peripherische Ausbreitung allmählich wachsen, aber immer mehr oder weniger umschriebene Tumoren darstellen. Die grofsen, über das ganze Beckenbindegewebe ausgebreiteten Tumoren aber nehmen mehr oder weniger die ganze Beckenhälfte ein und entstehen vor allem in der so ungewöhnlich kurzen Zeit von wenigen Monaten, dafs Winter anzunehmen geneigt ist, dafs dieselben nur aus gleichzeitig im Parametrium aufgegangenen und dahin verschleppten Keimen entstanden sein können. Andererseits haben diese ausgebreiteten Carcinomrezidive die Eigenschaft, sich nicht unmittelbar im Anschlufs an die Operationsnarbe, entsprechend dort zurückgelassenen Carcinomkeimen, zu entwickeln, sondern sie haben ihr Centrum an der seitlichen Beckenwand und kehren ihre Spitze gegen die Operationsnarbe in der Scheide. In einzelnen Fällen fand sich sogar noch ein Zwischenraum von mehreren Centimetern

zwischen der vaginalen Narbe und dem Anfange des seitlich ausgebreiteten Carcinomtumors. Aufserdem ergab die bimanuelle Untersuchung, dafs in diesen Fällen der unmittelbar an die vaginale Narbe anstofsende Teil des Parametriums nicht infiltriert erschien, wie auch die mikroskopische Untersuchung des am exstirpierten Uterus stehen gebliebenen Teils des Parametriums erwies, dafs die Neubildung nicht auf das Beckenbindegewebe übergegangen war, dafs also entschieden im Gesunden operiert wurde. Endlich fand sich die bemerkenswerte Thatsache, dafs derartige für Impfrezidiv sprechende Befunde vorwiegend in solchen Fällen nachzuweisen waren, in welchen frei zu Tage liegende Carcinome, also vorwiegend Portiocarcinome, operativ entfernt worden waren, während bei Cervix- und noch mehr bei Corpuscarcinomen die Rückfälle mehr den Befunden beim lokalen Wundrezidiv glichen. Aus diesen Gründen schliefst Winter, dafs es sich in diesen Fällen um eine Entwickelung von Carcinomkeimen handelt, welche bei der Operation in die gesunden Gewebe der Operationswunde gleichsam verschmiert worden sind.

Die bemerkenswerten Beobachtungen Winter's sind von Seite der Gynäkologen im allgemeinen sehr beifällig aufgenommen worden, sie sind in die meisten Lehrbücher übergegangen und vor allem sind die praktischen Vorschläge bezüglich der Vorbereitung der Carcinome vor der Operation, wie sie von Winter infolge seiner Beobachtungen vorgeschlagen wurden, so gut wie ausnahmslos angenommen und befolgt. Nur vereinzelt hat sich in letzter Zeit eine Opposition gegen die Deutung Winter's erhoben. Aufserdem wurden auf Grund der Winter'schen Veröffentlichungen sogar neue Operationsverfahren (Mackenrodt, Rosner) eingeführt, welche eine Vermeidung der Anssaat carcinomatöser Keime in frische Wunden bei der Operation bezwecken.

Dafs von einem primären Carcinom aus Krebskeime an entfernte Stellen des Körpers verschleppt werden und dort wieder Krebsentwickelung hervorrufen können, wissen wir nicht nur durch die Art der Ausbreitung der Carcinome in den Blut- und Lymphbahnen, sondern wir besitzen auch eine Reihe von Beobachtungen, welche mit grofser Wahrscheinlichkeit, ja man kann wohl sagen mit Sicherheit, beweisen, dafs eine Verschleppung von solchen Keimen an entferntere Orte mit nachfolgender Ansiedelung und weiterer Entwickelung desselben unzweifelhaft möglich ist. Die von Winter angeführten zahlreichen Litteraturbelege von sekundären Carcinomen, bei welchen z. B. an einem oberen Stücke des Verdauungstraktus ein primäres Carcinom besteht und später an tieferen Abschnitten weitere Krebse von derselben histologischen Struktur sich bilden, sprechen nicht eindeutig für Verimpfung, sondern lassen, wie Winter selbst zugiebt, die Möglichkeit der Verschleppung durch Blut- und Lymphbahnen zu. Dagegen sind die sogenannten Kontaktinfektionen und noch mehr die Carcinome, welche im Anschlufs an Krebsoperationen in der Narbe von Wunden entstehen, welche bei der Operationen gemacht wurden, immerhin Beobachtungen, welche nicht

wohl anders als durch Einimpfung oder Aufpfropfung von Krebskeimen entstanden gedeutet werden können. Dies ist umsomehr der Fall, wenn sie an Stellen entstehen, die von dem primären Carcinom entfernt liegen und in keiner unmittelbaren Lymphgefäfsverbindung mit demselben stehen. Winter bringt auch dafür eine gröfsere Reihe von Litteraturbelegen, von welchen die Fälle von Odebrecht und Schopf (bes. des letzteren), fast das Gewicht eines experimentellen Beweises beanspruchen dürfen. Es handelte sich dabei um das Auftreten von Krebsknoten in der Narbe von ein- oder beiderseitigen Scheiden-Damminzisionen, welche bei Uterusexstirpationen angelegt worden waren. Bekanntlich ist die Zahl gerade dieser Beobachtungen in neuerer Zeit von Hofmeier, Fritsch, Baecker, Nibergall, Leopold, Thorn, Zweifel u. a. noch vermehrt worden. Endlich liegen einige Erfahrungen von künstlich durch Impfung erzeugten Carcinomen beim Tierversuch (Hanau, Nowinski, Wehr) vor, wozu dann noch die bekannten Carcinomübertragungen von Hahn, v. Bergmann und einem französischen ungenannten Autor, über dessen Beobachtungen Cornil in der französischen Akademie berichtete, hinzutreten. Dieselben sind sicher im Sinne der Möglichkeit der Überimpfung von Krebskeimen zu verwerten. Was den Tierversuch anbelangt, mufs allerdings bemerkt werden, dafs den wenigen positiven Ergebnissen viel mehr negativ gebliebene Versuche gegenüberstehen. Allein aus allen diesen Beobachtungen geht doch hervor, dafs eine Übertragbarkeit von Carcinomkeimen auf gesundes Gewebe nicht geleugnet werden kann.

Sehen wir uns nun aber die Verhältnisse beim Uteruscarcinom und besonders die Winter'schen Beobachtungen genauer an, so glaube ich, ohne die Möglichkeit einer Impfinfektion leugnen zu wollen, doch der Häufigkeit derselben grofse Zweifel entgegenbringen zu müssen.

Winter ist zunächst geneigt, die grofsen exsudatähnlichen Carcinomrezidive, welche breit der seitlichen Beckenwand anliegen, als eine für Impfrezidive kennzeichnende Ausbreitungsform des rezidivierenden Krebses anzusehen, weil er auf Grund seiner Untersuchungen von der Anschauung ausgeht, dafs lokale Wundrezidive in dieser Form nicht auftreten. Diese Annahme mufs ich auf das Entschiedenste bestreiten. Erst vor ganz kurzer Zeit untersuchte und demonstrierte ich ein inoperables Cervixcarcinom bei einer 60jährigen Frau, bei welcher beiderseits die Parametrien krebsig infiltriert waren. Während auf der einen Seite der Übergang des Carcinoms auf das Beckenbindegewebe genau in der von Winter als für Wundrezidive charakteristisch beschriebenen Form sich abspielte, ging von der entgegengesetzten Seite von der krebsig infiltrierten Cervixwand eine 2 Finger breite Infiltrationspartie lateralwärts in einen grofsen exsudativen, die ganze seitliche Beckenhälfte bis vor zur Blase einnehmenden Krebstumor von der ganz charakteristischen dreieckigen Gestalt über, so dafs genau die Verhältnisse gegeben waren, wie sie Winter bei den Impfrezidiven beschrieben und abgebildet hat.

Vor einigen Wochen fand sich eine andere Patientin in der Klinik zur Untersuchung ein, bei welcher 4 Jahre zuvor die Totalexstirpation wegen

Collumcarcinoms ausgeführt worden war. In diesem Falle fand sich wiederum auf der einen Seite in gröfster Ausdehnung der charakteristische exsudatähnliche Carcinomtumor vor. Nun schildert es Winter geradezu als für die Impfrezidive typisch, dafs dieselben infolge ihrer raschen Ausbreitung im Verlauf weniger Monate nach der Operation zu bemerkenswerten klinischen Erscheinungen führen, und gerade diese rasche Wiederkehr wird durch ausgedehnte, massenhafte Einimpfung von Krebskeimen in die Operationswunde erklärt. Es erscheint recht unwahrscheinlich, dafs, wenn eine Kranke volle 4 Jahre nach der Operation genau mit demselben Befunde zur Beobachtung kommt, die Annahme eines Impfrezidivs gerechtfertigt ist; aufserdem beobachtete ich einen auch sonst interessanten Fall bei einer unverheirateten Nullipara von 38 Jahren. Bei derselben war aufserhalb meiner Klinik ein Vulvacarcinom exstirpiert worden, worauf nach einigen Monaten in der Inguinalgegend ein Lymphdrüsenrezidiv sich entwickelte, welches unter ausgiebiger Ausräumung der beiden Leistengegenden exstirpiert wurde. Diese Frau kam nun ein halbes Jahr später wegen lebhafter ischiadischer Schmerzen und ödematöser Schwellung der linken untern Extremität in meine Klinik. Dabei liefs sich nachweisen, dafs der Genitalapparat dieser Frau vollständig intakt war, dafs aber von der hinteren und seitlichen Beckenwand her ein grofser, die ganze Beckenhälfte einehmender Krebstumor ins Beckenbindegewebe eingebrochen war, welcher wiederum genau die von Winter beschriebene exsudatähnliche Form und Ausbreitung zeigte.

Diese Fälle lehren, dafs die Ausbreitung der Carcinome im Beckenzellgewebe doch nicht in der gesetzmäfsigen Weise vor sich geht, wenn Keime bei der Operation zurückgelassen sind oder wenn von anderer Seite ein Krebs ins Bindegewebe vordringt, wie Winter anzunehmen geneigt ist. Auch Thorn hat in neuerer Zeit auf Grund seiner Beobachtungen entschieden bestritten, dafs die exsudatförmigen Carcinomrezidive im Sinne Winter's als durch Impfung bedingt aufgefafst werden müssen. Thorn ist geneigt anzunehmen, dafs besonders bei verhältnismäfsig jugendlichen, vollsaftigen Individuen eine derartig rasche und ausgedehnte Ausbreitung des Carcinoms im Beckenbindegewebe vorausgesetzt werden darf. Auch v. Herff hat gegen die Deutung der Winter'schen Befunde Stellung genommen und macht insbesondere darauf aufmerksam, dafs, wenn durch die Operation die gewöhnlichen Lymphbahnen ausgeschaltet werden, der Lymphstrom andere Wege einschlage, so dafs es nicht verwunderlich ist, wenn sich die Krebsmetastasen bei Lymphstauung an ungewöhnlicher Stelle mit besonderer Mächtigkeit entwickeln. Die von Wirth veröffentlichten Beobachtungen über rückläufige Metastasen in den Lymphbahnen scheinen mir diese Anschauung ebenfalls zu stützen. Thorn und v. Herff leugnen nicht die Möglichkeit, dafs durch Transplantation von Krebskeimen sekundäre Carcinome entstehen können, aber sie sind nicht geneigt, denselben eine grofse Bedeutung bei der Totalexstirpation zuzuschreiben. In ähnlicher Weise sprachen sich auf der Braunschweiger Naturforscherversammlung Veit, W. A. Freund und Saenger aus.

Ich möchte noch ein weiteres Bedenken gegen die Häufigkeit der Impfrezidive vorbringen. Wenn man einen Uterus mit Collumcarcinom vaginal exstirpiert, so werden doch nicht allein zu beiden Seiten des Carcinoms frische Wundflächen geschaffen und damit gesundes Gewebe der Carcinominfektion ausgesetzt, sondern es wird doch auch die Scheide umschnitten und verwundet, und insbesondere bildet die Blasenwand, soweit sie abgelöst werden mufs, eine ziemlich ausgedehnte Wundfläche. Wenn nun überhaupt Krebskeime bei der Operation verschmiert werden, so wäre doch zu erwarten, dafs auch an diesen Stellen ab und zu Rezidive beobachtet würden; dies ist aber, wie die Erfahrung lehrt, äufserst selten der Fall. Endlich geht aus den Beobachtungen beim Tierversuch und aus den klinischen Erfahrungen hervor, dafs die künstliche Transplantation von Krebskeimen, beabsichtigt oder unbeabsichtigt, doch nur ausnahmsweise ein positives Ergebnis aufweist. Es besteht also keine grofse Neigung zum Aufgehen der ausgestreuten Saat. Bei den grofsen Wundflächen, wie sie bei den ausgedehnten Scheiden- und Dammschnitten geschaffen werden, fand sich gewöhnlich ein einzelner Knoten vor; wir dürfen also wohl annehmen, dafs nur ein einzelner Krebskeim zur Entwickelung gelangt ist. Winter ist dagegen geneigt, das rasche Wachstum der grofsen Krebsgeschwülste im Beckenbindegewebe auf eine massenhafte Entwickelung ausgesäeter Keime zurückzuführen. Auch das scheint mir mit den bisherigen Erfahrungen nicht in Einklang zu bringen zu sein.

Unter diesen Umständen glaube ich, ehe weitere zwingende Beweise beigebracht werden, mich dahin aussprechen zu sollen, dafs ich die Impfrezidive mindestens nicht als ein häufiges Vorkommnis betrachten kann, obwohl ich die Möglichkeit derselben nicht leugne. Damit liegt es mir allerdings fern, die schönen und überaus fleifsigen Arbeiten Winter's in ihrem Werte irgendwie herabzusetzen. Dieselben werden neben anderen wichtigen Ergebnissen stets den Vorzug haben, eine wissenschaftlich und klinisch hochwichtige Frage zur Diskussion gestellt zu haben. Bezüglich der praktischen Schlufsfolgerung Winter's, welche im Prinzip auf eine sorgfältige Vorbereitung des Carcinoms vor der Operation hinausläuft, schliefse ich mich dem Urteil Veit's an, welches dahin geht, dafs man diese Vorschläge befolgt, auch wenn man nicht auf demselben Standpunkte steht. Wir haben jedenfalls durch die Befolgung der Winter'schen Vorschläge den Vorteil, durch entsprechende Vorbereitung der Neubildung reinlicher und damit prognostisch günstiger zu operieren, als es wohl vielfach früher geschehen ist[1]).

---

1) Auch die beachtenswerten Erfolge Mackenrodt's (Gellhorn: „Über die Resultate der Radikalbehandlung des Gebärmutter-Scheidenkrebses mit dem Glüheisen. Arbeiten aus der Privatfrauenklinik des Dr. A. Mackenrodt in Berlin", H. 2, Berlin 1898) sind mir noch kein Beweis für die Häufigkeit der Impfrezidive. Mackenrodt beweist meines Erachtens nach damit der Hauptsache nach nur, dafs bei der gründlichen Exstirpation der Uteruscarcinome die Abtragung der Ligamente mit dem Glüheisen durch Zerstörung von Carcinomkeimen im Parametrium mittelst der Glühhitze ein durchaus vorteilhaftes Verfahren ist, wie dies von Schroeder, Olshausen, C. Braun, Pawlik, Byrne,

Als zweite Form der Rezidive nach Uterusexstirpationen führt Winter die Lymphdrüsenrezidive auf. Wir wissen aus den Untersuchungen von Poirier und Leopold, dafs die Lymphgefäfse des mittleren und oberen Drittels der Scheide neben denen, welche aus dem Collum entspringen, den arteriellen Gefäfsen entlang zu den Glandulae iliacae verlaufen, welche in der Nähe der Linea innominata vor der Articulatio sacro-iliaca an der Teilungsstelle der Iliaca communis und zwar im Winkel zwischen dem Abgang der Iliaca externa und interna angeordnet sind. Die Lymphgefäfse des Uteruskörpers verlaufen am oberen Rande des Ligamentum latum mit der Arteria spermatica nach oben zur Wirbelsäule und münden in die unteren lumbalen Lymphdrüsen ein, welche retroperitoneal in der Nähe der grofsen Gefäfse liegen. Vom Horne des Corpus uteri zieht aufserdem ein Lymphstrang mit dem Ligamentum rotundum zu den oberflächlichen Lymphdrüsen der Leistengegend. Daher werden Carcinome des oberen Teiles der Scheide sowie des Collum auf dem Wege der Lymphbahnen in erster Linie die Iliakaldrüsen, Körpercarcinome die retroperitonealen Lymphdrüsen längs der vorderen Fläche der Wirbelsäule carcinomatös infizieren. Ausnahmsweise kann auch entsprechend der Lymphgefäfsverbindung zwischen dem Horn des Uteruskörpers und den Leistendrüsen bei Körpercarcinom ein Lymphdrüsencarcinom in der Leistengegend entstehen. Winter fand bei einem Portiocarcinom ganz ausnahmsweise in einem Falle Drüsen an der vorderen Beckenwand erkrankt und von da aus die Leistendrüsen sowie die oberflächlichen Femoraldrüsen infiziert; jedenfalls gehört eine derartige rückläufige Verschleppung des Carcinoms zu den gröfsten Seltenheiten.

Diese Infektion der Lymphdrüsen erfolgt beim Uteruscarcinom verhältnismäfsig spät. Ich habe bereits früher erwähnt, dafs ich bei Frauen, welche unoperiert an den Folgen eines Uteruscarcinoms gestorben waren, häufig die in Frage kommenden Lymphdrüsen intakt gefunden habe. Dasselbe wird durch Gusserow und Wagner bestätigt und insbesondere geht aus den Sektionsbefunden von Blau und Dybowski hervor, dafs sogar bei den an Uteruscarcinom verstorbenen Frauen die Lymphdrüsen nur in einem Drittel der Fälle beteiligt waren. Winter fand bei Narkosenuntersuchungen von 50 Kranken mit inoperablem Uteruskrebs 12mal, d. h. bei 24% der Fälle, krebsige Erkrankung der Iliakaldrüsen.

Demnach wird man a priori schon erwarten müssen, dafs Lymphdrüsenrezidive nach Totalexstirpationen ziemlich seltene Befunde sein werden. Dies geht auch aus den sorgfältigen Untersuchungen Winter's hervor, welcher bei 44 Frauen, welche nach Totalexstirpation obduziert wurden, nur zweimal carcinomatöse Lymphdrüsen feststellen konnte. Eine Gefährdung der Lymph-

Kümmel, Winter u. a. schon geäufsert wurde. In der Ausbildung der Methode ist Mackenrodt allerdings am glücklichsten gewesen. Ich bin der Meinung, dafs dabei die Anwendung der Glühhitze auf die Versorgung der Ligamentstümpfe, auf die Umschneidung der Scheide beschränkt werden kann, ohne dafs die Ergebnisse dabei geändert werden.

drüsen scheint also, von einzelnen Ausnahmen abgesehen, nur dann einzutreten, wenn das Carcinom sich über die Wand des Uterus hinaus in das Parametrium ausgebreitet hat, und auch unter diesen Umständen bleiben die in Frage kommenden Lymphdrüsen im Gegensatz zu denen anderer Organe, häufig verschont. Dies stimmt auch mit den Beobachtungen von W. A. Freund überein, wie mir aus persönlicher Mitteilung von demselben bekannt ist. Freund operiert seit längerer Zeit bei auf den Uterus beschränkten Carcinomen grundsätzlich abdominal mit Ausräumung des parametranen Bindegewebes und Aufsuchung der Iliakaldrüsen. Dabei fand er diese Drüsen fast nie erkrankt. Die Frage hat eine gewisse Bedeutung bekommen, weil, wie früher erwähnt, Ries auf Grund eines positiven Befundes auf die Exstirpation der Iliakaldrüsen und damit auf die Vornahme der abdominalen Operation besonderes Gewicht legte.

Die Diagnose eines Lymphdrüsenrezidivs läfst sich nur bei Erkrankung der Iliakaldrüsen stellen, während die von Körpercarcinomen her krebsig infizierten lumbalen Lymphdrüsen der Betastung nicht zugänglich sind. Die Rezidive der Iliakaldrüsen fühlt man (in Chloroformmarkose) in Form von rundlichen, harten, unverschieblichen Knoten unmittelbar unter dem Beckeneingang vor dem Ileosakral-Gelenk. Winter hebt hervor, dafs diese Lymphdrüsenrezidive auch bei weiterer Vergröfserung stets ihre rundliche Gestalt bewahren und auch in vorgeschrittenen Stadien als solche leicht zu erkennen sind.

Die weitaus geringste Rolle unter Rezidiven spielen beim Uteruscarcinom die metastatischen Rezidive, bei welchen in räumlich mehr oder weniger entfernten Organen Geschwulstknoten von derselben histologischen Struktur wie am primären Carcinom sich entwickeln. Es ist schon in einem früheren Abschnitte erörtert worden, dafs Metastasen bei Uteruscarcinomen überhaupt selten und dann gewöhnlich nur in sehr vorgeschrittenen Stadien aufzutreten pflegen; demnach wird wohl von vornherein zu erwarten sein, dafs bei Carcinomen, welche noch operabel und demnach mehr oder weniger auf den Uterus beschränkt sind, Metastasen ziemlich selten vorkommen werden. Dem entsprechend fand auch Winter bei 44 Obduktionen nach Totalexstirpation des Uterus niemals eine Metastase, und unter 202 Frauen, welche nach Carcinomoperationen am Rezidiv erkrankten, war nur bei 9, d. h. 2,5 % ein metastatisches Rezidiv nachzuweisen.

Schliefslich möchte ich an dieser Stelle noch der Fälle gedenken, bei welchen bei Carcinomen des Uterus in der Scheide und zwar an deren äufsersten Teilen krebsige Knoten auftreten. Wenn diese sekundären Carcinome an der hinteren Scheidenwand sitzen, über welche die Sekrete des Uteruscarcinoms abfliefsen oder an der Stelle von Verletzungen bei der Operation, so liegt allerdings der Gedanke, dafs sie durch Implantation von Krebskeimen entstanden sind, am nächsten.

In einer Reihe von Fällen aber wurde beobachtet, dafs diese sekundären Carcinome an der vorderen Scheidenwand und zwar am Harnröhrenwulst sich

entwickeln. Hier ist die Deutung dieser sekundären Knoten als durch Verimpfung entstanden, entschieden gezwungen, und es liegt der Gedanke an eine Metastasenbildung (Sellheim) dieser Knoten jedenfalls näher. Derartige Fälle wurden von Kaltenbach, Pfannenstiel, Winter, Weil, Wiedow beobachtet. Ich exstirpierte bei einer älteren Kranken den Uterus wegen Körpercarcinom; dabei mufste unmittelbar am Scheideneingang an der hintern Wand der Scheide ein bohnengrofser carcinomatöser Knoten exstirpiert werden. Nach zwei Monaten war am Harnröhrenwulst dicht neben dem Orificium urethrae ein ebensolcher Knoten entstanden, welcher unter Resektion des Endstückes der Urethra exstirpiert wurde. Eine Verletzung dieser Gegend während der Operation, wie in dem Falle von Fritsch, war wenigstens nicht beobachtet worden.

Palliative Behandlung des inoperablen Carcinoms.

Von

A. Gefsner, Erlangen.

Inhalt: Anzeigen der palliativ-operativen Behandlung p. 464. Excochleation und Kauterisation p. 466, Gefahr dieses Eingriffes p. 470, Nachbehandlung p. 471, Chlorzink p. 472, andere Mittel p. 474, parenchymatöse Injektionen p. 475; Auskratzung und Vernähung p. 476, Thermocauterectomia cervicis p. 477; Erfolge der palliativ-operativen Behandlung p. 479; Spülungen und Tamponade p. 482, symptomatische Behandlung p. 484, Anhang p. 486.

Litteratur.

Die gebräuchlichen Hand- und Lehrbücher sind nicht aufgeführt!

Arcoleo, L' azione dell' aristol sul carcinoma ulcerato del collo dell' uterino. Boll. clin., Milano 1891, VII, p. 463—65.

Baldwin, The non-radical treatment of cancer of the uterus and vagina. Med. Communicat. Mass. M. Soc. Bost. 1887—89, XIV, 433—42.

Bernhart, Kurze Mitteilung über eine neue Behandlung des inoperablen Gebärmutterkrebses. Centralbl. f. Gyn. 1893, p. 900.

Berton, Über den Einfluſs der Excochleation auf die inkurabeln Carcinome des Uterus. Diss. inaug. München 1896.

Betrin, Behandlung der späteren Stadien des Uteruskrebses mit Terebenten. Nouv. Arch. d'obstét. et de gynécol. 1887, Nr. 10.

Betz, Fall von Chromsäurevergiftung nach Ätzung eines inoperablen Uteruscarcinoms. Memorabilien XXXIX, 3, p. 157.

Browne, Cancerous uterus removed by sloughing, induced by the action of chloride of zinc. Maryland M. J., Balt. 1887—88, XVIII, 406.

Byrne, A digest of twenty years' experience in the treatment of cancer of the uterus by galvano-cautery. Boston, M. & S. J. 1889, CXXI, 435.

Castri, Du traitement palliatif du cancer ulcéré du col de l'utérus etc. Thèse de Paris 1883.

Chrobak, Beiträge zur Therapie der Carcinoma uteri. Wien. Med. Wochenschr. 1887 Nr. 44 u. 45.

Clay, Notes on Chian turpentine and its use in cancer. Lancet 1880, p. 533.

Derselbe, On the treatment of cancer. Lancet 1887, Nw., p. 1005.

Cleveland, The palliative treatment of incurable carcinoma uteri; based upon observations at the New York Cancer Hospital. Tr. Am. Gynec. Soc. Philad. 1889, XIV 462—67.

Coley, Carcinoma of the uterus; curetting; marked temporary improvement. N. York M. J., 1891, I. Bd. IV, p. 227.

Condamin, Die chirurgische Behandlung der inoperabelen Uteruscarcinome. Bulletin du Lyon méd. 1893.

Cordes, Tractement medical du cancer utérin. Ann. de gynéc., Par. 1887, XXVIII, p. 272—82.

Cumston, The treatment of inoperable cancer. Ann. of Gyn. and Paed. Vol. VIII, p. 734.

Curatulo, Sulla cura palliativa da cancro dell' utero inoperabile et sul trattamento del l'endometrite cronica col cloruro di zinco. Morgagni, Milano 1889, XXXI, p. 663—84.

Curie, Über die Behandlung des Krebses mit Essigsäure. Bull. génér. de Ther. Bd. VI, p. 277.

Currier, Some considerations concerning cancer of the uterus: especially its palliative treatment in its later stages. N. York M. J., 1887, p. 261—66.

Délétrez, Carcinome de l'uterus; traitement palliatif par le curettage. Ann. Soc. méd. chir. de Siège, 1889, XXVIII, p. 363—66.

Drszewcsky, Zur Behandlung des Gebärmutterkrebses mit Condurango. St. Petersburger Med. Wochenschr. 1882. Nr. 13.

Dührssen, Über die Behandlung der Uteruscarcinome mit Extract. herbar. Chelidonii majoris u. s. w. D. med. Wochenschr. 1896, Nr. 49.

Duplay, Du traitement palliatif des cancers de l'utérus inopérables. La Semaine gyn. 1896, p. 161.

Duvrac, Contribution à l'étude du traitement palliatif du cancer utérin par le chlorate de soude. Thèse de Paris 1895 96.

Ehlers, Über Chlorzinkätzung bei Carcinom der Portio und Vagina. Zeitschr. f. Geb. u. Gyn. Bd. 16, p. 151.

Fraenkel, Über Chlorzinkätzung bei sog. inoperablem Uteruscarcinom und bei schwerster Endometritis. Centralbl. f. Gyn. 1888, p. 593.

Fraipont, Du traitement palliatif du cancer utérin par le raclage. Arch. de tocol. 1886, XIII, p. 204—19.

Freudenberg, Über die Behandlung des inoperablen Uteruskrebses mit Chelidonium majus. Centr. f. Gyn. 1897, p. 940.

Fry, The treatment of cancer of the uterus by means of galvano-cautery. Med. Progress., Louisville 1891. VI, 479—82.

Gaches-Sarraute, Du traitement palliatif du cancer utérin inopérable. N. Arch. d'obst. et de gynéc., 1886, I. p. 144—58.

Dieselbe, Cancer de l'uterus traité par la méthode de Vulliet. N. Arch. d'obst. et de gynéc., Par. 1886, I, p. 684—87.

Gebauer, Beiträge zur Lehre vom inoperablen Uteruscarcinom. Diss. inaug., Halle 1896

Giverdey de, Traitement chirurgical de cancers de l'utérus inopérables. Thèse. Lyon 1894

Gusserow, Über Carcinoma uteri. Volkm. Samml. klin. Vorträge. Gynäkologie Nr. 6.

Haeberlein, Über die palliative Behandlung der inoperablen Uteruscarcinome mit besonderer Berücksichtigung der Ätzung mit Chlorzink. Korresp.-Bl. f. schweizer Ärzte 1890. p. 642.

Houzel, Traitement chirurgical des cancers utérins inopérables. Gaz. méd. de Par. 1892 I, p. 517—19.

Janvrin, The palliative treatment of such cases of cancer of the uterus and its adnexa as are not amenable to radical operative measures. Tr. N. York M. Ass., 1892, IX, p. 92—97.

Jessett, Cancer of the Uterus removed by the use of chloride of zinc. The Brit. Gyn. Journ. XLI, Vol. XI, p. 32.

Kalabin, Zur Frage über die Behandlung des Krebses mit Chelidonis majore. Centrbl. f. Gyn. 1897, p. 292.

Klotz, Palliativbehandlungserfolge bei Cervixcarcinom. Centrbl. f. Gyn., Bd. 20, p. 841.

Leopold, Palliativbehandlung des Uteruscarcinomes. Centrbl. f. Gyn., Bd. 20, p. 841.

Lutaud, Traitement non operatoire du cancer utérin. Rev. obst. et gyn., Par. 1894, X, p. 6—10.

Marty & de Plowecki, Action du salol contre l'odeur fétide dans le cancer de l'utérus. Gaz. méd.-chir. de Toulouse, 1891, XXIII, p. 68, 75.

Opitz, Über Veränderungen des Carcinomgewebes bei Injektionen mit „Krebsserum" (Emmerich) und Alkohol. Berl. klin. Wochenschr. 1896, p. 754.

Potherat, Traitement palliatif du cancer du col de l'utérus. Arch. de tocol. et de gynéc., Par. 1891, XVIII, p. 631—36.

Pozzi, Traitement du cancer utérin. Thèse de Paris 1888.

Rabenau von, Über Vernähung der inoperabeln Carcinome der Portio. Berl. klin. Wochenschr. 1883, Nr. 13.

Reed, Non-surgical-treatment of cancerous uteri. J. Am. M. Ass., Chicago 1891, XVII, p. 67—69.

Ricard, Des dangers de l'application des bâtons de chlorure de zinc dans les cas de cancer utérin. Gaz. d. hôp., Par. 1890, LXIII, p. 1193—95.

Rothe, Zur palliativen Behandlung des Gebärmutterkrebses. Frauenarzt 1887, p. 113.

Sänger, Über die palliative Behandlung des Carcinoma uteri. Centrbl. f. Gyn. 1883, p. 785.

Derselbe, Über palliative Behandlung des Carcinoma colli uteri. Schmidt's Jahrbuch, Bd. 237, p. 88.

Scherbel, Über die Therapie bei vorgeschrittenem Uteruscarcinom. Diss. Jena 1891.

Schramm, Behandlung inoperabler Uteruscarcinome. Centrbl. f. Gyn., Bd. 12, p. 213.

Derselbe, Über Alkoholbehandlung inoperabler Uteruscarcinome. Centrbl. f. Gyn. 1892, p. 621.

Schultz, Vorläufige Mitteilung über die palliative Behandlung des Carcinoma uteri mit Alkohol. Centrbl. f. Gyn. 1892, p. 258.

Derselbe, Über die palliative Behandlung des Gebärmutterkrebses mit Alkoholinjektionen. Wiener Med. Presse 1896, Nr. 1—4.

Sims, The treatment of epithelioma of the cervix uteri. Am. Journ. of obstetr. Bd. 12.

Snow, Papilloma uteri (true cauliflower excrescence) treated with crystallised iron perchloride. Brit. M. J., Lond. 1891, I, 13.

Terrillon, Traitement du cancer de l'uterus par le grattage et le curage. Bull. gén. de thérap. etc., Par. 1886, CX, p. 450—66.

Torggler, Jodoform-Kohlenpulver bei nicht mehr radikal operierbaren Carcinomen. Ber. über die Thätigkeit d. gebh.-gynäk. Klinik zu Innsbruck. Prag 1888, p. 238.

Tornery, de, Des injections d'eau chaude prolongées dans l'epithélioma du col de l'uterus. France méd., Par. 1888, II, p. 1037—39.

Verchère, De la antisepsie vaginale; traitement palliatif du cancer utérin. France méd., Par. 1888, I, p 313, 385.

Voituriez, Du cancer du col utérin et de son traitement par le curage. J. d. sc. méd. de Lille. 1889, I, p. 327—35.

Vulliet, Die Behandlung inoperabler Uteruscarcinome mittelst parenchymatöser Injektionen von Alkohol. Wien. med. Presse, Bd. XXXV, Nr. 26 u. 27.

Warker van de, A new method of partial exstirpation of the cancerous uterus. Am. Journ. of obstetr. Bd. 17.

Wernitz. Zur elektrischen Behandlung des Gebärmutterkrebses. Berl. klin. Wochenschr. 1890, Nr. 38.
Winter & Schmitt. Über die Behandlung des Uteruskrebses mit Chelidonium majus. Centrbl. f. Gyn. 1897, p. 859.
Wisard. Un cas de cancer primitif du col de l'utérus traité selon la methode du Prof. Vulliet; cicatrisation complète de l'ulcération. N. Arch. d'obst. et de gynéc., Par. 1886, I. p. 496—500.
Zweifel, Beitrag zur Behandlung des Uteruscarcinoms. Arch. f. Gyn., Bd. 10. p. 402.

Da leider immer noch die grofse Mehrzahl der Uteruscarcinome erst so weit vorgeschritten zur Behandlung kommt, dafs eine Exstirpation des Uterus unmöglich oder doch wegen der Ausbreitung der Neubildung nicht mehr angezeigt erscheint, so bildet die palliative und symptomatische Therapie einen wichtigen Abschnitt in der Behandlung dieses Leidens. Trotzdem wird sie noch vielfach als Stiefkind behandelt, was wohl zum Teil durch die Aussichtslosigkeit aller Eingriffe, durch die Schwierigkeit, den unglücklichen Kranken wenigstens ein erträgliches Dasein zu ermöglichen, seine Erklärung findet. Niemand mag sich eben der schweren und anscheinend meist undankbaren Aufgabe gerne unterziehen, und die Kranken finden aus hygienischen Gründen nur schwer und dann auch meist auch nur für kurze Zeit Aufnahme in den Kliniken.

Es würde aber durchaus falsch sein, wollte man aus diesen Gründen die Behandlung der sogenannten inoperablen Uteruscarcinome geringschätzen, besitzen wir doch thatsächlich eine Reihe von Mitteln, die uns in den Stand setzen den Kranken eine, wenn auch nur vorübergehende, aber doch ziemlich oft auf längere Zeit sich erstreckende Erleichterung, ja auch für längere Zeit das Gefühl der Heilung zu verschaffen.

Die grofse Zahl der empfohlenen Mittel, die so grofse Zahl der Behandlungsweisen finden ihre Erklärung in unserer Ohnmacht diesem fürchterlichen Leiden gegenüber. Es kann dem Zweck dieser Darstellung nicht entsprechen, alle die verschiedenen, zum Teil wirklich abenteuerlichen Mittel anzuführen; es mögen nur die Verfahren besprochen werden, welche in einer gröfseren Reihe von Fällen sich als leistungsfähig erwiesen haben, während eine Reihe anderer, anscheinend weniger angewandter und auch weniger aussichtsvoll erscheinender Mittel dann nur eine kurze Erwähnung finden soll.

Die hauptsächlichsten, bei inoperablem Carcinom des Uterus zu bekämpfenden Symptome sind: Blutung, Jauchung, Schmerzen. Die Blutung rührt daher, dafs die Krebsneubildung — wenn man von den harten scirrhösen Formen absieht — reich an Kapillaren und kleinsten Gefäfsen ist, deren Wände von Krebszellen selbst gebildet werden, so dafs die geringste Verletzung, ja allein der gesteigerte Blutdruck sie zur Zerreifsung bringt (Saenger). Hierzu führt natürlich auch der fortschreitende Zerfall der neugebildeten Massen. Letzterer allein würde noch nicht die Jauchung

veranlassen, wenn nicht durch die Einwanderung von Saprophyten die Sekrete zur Zersetzung gebracht würden. Kommt es in der Scheide zur Ansammlung von Sekreten und Blut so führt dann die hier auftretende Zersetzung zur Jauchung, die auch bald auf die an der Oberfläche weniger gut ernährte Neubildung übergreift.

Will man also der Blutung steuern, so wird es darauf ankommen, die neugebildeten Massen ausgiebig zu zerstören. Man wird damit zugleich auch die Sekretion beschränken und man wird dann ferner dafür Sorge tragen müssen, dafs es nicht mehr zu einer Stauung und Zersetzung der Sekrete kommt.

Es würde falsch sein, wollte man jeden als inoperabel erkannten Fall einer derartigen Behandlung unterwerfen. Auch hier soll strenge nach Anzeigen verfahren werden. Durchaus nicht in allen Fällen besteht starke Blutung und Jauchung; nicht allzu selten findet man, besonders bei Kranken im höheren Alter, Carcinome, die nur sehr langsam, ohne schwerere Erscheinungen zu machen, fortschreiten. Es besteht nur ein mäfsiger, serös eiteriger Ausflufs, ähnlich wie bei der Colpitis senilis; übler Geruch desselben kann fast völlig fehlen. Hier genügen einfache oder leicht antiseptische Scheidenspülungen, um die Kranke lange Zeit, selbst nahe bis zum Ende, über die Schwere ihrer Erkrankung hinwegzutäuschen. Ferner beobachtet man — wiederum meist bei alten Frauen — harte, scirrhöse Formen des Cervixkrebses, die nur wenig Neigung zum Zerfall zeigen, so dafs Ausflufs und Blutung fast völlig fehlen können und Schmerzen bedingt durch das weitere Fortschreiten der Neubildung fast die einzigen Klagen der Kranken darstellen. In diesen, leider ziemlich seltenen Fällen wird man fast ausschliefslich mit Narkoticis auskommen.

Wir sehen somit, dafs bei inoperablen Carcinomen des Uterus wesentlich eine rein symptomatische und eine mehr operative Behandlung (im weiteren Sinne des Wortes) zur Anwendung kommt. Wenden wir uns zunächst zu der letzteren.

Fälle, welche einer eingreifenderen Behandlung bedürfen, sind besonders jene Formen des Portio- und Cervixcarcinoms, welche durch eine starke Wucherung der Neubildung gekennzeichnet sind. Je rascher das Wachstum des neugebildeten Gewebes, desto rascher auch wieder sein Untergang, und desto mehr treten dann Blutung und Jauchung in den Vordergrund.

Wenn oben gesagt wurde, dafs diesen am besten durch eine Entfernung der neugebildeten Massen begegnet werden könnte, so heifst dies ja eigentlich nichts anderes, als das rasch ausführen, was bei natürlichem Verlauf der Erkrankung nur allmählich, oft erst in Monaten eintritt; denn während das Carcinom in der Tiefe weiterschreitet, gehen seine oberflächlichen Teile langsam zu Grunde; aber während dies bei sich selbst überlassenen Kranken langsam unter oft recht beträchtlichen Blut- und Säfteverlusten und unter Ekel erregender Jauchung erfolgt, werden durch den therapeutischen Eingriff die Massen rasch und ohne zu bedeutenden Blutverlust entfernt und die

Kranke, von den quälenden Erscheinungen befreit, bekommt wieder Efslust und damit Lebensmut.

Es ist nicht richtig, diese Art der Therapie geringschätzig anzusehen. Sie ist bei dem sonst trostlosen Zustande noch verhältnismäfsig oft eine dankbare. Sie mufs allerdings, um das zu sein, unter richtiger Auswahl der Fälle sorgfältig ausgeführt werden.

Es eignen sich für die palliativ-operative Therapie besonders die Fälle von Blumenkohlgewächsen der Portio mit Ausnahme derjenigen Fälle, welche schon weithin die Scheide, besonders das hintere Scheidengewölbe ergriffen haben. Ferner alle Fälle von carcinomatösen Höhlen der Cervix, seien sie nun aus infiltrierenden Portio- oder Cervixcarcinomen hervorgegangen, was sich freilich bei vorgeschrittenen Fällen oft nicht mehr entscheiden läfst; ferner die sogenannten inneren Cervixcarcinome und besonders auch die Corpuscarcinome. Ausgeschlossen seien, abgesehen von den oben bereits angeführten Formen, jene Fälle von infiltrierenden Carcinomen, die oberflächlich noch nicht zerfallen sind, ebenso auch jene Fälle, bei welchen bereits ein Durchbruch in Nachbarorgane (Blase, Mastdarm) stattgefunden hat.

Wenig geeignet, d. h. wenig Erfolg versprechend, sind diejenigen Fälle, bei denen es bei bestehender Ulceration zu einer sehr mächtigen Infiltration des Beckenbindegewebes in der Umgebung der Cervix gekommen ist; ferner solche Fälle, bei welchen die Neubildung schon weit auf die Scheide übergegangen ist.

Es empfiehlt sich nicht, zur Entfernung der carcinomatösen Massen das Messer zu gebrauchen. Es soll ja die Neubildung zunächst nur bis auf die sie umgebende starre Infiltrationszone abgetragen werden, die oft mit dem Auge nicht sicher zu erkennen ist. Höchstens kann man mit dem Messer die pilzförmigen Portiocarcinome abtragen; bei den tiefer gelegenen Carcinomen der Cervix ist das Messer aber durchaus ungeeignet. Hier ist der Simon'sche scharfe Löffel am Platz, der wohl in der operativen Behandlung der inoperablen Carcinome die ausgedehnteste Anwendung findet.

Stets gehe einem derartigen Eingriffe eine genaue Untersuchung in Narkose voraus. Diese ist ja so wie so oft notwendig zur Entscheidung, ob noch die Totalexstirpation angezeigt ist. Ist dies nicht der Fall, so benutzt man am besten sofort diese Narkose zur Ausführung der palliativen Behandlung, um so der Kranken eine weitere Narkose zu ersparen. Bei der Untersuchung ist besonders darauf zu achten, ob nicht die Neubildung schon dicht an das Cavum Douglasii, an die Blase heranreicht; denn an diesen Stellen ist am leichtesten eine Nebenverletzung möglich, während Verletzungen des Rektum seltener zustande kommen. Wie weit die Neubildung sich bereits der Blase genähert hat, untersucht man am besten, indem man einen in die Blase eingeführten Katheter dem tastenden Finger entgegendrückt. Die Ausbreitung nach dem Cavum Douglasii wird am besten durch die Untersuchung vom Rektum aus festgestellt. Bei gröfseren carcinomatösen Höhlen sucht man

sich auch zu vergewissern, ob die Höhle des Carcinoms sich nicht schon über den Uterus hinaus erstreckt. Ist dieselbe seitlich in das parametrane Bindegewebe eingebrochen, so mufs man immer auf eine stärkere Blutung gefafst sein, da es bei der Auskratzung leicht zur Verletzung gröfserer Äste der Arteria uterina kommen kann.

Zu der Operation selbst braucht man an Instrumenten: Spekula und Seitenhebel. Da wir der Auskratzung des Carcinoms fast stets eine ausgiebige Behandlung mit dem Ferrum candens folgen lassen, so verwenden wir hierzu Platten aus Holz. Man ist mit diesen am besten imstande, die Scheide und die äufseren Genitalien vor Verbrennungen zu schützen. Da die dunkle Farbe der Holzplatten in der Tiefe der Scheide zu viel Licht absorbiert, und dadurch die Übersicht erschwert wird, ist die Innenfläche der Platten und Seitenhebel mit einem dünnen Belag von Neusilber versehen. Ferner sind einige verschieden grofse Simon'sche scharfe Löffel, Scheere, Pincette notwendig. Vorsichtshalber halte man auch immer einige Nadeln mit Nadelhalter bereit, um im Notfalle Umstechungen ausführen zu können, doch ist dies kaum jemals notwendig, denn durch die nachfolgende Behandlung mit dem Ferrum candens gelingt es wohl stets der Blutung Herr zu werden. Endlich ist es zweckmäfsig, einen Irrigator mit Eiswasser zur Hand zu haben, sowie Schwämme oder noch besser Watte- oder Gazetupfer auf langen Kornzangen.

Wir halten es für unumgänglich notwendig, den Eingriff in Narkose auszuführen. Nur so ist es möglich, gründlich zu verfahren, und darauf kommt, wie gesagt, aufserordentlich viel an. Wenn es ja auch richtig ist, dafs der Eingriff selbst nicht allzugrofse Schmerzen bereitet, so ist es doch schon wegen der Furcht der Kranken vor dem Glüheisen aus menschlichen Gründen wünschenswert zu narkotisieren. Aus dem gleichen Grunde ist es aber auch besser die Kranke in dem Glauben zu lassen, dafs ein gröfserer Eingriff mit ihnen ausgeführt worden sei. Meist kommen doch die Kranken, wenigstens in die Kliniken, nachdem ihnen gesagt wurde, es sei ein gröfserer Eingriff notwendig. Es ist eine merkwürdige Thatsache, dafs diese armen Krebskranken fast nie nach der Diagnose ihres Leidens fragen, wenigstens ist mir dies nur selten vorgekommen. Während sonst gynäkologische Kranke, die oft nur an sehr geringfügigen Erkrankungen leiden, so vielfach fragen: „Es ist doch kein Krebs?“, thun dies Krebskranke selten. Sie ahnen die Schwere ihrer Erkrankung, aber sie scheuen sich, die unmittelbare Frage an den Arzt zu stellen, aus Furcht die traurige Wahrheit und damit die Vernichtung aller ihrer Hoffnungen zu erfahren. Nach langem Leiden haben sie sich endlich erst entschlossen die Klinik aufzusuchen, auf deren Behandlung sie nun alle ihre Hoffnungen gesetzt haben. Ist es nicht auch unsere Aufgabe bei dem aussichtslosen Leiden den Kranken wenigstens die Hoffnung auf eine Heilung noch zu erhalten? Der fromme Betrug, der durch den Schein eines gröfseren Eingriffes ausgeführt wird, läfst mit dem Nachlassen der Symptome, das dem Eingriff doch gewöhnlich folgt,

die Kranken wieder von neuem Mut schöpfen, und dieser psychische Einfluſs ist gewifs nicht gering anzuschlagen. Freilich werden ja die Hoffnungen mitunter leider nur allzu bald durch das Wiederauftreten der alten Symptome von den Kranken als trügerische erkannt: deshalb unterlassen wir es aber auch nie, die Kranken darauf aufmerksam zu machen, dafs die Ausscheidungen wohl nicht ganz verschwinden würden, und raten in allen Fällen, in welchen von einer Wiederholung des Eingriffs noch etwas zu erhoffen ist, den Kranken, bei allenfalls wieder auftretenden stärkeren Blutungen oder stärkerem Ausfluſs die Klinik wieder aufzusuchen.

Die Ausführung der Operation gestaltet sich nun in folgender Weise. Die Kranke wird auf dem Operationsstuhle chloroformiert und desinfiziert. Mit den beschriebenen Speculis wird die Neubildung eingestellt, und nun zunächst mit einem grofsen scharfen Löffel soviel wie möglich von der Neubildung weggenommen. Es genügt nicht, nur oberflächlich die zerfallenen Massen abzukratzen, sondern man mufs bestrebt sein, womöglich die ganze Neubildung bis zu der sie begrenzenden derben Infiltrationszone abzuschaben. Die Blutung ist hierbei, besonders bei weichen Formen des Carcinoms, oft recht erheblich. Allein sie wird sofort geringer, wenn man auf die derbe Wachstumsgrenze gelangt ist. Deshalb ist es notwendig, um die Blutung zu beschränken, rasch und energisch den scharfen Löffel zu gebrauchen. Hierbei thut man gut, durch fleifsiges Spülen die abgekratzten Massen zu entfernen. Verwendet man hierzu Eiswasser, so dient dies gleich dazu, die Blutung zu verringern, wodurch es auch möglich wird, das Operationsfeld besser zu übersehen. Von Zeit zu Zeit überzeugt man sich mit dem Finger, ob die Entfernung der Neubildung genügend weit ausgeführt ist, und ob an verdünnten Stellen, besonders am hintern Scheidengewölbe, an der hinteren Wand der Cervix und an der Blasengegend nicht die Gefahr einer Durchbohrung nahe liegt, und deshalb der Eingriff abgebrochen werden mufs. Mit einem kleineren scharfen Löffel werden dann noch alle Buchten der entstandenen Höhle sorgfältig ausgekratzt. Einzelne Teile der Neubildung hängen nun noch als frei bewegliche Fetzen in die Höhle herein und weichen dem scharfen Löffel aus. Besonders ist dies der Fall bei Carcinomen, die gegen das Scheidenrohr hin vorgedrungen sind. Hier am Übergange in das gesunde Gewebe der Scheide finden sich gewöhnlich derartige Fetzen; sie werden mit der Pinzette gefafst und mit der Schere abgetragen. Zweckmäfsig kann man hierbei durch festes Eindrücken von Tupfern in die Höhle die Blutung beschränken. So ist dann durch den Eingriff eine tiefe, kraterförmige Höhle mit glatten Wänden entstanden, die je nach der Ausdehnung des Carcinoms verschieden grofs, bei Portiocarcinomen gewöhnlich auf die Scheide übergeht, nach den Seiten hin oft genug sich bis in das parametrane Bindegewebe erstreckt und, wenigstens bei Cervixcarcinomen, oft noch bis in die unteren Teile des Corpus uteri hinein reicht.

Es kommt nun des weiteren darauf an, die Blutung sicher zu stillen und die Höhle zur Verkleinerung, im günstigsten Falle zur Vernarbung

zu bringen. Dies kann durch ausgiebige Anwendung von Ätzmitteln geschehen, die auf die blofsgelegte Wachstumsgrenze der Neubildung einwirkend, sie zu narbiger Schrumpfung und damit die Höhle zur Verkleinerung bringen. Daneben wirken starke Ätzmittel noch dadurch günstig, dafs der durch sie bewirkten Gewebszerstörung noch weitere erkrankte Partieen zum Opfer fallen.

Um dies zu erreichen, mufs aber das Ätzmittel in ausgiebiger Weise zur Anwendung kommen. Von Alters her ist hier die Anwendung des Glüheisens im Gebrauche, das auch der Paquelin'sche Glühapparat nicht hat verdrängen können. Und mit Recht; denn verwendet man hierzu den Paquelin, so haften sehr rasch auf seiner glühenden Kugel Blutgerinnsel und Gewebsfetzen an, die erst wieder durch die Glühhitze zum Verkohlen gebracht werden müssen. Man mufs also wenigstens im Anfange der Anwendung, solange noch eine stärkere Blutung besteht, den Paquelin immer wieder rasch aus der Höhle entfernen, um die Massen im Freien verkohlen zu lassen. Läfst man hierzu die Kugel in dem Krater liegen, so schlagen sich immer wieder von neuem Blutgerinnsel auf ihr nieder und verhindern so, dafs die Glühhitze unmittelbar auf das Gewebe einwirkt. In ähnlicher Weise ist dies ja auch beim Glüheisen der Fall; allein hier kann man sich immer wieder sofort ein neues Eisen reichen lassen, so dafs eine Unterbrechung der Anwendung nur einzutreten braucht, wenn es wünschenswert erscheint, die erhitzten Platten abzukühlen. Ferner aber erscheint das Glüheisen auch deshalb zweckmäfsiger, weil bei ihm sicher eine energischere Tiefenwirkung erreicht wird. Dadurch aber gelingt es auch mit dem Glüheisen viel rascher, die Blutung zu beherschen, besonders wenn man im Anfange solche mit grofsen Köpfen verwendet, deren strahlende Hitze auch bei grofser Höhle die Wand ringsum beeinflufst. Besteht allerdings eine stärkere Blutung, so ist es notwendig, möglichst rasch die ganze Höhle gleich im Anfange mit dem Glüheisen in unmittelbare Berührung zu bringen.

Ist so die Blutung im wesentlichen beherrscht, so sieht man zwischen den entstandenen Brandschorfen an zahlreichen Stellen noch Blut hervorsickern. Es kommt nun darauf an, nach und nach die ganze Höhle mit dem Glüheisen zu verschorfen, um einesteils die Blutung völlig zum Stillstand zu bringen und andernteils einen möglichst dicken, trockenen Schorf zu setzen. Sieht man an einzelnen Stellen immer wieder Blutstropfen zwischen den Schorfen hervortreten, so drückt man hier das Glüheisen längere Zeit fest an. Besonders ist hier auf die Grenze des Kraters gegen die Scheide hin zu achten, weil hier gewöhnlich die Blutung am längsten anhält.

Das Ergebnis dieser Behandlung soll sein, dafs die Höhle mit harten, trockenen und tief gehenden Brandschorfen völlig ausgekleidet ist.

Man darf deshalb auch nur im Beginne der Anwendung des Glüheisens mit Eiswasser spülen; später mufs man die Platten entweder zeitweise entfernen und abkühlen, oder man läfst sie in der Scheide und kühlt sie durch angedrückte, in Eiswasser getauchte Wattebäusche. Unterläfst man diese Vorsichtsmafsregel, so entstehen ausgedehnte Verschorfungen der Scheide, die

die spätere Behandlung sehr erschweren. Bei den oben erwähnten Holzplatten ist die Gefahr, die Scheide zu versengen, eine sehr viel geringere, da sie die Hitze viel weniger gut leiten: immerhin ist auch bei ihnen bei längerer Anwendung des Glüheisens eine Abkühlung von Zeit zu Zeit notwendig: dann aber vermeidet man auch Verbrennungen der Scheide ganz sicher.

Das von Gusserow gelobte doppelwandige, röhrenförmige Kühlspekulum von Matthieu haben wir früher gelegentlich auch angewendet, halten es aber für unzweckmäfsig, da bei seiner Anwendung von einer genauen öfter zu wechselnden Einstellung der Neubildung, wie sie zu einer gründlichen Behandlung notwendig ist, nicht die Rede sein kann.

Zum Abschlusse des Eingriffes wird der Krater und die Scheide mit Jodoformgaze ausgestopft. Zweckmäfsig ist es auch, wie Fritsch empfiehlt, in die Höhlung einen Löffel voll Bortannin einzudrücken und dieses Pulver durch Tamponade zu befestigen; denn es kommt viel darauf an in der Folge eine trockene Nachbehandlung durchzuführen.

Die unmittelbare Gefahr des Eingriffes ist sehr gering. Geht man sorgfältig vor und hat man die Fälle richtig ausgewählt, so wird eine Verletzung der Blase kaum vorkommen können; eher schon eine Durchbohrung des Peritoneums. Doch haben wir dieselbe einigemale mit dem Glüheisen durch das hintere Scheidengewölbe eintreten sehen, ohne dafs daraus den Kranken ein Schaden erwachsen wäre. Eine Verletzung der Blase ist uns bei sehr zahlreichen derartigen Eingriffen niemals vorgekommen. Die Blutung kann ja allerdings recht erheblich sein, doch gelingt es immer rasch ihrer Herr zu werden, wozu man aber fast niemals Umstechung nötig hat, da die längere Anwendung des Glüheisens auch eine arterielle Blutung sicher zu stillen vermag. Grofse Vorsicht ist bei den ziemlich seltenen Fällen von inoperablem Corpuscarcinom geboten, weil bei diesen öfters sich sehr verdünnte oder brüchige Stellen in der Uteruswandung finden. Da bei diesen Fällen fast immer der Finger in die Uterushöhle eingeführt werden kann, so kann man sich gewöhnlich in Narkose über die Dicke der Uteruswandung unterrichten und so eine Durchbohrung verhüten.

Es ist auffallend, wie gut ein derartiger, doch immerhin für die oft sehr heruntergekommenen Kranken schwerer Eingriff vertragen wird. Selbst in den ersten Tagen wird kaum über Schmerzen geklagt, es sei denn, dafs an den äufseren Genitalien aus Versehen Brandschorfe gesetzt wurden, die dann leicht zu lästigen und schmerzhaften Ödemen Veranlassung geben. Wir pflegen deshalb unmittelbar im Anschlufs an die Operation die äufseren Genitalien mit Vaseline zu bestreichen und lassen auch bei der geringsten Verbrennung an den äufseren Geschlechtsteilen, die sich hier „in der Hitze des Gefechts“ mitunter ereignet, schon prophylaktisch, oft zu wechselnde Blei- oder Borwasserumschläge auf die Vulva legen.

Leichtere Temperatursteigerungen werden verhältnismäfsig oft im Anschlufs an den Eingriff beobachtet. So sahen wir solche 28mal bei 100 aufeinander folgenden Fällen auftreten. Diese Zahl stimmt ziemlich gut mit den Angaben

von Gebauer überein, der Fiebersteigerungen in 32,8 % seiner Fälle verzeichnet fand. Immer handelte es sich in unseren Fällen nur um geringe und höchstens über einige Tage sich erstreckende Fiebersteigerungen, die einen nennenswerten Einfluſs auf das Allgemeinbefinden nicht ausübten. Parametritis oder andere infektiöse Prozesse haben wir niemals zu beobachten Gelegenheit gehabt mit Ausnahme eines Falles, bei welchem ein abgekapselter Jaucheheerd im Douglas bestand, der durch den Eingriff eröffnet wurde. Diese Kranke ging nach einigen Tagen unter septischen Erscheinungen zu Grunde (die Sektion wurde leider nicht gestattet).

Merkwürdig ist, daſs die vor dem Eingriff bestehenden heftigen Schmerzen, die auf eine weitere Ausbreitung des Carcinoms zurückzuführen sind, öfters im Anschluſs an den Eingriff in viel milderer Form auftreten, ja gelegentlich einmal für längere oder kürzere Zeit ganz verschwinden. Ich vermag eine Erklärung für diese öfters zu beobachtende Thatsache nicht zu geben.

Bei Corpuscarcinom ist das Aufhören der Schmerzen jedenfalls auf die Entfernung der neugebildeten Massen aus der Uterushöhle zurückzuführen. Denn durch sie wird einerseits der Uterus stark ausgedehnt, andererseits werden auch Schmerzen durch die Bestrebungen des Uterus, die Neubildung auszustoſsen, bedingt.

Der Erfolg eines derartigen Eingriffes wird sehr wesentlich durch die Nachbehandlung beeinfluſst. Hier ist die von Saenger und Fritsch eingeführte trockene Behandlung sehr vorteilhaft. Früher, als man dem Eingriffe bald antiseptische Scheidenspülungen folgen lieſs, weichten die Schorfe rasch ab, und bald wieder einsetzende blutige und jauchige Abgänge waren die Folge. Man thut wohl am besten die im Anschluſs an den Eingriff eingelegten Tampons 5—6 Tage liegen zu lassen. Hat man hierzu einen Fächertampon von Jodoformgaze verwendet, so hat sich der Gazestreifen in der Höhle gelockert und ist tiefer in die Scheide herabgetreten, so daſs er sich durch leichten Zug sehr bequem und ohne Schmerzen für die Kranke entfernen läſst; die Schorfe haben sich groſsenteils unter geringer Eiterung abgestoſsen und die Höhle hat sich meist schon etwas verkleinert.

Nach Entfernung der Tamponade vermeide man alle Ausspülungen und entferne nur vorsichtig im Spekulum die lose liegenden Brandschorfe. Jede gewaltsame Entfernung ist von Blutung gefolgt und besonders leicht blutet es auch hier wieder an dem Übergange der Scheide in die Wundhöhle. Man vermeide es die letztere zur Entfernung von Schorfen auszuwischen und warte immer die völlige Loslösung der Brandschorfe ab.

Die verschiedensten Mittel sind nun im Laufe der Zeit zur Nachbehandlung empfohlen worden, die ich zum Teil später anführen will, da hier nur die von uns vielfach erprobte Behandlungsweise geschildert werden soll.

Mir erscheint als das zweckmäſsigste Verfahren, um die Wundhöhle zur Verkleinerung und wenn möglich zur Vernarbung zu bringen, die ausgiebige Anwendung der meines Wissens hierzu zuerst von Olshausen empfohlenen Tinctura jodi. Wir verwenden hierzu die sogenannte Tinctura jodi fortior (Jodi puri

1,0: Spirit. rectificat. 8,0). Kleine Wattebäusche werden stark mit Jodtinktur getränkt in die Carcinomhöhle gebracht und hier leicht angedrückt. Die zurückströmende Flüssigkeit sammelt sich in der Rinne des hinteren Spekulums an und wird von hier aus immer wieder zur Betupfung der Carcinomhöhle verwendet. Schliefslich wird mit Wattetupfern alles gut aufgetrocknet, und nun die Höhle und Scheide leicht mit Jodoformgaze ausgestopft.

Diese Behandlung ist nicht schmerzhaft; sie wird am besten, um Verunreinigung der Wäsche mit Jodtinktur zu vermeiden, auf dem Untersuchungsstuhle ausgeführt; doch läfst sie sich auch in Seitenlage auf dem Bettrande durchführen. Bei dieser Behandlung kommt sicherlich sowohl die Wirkung des Alkohols, die sich auch Gusserow nach dem von Zweifel ausgebildeten Verfahren vortrefflich bewährt hat, wie die stark desinfizierende des Jods zur Geltung. Jedenfalls wirkt die Flüssigkeit stark antiseptisch, führt zur Schrumpfung des Gewebes und verhütet in sehr sicherer Weise das Wiederauftreten von Blutung und Jauchung. Man sieht unter dieser Behandlung die Höhle sich sehr schön reinigen und stark verkleinern. Besonders ist dies bei den sogenannten inneren Cervixcarcinomen der Fall. Hier beobachtet man gelegentlich eine derartige Schrumpfung der früher stark aufgeblähten Cervix, dafs bei einer späteren Untersuchung, da auch der äufsere Muttermund sich wieder formt und schliefst, die traurige Diagnose nur schwer noch zu stellen ist.

Die geschilderte Nachbehandlung wird alle 2—3 Tage wiederholt, bis die Höhle sich völlig gereinigt und stark verkleinert hat. In günstigen Fällen besteht dann noch eine geringe, mitunter leicht blutig gefärbte, wässerige Sekretion, die den früheren üblen Geruch oft völlig verloren hat und oft so gering ist, dafs die Kranke sich für geheilt hält.

Ich werde später noch auf die mit dieser Behandlungsweise erreichten Erfolge zurückkommen.

Nach dieser Schilderung der von uns meistens angewendeten Behandlung der inoperablen Carcinome, wende ich mich nunmehr zur Besprechung einer Reihe ebenfalls viel geübter Behandlungsweisen.

Hier wäre in erster Linie der Behandlung mit Chlorzink zu gedenken, die in ausgedehnterem Mafse zuerst von Sims angewendet und empfohlen wurde. Sims stillte die Blutung nach Auslöffelung der carcinomatösen Massen mit Eisenchloridwatte und legte dann am vierten oder fünften Tage in die entstandene Höhle Wattetampons, die mit einer wässerigen Lösung von Chlorzink 2 : 3 getränkt waren. Um die Scheide und äufseren Genitalien vor der ätzenden Wirkung der Flüssigkeit zu schützen, empfiehlt Sims die Scheide mit Wattetampons auszustopfen, die mit einer Lösung von doppelkohlensaurem Natron getränkt sind.

Van de Warker, der eine ganz ähnliche Behandlung als „neue Methode“ veröffentlichte, verwendete bei stärkerer Wandungsdicke mit 50%iger Chlorzinklösung getränkte Wattetampons, die jedoch unmittelbar nach der Auskratzung oder erst zwei Tage später eingelegt werden. Erweist

sich bei der Untersuchung die von Blase und Mastdarm trennende Gewebsschicht stark verdünnt, so wollte van de Warker die von Sims angegebene Konzentration der Chlorzinklösung verwendet wissen, die aber auch nur kürzere Zeit einwirken sollte. Er schützt die Scheide durch eine Salbe (Natr. bicarb. 1: Vaselin 4) oder durch Tampons, die mit dieser bestrichen sind.

Während Sims dem Chlorzink keine spezifische Wirkung auf das carcinomatöse Gewebe zuschrieb, sondern es ihm lediglich auf die starke und tiefgehende Ätzwirkung ankam, glaubte van de Warker, dafs nur das carcinomatös erkrankte Gewebe durch das Chlorzink vernichtet werde, während das gesunde Gewebe auf die Ätzung nur mit einer starken Entzündung antworte, die zur Ausstofsung der abgestorbenen Massen führe.

Diese Anschauung wurde durch Ehlers gründlich widerlegt, der durch die mikroskopische Untersuchung der ausgestofsenen Gewebsstücke mit Sicherheit nachweisen konnte, dafs lediglich die Konzentration der Chlorzinklösung sowie die Dauer seiner Einwirkung die Dicke des ausgestofsenen Ätzschorfes bestimmt, so dafs gelegentlich vom Carcinom nur oberflächliche Schichten zerstört werden, während andererseits im gesunden Gewebe tiefe Nekrose hervorgerufen wird. Zugleich wurde auch hierdurch gezeigt, welche tiefgehenden Zerstörungen das Ätzmittel anzurichten imstande ist; dies ist um so bedenklicher, als es durchaus nicht immer gelingt, das Mittel ausschliefslich an den erkrankten Teilen zur Wirkung zu bringen.

Fraenkel hat die Chlorzinkbehandlung in der Weise angewandt, wie sie auch heute wohl noch vielfach im Gebrauche ist. Er verschorft nach der Auskratzung der carcinomatösen Massen die Wundhöhle zunächst mit dem Paquelin. Es ist gewifs von Bedeutung, dafs er hierbei ausdrücklich betont, dafs die Verschorfung eine recht gründliche, möglichst in die Tiefe dringende sein mufs. Erst wenn die so gebildeten Brandschorfe sich abgestofsen haben, wird mit der Chlorzinkbehandlung in der Sims'schen Konzentration begonnen. Doch läfst Fraenkel die Tampons nie so lange wie Sims (4—5 Tage) liegen, sondern entfernt dieselben nach längstens 24 Stunden, ja nach noch viel kürzerer Zeit (6 Stunden), wenn die Neubildung schon dicht an Blase, Mastdarm oder Cavum Douglasii heranreicht. Es kommt also darauf an, die Fälle auszuwählen und den Konzentrationsgrad, wie die Dauer der Einwirkung des Chlorzinks nach der beabsichtigten und ohne Schaden möglichen Tiefenwirkung zu bemessen. Jedenfalls geht aus diesen Mitteilungen (vgl. auch die Dissertation von Gebauer) hervor, dafs, wenn auch mit dem Mittel gute Erfolge zu erzielen sind, man doch mit seiner Anwendung in der Nachbehandlung der durch Exkochleation und Kauterisation behandelten Fälle sehr vorsichtig verfahren mufs. Insbesondere ist die Anwendung des Chlorzinks in Form einer Paste völlig zu verwerfen.

Martin (Diskussion zu Ehlers Vortrag) sah hiernach wiederholt die Ätzungen bis in das Peritoneum, die Blase, das Rektum wirken, so dafs hier Kommunikationen entstanden, und die Leiden der Kranken unerträglich

wurden. Ferner traten wiederholt schwere Nachblutungen ein, von denen eine sogar trotz sofortiger ärztlicher Hilfe den Tod durch Verblutung bedingte.

Fraenkel stellt es zwar in Abrede, dafs Blutungen auftreten, wenn man die Abstofsung der Schorfe sich selbst überläfst, doch haben wir wiederholt trotz Anwendung dünnerer Chlorzinklösungen recht unangenehme Blutungen auftreten sehen. Jedenfalls beobachtet man im Anschlufs an die Chlorzinkbehandlung recht häufig starke Schmerzen und peritonitische Reizerscheinungen, und zwar auch in Fällen, in welchen eine tiefere Zerstörung des Gewebes nicht festzustellen ist. Dies bestätigt auch Haeberlin, der sich allerdings im Ganzen sehr günstig über die Chlorzinkbehandlung ausspricht. Es ist ja richtig, dafs nach Abstofsung des Ätzschorfes häufig sehr üppige Granulationen sich entwickeln, allein man sieht aber dann, wie Fritsch (Krankheiten der Frauen) mit Recht betont, derartig starke Narbenbildungen, dafs infolge der hierdurch bedingten Schrumpfung die Kranken oft aufserordentlich heftige Beschwerden bekommen. Dies würde man ja noch mit in Kauf nehmen können, wenn dann auch eine sichere Zerstörung aller Reste der krebsigen Infiltration erwartet werden dürfte. Allein diese tritt ja nicht ein, sondern das Carcinom wuchert in der Tiefe doch weiter, selbst wenn es auch oberflächlich zur Vernarbung kommt und die Kranken erliegen mit Sicherheit dem Leiden, zu dem sich dann noch oft genug die durch die erwähnte Narbenschrumpfungen hervorgerufenen Schmerzen gesellen. Freilich mag es ja auch richtig sein, dafs durch diese starke Narbenbildung gelegentlich einer rascheren Ausbreitung für einige Zeit entgegengetreten wird.

Ricard sah nach Anwendung eines Chlorzinkstiftes im Cervikalkanal Hämatometra und Hämatosalpinx auftreten bei vollkommener Atresie der Cervix und solche Narbenbildung, dafs es unmöglich schien die Entleerung von der Vagina aus vorzunehmen. Die Kranke erlag einer Blutung nach der Laparatomie, bei welcher sich gezeigt hatte, dafs nicht nur der Rest der Cervix, sondern auch ein grofser Teil des Corpus uteri carcinomatös entartet war.

Obwohl nach Chlorzinkbehandlung in einzelnen Fällen, wovon später noch die Rede sein soll, recht gute Erfolge und gelegentlich sogar Dauerheilungen beobachtet wurden, möchten wir doch von der Chlorzinkbehandlung aus den angegebenen Gründen abraten, jedenfalls aber die Anwendung stärkerer Lösungen oder gar der Paste dringend widerraten.

Das Gleiche gilt von der Nachbehandlung mit Liquor ferri sesquichlorati, obwohl Fraipont mit diesem Mittel gute Erfolge erzielt haben will. Nach meinen Erfahrungen bilden sich hierbei ausserordentlich festhaftende Schorfe, nach deren Ausstofsung gewöhnlich wieder sehr rasch Blutungen einsetzen.

Die unmittelbare Blutung bei der Auskratzung kann nur sehr unvollkommen durch Betupfen mit Liquor ferri gestillt werden, jedenfalls reicht hier seine Wirkung lange nicht an die des Glüheisens heran. Besser als die Betupfung wirkt die Tamponade mit Eisenchloridwatte, wie sie ursprüng-

lich von Sims angewandt wurde, doch haften ihrer Anwendung schwere Nachteile an. Denn die Wattebäusche werden zu kaum zu entfernenden, festhaftenden, harten Klumpen, die sich nur langsam unter starker Eiterung oder Jauchung losstofsen. Jeder früher ausgeführte Versuch der Entfernung ruft lebhafte Schmerzen und Blutungen hervor.

Leopold berichtet über gute Erfolge einer durch Monate fortgesetzten Nachbehandlung mit konzentrierter Karbolsäure. Etwa 1—2 Monate nach gründlicher Auskratzung und Verschorfung mit dem Paquelin wird in regelmäfsigen, etwa in vierteljährlichen Pausen zu wiederholenden Sitzungen jede neu vorgeschobene Wucherung in dem Krater, namentlich nach der Scheide hin, bestrichen und so alles neugebildete Gewebe gründlich verschorft. Leopold berichtet, dafs hierdurch Blutung und Jauchung beträchtlich in Schranken gehalten werden und dafs ihm diese Methode seit Jahren ausgezeichnete Dienste geleistet hat.

Leider ist eine derartige Behandlung, die gewifs als sehr zweckmäfsig zu bezeichnen ist, nur bei einer verhältnismäfsig kleinen Zahl von Kranken durchzuführen. Die meisten mit inoperabelem Uteruscarcinom behafteten Kranken sind Blutung und Jauchung gegenüber so gleichgültig, dafs eine länger fortgesetzte Behandlung bei ihnen auf grofse Schwierigkeiten stöfst. Da man den armen Kranken die Diagnose ihres Leidens nicht mitteilen kann, so verlassen sie gewöhnlich, sobald es ihnen einigermafsen besser geht, die Behandlung, um erst dann sich wieder vorzustellen, wenn schwerere Symptome sie hiezu drängen. Das ist ja auch ein Hauptgrund, weshalb die wenigen Fälle der Privatpraxis sich viel besser verfolgen und deshalb auch besser behandeln lassen, als die grofse Masse der klinischen Kranken.

Chrobak wendet nach der Auskratzung wiederholte Ätzungen mit rauchender Salpetersäure an und hat von 96 so behandelten Fällen bei einigen recht gute Dauerfolge erreicht. In einem dieser Fälle kam es nach gründlicher Verschorfung eines Cervixcarcinoms nach $3^3/_4$ Jahren durch die starke Narbenentwickelung zur Ausbildung einer Hämatometra, die zweimal entleert werden mufste.

In einem zweiten Falle konnte nach wiederholten Abtragungen und Ätzungen nach drei Jahren wohl eine starke Narbenbildung, aber kein Rezidiv nachgewiesen werden, ein dritter Fall endlich lebte noch nach fünf Jahren, allerdings mit Rezidiv.

Es wäre nun noch der parenchymatösen Injektionen in das Krebsgewebe zu gedenken, wie solche schon vor langen Jahren von Thiersch (Argentum nitricum), in neuerer Zeit von Schramm (Sublimat-Chlornatrium-Lösung), Mosetig-Moorhof, Stilling (Pyoktanin, Methylenblau) u. a. angewandt wurden. Schultz hat neuerdings Injektionen von absolutem Alkohol, oft nach vorausgeschickter Exkochleation in einer grösseren Reihe von Fällen angewandt, nachdem Bernhart schon vorher eine Lösung von 6% Salicylsäure in 60% Alkohol empfohlen hatte. Unabhängig von Schultz hat Vulliet eine gleiche Behandlung mit absolutem Alkohol ausgebildet.

Schultz rühmt seinem Verfahren nach, dafs Blutungen und Ausflufs im Laufe der Behandlung geringer werden oder ganz aufhören, dafs gewöhnlich schon nach 10—15 Injektionen der üble Geruch des Ausflusses sich verliere und die Schmerzen aufhören. Die Behandlung soll anfangs täglich, dann in Pausen von einigen Tagen wiederholt werden, in der Zwischenzeit wird die Scheide mit Jodoformgaze tamponiert oder auch die Geschwürsflächen mit Alkohol betupft. Im Laufe von Wochen und Monaten sollen dann die Geschwüre zur Abheilung, die Infiltrate zum Schwinden kommen. Schultz erwähnt auch, dafs besonders wenn die Injektionen in die Nähe des Peritoneums kommen, die Behandlung schmerzhaft ist.

Schramm, der nach der „vorläufigen Mitteilung" von Schultz, das Verfahren einer Prüfung unterzogen hat, hebt die grofse Schmerzhaftigkeit der Injektionen hervor und hat einen besonderen günstigen Einflufs der Alkoholinjektionen nicht gefunden. Wir können dies auf Grund einer Reihe von Fällen, die wir in früheren Jahren zu behandeln Gelegenheit hatten, nur vollauf für die Alkohol-, wie für die Salicylsäure- und Pyoktanin-Injektionen bestätigen. Abgesehen davon, dafs durch die Behandlung die Krebswucherungen nur sehr langsam zerstört werden, — die Behandlung soll sich ja über Wochen und Monate erstrecken, eine Forderung, die sich nur in den seltensten Fällen durchführen läfst — haben wir wiederholt sehr heftige, über Tage sich erstreckende Schmerzanfälle mit peritonitischen Reizerscheinungen zu beobachten Gelegenheit gehabt. Trotzdem wir den Injektionen immer die Exkochleation vorausgeschickt hatten, also der gröfste Teil des Carcinoms vor Beginn der Injektionen bereits zerstört war, haben wir doch entschieden den Eindruck gewonnen, dafs durch die oben geschilderte Behandlung mit dem Ferrum candens und nachfolgenden Ätzungen Besseres geleistet wird. Über die Schramm'schen Sublimat-Chlornatrium-Injektionen haben wir keine Erfahrungen gesammelt.

A. Martin hat durch v. Rabenau eine rein chirurgische Behandlung inoperabler Carcinome veröffentlichen lassen, nämlich die Vernähung der durch die Auskratzung gesetzten Wundflächen. Er wurde zu dieser Behandlungsweise durch die oben erwähnten schweren Nachblutungen bei Chlorzinkbehandlung veranlafst. Die Methode besteht darin, dafs die carcinomatösen Massen mit dem scharfen Löffel entfernt, die Parametrien unterbunden werden. Dann werden unter Herabziehung des Uterusstumpfes vom Rande des Scheidendefektes aus unter der ganzen Wundfläche hindurch stark gekrümmte Nadeln bis zum Rande der Collum-, oder Corpus-Schleimhaut durch den Stumpf hindurchgeführt und die Fäden geknotet, so dafs die durch die Auskratzung geschaffenen Wundflächen aufeinander zu liegen kommen.

Eine andere Art der Vernähung stützt sich auf den ganzen Beckenboden, der in grofser Ausdehnung wie mit einer Matratzennaht versehen wird. Dies wird besonders dann ausgeführt, wenn die Beweglichkeit des Stumpfes eine so beschränkte ist, dafs eine auch nur teilweise Vernähung der Wund-

flächen mit dem Stumpfe unmöglich ist. Dann wird von der Scheide aus der tiefe Krater so vernäht, dafs eine fortlaufende Reihe fester Nähte an der vorderen, der hinteren und der seitlichen Scheidenwand rings um die Öffnung zu liegen kommt. Unausführbar ist die Operation, die gröfsere technische Schwierigkeiten als die sonst übliche palliativ-operative Behandlung bietet, in Fällen, in welchen durch die Auslöffelung eine weite klaffende Höhle mit starr infiltrierten Wandungen entsteht. Der Vorteil der Methode soll darin bestehen, dafs die Blutung sicher gestillt wird und auch Nachblutungen nicht eintreten; den Kranken soll so die auf die Ätzung folgende Eiterung erspart werden und es sollen sich bald feste Narben bilden.

Auch Houzel empfiehlt die möglichst ausgiebige Vernähung der Wundflächen nach der Exkochleation und ist mit den Erfolgen dieser Behandlung sehr zufrieden. Ebenso hat Chroback verhältnismäfsig gute Erfolge von der Vernähung gesehen.

Abgesehen davon, dafs, wie auch von Rabenau hervorhebt, das Verfahren nur in einer beschränkten Anzahl von Fällen ausführbar ist und entschieden recht grofse technische Schwierigkeiten bieten kann, so wird man doch nicht erwarten können, dafs die durch die Naht aufeinander gebrachten Wundflächen miteinander verheilen; dies dürfte doch nur in den seltensten Fällen eintreten. Sehr häufig werden die Fäden in dem vom Carcinom durchsetzten Gewebe durchschneiden und zwischen den aufeinandergebrachten Wundflächen wird es auch wieder zur Jauchung kommen. Die berichteten guten Erfolge werden wohl weniger auf die Vernähung der Wundflächen als auf die Unterbindung der Parametrien zurückzuführen sein. Denn Rückgang der Symptome und Schrumpfung der Neubildung beobachtet man des öfteren auch in Fällen, in welchen die ursprünglich beabsichtigte Totalexstirpation nach Unterbindung der Parametrien aufgegeben werden mufste. (Über derartige Fälle berichtet Olshausen, Berl. klin. Wochenschr. 1896. S. 714.)

Endlich wäre noch eines Verfahrens zu gedenken, das anscheinend nicht die ihm wohl gebührende Beachtung gefunden hat. Ich meine die von Saenger vorgeschlagene Thermocauterectomia cervicis. Besonders im Hinblick auf die neuerdings aus der Mackenrodt'schen Klinik berichteten Erfolge der Igniexstirpatio uteri dürfte das Saenger'sche Verfahren eine gröfsere Beachtung zu beanspruchen haben. Saenger wurde zu diesem Vorgehen veranlafst durch die Beobachtung, dafs es ihm gelang bei vaginaler Totalexstirpation das Collum uteri fast blutlos mit dem Thermokauter auszulösen: ferner durch die guten Erfolge, die von C. v. Braun, Byrne u. a. durch galvanokaustische Abtragung der Cervix erzielt worden waren. Theoretische Erwägungen und klinische Beobachtungen liefsen es ihm als unabweisbar erscheinen, dafs bei der Operation des Carcinoms jede Berührung des Krebsgewebes mit gesundem Gewebe vermieden werden mufs. Wiederholte Beobachtungen hatten ihn in der Auffassung bestärkt, dafs bei alleiniger Auslöffelung inoperabler Carcinome eine schnelle Ausbreitung der Erkrankung

erfolgte, die sich oft genug trotz der nachfolgenden Behandlung mit Causticis feststellen liefs. Sein Verfahren strebt also an, ebenso wie bei der Radikaloperation den Krebsherd von der gesunden Seite her in Angriff zu nehmen. Für das Verfahren eignen sich besonders die geschwürigen nicht die knotigen Cervixcarcinome. Völlige Unbeweglichkeit des Uterus ist kein Gegengrund für Thermokauterektomie, da ein Tieferziehen des Uterus nicht notwendig ist. Auch bei andern Krebsformen des unteren Gebärmutterabschnittes kann das Verfahren zur Anwendung gebracht werden, sofern nur das Leiden nicht soweit vorgeschritten ist, dafs man eine Grenzschicht nicht mehr antrifft.

Die Operation wird in der Weise ausgeführt, dafs nach Freilegung der Neubildung dieselbe an denjenigen Stellen, die von der Umgebung mit dem Paquelin abgetrennt werden sollen, durch Kugelzangen oder scharfe Häckchen gefafst wird. Zuerst wird ringsum das Scheidengewölbe durchbrannt, dann unter Kontrolle des Katheters das Septum vesico-cervicale. Hierauf folgt in gleicher Weise die Durchbrennung der Parametrien und des retrocervikalen Bindegewebes. Man brenne langsam und unter geringem Drucke des Thermokauters gegen das Gewebe. Läfst man das Instrument immer nur wenige Augenblicke einwirken, so macht sich die strahlende Wärme gar nicht geltend, und man braucht nicht einmal mit Wasser abzukühlen. Allmählich wird so bis zu den Peritonealfalten vorgedrungen und dann die Cervix meist in Stücken abgetrennt. Schliefslich wird noch die erreichbare Schleimhaut des Corpus uteri ausgebrannt oder auch von diesem selbst werden noch Stücke entfernt. Gelegentlich kann es notwendig werden, trotz langsamen Brennens einzelne Gefäfse zu umstechen, gewöhnlich aber ist der Eingriff ein unblutiger. Man kann zum Schlufs noch den gesetzten trockenen Schorf mit dem Rundbrenner tiefer und härter machen. Die Höhle wird mit Jodoformgaze fest tamponiert. Nach 14 Tagen nach völliger Abstofsung des Schorfes und Verkleinerung der Brandhöhle kann dieselbe noch ein- oder zweimal mit Chlorzinklösung behandelt werden. Nach Wochen findet man dann die Ränder der Fornix vaginae rosettenartig zusammengezogen, dahinter die feste Narbe, der der Stumpf des Uterus aufsitzt.

In fünf Fällen von neun liefs sich dies Verfahren durchführen, vier derselben waren 7 Monate bis $2^3/_4$ Jahre frei von Rezidiv.

Auch Klotz sucht das Carcinom möglichst vollständig durch Glühhitze zu zerstören, doch nicht in einer, sondern in mehreren viertelstündigen Sitzungen derart, dafs in der ersten Sitzung nur das Cavum uteri energisch kauterisiert wird. Nach 10 Tagen wird Uterus und Cervixwand mit dem Kugelbrenner behandelt, wobei jedoch mehr die Glühhitze als der Brenner selbst einwirken soll. In einer dritten bis fünften Sitzung wird Cervixwand und Scheidengewölbe ebenso behandelt. Nach 2 Monaten ist nur noch ein Granulationstrichter vorhanden, nach 4 Monaten ist eine vollkommene Vernarbung eingetreten. Man findet dann dem glatten, verkürzten Scheidenge-

wölbe den Rest des Uterus aufsitzen, zu dem gewöhnlich ein Zugang nicht mehr besteht.

Von 25 Fällen eigneten sich nur 6 zu dieser Behandlung, nie trat aber bei diesen ein übler Zufall auf, stets wurde vollkommene Vernarbung erzielt und die Kranken sind bis zu vier Jahren ohne nachweisbares Rezidiv geblieben und halten sich selbst für gesund. Für das Verfahren eignen sich nur Cervixcarcinome, die noch nicht auf die Adnexe übergegangen sind.

Fragt man nun nach den Erfolgen der palliativ-operativen Behandlung, so ist hierauf eine Antwort nur sehr schwer zu geben. Jedenfalls bestehen hier grofse Unterschiede, die nicht allein auf die Verschiedenartigkeit in der Ausbreitung des Carcinomes und die anatomischen Unterschiede zurückzuführen sind. Von besonderem Einflusse sind jedenfalls die äufseren Verhältnisse, unter welchen die Kranken leben. Bei Kranken der niederen Stände, die bald nach der Entlassung bei dürftiger Ernährung wieder schwere körperliche Arbeiten verrichten müssen, pflegen die Symptome sich auch früher wieder einzustellen, als bei Kranken, die sich schonen können und unter günstigen Lebensbedingungen sich befinden.

Für den Kliniker ist es meist nicht möglich, die Kranken längere Zeit nach ihrer Entlassung aus der Anstalt noch im Auge zu behalten, und die Erfolge, die während des meist nur kurzen Aufenthaltes in der Klinik zu beobachten sind, geben natürlich keinen Aufschlufs über das spätere Verhalten. Berichte über eine gröfsere Reihe von Fällen liegen in ziemlich ausführlicher Behandlung, aus der Hallenser Klinik in der Dissertation von Gebauer, aus der Münchener in der von Berton vor. Freilich kann derartigen Zusammenstellungen, da die Kranken vom Autor nicht selbst beobachtet sind und die Krankengeschichten bei derartigen Kranken aus leicht begreiflichen Gründen die wünschenswerte Genauigkeit oft vermissen lassen, nicht allzuviel Wert beigelegt werden. Jedenfalls geht soviel aus den Berichten hervor, dafs die Auslöffelung der Carcinommassen mit nachfolgender Ätzung am günstigsten noch die Blutung zu beeinflussen vermag; weniger gute Erfolge lassen sich bei dem Ausflufs erzielen, insbesondere scheint hierauf die Chlorzinkbehandlung nur wenig Einflufs auszuüben.

Demgegenüber möge hier hervorgehoben werden, dafs aber gerade bei der Chlorzinkbehandlung von manchen Autoren recht gute Erfolge in einzelnen Fällen erzielt wurden. So sah Condamin viele Fälle bis über ein Jahr stationär bleiben, ja Fraenkel sah unter „weit über 50“ mittelst Auskratzung und Chlorzinkätzungen behandelten Fällen 6, bei denen Radikalheilung eingetreten ist. Im ältesten dieser unter steter Kontrolle behaltenen Fälle bestand die Rezidivfreiheit bereits 7 Jahre. Auch Sims berichtet über einen Fall, der 5 Jahre lang gesund blieb. Man mufs also für diese Fälle annehmen, dafs mit der Chlorzinkätzung eine solche Tiefenwirkung erreicht wurde, dafs auch die letzten Ausläufer des Carcinoms mit dem sie umgebenden Gewebe zerstört wurden. Jedenfalls wird ein derartiger Erfolg immer ein seltener Glücksfall bleiben; welch schwere Schädigungen aber durch derartige

ausgedehnte Ätzschorfe leicht bedingt werden können, wurde oben bereits ausgeführt.

Wenn ich meine persönliche Erfahrung anführen darf, so werden etwa $^1/_5$ der Kranken durch die Exkochleation mit nachfolgender Kauterisation kaum gebessert. Dabei mufs ich allerdings bemerken, dafs wir fast alle Kranken mit inoperablem Carcinom in die Klinik aufnehmen und nur ganz wenige von der Aufnahme zurückweisen. Über die Hälfte der Kranken wird entschieden ganz wesentlich gebessert, indem Blutungen und Ausflufs aufhören. Bei den übrigen Kranken gelingt es zwar die Blutung zum Schwinden zu bringen, allein der Ausflufs besteht fort. Allerdings ist auch bei diesen insofern eine Besserung festzustellen, als der Ausflufs geringer und wässeriger geworden ist und vor allem seinen übeln Geruch mehr oder weniger verloren hat. Jedenfalls aber wird bei über $^3/_4$ der Kranken weiter noch eine entschiedene Besserung dadurch erzielt, dafs das Allgemeinbefinden durch die Besserung der Efslust und das häufige Nachlassen der Schmerzen sich hebt. Manches mag ja hierbei auch auf Rechnung der besseren Pflege und Ernährung in der Klinik zu setzen sein. Allein sicherlich spielt hier auch der verminderte Säfteverlust und der günstige Einflufs auf die Psyche eine grofse Rolle.

Wie erwähnt, läfst sich leider nur in sehr beschränktem Mafse feststellen, wie lange die objektive Besserung anhält. Dies mufs ja bei der Verschiedenheit der einzelnen Fälle auch grofsen Schwankungen unterworfen sein. Die besten Erfolge werden entschieden bei den sogenannten inneren Cervixcarcinomen erzielt; denn bei diesen gelingt es nicht selten, durch die erwähnte Behandlung die Blutungen entweder ganz zum Verschwinden zu bringen oder doch wenigstens so in Schranken zu halten, dafs schwerere Schädigungen des Allgemeinbefindens durch sie nicht bedingt werden. In weit geringerem Mafse ist dies beim Ausflufs der Fall.

Ganz entschieden ungünstiger liegen die Verhältnisse bei den weicheren, stärker wuchernden Formen des Portio- und Cervixcarcinoms. Hier pflegen die Blutungen viel früher auch nach sehr gründlicher Zerstörung der Krebsmassen sich wieder einzustellen, weil die Neubildung viel rascher wieder nachwächst. Es wurde oben schon erwähnt, dafs in derartigen Fällen eine Wiederholung der Auslöffelung und Ausbrennung wieder eine wesentliche Erleichterung für die Kranke zu bringen vermag, wenn auch in diesen Fällen der Erfolg der wiederholten Behandlung ein geringerer zu sein pflegt, als bei der ersten.

Was nun die Dauer der Erfolge betrifft, so macht sich hier ein erheblicher Unterschied zwischen Portiocarcinom und Cervixcarcinom bemerklich. Bei 60 als gebessert entlassenen Kranken, über welche durch die behandelnden Kollegen oder die Angehörigen genauere Mitteilungen an mich gelangten, berechne ich für Carcinome der Cervix etwa 6 Monate, für Portiocarcinome dagegen nur 3—4 Monate.

Einigen Aufschlufs über den Erfolg giebt auch die folgende Zusammenstellung über 120 Fälle unserer Klinik, bei welchem über den Eintritt des Todes nach der Exkochleation Erkundigungen eingezogen wurden. Es handelte sich um

85 Fälle von Cervixcarcinom,
27 „ „ Portiocarcinom,
3 „ „ Corpuscarcinom,
2 „ „ Cervix- und Corpuscarcinom, und in
3 Fällen konnte der Ausgang auch nicht mit Wahrscheinlichkeit festgestellt werden.

Die durchschnittliche Lebensdauer aller dieser Kranken vom Eintritt in die Klinik an gerechnet (die Exkochleation ist stets an einem der nächsten Tage vorgenommen) bis zum Tode betrug 223,8 Tage: die bei Portiocarcinomen 223,2 Tage, bei Cervixcarcinomen dagegen 303,9 Tage. Besonders bemerkenswert erscheint, dafs von den 85 Cervixcarcinomen 9 Kranke den Eingriff über 2 Jahre überlebten, sowie dafs diese Kranken alle über 40 Jahre alt waren. Aus der Zusammenstellung, deren Einzelheiten in einer demnächst erscheinenden Dissertation von Eyring veröffentlicht werden sollen, geht hervor, dafs der Exkochleation und Kauterisation ganz entschieden ein lebensverlängernder Einflufs zugeschrieben werden mufs, sowie dafs, in je früherem Alter das Carcinom auftritt, desto schlechter im allgemeinen auch die Prognose gestellt werden mufs, eine Erfahrung, die auch durch die Zahlen von Gebauer bestätigt wird.

Gebauer stellt für 58 Kranke, deren späteres Schicksal er ermitteln konnte, Folgendes fest:

Der Tod trat nach der Entlassung aus der Klinik ein:

innerhalb eines	1/2	Jahres	bei 7	Kranken
1/2—1	Jahr	„	19	„
1—2	Jahre	„	25	„
2—3	Jahre	„	5	„
4	Jahre	„	1	„
4 1/2	Jahre	„	1	„

Die Kranken waren sämtlich mit Exkochleation und dann in verschiedener Weise, besonders mit Chlorzink und Bromalkohol nachbehandelt worden.

Auch Houzel bestätigt nach seiner Statistik, dafs jüngere Frauen im allgemeinen rascher dem Leiden erliegen. Der operativ-palliativen Behandlung schreibt er jedoch noch einen weit besseren Einflufs zu, indem er für die Fälle seiner Beobachtung eine Lebensverlängerung im Mittel von 11 Monaten berechnet. Dabei geht er sogar von der Annahme aus, dafs ein sich selbst überlassenes Carcinoma uteri durchschnittlich in längstens zwei Jahren den Tod herbeiführt, eine Zeit, die als Mittelzahl für alle Fälle von Uteruscarcinom noch zu hoch gegriffen sein dürfte.

Durchaus nicht immer ist, wie oben angeführt, eine im wesentlichen operative Behandlung der inoperablen Carcinome angezeigt, so insbesondere

dann nicht (abgesehen von den früher schon angeführten Gründen), wenn die Erkrankung bereits so weit vorgeschritten ist, dafs derartige Mafsnahmen wegen des elenden Zustandes der Kranken nicht mehr in Betracht kommen können; so auch, wenn kürzere odere längere Zeit vorher ein palliativ-operatives Verfahren angewendet wurde und eine Wiederholung desselben nicht mehr möglich erscheint, die Symptome aber zu einer lokalen Behandlung drängen. Hier kommen wesentlich Spülungen und Tamponade mit flüssigen oder trockenen Heilmitteln in Betracht.

Zur Stillung von Blutungen empfiehlt sich mehr die Tamponade als die ebenfalls empfohlenen Spülungen mit Adstringentien, so die von Kehrer besonders empfohlene Tamponade mit Wattekugeln, die in 8—10%iger Lösung von Alumen aceticum getaucht sind; ferner auch mit Jodoformgaze die zugleich auch günstig auf den Geruch der Ausscheidungen einwirkt; doch wird bei längerer Anwendung den Kranken oft der Jodoformgeruch lästig.

Die von Saenger eingeführte und auch von Fritsch besonders empfohlene trockene Behandlung ist von recht guter Wirkung, doch läfst sie sich nur in Fällen durchführen, in welchen ärztliche Hilfe leicht gewährt werden kann; aber auch dann empfiehlt es sich, zeitweise mit Spülungen abzuwechseln.

Die trockene Behandlung wird nach dem ursprünglichen Vorschlage von Saenger so ausgeführt, dafs nach der Exkochleation und Kauterisation in den Wundtrichter Jodoform eingeblasen wird und dieser und die Scheide dann mit Jodoformgaze fest tamponiert werden. Auch Castri empfiehlt Tampons mit Jodoform bestreut, möglichst lange in der Scheide liegen zu lassen. Diese Behandlung, die wöchentlich 1—2 mal wiederholt werden soll, läfst sich auch lange Zeit nach einem operativen Eingriffe, wenn die wieder eintretende Blutung und Jauchung dazu drängen, durchführen, doch empfiehlt es sich dann mehr wegen des unangenehmen Geruches des Jodoforms und auch wegen der immerhin bestehenden Intoxikationsgefahr — man kann regelmäfsig bei dieser Anwendung Jod im Urin nachweisen! — Pulverbeutel mit Bortannin, Salicyl oder einem ähnlichen Mittel zu verwenden.

Torggler verwendet Jodoform-Kohlenpulver, und rühmt diesem Gemische besonders eine starke desodorisierende Eigenschaft nach, auch sollen sich die Geschwürsflächen rasch reinigen und der Ausflufs soll dadurch vermindert werden. Ferner wurde in neuerer Zeit hierzu auch Salol (Marty und Plowecki) und Aristol (Arcoleo) empfohlen.

Wird diese Art der Behandlung längere Zeit fortgesetzt, so verbietet sie sich mitunter dadurch, dafs die Scheidenwand von den angewandten Mitteln angegriffen wird; dann geht man zweckmäfsig vorübergehend zu Scheidenspülungen über, die dann ausschliefslich in Betracht kommen müssen, wenn die Kranke sich nicht unter ständige ärztliche Behandlung begeben will oder kann.

Die ganze Reihe der antiseptischen Mittel wird hierzu in Anwendung gebracht. Am besten bewähren sich wohl die Spülungen mit Kalium hyper-

manganicum (1—2 Eßlöffel der 5%igen Lösung auf ein Liter Wasser). Dieses billige Mittel besitzt neben dem Vorteil, daß man es den Kranken zur Fertigstellung der Lösung auch in Substanz in die Hand geben kann, die großen Vorzüge, daß es in keinerlei Weise reizt, brennt oder dergl. und daß es, selbst völlig geruchlos, die beste desodorisierende Flüssigkeit ist, während z. B. alle Phenole durch ihren eigentümlichen Geruch, der sich dem der Krebsjauche beimischt, den Kranken bald lästig werden.

A. Martin empfiehlt als besonders gut desodorisierend Spülungen mit 3%igem Wasserstoffsuperoxyd oder 1%igem Thymol. Auch die vorübergehende Anwendung adstringierender Flüssigkeiten, wie Holzessig, Alaunlösung u. dergl. dürfte sich mitunter empfehlen. Jedenfalls ist es schon solaminis causa wünschenswert, mit verschiedenen Spülflüssigkeiten abzuwechseln.

Ist bereits ein Durchbruch in Blase oder Mastdarm erfolgt, so wird der traurige Zustand der Kranken ein trostloser. Zeitweise gelingt es wohl durch Tampons, die mit fettigen oder öligen Mitteln (wie Wismuthsalbe, Karbolöl oder dergl.) getränkt sind, die Entleerungen etwas zurückzuhalten; aber auf die Dauer gelingt es trotz der größten Reinlichkeit nicht mehr, schmerzhafte Exkoriationen, Ekzeme und dergl. an den äußeren Genitalien zu verhüten, die zu einer neuen Quelle der Qual für die unglücklichen Kranken werden. In derartigen Fällen pflegen länger dauernde Sitzbäder — falls der Zustand der Kranken dies noch erlaubt — oft eine große Erleichterung zu verschaffen.

Öfters als in den Mastdarm kommt ein Durchbruch in die Blase schon frühzeitig zustande. Wir möchten dann dringend zum Gebrauche eines Urinales raten. Monate lang kann ein solcher gut sitzender Apparat getragen werden und erleichtert so den Kranken und ihrer Umgebung das Dasein.

Unbedingt muß man darauf dringen, daß die Kranken möglichst lange, soweit es der Kräftezustand nur irgend erlaubt, außer Bett bleiben. Sind die Kranken erst einmal bettlägerig geworden, so wird ihr Zustand nicht nur durch die mehr und mehr in den Vordergrund tretende psychische Depression verschlimmert, sondern es werden auch nun die höchsten Anforderungen an die Pflege gestellt.

Trotz der größten Reinlichkeit ist es nicht möglich, da die Kranken infolge der reichlichen Abgänge sehr leicht feucht liegen, Dekubitus zu verhüten, der sich bei den meist äußerst abgemagerten Kranken durch die fortwährende Verunreinigung rasch ausbreitet, so daß dann die Kranken ganz hilflos werden. Bei diesen heruntergekommenen Personen ist natürlich an eine Ausheilung derartiger Substanzverluste nicht zu denken, kaum daß es gelingt die Wundfläche rein zu halten. Gewöhnlich stellen sich dann durch Resorptionsvorgänge von diesen Wundflächen und der Krebshöhle aus unregelmäßige Fiebersteigerungen ein, wodurch die Auflösung der Kranken noch beschleunigt wird. Es ist zwecklos, in derartigen Fällen Antipyretika zu geben, denn man erreicht damit keine, oder doch nur eine sehr rasch vorübergehende

Entfieberung und ihr Gebrauch verringert gewöhnlich bald die an und für sich schon geringe Nahrungsaufnahme.

Eine Beseitigung des abscheulichen Geruches der Ausscheidungen bei derartig weit vorgeschrittenen Fällen ist nicht mehr möglich: Ausspülungen schaffen kaum noch eine rasch vorübergehende Linderung; sie sind aufserdem für die jetzt schwer beweglichen Kranken infolge der ödematösen mit Exkoriationen und Geschwüren bedeckten äufseren Geschlechtsteile, durch die meist schon bestehenden Ödeme an den unteren Gliedmafsen und dergleichen mehr, schwer und nur unter Verschlimmerung der Schmerzen ausführbar. Besseres als die von Gusserow empfohlene Einhüllung der Kranken in eine Gummidecke, die den Kranken durch die feuchte Wärme, die unter derselben entsteht, bald unerträglich wird, scheinen mir hier oft zu wechselnde grofse Chlorwasserumschläge (Fritsch) zu leisten, die die Vulva und die Innenfläche der Oberschenkel vollständig bedeckend, den üblen Geruch wenigstens einigermafsen zu verdecken vermögen. Bei längerem Bestand des Leidens ist der Geruch aber überhaupt nicht mehr, trotz der gröfsten Reinlichkeit, trotz fleifsigen Lüftens des Krankenzimmers zu vertreiben und wird dann den Kranken und noch mehr der Umgebung zur Qual. Es ist wahrlich für die Angehörigen die Pflege einer derartigen Kranken eine der schwersten Aufgaben, die die gröfsten Anforderungen an die Selbstverleugnung stellt.

Verhältnismäfsig früh schon macht sich bei den Kranken Anorexie bemerkbar. Es wurde oben schon erwähnt, wie die Beseitigung der Jauchung oft einen überraschend guten Einflufs auf die Efslust auszuüben vermag und mitunter kann man wiederholt beobachten, wie bei wiederholter palliativer Operation auch dieser günstige Einflufs wiederkehrt. Von Stomachicis, die man ja nicht versäumen wird zu versuchen, auch von Orexin haben wir keinerlei Erfolg beobachten können.

Besonders feste Speisen werden von den Kranken am wenigsten gern genommen. Die geringen Mengen von Speisen, die auf vieles Zureden den Kranken beigebracht werden, kauen sie wohl, allein es gelingt ihnen nicht, sie herabzuwürgen, ja oft stellt sich völliger Widerwillen gegen jede feste Speise ein. Dann mufs man sich darauf beschränken, recht häufig wenigstens kleine Mengen flüssiger Nahrung den Kranken beizubringen. Mitunter werden Flüssigkeiten am ehesten genommen, wenn sie kalt gereicht werden. Es ist oft erstaunlich, wie lange das Leiden sich noch hinzieht, auch wenn Wochen lang kaum noch eine Nahrungsaufnahme erfolgt.

Gewöhnlich besteht — oft schon sehr frühzeitig — hartnäckige Stuhlverstopfung, die natürlich auch ungünstig auf die Efslust einwirkt. Wird einmal Stuhlgang erzielt, so ist er häufig infolge der harten Infiltrationen im Becken aufserordentlich schmerzhaft, so dafs die Kranken selbst schon aus Scheu hiervor den Stuhl anzuhalten bestrebt sind. Besser als Abführmittel wirken hier immer noch reichliche Wasserklystiere, die natürlich nur anzuwenden sind, wenn Rektalfisteln nicht bestehen.

Äufserst quälend für die Kranken wird das gegen Schlufs der Tragödie mitunter sich einstellende Erbrechen, das als erstes Anzeichen der das Ende so oft einleitenden Urämie aufzufassen ist. Auch in nüchternem Zustande stellt sich über Stunden anhaltendes Erbrechen meist galliger Massen ein, das die Kranken sehr herunterbringt. Mitunter gelingt es durch harntreibende Mittel wenigstens vorübergehend dieses quälende Symptom zu beseitigen.

Jedenfalls thut man gut immer auf die Urinsekretion zu achten, um bei einer auffallenden Verringerung derselben durch Diuretica dem Auftreten des Erbrechens womöglich vorzubeugen.

Gegen das dritte Hauptsymptom des inoperablen Carcinoms, die Schmerzen, ist der ausgiebige Gebrauch von Narkoticis nicht zu umgehen. Man mufs sich jedoch hüten, mit den stärkeren Mitteln zu frühe zu beginnen, da das Leiden sich doch sehr lange hinziehen kann und man somit Gefahr läuft, die Kranken schon früh an den übermäfsigen Gebrauch des Morphins zu gewöhnen; denn in vorgeschrittenen Fällen ist allein von der ausgiebigen Anwendung dieses Mittels eine Linderung der furchtbaren Qualen zu erwarten.

In früheren Stadien haben wir häufig einen guten Einflufs des Antipyrins auf die Schmerzen feststellen können, eine Beobachtung, die übrigens auch von Condamin bestätigt wird, so dafs wir jedenfalls im Anfange zu einem Versuch damit immer raten möchten; bestehen jedoch schon stärkere Infiltrationen, besonders in den seitlichen hinteren Partien des Beckens, so versagt das Mittel. Wir verordnen dann mit Vorliebe den Kranken Rektal-Suppositorien (Morph. hydr. 0,01, Op. pur. 0,02, Extract. Belladonnae 0,03, Butyr. Cacao 2,0). Wir haben den Eindruck gewonnen, dafs man durch eine derartige Zusammenstellung der Mittel höhere Dosen von Morphin zunächst umgehen kann. Die Wirkung ist im Anfange der Anwendung eine recht gute, besonders um in der Nachtzeit den armen Kranken den in vorgeschrittenen Fällen fast immer fehlenden Schlaf zu bringen. Diese Verordnungsweise hat entschieden den Vorzug, dafs man sehr allmählich durch die verschiedene Zusammensetzung der Mittel mit der Dosis steigen kann, ferner, dafs die Kranken die ihnen zuerteilte Tagesration sich selbst einführen können. Leider ist diese Art der Anwendung für die Armenpraxis, weil zu teuer, schwer anwendbar. Auch von Codeïn in Pillenform, das man aber in höherer Dosis als Morphin geben mufs, und von Chloral haben wir guten Erfolg gesehen; in späteren Stadien ist dann freilich die subkutane Anwendung gröfserer Dosen von Morphin kaum zu umgehen.

Glücklicher Weise für die Kranken und ihre Umgebung pflegt ja gegen Ende der Erkrankung die infolge Kompression und Ergriffenwerden der Ureteren sich ausbildende Urämie, die seltener durch Krämpfe, vielmehr fast immer durch soporöse und comatöse Zustände sich äufsert, die Pflege zu erleichtern. Dafs man in derartigen Fällen, nicht wie Cumston vorschlägt,

noch sich zur Anlegung einer Ureterenfistel oder gar einer Nephrotomie entschliefsen wird, bedarf wohl kaum der Erwähnung.

Im Anhange möge hier wenigstens noch eine Reihe von Behandlungsweisen aus der Unzahl der verschiedensten Mittel angeführt werden. Wenn diese Mittel auch anscheinend — und wohl mit Recht — eine weitere Verbreitung nicht gefunden haben, so kann ein Teil von ihnen doch wohl gelegentlich einmal in Fällen zur Anwendung kommen, in welchen eine eingreifendere Behandlung nicht mehr angebracht erscheint, es aber doch — und sei es auch nur solaminis causa — wünschenswert erscheint, eine örtliche Behandlung einzuleiten.

So seien zunächst noch einige Ätzmittel genannt. Bei ihrer Anwendung mufs man sich allerdings vor Augen halten, dafs das einfache Auftragen auf die Neubildung nur einen geringen Einflufs auf Blutung und Jauchung wird ausüben können, insbesondere wenn es sich um eine starke Wucherung handelt.

So berichtet Gusserow über die Anwendung des Kalium causticum, betont aber zugleich, dafs dem Mittel nur eine sehr geringe Tiefenwirkung zukomme.

Ätzungen mit Chromsäure dürften, da hierbei Vergiftung beobachtet ist (Betz), besser ganz zu unterlassen sein: ebenso ist die Anwendung von Bromalkohol wegen der dadurch bedingten heftigen Schmerzen wenig empfehlenswert. Rothe lobt das Zinkoxyd in Salbenform, doch ist das Mittel nur in wenigen Fällen erprobt.

Duvrac spricht sich sehr günstig über die Behandlung mit chlorsaurem Natron aus. Sie wird in der Weise vorgenommen, dafs Jodoform- oder Salolgaze mit einer Lösung 150 : 100 getränkt in die Scheide eingeführt wird; zugleich erhält die Kranke täglich innerlich 1 — 6 g chlorsaures Natrium. Bei der geringen desinfizierenden Wirkung, die das Mittel besitzt, dürfte ein besonderer Einflufs auf die Jauchung nicht zu erwarten sein. Drszewczky empfiehlt die örtliche Behandlung des Carcinoms mit einer aus Condurango-Extrakt und Vaseline hergestellten Salbe und will hiervon befriedigende Erfolge gesehen haben.

Gegen die Anwendung des Liquor ferri sesquichlorati habe ich mich schon oben ausgesprochen; doch mag hier erwähnt werden, dafs es Snow gelang, durch die Anwendung des Ferrum sesquichloratum in Substanz ein Blumenkohlgewächs der Portio völlig zur Abstofsung zu bringen. Die betreffende Kranke wurde bald darauf schwanger und die Geburt machte — trotz der carcinomatösen Infiltration der Cervix — keine Schwierigkeiten.

Von verschiedenen Seiten wird auch dem Ol. Terebinthinae ein guter Einflufs auf die Reinigung der Krebsgeschwüre zugeschrieben, besonders aber auch dem aus jenem hergestellten Tereben und Terebenten (Cordes, Betrin). Nach den Mitteilungen von Pozzi vermögen diese Mittel zwar nicht die Wirkung der Exkochleation und Kauterisation zu ersetzen, aber sie bewirken eine Desinfektion der Geschwürsflächen, d. h. sie beschränken recht gut die Jauchung und damit den üblen Geruch und dürften demnach in solchen Fällen, in welchen eine eingreifendere Behandlung nicht mehr möglich ist, wohl zu versuchen sein.

Auch der Essigsäure (Curie) werden die gleichen Vorteile nachgerühmt.

Andere wieder (Gaches-Sarraute) beschränken sich neben Spülungen darauf, die Oberfläche des Carcinoms mit antiseptischen Flüssigkeiten zu betupfen oder hoffen durch länger fortgesetzte warme Scheidendouchen (Tornery) die Symptome mildern zu können.

Aus Amerika wurden auch gute Erfolge der elektrolytischen Behandlung berichtet, die auch Wernitz beobachtet haben will. Doch hat A. Martin örtlich nie etwas damit erreicht. Da aber Wernitz einen sehr günstigen Einflufs auf die Schmerzen erzielte, die bei Kranken, die sonst nur mit Narkoticis beruhigt werden konnten, völlig aufhörten, dürfte gelegentlich auf diese Behandlungsweise zurückgegriffen werden können.

Endlich hoffte man auch durch innerliche Darreichung von Heilmitteln, so von Condurango (Drszewczky), Kalium aceticum (Curie) oder auch durch ein bestimmte Art der Ernährung (möglichst eiweifsarme Diät, hauptsächlich eine stickstoffreie, vorzugsweise vegetabilische Nahrung) ein langsameres Fortschreiten oder gar ein Schwinden des Carcinoms hervorrufen zu können. Letzteres wurde von russischen Ärzten besonders von dem Extract. herbarum chelidonii majoris behauptet, doch haben die Versuche von Winter und Schmidt, Dührssen, Kalabin, Freudenberg, die das Mittel in der verschiedensten Form anwendeten, die Haltlosigkeit dieser Behauptung dargethan.

Das Gleiche gilt für das Chiosterpentin, dem Clay die wunderbarste Wirkung — angeblich sogar ein „Verschwinden“ des Carcinoms — zuschrieb, eine Behauptung, die natürlich sofort widerlegt wurde (Cottom, Lawson Tait). —

Carcinom und Schwangerschaft.

Von

O. Sarwey, Tübingen.

Inhalt: I. Allgemeines (Häufigkeit und Vorkommen) p. 492—495. — II. Symptome und Diagnose p. 495—497. — III. Einfluſs des Carcinoms auf Schwangerschaft und Geburt p. 498—500. — IV. Einfluſs der Schwangerschaft und Geburt auf das Carcinom p. 500—502. — V. Prognose p. 502—505. — VI. Therapie p. 505—532: des operablen Carcinoms in der Schwangerschaft in den ersten 4 Monaten p. 505—511; im 5. bis 7. Monat p. 511—518; im 8. bis 10. Monat p. 518—520; in der Geburt p. 520—528; des inoperablen Carcinoms in der Schwangerschaft p. 528—530; in der Geburt p. 530—532.

Litteratur.

Alterthum. Vaginale Exstirpation eines carcinomatösen Uterus im 6. Schwangerschaftsmonat. Centralbl. f. Gyn. 1897, Nr. 27, p. 863.

Bar, Du cancer utérin pendant la grossesse et l'accouchement. Thèse d'Agr., Paris 1886.

Beckmann, Zur Komplikation der Gravidität u. Geb. mit Collumkrebs. Zeitschr. f. Geb. u. Gyn. 1896, Bd. 34, p. 51.

Buschbeck, Über die vaginale Auslösung des ganzen Uterus mit dem Paquelin'schen Brenner wegen vorgeschrittenen Carcinoms. Centralbl. f. Gyn. 1893, Nr. 31, p. 732 (Gynäk. Gesellsch. zu Dresden, Sitzung v. 8. Juni 1893).

Chantreuil, Du cancer de l'utérus au point de vue de la conception etc. Paris 1872.

Chrobak, Vaginale Uterusexstirpation bei Carcinom und Schwangerschaft. Centralbl. f. Gyn. 1897, Nr. 37, p. 1107.

Clauss, Über Schwangerschaft, kompliziert mit Cervixcarcinom. Diss. Tübingen 1890.

Clemenz, Sectio caesarea conservativa mit querem Fundalschnitt nach Fritsch wegen Carcinom. Centralbl. f. Gyn. 1898, Nr. 10, p. 249.

Cohnstein, Über die Komplikation der Schwangerschaft und Geburt mit Gebärmutterkrebs. Arch. f. Gyn. 1873, Bd. 5, H. 2, p. 366 ff.

Dohrn, Über die Behandlung d. operabl. Uteruscarcinoms am normalen Ende der Gravidität. Diss. Königsberg i. Pr. 1898.

Drude, Über 2 Fälle von Carcinoma uteri bei Gravidität. Diss. Erlangen 1889.

Dührssen, Der vaginale Kaiserschnitt. Berlin 1896.

Dührssen. Über die Behandlung des Uteruscarcinoms in der Schwangerschaft. Centralbl. f. Gyn. 1897, Nr. 30, p. 942.

Fehling. Totalexstirpation einer an Collumkrebs erkrankten Gebärmutter im 7. Monat d. Schwangerschaft. Monatsschr. f. Geb. u Gyn. 1895. Bd. 2, p. 347.

Derselbe. Über Schwangerschaft und Geburt bei Collumcarcinom. 69. Versamml. deutsch. Naturforscher u. Ärzte in Braunschweig, 20.—25. Sept. 1897. Referat in Monatsschr. f. Geb. u. Gyn. 1897, Bd. 6, p. 434. Vgl. auch d. Referat im Centralbl. f. Gyn. 1897, Nr. 40. p. 1197.

Derselbe, Das Verhalten des Arztes bei Komplikation von Schwangerschaft u. Geb. mit Carcin. colli ut. Münchner mediz. Wochenschr. 1897, Nr. 47, p. 1314 ff.

Felsenreich, Carcinoma uteri als Komplikation von Schwangerschaft und Geburt. Wien. mediz. Presse 1883, Nr. 33—37.

Flöel. Geburt, kompliziert mit Cervixcarcinom, plac. praevia u. Wehenschwäche. Centralbl. f. Gyn. 1891, Nr. 32, p. 657 ff.

Fritsch, Vaginale Totalexstirpation d. carcinomatösen Uterus am Ende der Schwangerschaft. Centralbl. f. Gyn. 1898, Nr. 1, p. 1.

Frommel, Zur operativen Therapie des Cervixcarcinoms in der Komplikation mit Gravidität. Zeitschr. f. Geb. u. Gyn. 1880, Bd. 5, p. 158 ff.

Gissler. Über Geburt kompliziert mit Cervixcarcinom. Diss. Pforzheim 1895.

Gönner, Zur Therapie der durch Carcinoma uteri komplizierten Schwangerschaft u. Geburt. Zeitschr. f. Geb. u. Gyn. 1884, Bd. 10, p. 7 ff.

Gördes, Schwangerschaft und Neubildung. Zeitschr. f. Geb. u. Gyn. 1890, Bd. 20, p. 100 ff.

Gottschalk, Ein Uterus gravidus aus d. 5. Woche, der Lebenden entnommen. Arch. f. Gyn. 1887, Bd. 29, H. 3, p. 488.

Grapow, Die Indikationsstellung bei engem Becken. Zeitschr. f. Geb. u. Gyn. 1889, Bd. 17, p. 84 ff.

Gusserow, Die Neubildungen des Uterus. Handbuch der Frauenkrankheiten, redig. von Billroth u. Lücke, Stuttgart 1886, Bd. II, p. 199 ff.

Herman, Cancers of the uterus complicating pregnancy. Transact. of the London Obstetr. Soc. XX.

Heilbrunn, Über die Komplikation der Schwangerschaft u. Geburt mit Gebärmutterkrebs. Diss. Würzburg 1884.

Helbig. Ein Fall einer Komplikation von Carcinoma uteri mit Gravidität. Diss. Greifswald 1889.

Hernandez, Traitement du cancer de l'utérus gravide. Annales de Gyn. et d'Obst. Tome XLII, 1894, Août et Septembre.

Hofmeier, Über Operationen am schwang. Uterus. Deutsche mediz. Wochenschr. 1887, Nr. 19, p. 397.

Jöckel, Zur Behandlung des Carcinoma uteri gravidi. Diss. Giefsen 1893.

Kaussmann, Über Uteruscarcinom bei Gravidität, Geburt u. Wochenbett. Diss. Berlin 1897.

Kirchberg, Über Carcinoma uteri gravidi. Diss. Heiligenstadt (Eichsfeld) 1895.

Kruckenberg, Die Resultate der operativen Behandlung des Carcinoms etc. Zeitschr. f. Geb. u. Gyn. 1892, Bd. 23, p. 94.

Kunschert, Über Totalexstirpation d. schwang. Uterus bei Carcinom. Diss. Bonn 1896.

Löhlein, Carcinoma colli ut. als Geburtskomplikation (Totalexstirpation im Wochenbett). Centralbl. f. Gyn. 1891, Nr. 10, p. 193 ff.

Mittermaier, Zur Behandlung des Uteruscarcinoms in der Gravidität. Centralbl. f. Gyn 1898, Nr. 1, p. 5.

Mohr, Über Totalexstirpation des Carcinoma ut. gravid. p. vaginam. Diss. Halle a. S. 1889.

Möller, Beitrag zur Behandlung des Portiocarcinoms am Ende der Schwangerschaft. Centralbl. f. Gyn. 1892, Nr. 6, p. 101.

Müller, P., Die Krankheiten des weibl Körpers in ihren Wechselbeziehungen zu den Geschlechtsfunktionen. Stuttgart 1888, p. 342 ff.
Müller, G., Über die vaginale Totalexstirpat. d. uterus wegen Carcinom bei Gravidität. Diss. Freiburg i B. 1889.
Olshausen, Carcinom des Uterus u. Schwangerschaft. Zeitschr. f. Geb. u. Gyn. 1897, Bd. 37, H. 1, p. 1.
Reckmann, Beitrag zur vaginalen Totalexstirpation des carcinomat. schwangeren Uterus. Centralbl. f. Gyn. 1897, Nr. 47, p. 1388.
Reusing, Vaginale Totalexstirpation des graviden Uterus. Münchn. med. Wochenschr. 1894, Nr. 43, p. 846.
Ruttledge, Über die Komplikation der Schwangerschaft u. Geburt mit Gebärmutterkrebs. Diss. Berlin 1876.
Salzmann, Über Komplikation von Schwangerschaft mit Uteruscarcinom. Diss. Königsberg 1890.
Scheibe, Über die Komplikation des Uteruscarcinoms mit Schwangerschaft, Geburt und Wochenbett. Diss. Halle a. S 1893.
Schroeder, E., Zur vaginalen Exstirpation d. Uterus unmittelbar nach rechtzeitiger Geburt bei Carcinom u. bei Uterusruptur. Zeitschr. f Geb. u. Gyn 1898, Bd. 39, H. 3, p. 525 ff.
Seegelken, Über Komplikation der Schwangerschaft mit Carcinom der Cervix. Diss. Jena 1892.
Seiffart, Vaginaler Kaiserschnitt mit angeschlossener Totalexstirpation eines carcinomatösen Uterus am Ende der Schwangerschaft Centralbl. f. Gyn. 1898, Nr. 5, p. 129.
Stocker, Totalexstirpation eines im 6. Monat graviden Uterus wegen Carcinoms. Centralbl. f. Gyn. 1892, Nr. 32, p. 632.
Stratz, Über die Komplikation von Tumoren mit Gravidität. Zeitschr. f. Geb. u. Gyn. 1886, Bd. 12, S. 262 ff.
Sutugin, Behandlung des Gebärmutterkrebses während d. Schwangerschaft und Geburt. Zeitschr f. Geb. u. Gyn. 1890, Bd. 19, p. 97 ff.
Theilhaber, Die Behandlung des Uteruscarcinoms in d. Schwangersch. u. bei d. Geb. Arch. f. Gyn. 1894, Bd. 47, H. 1, p. 56 ff.
Verhandlungen d. deutsch. Gesellsch. f. Gyn. in Breslau. Ref im Arch. f. Gyn. 1893, Bd. 44, H. 3. p. 525 ff.
Verhandlungen d. geb.-gyn. Gesellsch. zu Petersburg, Sitzung v. 22. Sept. 1894. Jahresbericht in Monatsschr. f. Geb. u. Gyn. 1894, Bd 1, p. 500 ff.
Verhandlungen d. geb.-gyn. Gesellsch. zu Petersburg, Sitzung v. 16. Mai 1895. Jahresbericht in Monatsschr. f. Geb. u. Gyn. 1896, Bd. 3, p. 159 ff.
Wahn, Über die operative Therapie bei Carcinom des graviden Uterus etc. Diss. Halle a. S. 1896.
Walther, Ein Fall von Gravidität bei Uteruscarcinom. Diss. Tübingen 1897.
Wendriner, Über Gravidität kompliziert mit Uteruscarcinom. Diss. Tübingen 1893.
Wiener, Über Carcinoma uteri als Schwangerschafts- u. Geburtskomplikation. Breslauer ärztl. Zeitschr. 1880, Nr. 4 u 5.
v. Winkel, Lehrbuch der Geburtshilfe. II. Aufl. Leipzig 1893, p. 498 ff.
Winter, Über die Schröder'sche supravaginale Amputation bei Portiocarcinom. Zeitschr. f. Geb. u. Gyn 1891, Bd. 22, p. 196 ff.
Derselbe, Carcinom am Uterus gravidus im 7. Monat. Verhandlungen d. Gesellschaft f. Geb. u. Gyn., 23. April bis 25. Juni 1897. Zeitschr. f. Geb. u. Gyn., Bd. 37, H. 2, p. 360.
Zehender, Über Komplikation v. Carcinoma uteri mit Schwangerschaft. Diss. Leipzig 1896.
Zweifel, Totalexstirpation einer carcinomatösen Gebärmutter im 6. Schwangerschaftsmonat. Centr. f. Gyn. 1889, Nr. 12, p 193.
Derselbe, Vorlesungen über klinische Gynäkologie. Berlin 1892.

I. Allgemeines (Häufigkeit und Vorkommen).

Das Zusammentreffen des Gebärmutterkrebses mit Schwangerschaft und Geburt ist stets mit der höchsten Gefahr für zwei Menschenleben verbunden und beansprucht schon aus diesem Grunde das besondere Interesse des Arztes.

Die Anschauungen über die Häufigkeit dieser Komplikation wechselten im Laufe der Zeit: während sie in früheren Jahren für sehr selten gehalten wurde, glaubte man später auf Grund der reichlicheren Kasuistik, welche sich allmählich in der Tageslitteratur ansammelte, ein häufiges Vorkommen derselben annehmen zu müssen. Nur die Ziffern solcher Statistiken, welche sehr umfangreich sind und die Gesamtsumme der in demselben Zeitraum beobachteten Geburten zum Vergleiche heranziehen, vermögen über die Häufigkeit der Koincidenz von Carcinom und Schwangerschaft einen den thatsächlichen Verhältnissen entsprechenden Aufschluſs zu liefern.

v. Winckel berichtet unter 20000 Geburten über 10, Stratz unter 17832 über 7, Sutugin unter 9000 über 2 hierhergehörige Beobachtungen: in der Tübinger Klinik kamen in den vergangenen 15 Jahren unter 5001 Geburten 7 Fälle von Carcinomkomplikation zur Behandlung. Fassen wir die Resultate der verschiedenen statistischen Berechnungen zusammen, so befanden sich unter einer Gesamtsumme von 51833 Kreiſsenden 26 Carcinomkranke; unter 2000 Geburten ist somit ein Fall = 0,05% mit Krebs kompliziert.

Das gleichzeitige Bestehen von Uteruscarcinom und Gravidität stellt hiernach glücklicherweise ein seltenes Ereignis dar, und es giebt in der That nur wenige Autoren, welche über eine gröſsere Anzahl selbstbeobachteter Fälle verfügen.

Diese Seltenheit der Komplikation findet ihre Erklärung in erster Linie darin, daſs einerseits das Carcinom ganz vorwiegend in höherem Lebensalter auftritt, in welchem der Kulminationspunkt der Fertilität schon mehr oder weniger weit zurückliegt, Konzeption also immerhin zu den relativ selteneren Ereignissen gehört, und daſs andererseits Schwangere, welche in den Prädilektionsjahren für das Fortpflanzungsgeschäft stehen, in diesem jüngeren Alter selten von Carcinom befallen werden. Beide Zustände schlieſsen sich wegen ihres zeitlich verschiedenen Vorkommens im jüngeren und im höheren Alter bis zu einem gewissen Grade gegenseitig aus, beiden gemeinsam bleibt nur ein relativ kleiner Lebensabschnitt des gereifteren Alters, in welchem bei noch erhaltener Konzeptionsfähigkeit der Frau das Carcinom sich mit Schwangerschaft vergesellschaften kann.

Mit dieser Thatsache hängt es zusammen, daſs die graviden Carcinomkranken meist den älteren Jahrgängen angehören, indessen durchschnittlich doch ein etwas jugendlicheres Alter aufzuweisen haben, als Carcinomkranke überhaupt, wie die zum Vergleiche nebeneinander gestellten Zahlen der folgenden Tabelle ergeben.

Alter	20—30 Jahre	31—40 Jahre	41—50 Jahre	51—60 Jahre	Über 60 Jahre	Summa
Unkompliziert. Carcinom	114 = 3,3 %	770 = 22,4 %	1169 = 34,0 %	856 = 24,8 %	533 = 15,5 %	3442
mit Gravidität kompliziertes Carcinom	8 = 11,1 %	49 = 66,7 %	16 = 22,2 %	0	0	73

Die Zahlen der unkomplizierten Carcinome sind nach der Zusammenstellung von Gusserow wiedergegeben; die Reihe der komplizierten Carcinome enthält die Fälle der unten folgenden 4 Tabellen, soweit das Alter der Patientinnen in denselben angegeben ist; die jüngste Kranke dieser zweiten Reihe war 26, die älteste 47 Jahre alt; im Mittel betrug das Alter 33 Jahre.

Aus der Tabelle ist ersichtlich, dafs für die unkomplizierten Carcinome das Maximum der Erkrankung jenseits der 40er Jahre mit 34,0 bez. 24,8 % liegt, während das Maximum der mit Schwangerschaft komplizierten Carcinome in das 30. bis 40. Lebensjahr mit 66,7 % fällt.

Ist nun die seltene Komplikation der Schwangerschaft mit Carcinom einmal vorhanden, so sind in Bezug auf das zeitliche Auftreten beider Zustände zwei Fälle theoretisch möglich, und kommen thatsächlich vor: entweder ist die Konzeption bei schon bestehender carcinomatöser Erkrankung erfolgt, oder ist das Carcinom erst während der Gravidität aufgetreten. Für gewöhnlich wird es erst im Verlaufe der Schwangerschaft entdeckt, womit jedoch keineswegs gesagt ist, dafs hiermit auch der Nachweis seiner Entstehung erst nach der erfolgten Konzeption geliefert wird. Im Gegenteil: das Carcinom wird gerade in seinen Anfangsstadien leider nur zu häufig übersehen, weil es gar keine oder nur geringfügige, zunächst unbeachtet bleibende Erscheinungen macht: die ab und zu sich einstellenden Blutungen werden als Periode gedeutet, und sie sind es gerade, welche bei der ahnungslosen Patientin den Gedanken an eine vorhandene Schwangerschaft eben so wenig, wie an eine Genitalerkrankung aufkommen lassen, bis dann später heftigere Symptome die Patientin zum Arzte führen, und dieser die Sachlage erkennt. Dafs das Carcinom in allen diesen, die Mehrzahl bildenden Fällen schon vor der Konzeption bestanden hat, ergiebt sich mit Bestimmtheit aus dem weit vorgeschrittenen Stadium, in welchem sich dasselbe schon in der ersten Zeit der Gravidität befindet. Seltener ist das Umgekehrte der Fall und läfst sich das Auftreten des Krebses während einer schon bestehenden Schwangerschaft dadurch nachweisen, dafs dieser bei weit vorgeschrittener Gravidität sich noch in seinem Initialstadium befindet.

Man hat lange darüber gestritten, ob und nach welcher Richtung hin ein vorhandenes Carcinom die Konzeption zu beeinflussen im stande sei; der vielzitierte Satz von Cohnstein, dafs Krebs des Gebärmutterhalses geradezu begünstigend auf den Eintritt der Konzeption wirke, stimmt mit

den Thatsachen nicht überein und ist längst durch entgegengesetzte Beobachtungen widerlegt worden. Die Möglichkeit einer Konzeption bei vorhandenem Carcinom hängt von dem Sitz und der Ausbreitung des Erkrankungsherdes ab: die ersten Anfänge carcinomatöser Erkrankung, subepithelial gelegene Infiltrationsherde oder umschriebene, noch von intakter Schleimhaut bedeckte Carcinomknoten in der vorderen oder hinteren Muttermundslippe vermögen das Zustandekommen einer Schwangerschaft kaum zu beeinträchtigen, sicherlich nicht zu verhindern, wenn auch von einer Begünstigung nicht die Rede sein kann; je weiter das Carcinom jedoch um sich gegriffen hat, und je höher nach aufwärts die von ihm befallenen Stellen des Genitaltraktus liegen, um so ungünstiger gestalten sich die Verhältnisse für die Befruchtung, Ansiedlung und Entwickelung des Eies. Stratz sah unter 1034 Carcinomkranken, welche in zehn Jahren zur Beobachtung kamen, nur zwölfmal d. h. nur in 1,16% aller Fälle, Konzeption eintreten. Hat die carcinomatöse Wucherung mit ihrem destruierenden Charakter erhebliche Dimensionen angenommen, findet sich an Stelle des Cervikalkanals eine ausgedehnte, kraterförmige, in nekrotischem Zerfall begriffene Carcinomhöhle, hat die Neubildung schon das Gewebe des Uteruskörpers in Mitleidenschaft gezogen, so ist unter solchen Verhältnissen die Konzeptionsmöglichkeit, von seltensten Ausnahmen abgesehen, zweifellos ausgeschlossen.

Die nachfolgenden vier Tabellen ergeben weiterhin, dafs es meistens Mehr- und Vielgebärende sind, welche der verhängnisvollen Komplikation zum Opfer fallen, eine Thatsache, welche um so bedauernswerter für die Beteiligten ist, als es sich dann um kinderreiche Familien handelt, welche oft genug durch den Verlust der mütterlichen Stütze in hoffnungsloses Elend gestürzt werden.

Diese Bevorzugung der Pluriparae hängt zum Teil mit dem oben besprochenen Umstande zusammen, dafs das Carcinom vorwiegend ältere Frauen befällt, legt aber andererseits auch die Vermutung nahe, dafs die mit der Schwangerschaft verbundenen Veränderungen der Portio und der Cervix bei der Entstehung des Carcinoms eine begünstigende Rolle spielen mögen, welche sich des Näheren unserer Kenntnis vorerst noch entzieht.

Nur ausnahmsweise tritt die Komplikation schon in der ersten und zweiten Schwangerschaft auf: Olshausen erwähnt eine 36jährige Erstgeschwängerte, Floël und Fochier je eine 32-, beziehungsweise 38jährige Zweitgebärende; von diesen drei Beobachtungen abgesehen, enthalten die unten verzeichneten Tabellen nur Mehrgebärende, unter ihnen eine XXIIIpara; im Mittel beträgt die Anzahl der Geburten 7,2.

Die Entscheidung über den primären Ausgangspunkt des Carcinoms in pathologisch-anatomischer Beziehung unterliegt grofsen, zum Teil nicht zu beseitigenden Schwierigkeiten. Dafs eine Schwangerschaft gleichzeitig mit Carcinom des Corpus uteri bestehen kann, ist kaum denkbar; denn wenn auch die Möglichkeit einer Eibefruchtung wenigstens für den Beginn der Erkrankung theoretisch nicht zu bestreiten ist, so dürfte doch die

Weiterentwickelung des Eies in einer carcinomatös degenerierten Uterushöhle zu den Unmöglichkeiten gehören. Die wenigen veröffentlichten Fälle, in welchen Corpuscarcinom sich mit Schwangerschaft vergesellschaftet haben soll, lassen die schon von Theilhaber befürwortete Deutung zu, dafs es sich nicht um echte Carcinome, sondern vielmehr um die erst vor zehn Jahren durch Saenger bekannt gewordene Geschwulstform des sogenannten malignen Deciduoms handelte, und sind schon deshalb, ganz abgesehen von ihrer meist lückenhaften Beschreibung, nicht beweiskräftig (je ein Fall von Neyronis, Bousquet, J. Veit, zwei von P. Müller, drei von Chiari); vollkommen einwandsfreie Beobachtungen von Corpuscarcinom und Gravidität sind in der Litteratur nicht niedergelegt.

Es ist also wohl ausnahmslos das Carcinom der Cervix, welches die Komplikation zustande kommen läfst; ob aber der Krebs primär vom Epithel der Cervix oder von demjenigen der portio ausgegangen ist, läfst sich oft schwer oder gar nicht bestimmen; in vielen Fällen fehlt überhaupt jede Angabe über den Ausgangspunkt der Neubildung, oder aber es hat sich zur Zeit der Beobachtung das Carcinom schon so diffus über Portio und Cervix verbreitet, dafs ein sicherer Rückschlufs auf den Ort der Entstehung nicht mehr möglich ist; auch die mikroskopische Untersuchung auf die histologische Zusammensetzung des Krebsgewebes aus Platten- oder Cylinderepithelien vermag keine unzweideutige Entscheidung zu liefern, da sich einerseits an der Aufsenfläche der Portio neben dem Plattenepithel Cylinderepithel, anderseits im Cervikalkanal Plattenepithel vorfinden kann. In den 89 Krankengeschichten unserer Tabellen ist als Sitz der Erkrankung der Cervikalkanal 38mal, die Portio vaginalis 47mal verzeichnet, viermal fehlen hierauf bezügliche Angaben.

Aus den angeführten Thatsachen geht hervor, dafs das Zusammentreffen von Carcinom mit Schwangerschaft eine relativ seltene Komplikation darstellt, welche vorzugsweise ältere Mehrgebärende befällt; stets hat das Carcinom von irgend einer Stelle des infra- oder supravaginalen Teiles des Cervikalkanals seinen Ausgangspunkt genommen und ist für gewöhnlich in seinen Anfangsstadien schon vor Beginn der Gravidität vorhanden.

II. Symptome und Diagnose.

Das Krankheitsbild des Carcinoms erfährt durch die komplizierende Gravidität im ganzen keine wesentliche Alteration: wie in den unkomplizierten Fällen, richtet sich die Intensität und Extensität der Symptome nach der Form und insbesondere nach der Ausdehnung der Erkrankung; da aber

diese gerade im Verlaufe einer eingetretenen Schwangerschaft die rapidesten Fortschritte zu machen pflegt (s. u.), so treten die charakteristischen Carcinomsymptome — Blutungen, Ausfluſs und Schmerzen — schon kurz nach der erfolgten Konzeption und mit auffallend rasch zunehmender Verschlimmerung auf, während bis zu dem genannten Momente der Krebs nahezu oder gänzlich symptomlos verlaufen war. Am häufigsten sind es die in unregelmäſsigen Zwischenräumen sich wiederholenden Blutungen von wechselnder Stärke, welche das erste beunruhigende Symptom bilden: in unseren sieben Fällen waren die Frauen sämtlich durch diese zuerst auf ihr Leiden aufmerksam geworden und hatten deshalb ärztliche Hilfe in Anspruch genommen. Bald gesellt sich hiezu mehr oder weniger kopiöser, seröser oder purulenter, fleischwasserähnlich sanguinolenter oder auch mifsfarben-bräunlicher, jauchiger Ausfluſs, der um so reichlicher und putrider wird, je mehr der Zerfall der malignen Neubildung in den Vordergrund tritt: häufig, doch nicht konstant stellen sich quälende Schmerzen im Becken, Kreuz und ganzen Abdomen ein.

Der Schwangerschaft und dem Krebs gemeinsam zukommend sind nicht selten quälende Magenstörungen, Appetitlosigkeit, Übelkeit, Erbrechen, Kardialgieen; auch andere, häufig mit Carcinom verbundene Abnormitäten, wie Stuhl- und Urinbeschwerden, erfahren durch die gleichzeitige Gravidität gelegentlich eine nicht unerhebliche Steigerung, ohne daſs sie jedoch durch bemerkenswerte Besonderheiten ausgezeichnet wären.

Die Diagnose des Carcinoms unterliegt in vorgeschritteneren Fällen auch während der Gravidität keinen Schwierigkeiten. Haben schon die anamnestischen Daten den Verdacht auf das Vorhandensein eines solchen erweckt, so vermag die genaue bimanuelle Austastung der Genitalien in Verbindung mit der Spekularuntersuchung das Vorhandensein der malignen Neubildung stets mit Sicherheit festzustellen: erleichtert wird die Diagnose während der Gravidität dadurch, daſs die harten, derb infiltrierten carcinomatösen Partien sich für das Gefühl von dem weichen, saftreichen, aufgelockerten, gesunden Gewebe viel schärfer abheben, als dies im nicht graviden Zustande der Fall ist; Täuschungen, wie sie wiederholt bekannt geworden sind, daſs die Carcinomknollen der Portio und der Vagina für vorliegendes Placentargewebe oder gar für Kindsteile gehalten wurden, dürfen dem Arzte nicht vorkommen. Anders steht die Sache, so lange das Carcinom noch im Initialstadium sich befindet: hier ist ein Übersehen desselben leicht möglich, und muſs in zweifelhaften Fällen die Diagnose durch die mikroskopische Untersuchung excidierter Stücke gesichert werden.

Schwieriger als das Carcinom ist die gleichzeitig bestehende Schwangerschaft in den ersten Monaten zu erkennen, ja einzelne Autoren, wie Pozzi, halten die Diagnose bei einer Frau mit Uteruskrebs vor dem 4. Monat geradezu für unmöglich; in der That existiert eine Anzahl publizierter Beobachtungen, in welchen die Gravidität erst während oder nach der vorge-

nommenen Totalexstirpation erkannt wurde: auch in unserem letzten Falle konnte dieselbe erst nach Eröffnung der Bauchhöhle konstatiert werden.

Die Schwierigkeit der Diagnose hat ihren Grund einmal darin, dafs die durch das Carcinom hervorgerufenen Blutungen zum Unglück für die Patientinnen so häufig für nichts anderes, als für die Periode gehalten werden und dafs die Frauen sich über die Unregelmäfsigkeiten dieser Blutungen damit hinwegtrösten, dafs sie sich in der Zeit des „Wechsels" befinden: sie weisen schon deshalb den Gedanken an eine Schwangerschaft weit von sich, und so wird auch der Arzt leicht von dem Verdacht auf Gravidität abgelenkt.

Aufserdem pflegt das Cervixcarcinom, wie neuere Untersuchungen ergaben, mit endometritischen und metritischen Prozessen verbunden zu sein, durch welche der Uterus eine Volumzunahme erleidet; die für die ersten Schwangerschaftsmonate charakteristische teigig-weiche Beschaffenheit der Gebärmutter fehlt aber unter diesen pathologischen Verhältnissen nicht selten und so wird die nachweisbare Vergröfserung als Folgezustand der chronischen Metritis gedeutet; es ist daher nicht zu verwundern, wenn der Arzt für das gleichzeitige Vorhandensein einer Gravidität in den ersten 2—3 Monaten keine genügenden Anhaltspunkte findet, oder dieselbe gänzlich übersieht.

Wenn dies auch für die einzuschlagende Therapie gleichgültig ist, da das Carcinom an und für sich unbedingt die Radikaloperation erfordert, so können doch derartige Überraschungen bei der Operation für den behandelnden Arzt sehr peinlich werden, und es sollte daher bei gleichzeitiger Vergröfserung des Uterus stets an die Möglichkeit einer koincidierenden Schwangerschaft gedacht werden, ob die Patientin die erstere nun zugiebt oder nicht.

Es bedarf kaum der Erwähnung, dafs die Schwangerschaft, sobald sie den 3. Monat überschritten hat, in allen Fällen bei der Untersuchung diagnostiziert werden kann und mufs; ein Übersehen derselben in späteren Monaten wäre vom wissenschaftlichen Standpunkte aus als Kunstfehler zu bezeichnen.

Hieraus folgt, dafs die Koincidenz von Carcinom und Schwangerschaft leicht und sicher zu diagnostizieren ist in allen Fällen, in welchen einerseits die Gravidität über die ersten 3 Monate hinaus besteht, andererseits der Krebs ein vorgeschrittenes Stadium erreicht hat; dafs dagegen sowohl das Carcinom im Initialstadium, als auch die Gravidität in den ersten 3 Monaten im allgemeinen schwierig zu erkennen ist, und dafs in allen zweifelhaften Fällen für die Diagnose des Carcinoms die mikroskopische Untersuchung excidierter, verdächtiger Gewebspartien herangezogen werden mufs, während bei gleichzeitiger Vergröfserung des Uterus wenigstens die Möglichkeit einer komplizierenden Schwangerschaft erwogen werden mufs.

III. Einfluſs des Carcinoms auf Schwangerschaft und Geburt.

Die Störungen, welche das Carcinom im Verlaufe von Schwangerschaft und Geburt verursachen kann, hängen im wesentlichen von dem Sitz und der Ausbreitung der carcinomatösen Erkrankung ab und sind dementsprechend bald nur geringfügig, bald so hochgradig, daſs sie den Tod von Mutter und Kind unmittelbar zur Folge haben. Die vielfach diskutierte Frage, inwieweit der Krebs zu vorzeitiger Unterbrechung der Schwangerschaft Veranlassung giebt, hat im Laufe der Jahre entgegengesetzte Beantwortung erfahren: während in den 40er Jahren nach dem Vorgange von Kiwisch allgemein angenommen wurde, daſs schon eine einigermaſsen beträchtliche Infiltration immer Abort oder Frühgeburt bewirke, vertrat im Gegensatz hiezu Cohnstein auf Grund seiner Zusammenstellung die Ansicht, daſs auch bei vorgeschrittener Degeneration der Cervix und des unteren Gebärmutterabschnittes die Schwangerschaft in der überwiegenden Mehrzahl der Fälle ihr Ende erreiche; die verschiedenen Statistiken, welche sich mit dieser Frage beschäftigen, ergaben, daſs in 30—40 % aller Fälle Abort oder Frühgeburt eintritt. So lange der Carcinomherd auf die eine oder andere Muttermundslippe, oder wenigstens auf die Portio beschränkt bleibt, so lange nur geringe lokale und allgemeine Symptome vorhanden sind, erreicht die Schwangerschaft in der Regel ihr normales Ende; je weiter der Krebs um sich gegriffen hat, je weiter er insbesondere auf die höher gelegenen Teile des Geburtskanals und auf die Parametrien übergegangen ist, je stärker die hiermit verbundenen Erscheinungen, speziell die Blutungen, sind, je schwerer das Allgemeinbefinden durch die Erkrankung alteriert wird, um so häufiger und frühzeitiger kommt die Unterbrechung der Gravidität zustande. Stellen wir die vorgeschrittenen Fälle den noch im Beginn befindlichen Erkrankungen gegenüber, so ist Unterbrechung im ersteren Falle häufig, im letzteren selten.

Die unmittelbaren Ursachen derselben sind in verschiedenen Umständen begründet: die hochgradige, durch die fortgesetzten, oft sehr heftigen Blutungen hervorgerufene allgemeine Anämie, die mit dem Fortschreiten des Prozesses zunehmende Konsumption der Kräfte, die auch mit dem Portio- und Cervixcarcinom regelmäſsig verbundenen endometritischen Prozesse, das Übergreifen des Krebses auf die Uterusmucosa, die Infiltration des unteren Uterinsegments — all' dies sind Momente, welche einzeln und in ihrer Gesamtheit abortiv zu wirken vermögen. Allerdings fehlt es nicht an Beispielen, in welchen trotz weit verbreiteter krebsiger Entartung mit tiefen Zerstörungen des Gewebes und ausgeprägten Carcinomsymptomen die Schwangerschaft ihr normales Ende erreichte, aber diese Fälle bilden die Minderzahl.

Sehr bemerkenswert ist die einigemale beobachtete Thatsache, daſs sich am physiologischen Ende der Schwangerschaft zwar Wehen einstellten, daſs

diese aber nicht imstande waren, eine Beendigung der Geburt herbeizuführen: es handelt sich in solchen Fällen um einen von Oldham als missed labour bezeichneten Zustand von abnormer Fruchtretention im Uterus bei eröffnetem Ei (Travail manqué). Derartige Beobachtungen, in welchen eine andere Deutung des Thatbestandes mit Sicherheit auszuschliefsen war, wurden mitgeteilt von Menzies, Miller, Playfair, Chantreuil, Beigel. Bei der sonstigen grofsen Seltenheit der missed labour dürfte das wiederholt konstatierte Zusammentreffen mit Carcinom kein zufälliges sein. Die gewöhnliche Erklärung für das pathologische Verhalten des Uterus ist die, dafs die starre Infiltration des carcinomatös entarteten Gewebes der an und für sich normalen Wehenthätigkeit ein unüberwindliches Hindernis entgegensetzen und diese daher nach der vergeblichen Anstrengung erlahmen und schliefslich gänzlich sistieren soll. Gegen diese Annahme spricht indessen besonders die Thatsache, dafs bei dem häufigsten aller mechanischen Geburtshindernisse, der Beckenverengerung, eine missed labour in dem oben definierten Sinne nicht zur Beobachtung kommt: weit mehr Wahrscheinlichkeit hat die andere Erklärung für sich, dafs die Ursache in den pathologischen, mit Neubildungen der Gebärmutter einhergehenden Veränderungen der Uterusmuskulatur liegt, welche die zur Erledigung des Geburtsgeschäftes notwendige Arbeitsleistung nicht zustande kommen lassen.

Endlich ist zu erwähnen, dafs schon während der Schwangerschaft spontane Uterusruptur beobachtet wurde, sowie dafs relativ häufig Komplikation mit placenta praevia bestand; das erstere Ereignis steht mit der abnormen Brüchigkeit und Zerreifslichkeit des erkrankten Gewebes in ursächlichem Zusammenhang; das letztere ist ohne Zweifel auf die begleitenden endometritischen Vorgänge zurückzuführen und liefert eine Stütze für die Anschauung, dafs akute und chronische Entzündungsprozesse der Corpusschleimhaut die Entstehung der Placenta praevia begünstigen und veranlassen.

In weit höherem Grade, als in der Gravidität, pflegt sich der verderbliche Einflufs des Carcinoms während der Geburt zu äufsern. Auch hier ist die Ausdehnung der Erkrankung für den Geburtsverlauf entscheidend: so lange das Carcinom über die infravaginalen Grenzen der Portio nicht hinausgewachsen ist, und insbesondere, so lange es nur auf einen Teil der Portio sich beschränkt, so dafs noch gesunde und erweiterungsfähige Partien neben dem Erkrankungsherd vorhanden sind, kann die Geburt spontan, ja rasch und leicht, von Anfang bis zu Ende verlaufen; Geburtshindernisse aber treten auf, sobald das Carcinom die Portio cirkulär in ihrem ganzen Umfange ergriffen, oder den Cervikalkanal in einen starren, infiltrierten, nicht mehr dehnungsfähigen Trichter umgewandelt hat: hier wird die Geburt teils wegen der Raumbeschränkung durch die Tumorbildung, teils wegen der absoluten Unnachgiebigkeit des ergriffenen Gewebes geradezu unmöglich, und in den Fällen, in welchen nicht rechtzeitig durch den Kaiserschnitt entbunden wird, führen die unausbleiblichen Folgen der Gebärunmöglichkeit — Uterusruptur, Blutungen, Erschöpfung — noch intra partum den letalen Ausgang herbei.

In der Mitte zwischen beiden angeführten Möglichkeiten liegen jene die Mehrzahl bildenden Fälle, in welchen zwar keine Gebärunmöglichkeit, aber doch eine mehr oder weniger beträchtliche Erschwerung der Geburtsbeendigung und damit stets eine unmittelbare Lebensgefahr für Mutter und Kind gegeben ist.

Nicht selten steht in kausalem Zusammenhang mit Carcinom der vorzeitige Blasensprung, sowie primäre und sekundäre Wehenschwäche mit ihren zahlreichen, ungünstigen Folgezuständen für den weiteren Geburtsverlauf.

Bleiben die Wehen kräftig, so wird der Durchtritt der Frucht häufig erzwungen durch tiefe Cervixrisse, welche sich weit in das pericervikale Gewebe, in die Parametrien, in die Scheide erstrecken; die ausgedehntesten Zermalmungen und Zertrümmerungen der Geburtswege sind oft unvermeidlich; auch kommt es vor, dafs die Geschwulstmassen durch den ungestüm vordringenden Kindskopf cirkulär abgequetscht, abgerissen und unter heftiger Blutung vor dem Kopf geboren werden. Die hohe mütterliche Mortalitätsfrequenz (s. u.) liefert eine traurige Illustration dafür, dafs die genannten schweren Störungen das Leben der Kreifsenden aufs äufserste gefährden, indem dieselbe an den Folgen der Verwundungen, an Uterusruptur, Erschöpfung, Verblutung und an septischen Prozessen zu Grunde gehen kann. v. Winkel beobachtete in einem Falle als Todesursache eine ausgedehnte Luftembolie, welche von den zahlreichen, im Carcinomgebiet gelegenen Venenöffnungen ausgegangen war. Auch die Frucht ist unter den gegebenen Verhältnissen meistens durch die bedeutende Geburtserschwerung mit ihren Folgen dem Untergange geweiht.

IV. Einflufs der Schwangerschaft und Geburt auf das Carcinom.

Nicht weniger bedeutungsvoll ist die Beeinflussung, welche die Schwangerschaft ihrerseits auf die carcinomatöse Erkrankung ausübt. Weit verbreitet war früher die Ansicht, dafs durch die aufgetretene Schwangerschaft nicht nur keine Beschleunigung, sondern in vielen Fällen sogar ein Stillstand der Krebswucherung veranlafst werde; wollte doch El. v. Siebold die Spontanheilung des Genitalkrebses durch die gleichzeitige Gravidität beobachtet haben! Leider hat die Erfahrung der letzten Jahre das Gegenteil erwiesen und ist daher die alte Annahme von dem günstigen Einflufs der Schwangerschaft auf das Carcinom unhaltbar geworden.

Ob der Krebs schon vor der Gravidität bestanden, oder sich erst im Verlaufe derselben entwickelt hat — Cohnstein will nur im letzterem Falle einen raschen Fortschritt der Erkrankung zugeben —, ist für das weitere

Verhalten des Krebses irrelevant; wesentlich verschieden ist dagegen die Wachstumsgeschwindigkeit des Carcinoms, je nachdem es der harten, skirrhösen oder der weichen, medullären Form angehört: in- und aufserhalb der Gravidität zeigen die skirrhösen Carcinome im allgemeinen ein langsameres, sich oft auf Monate und selbst Jahre erstreckendes Wachstum, während die Medullarkrebse sich in kurzer Zeit nach allen Richtungen hin schrankenlos verbreiten; in der Schwangerschaft kommt aber der folgenschwere Umstand hinzu, dafs die mit derselben verbundene Überfüllung des gesamten Genitalapparates mit Blut, die hochgradige und gleichmäfsige Hyperämie aller Gewebspartieen eine oft enorme Steigerung des Wachstums bedingt, dafs aus diesem Grunde nach den übereinstimmenden Erfahrungen der neueren Autoren das Carcinom, besonders das medulläre, auffallend rasche Fortschritte macht, und dafs hiermit eine rapide Verschlimmerung des Allgemeinzustandes einhergeht. Zweifel markierte in einem Falle die Grenze zwischen gesunden und kranken Geweben mittelst einer durchgezogenen Fadenschlinge und konnte schon 14 Tage später ein Weiterschreiten des Prozesses um die Breite zweier Querfinger konstatieren! Dieses hochgradig gesteigerte Wachstum des Krebses in der Schwangerschaft ist für die Therapie von der gröfsten Bedeutung.

Dafs die Geburt zu den ausgedehntesten Zerstörungen der Carcinommassen Veranlassung geben kann, wurde im vorhergehenden Abschnitt erwähnt.

Auch im Wochenbett ist von einem temporären Stillstand des Prozesses meist wenig oder nichts zu bemerken, vielmehr schreitet in der Mehrzahl der Fälle die Verschlimmerung des Leidens unaufhaltsam fort; nicht nur nach schweren Entbindungen, sondern auch nach spontanen, verhältnismäfsig leicht verlaufenen Geburten ist die Destruktion der Gewebe und die Verjauchung der Weichteile in rascher Zunahme begriffen, so dafs die Frauen, wenn sie Schwangerschaft und Geburt vielleicht glücklich überstanden haben, im Puerperium den verhängnisvollen Folgezuständen — Thrombose, Sepsis, Pyämie — erliegen.

Wir ersehen aus dem Gesagten, dafs die gegenseitige Beeinflussung von Carcinom und Schwangerschaft eine überaus mannigfache und äufserst deletäre ist: Das Carcinom einerseits führt häufig zu vorzeitiger Unterbrechung der Schwangerschaft und giebt zu schweren Komplikationen derselben, wie Placenta praevia und spontaner Uterusruptur, Veranlassung; es bewirkt eine Erschwerung des Geburtsverlaufs in allen denkbaren Abstufungen bis zur absoluten Gebärunmöglichkeit; andererseits erfährt durch den mit der Gravidität einhergehenden Blutreichtum des Genitaltraktus das Wachstum und die Ausbreitung der malignen Neubildung im Verlaufe der Schwangerschaft und des Wochenbetts eine solch intensive Steigerung, dafs die Frauen über kürzer oder länger an ihrem entsetzlichen Leiden zu Grunde gehen.

V. Prognose.

Die Prognose bei Schwangerschaft und Carcinom hängt von der Art des Geburtsverlaufs, dem Allgemeinzustand der Patientin, und vor allem wiederum von der Ausdehnung des Krebses ab: je schwerer die Geburtsstörung, je schlimmer das Allgemeinbefinden, je vorgeschrittener die Erkrankung ist, um so sicherer und frühzeitiger sind die Unglücklichen rettungslos dem Tode verfallen.

Im allgemeinen ist die Prognose für schwangere Krebskranke von vornherein weit schlechter, als für nicht schwangere, weil Schwangerschaft und Geburt zwei höchst verderbliche Folgen mit sich bringen: die rapide Ausbreitung der Erkrankung im Verlaufe der Gravidität und das schwere Trauma während der Geburt, welches, auch abgesehen von den so häufig notwendig werdenden geburtshilflichen operativen Eingriffen, bei spontan verlaufenden Geburten durch die carcinomatöse Entartung der Gewebe besonders hochgradig wird; durch diese beiden, für das unkomplizierte Carcinom in Wegfall kommenden Momente wird nur zu oft in wenigen Tagen das Ende herbeigeführt, zum wenigsten aber die Lebensdauer auch nach überstandener Geburt um ein Beträchtliches abgekürzt, wie aus der folgenden Zusammenstellung ersichtlich ist.

Chantreuil	zählt unter	60	schwangeren	Carcinomkranken	25,	welche während oder kurz nach der Geburt starben.
West	„ „	75	„	„	41,	
Cohnstein	„ „	126	„	„	72,	
Hermann	„ „	180	„	„	72,	
Theilhaber	„ „	162	„	„	51,	

Wir erhalten hiernach unter 603 carcinomatösen Gebärenden 261 = 43.3% intra oder post part. Verstorbene; in dieser Statistik sind die veröffentlichten Beobachtungen ohne Rücksicht auf die Intensität der carcinomatösen Erkrankung und auf die hierbei ausgeführten therapeutischen Eingriffe aneinander gereiht; ein noch höherer Mortalitätsprozentsatz würde sich ergeben, wenn nur die vorgeschrittenen Erkrankungsformen und ohne operative Therapie gebliebenen Fälle für sich zusammengestellt würden, während umgekehrt die gesonderte Betrachtung der im Anfangsstadium der Erkrankung befindlichen und operativ behandelten Fälle die Sterblichkeit geringer erscheinen lassen würde.

Wie schon erwähnt, sind als direkte Todesursachen zu verzeichnen Erschöpfung, Verblutung, Uterusruptur, Luftembolie, septische und pyämische Erkrankungen; die Uterusruptur allein forderte unter Chantreuils 60 Fällen 6 Opfer, unter Hermanns 180 Fällen 11; unentbunden starben 19 von 12 Frauen nach Cohnstein, 13 unter 180 Frauen nach Hermann, 6 unter 165 nach Theilhaber, d. h. 8,1% aller Fälle.

Wesentlich besser sind nun die Resultate in den letzten Jahren durch die Aufstellung einheitlicher therapeutischer Grundsätze und die Einführung der Radikaloperation geworden, und es hat sich gezeigt, dafs die Prognose bei Carcinom und Schwangerschaft, wie kaum in einem zweiten Falle, ganz und gar von einer rationellen Therapie abhängt. Schon eine Vergleichung der bis zum Jahr 1873 gehenden Cohnstein'schen Tabelle mit der Theilhaber-schen Zusammenstellung, welche die Fälle von 1873 bis 1893 umfafst, ergiebt, dafs die Sterblichkeit während und kurz nach der Geburt und Operation in den letzten 20 Jahren sich nahezu um das Doppelte verringert hat; Cohnstein berechnet 57,1%, Theihaber nur 31,5% Mortalität; von den 88 Fällen unserer nachstehenden 4 Operationstabellen starben in den ersten Wochen post operat. 9 Patientinnen, was einer Mortalität von nur 10,2% entspricht.

Aber nicht nur vorübergehende Besserungen, sondern auch Dauerheilungen, welche früher die gröfsten Ausnahmen bildeten, sind neuerdings durch das moderne therapeutische Verfahren häufiger erreicht worden, und wohlbegründet ist die Hoffnung, dafs die möglichst frühzeitige Diagnose des Krebses im Verein mit sofortiger Radikaloperation von Jahr zu Jahr günstigere Erfolge auch in Bezug auf dauernde Rezidivfreiheit herbeiführen wird.

Das Leben der Früchte ist durch die zahlreichen Geburtskomplikationen stets in hohem Grade gefährdet; eine grofse Anzahl derselben wird teils spontan, teils infolge der im Interesse der Mutter eingeschlagenen operativen Therapie vorzeitig oder frühzeitig in nicht lebensfähigem Zustande zu Tage befördert; von den am Ende der Schwangerschaft geborenen Kindern wird durchschnittlich über die Hälfte tot oder sterbend geboren. Auch hier hängt der Ausgang wesentlich von der Art des operativen Verfahrens ab; wenn wir von den zerstückelnden Operationen absehen, so liefert die Beendigung mit der Zange da, wo sie ausführbar ist, immerhin noch bessere Chancen für die Erhaltung des kindlichen Lebens, als die Wendung und die Extraktion; die günstigsten Resultate für die Frucht werden naturgemäfs mit der Ausführung des Kaiserschnitts erzielt.

VI. Therapie.

Es liegt in der Natur der Komplikation, dafs jede Behandlung derselben auf operativem Gebiete liegen mufs, auf welchem sich gynäkologische und geburtshilfliche Eingriffe begegnen und gegenseitig ergänzen.

Die operative Therapie des Schwangerschaftscarcinoms hat mit den Jahren die mannigfachsten Wandlungen erfahren: sie beschränkte sich früher auf rein geburtshilfliche Mafsregeln, und zwar wurde die Einleitung des

künstlichen Abortus und der künstlichen Frühgeburt als das einzige Mittel vorgeschlagen und angewandt, um den im weiteren Verlaufe und am Ende der Gravidität drohenden Gefahren vorzubeugen: bald aber lehrten schlimme Erfahrungen, dafs mit diesen therapeutischen Mafsnahmen nichts gewonnen wurde, und da man dem Uteruscarcinom in der damaligen Zeit machtlos gegenüberstand, so trat jetzt die Rücksicht auf die ungeborene Frucht in den Vordergrund; dementsprechend suchte man im Interesse des Kindes auf jede Weise die Schwangerschaft bis zu ihrem normalen Ende zu erhalten, und unterliefs deshalb während der Gravidität jeden geburtshilflichen Eingriff, begann aber zugleich, um wenigstens die lästigsten Carcinomsymptome, Blutungen, Ausflufs und Schmerzen, temporär zu beseitigen oder doch zu mildern, die Krebsherde durch Palliativ-Operationen, Excision, Excochleation, Kauterisation, infravaginale Abtragung der Portio, später supravaginale Amputation des Cervix, in Angriff zu nehmen. Andere verzichteten überhaupt auf jede Behandlung während der Schwangerschaft, und suchten während der Geburt je nach der Individualität des Falls, durch blutige Erweiterung des infiltrierten Cervix (Incisionen), Zange, Wendung, Extraktion, Zerstückelungsoperationen, endlich durch den klassischen Kaiserschnitt an der soeben Verstorbenen, wenigstens die Frucht zu retten.

Nach der Einführung der Porro'schen Kaiserschnittsmethode wurde diese an der lebenden Kranken vorgenommen und als der konservative Kaiserschnitt Dank der Verbesserung und Vereinfachung seiner Technik allmählich immer günstigere Resultate erzielte, da kam auch dieser an der lebenden Kreifsenden in schweren Fällen von Carcinom zur Ausführung.

Ein völliger Umschwung in der Therapie kam durch die gewaltigen Fortschritte der operativen Technik, speziell durch die Einführung der abdominellen und vaginalen Totalexstirpation zustande, und heute herrscht eine bemerkenswerte Übereinstimmung der Anschauungen in allen wesentlichen Punkten sowohl über die zweckmäfsigsten, im folgenden zu erörternden Operationsverfahren, als auch über die Grundsätze, nach welchen diese zur Anwendung kommen, wie u. a. die beiden im vergangenen Jahre publizierten mustergiltigen Darlegungen von Olshausen und von Fehling beweisen.

Der Besprechung über die Behandlungsweise von Carcinom und Schwangerschaft mufs als erstes und wichtigstes Prinzip vorangestellt werden, dafs bei vorhandener Operabilität des Krebses eine unverzüglich auszuführende Radikaloperation ohne jede Rücksichtnahme auf die Frucht einzig und allein eine berechtigte Aussicht auf Dauerheilung ermöglicht, und daher jederzeit absolut indiziert ist; erst dann, wenn das Carcinom die Grenzen der Operabilität zweifellos überschritten hat, mufs die Behandlung der sicher verlorenen Frau auf Palliativoperationen beschränkt werden und die Rücksicht auf das kindliche Leben für das zu wählende Verfahren ausschlaggebend sein; die operative Therapie des Carcinoms ist also bei gleichzeitiger Schwangerschaft grundsätzlich dieselbe, wie bei Carcinom ohne Schwanger-

schaft: bei operablem Carcinom ist von vorn herein auf die Erhaltung des kindlichen Lebens zu verzichten; die operative Behandlung bezweckt lediglich die Erhaltung des schwer gefährdeten mütterlichen Lebens und ist dementsprechend eine rein gynäkologische; bei inoperablem Carcinom dagegen, bei welchem die Mutter sicherem Untergange geweiht ist, erfordert das Interesse der Frucht eine vorwiegend geburtshilfliche Therapie. In beiden Fällen aber tritt die Komplikation beider Zustände in solch vielgestaltigen Varianten in die Erscheinung, dafs hierdurch die Kombination der verschiedensten geburtshilflichen und gynäkologischen Eingriffe in ein und demselben Falle notwendig werden kann.

Für die Wahl des Operationsverfahrens kommt es sowohl bei operablem, als bei inoperablem Carcinom darauf an, ob der Krebs im Verlaufe der Schwangerschaft, oder erst während der Geburt zur Behandlung kommt: aufserdem ist während der Gravidität die Gröfse des Uterus, sowie die Frage nach der Lebensfähigkeit der Frucht von Bedeutung.

Wir haben daher zu unterscheiden:

A) Therapie des operablen Carcinoms:

a) in der Schwangerschaft;

1. in den ersten 4 Schwangerschaftsmonaten } Frucht nicht
2. vom 5. bis 7. Monat . . . . . } lebensfähig:
3. vom 8. bis 10. Monat . . . . . Frucht lebensfähig.

b) in der Geburt.

B) Therapie des inoperablen Carcinoms:

a) in der Schwangerschaft:

b) in der Geburt.

A. Therapie des operablen Carcinoms.

a) In der Schwangerschaft.

1. In den ersten 4 Schwangerschaftsmonaten.

Es giebt heutzutage über die rationellste Behandlung des Carcinoms in den ersten Monaten der Gravidität keine Meinungsdifferenzen mehr: sie besteht in der sofortigen vaginalen Totalexstirpation des schwangeren Uterus unter Verzichtleistung auf das kindliche Leben.

Sowohl die bis vor kurzem empfohlene und zur Anwendung gekommene Einleitung des künstlichen Abortus mit früher oder später folgender Totalexstirpation im Wochenbett, als auch das früher geübte abwartende Verhalten, bis eine lebensfähige Frucht durch künstliche Frühgeburt erzielt werden konnte, um dann erst zur Totalexstirpation in puerperio zu schreiten, wird heute allgemein als irrationell verworfen: die möglichst frühzeitige Total-

exstirpation des nicht entleerten Uterus per vaginam hat den angeführten Operationsverfahren den Rang abgelaufen, weil sie unter den gegebenen Verhältnissen keinen erheblicheren technischen Schwierigkeiten begegnet, und nicht nur mit geringeren augenblicklichen Gefahren verbunden ist, sondern auch weit zuverlässiger Recidiven vorbeugt, als jene Methoden.

Zwei Bedenken standen bis vor Kurzem der allgemeinen Einbürgerung der vaginalen Totalexstirpation entgegen: man wollte eine Erschwerung und erhöhte Gefahr des Operationsverfahrens einerseits in der vorhandenen Vergrößerung des Organs, andererseits in der mit der Gravidität zusammenhängenden Blutüberladung des gesamten Genitalapparates erblicken. Was den letzteren Punkt betrifft, so hat die Erfahrung der letzten Jahre das Gegenteil gelehrt; die Technik der Operation gestaltet sich einfacher und müheloser, als in nicht gravidem Zustande, da infolge der hochgradigen Auflockerung und serösen Durchtränkung der hyperämischen Gewebe der Uterus mit seinen ligamentären Befestigungen mobiler geworden ist, und sich in ausgedehnterem Maße ohne stärkere Zerrung herabziehen und bis vor die Vulva bringen läßt; allerdings darf hierbei nicht übersehen werden, daß aus demselben Grunde die Gewebe sehr weich und leicht zerreißlich geworden sind, so daß bei den einzelnen Akten der Operation Vorsicht geboten ist. Die etwas reichlicher zu Tage tretende Blutung ist leicht zu beherrschen und

Tabelle I. Fälle von vaginaler Totalexstirpatio

Nr.	Operateur	Alter (Jahre)	? para	Art und Sitz der Erkrankung	Schwangerschafts-monat	Resp post für Mu
1	Billroth	37	?	Carc. cervic. et vagin.	?	Hei
2	Taylor	41	IX	Carc. port.	II.	
3	Hofmeier	36	III	Carc. cervic.	III.	
4	C. Thiem	41	X	„ „	III.	
5	L. Landau	32	IV	Carc. port.	II.	
6	J. Greyg Smith (Bristol)	44	IX	Carc. cervic.	II.	
7	Brennecke	38	VIII	„ „	II.	

spielt keine Rolle, selbst wenn der Blutverlust um ein weniges gröfser ist, als aufserhalb der Schwangerschaft.

Aber auch die stetig zunehmende Vergröfserung des graviden Uterus bereitet wenigstens bis zum Ende des III. Monats, in welchem derselbe den Umfang eines Kindskopfes erreicht, der vaginalen Durchführung der Operation kein ernstliches Hindernis; erst vom IV. Schwangerschaftsmonat ab läfst sich eine absolute Grenze der vaginalen Operationsmöglichkeit nicht mehr feststellen; denn auch abgesehen davon, dafs die Gröfse des Uterus in den einzelnen Monaten immerhin gewissen Schwankungen unterworfen ist, kommen hier ganz wesentlich die Raumverhältnisse der Scheide in Betracht: die weiteren und dehnbareren Genitalien von Mehrgebärenden ermöglichen auch noch im IV. Monate die Entwickelung des nicht verkleinerten Organs, während diese bei den engen und weniger nachgiebigen Weichteilen einer Nullipara auf erhebliche Schwierigkeiten stofsen kann. Zinke, van der May und Olshausen gelang es sogar, einen im VI. Monat schwangeren Uterus in toto vaginal zu exstirpieren.

Die folgende Tabelle umfafst die bis heute veröffentlichten und für statistische Zwecke verwertbaren Fälle von vaginaler Totalexstirpation des graviden Uterus in den ersten 4 Monaten der Gravidität.

viden Uterus in den ersten 4 Schwangerschaftsmonaten.

Späteres Schicksal der Mutter. Bemerkungen	Quellenverzeichnis
l. mit Basenscheidenfistel	Citiert nach Theilhaber, d. Behandlung d. Uteruscarcinoms i. d. Schwangerschaft u. b. d. Geburt; Arch. f. Gyn., Bd. 47, H. 1, p. 63 (mitgeteilt von Spencer Wells).
?	Med. Record, 18. II. 1891.
Jahre p. op. recidivfrei	Deutsche med. Wochenschr. 1887, Nr. 19, p. 397, Hofmeier, über Operationen am schwang. Uterus; vgl. auch Zeitschr. f. G. u. G., Bd. 23, p. 115 (Krukenberg, die Resultate der operat. Behandl. d. Carc. etc.).
st. $2^3/_4$ Jahre p. op. an Recidiv	D. Frauenarzt, Juli 1886.
Jahr p. op. recidivfrei	Arch. f. Gyn., Bd. 29, H. 3, p. 488, Gottschalk, ein Uterus gravid. aus d. 5. Woche, der Lebenden entnommen.
willingsschwangerschaft	Lancet 1887, I, p. 14.
Jahre p. op. recidivfrei	Mohr, über Totalexstirpat. des Carcin. ut. gravid. p. vag. Diss. Halle a. S. 1889, p. 21.

Nr.	Operateur	Alter (Jahre)	? para	Art und Sitz der Erkrankung	Schwangerschaftsmonat	Result post op für d Mutte
8	Derselbe	33	V	Carc. cervic. et vagin.	III.—IV.	„
9	Kaltenbach	39	XI	Carc. port.	IV.	„
10	Mackenrodt	?	?	—	?	„
11	Hofmeier	32	VI	Carc. port.	II.—III.	„
12	Derselbe	39	IV	Carc. lab. post.	II.	„
13	Derselbe	38	VIII	„ „ „	IV.	„
14	Rein	?	?	—	?	„
15	Onuffrieff	?	?	Carc. port.	IV.	„
16	Beckmann	47	VII	Carc. cervic. et vagin.	II.	„
17	van der May	?	VIII	Carc. port.	V.	„
18	Mary Smith (Boston)	38	IV	Carc. cervic. et corpor.	III.	„
19	Zinke	34	Plurip.	Carc. cervic.	V.	„
20	Fritsch	35	VIII	Carc. port.	II.	„
21	Olshausen	36	I	Carc. cervic.	IV.	„
22	Derselbe	37	VIII	„ „	V.	„
23	Derselbe	39	VII	Carc. cervic. et vagin.	VI.	„
24	Derselbe	36	IV	Carc. cervic.	II.	„
25	Berry Hart (Edinburg)	33	?	Carc. lab. ant.	I.	„
26	Th. Landau	39	X	Carc. port.	III.	„

Späteres Schicksal der Mutter. Bemerkungen	Quellenverzeichnis
Monate p. op. Recidiv in der Narbe	Mohr, a. a. O., p. 23.
½ Jahre p. op. gest. an Recidiv	Mohr, a. a. O., p. 26; vgl. auch Scheibe, über die Komplikat. d. Uteruscarc. mit Schwangerschaft, Geburt u. Wochenbett. Diss. Halle a. S. 1893, p. 20 (derselbe Fall).
?	Arch. f. Gyn., Bd. 44, H. 3, p. 568. Ref. üb. d. Verhandl. d. 5. Versamml. d. deutsch. Gesellsch. f. Gyn. in Breslau.
4 Monate p. op. Recidiv	Münchn. med. Wochenschr. 1894, Nr. 43, p. 846. Reusing, vagin. Totalexstirp. d. grav. Ut. — Vgl. auch G. Müller, über d. vag. Totalexst. d. Ut. wegen Carc. bei Gravidität. Diss. Freiburg i. B. 1889.
½ Jahr p. op. gest. an ıgenaffektion, kein Recidiv	Ibidem.
Monate p. op. recidivfrei	Ibidem.
?	Citiert nach Beckmann, zur Komplikat. d. Gravidität u. Geburt mit Collumkrebs, Zeitschr. f. G. u. G. 1896, Bd. 34, p. 51.
?	Frommels Jahresber. 1895, p. 558 (d. Fall von Feduloff beschrieben).
2 Monate p. op. recidivfrei	Zeitschr. f. G. u. G., Bd. 34, p. 51. Beckmann, zur Komplikat. d. Gravidität u. Geburt mit Collumkrebs.
₂ Jahre p. op. recidivfrei	Frommels Jahresber. 1895, p. 560.
mplikat. mit plac. praevia	Americ. Journ. of obst. 1890, XXIII, p. 941. Ref. im Centralbl. f. Gyn. 1891, Nr. 26, p. 553.
ıvidität erst bei d. Operat. konstatiert	Americ. Journ. of obst. 1888, XXI, p. 828.
Jahr p. op. recidivfrei	Kunschert, über Totalexstirp. d. schwang. Ut. bei Carcin. Diss. Bonn 1896. p. 20.
₂ Jahre p. op. recidivfrei	Olshausen, Carc. d. Ut. u. Schwangerschaft. Zeitschr. f. G. u. G., Bd. 37, H. 1, p. 5. Vgl. auch Kaufsmann, über Uteruscarc. bei Gravidität etc. Diss. Berlin 1897.
Monate p. op. Recidiv	Ibidem.
Monate p. op. recidivfrei	Ibidem.
Jahre p. op. recidivfrei	Kaufsmann, über Uteruscarcin. bei Gravidität, Geburt u. Wochenbett. Diss. Berlin 1897, p. 1.
?	Edinb. med. Journ., Febr. 1892. Ref. im Centralbl. f. G., 1892. Nr. 51, p. 1008.
Jahr p. op. recidivfrei	Deutsch. med. Wochenschr. 1893. Nr. 18, p. 429 (Bericht d. Berliner med. Gesellsch. v. April 1893).

Nr.	Operateur	Alter (Jahre)	? para	Art und Sitz der Erkrankung	Schwangerschaftsmonat	Resul post o für d Mutt
27	Playfair	?	?	Carc. port.	II.	"
28	Fehling	29	VI	" "	II.	"
29	Mackenrodt	36	VII	Carc. port. et vagin.	II.	"

Wie aus vorstehender Tabelle hervorgeht, kam die vaginale Totalexstirpation 29mal mit dem idealen Erfolge zur Anwendung, dafs nicht eine einzige Patientin den Folgen des Eingriffes erlag, sondern alle geheilt entlassen werden konnten; wenn auch dieses glänzende Ergebnis zum Teil darauf zurückzuführen ist, dafs ohne Zweifel manche ungünstig verlaufenen Fälle nicht bekannt wurden, so sehr auch eine rückhaltslose Veröffentlichung gerade dieser zu wünschen ist, so gestatten doch die 29 Heilungen den Schlufs, dafs mit dem Operationsverfahren eine direkte und wesentliche Gefahr nicht verbunden ist.

Leider läfst sich ein Urteil über die Dauererfolge der Operation aus den veröffentlichten Fällen nicht gewinnen, da bei einem Teil derselben über das spätere Schicksal der Operierten nichts angegeben ist und bei einer weiteren Anzahl die Beobachtungszeit eine viel zu kurze ist; nur in 3 Fällen (Hofmeier, Olshausen und Fehling) wurde festgestellt, dafs die Patientinnen 3 Jahre post operationem noch recidivfrei geblieben waren, während in 5 Fällen innerhalb der ersten 3 Jahre Recidive konstatiert wurden: 2mal ist eine Recidivfreiheit von 2 Jahren und etwas darüber angegeben, 3mal eine solche von 1 Jahr, 2mal von $^1/_2$ Jahr; je 1mal betrug die zwischen der Operation und der letzten Beobachtung liegende, recidivfreie Zeit 5, 4 und 2 Monate; in den restierenden 11 Fällen ist nichts weiteres über das spätere Befinden der Operierten angegeben. Es darf wohl als höchst wahrscheinlich angenommen werden, dafs auch von den letzteren Kranken die eine oder die andere dauernd recidivfrei geblieben ist; jedenfalls beweisen die 3 zuerst angeführten Fälle von $4^1/_2$-, $4^1/_4$- und 3jähriger Recidivfreiheit, dafs auch bei mit Gravidität kompliziertem Carcinom durch rechtzeitig ausgeführten Eingriff eine Dauerheilung erreicht werden kann.

Begüglich der an anderer Stelle erörterten Operationstechnik mag hier nur das eine hervorgehoben werden, dafs bei der Anwendung des Klammerverfahrens insofern besondere Vorsicht geboten erscheint, als das längere Liegenlassen der Klammern infolge der mit der Gravidität verbundenen

Späteres Schicksal der Mutter. Bemerkungen	Quellenverzeichnis
hwangerschaft erst bei d. Operat. konstatiert	Frommels Jahresber. 1895, p. 561.
3 Jahre p. op. recidivfrei	Münchn. med. Wochenschr. 1897, Nr. 47, p. 1316. Fehling, d. Verhalten d. Arzt. bei Komplik. v. Schwangerschaft u. Geburt mit Carc. coll. ut.
chwangerschaft erst p. op. erkannt	Gellhorn, über d. Resultate d. Radikalbehandl. d. Gebärmutterscheidenkrebses, Berlin 1898 (Arbeiten a. d. Mackenrodt'schen Frauenklinik).

hochgradigen Empfindlichkeit und geringen Widerstandsfähigkeit der Weichteile gegen mechanische Insulte leicht Drucknekrosen der Vagina und Vulva veranlassen kann, wie die letzte Beobachtung an der Tübinger Klinik gelehrt hat.

Dafs die Operation bis zum Ende des IV. Monats ganz wohl durchführbar ist, beweisen die in den Tabellen aufgeführten Fälle von Kaltenbach, Hofmeier, Olshausen, Onuffrieff, v. d. May und Zinke, in welchem die vaginale Entfernung des Uterus mühelos von statten ging. Sollte aber die Vergrößerung desselben Schwierigkeiten verursachen, so kann durch Ablassen des Fruchtwassers mittelst Eihautstichs die wünschenswerte Verkleinerung herbeigeführt werden, ohne dafs es notwendig wäre, die totale Entleerung des Organs vorauszuschicken; dieses Verfahren ist jedenfalls den gleichfalls für solche Fälle empfohlenen tiefen Scheiden-Dammincisionen entschieden vorzuziehen.

2. Im 5. bis 7. Schwangerschaftsmonat.

Auch hier kommt einzig und allein die sofortige radikale Ausrottung der inneren Genitalien in möglichst grofser Ausdehnung in Betracht und es kann sich nur um die Frage handeln, auf welchem Wege dieses Ziel am sichersten und gefahrlosesten zu erreichen ist.

Wie für die ersten, so wurde auch für die späteren Monate der Gravidität die Einleitung des künsthchen Aborts mit später im Wochenbett folgender vaginaler Totalexstirpation empfohlen und mehrfach ausgeführt (s. Tab. II., Anhang); der mit diesem zweizeitigen Operieren notwendig verbundene, oft erhebliche Zeitverlust wird aber um so leichter verhängnisvoll für die Patientin, als ein rapides Wachstum des carcinomatösen Prozefses im Puerperium die Regel bildet, und so in wenigen Tagen das Carcinom inoperabel und inkurabel werden kann.

Nachdem uns heutzutage Operationsverfahren zur Verfügung stehen, welche diesen in seinen Folgen unberechenbaren Nachteil vermeiden, mufs die ältere Methode unbedingt durch die neueren ersetzt werden.

Zur Ausführung der Radikaloperation im 5., 6. und 7. Schwangerschaftsmonat, in welchem die beträchtliche Vergröfserung des Uterus die Exstirpation per vaginam ohne vorherige Entfernung der nicht lebensfähigen Frucht für gewöhnlich nicht mehr zuläfst, haben wir zur Zeit die Wahl zwischen 3 Verfahren; sie bestehen in der abdominellen Totalexstirpation nach Freund: in der kombinierten (abdominovaginalen) Totalexstirpation nach Zweifel: und in der künstlichen Entleerung des Uterus per vias naturales mit direkt sich anschliefsender vaginaler Totalexstirpation.

Die Freund'sche Operation kam in den ersten 7 Schwangerschaftsmonaten bis jetzt 8 mal zur Ausführung; ein jüngst an der Tübinger-Klinik von Döderlein operierter Fall möge an dieser Stelle kurz angeführt werden.

A. F. von Herbrechtingen, OA. Heidenheim, 42jährig, hat 12 mal geboren. 8 mal spontan, 4 mal wurde wegen Querlage die Wendung und Extraktion ausgeführt; bis Dezember 1897 war die Periode regelmäfsig 4wöchentlich, 4—5tägig, mit erheblichem Blutverlust; seither leidet Pat. an unregelmäfsigen Blutungen, übelriechendem Ausflufs. Schmerzen im Kreuz. Status praesens: Kleine Frau von mittelmäfsigen Ernährungszustand und anämischem Aussehen; die hintere Muttermundslippe carcinomatös entartet, zerklüftet, bei Berührung stark blutend. Uterus anteflektiert, vergröfsert und in seiner Beweglichkeit behindert; das rechte Parametrium infiltriert, das linke frei. Weder die Anamnese, noch der Status lieferte Anhaltspunkte für eine etwa vorhandene Gravidität. Wegen der ausgedehnten Infiltration des rechten Parametrium wurde in diesem Falle, wie in einigen andern Fällen von unkompliziertem Carcinom, trotz der nur mäfsigen Vergröfserung des Uterus von der vaginalen Methode Abstand genommen und versuchsweise der abdominelle Weg zur Totalexstirpation gewählt, um Material für die Frage zu gewinnen, ob nicht das abdominelle Verfahren ein radikaleres Vorgehen ermöglicht, als das vaginale. — Operation am 12. III. 1898: Äthernarkose; nach gründlicher Exkochleation und Kauterisation der Carcinommassen mit folgender Jodoformgazetamponade der Vagina wird die Bauchhöhle in der Linea alba eröffnet; sofort fällt die dem III. Schwangerschaftsmonat entsprechende, kugelförmige Vergröfserung des sehr blutreichen Uterus auf, so dafs jetzt das Vorhandensein einer Gravidität mit Wahrscheinlichkeit diagnostiziert wird. Es folgt eine typische Igniexstirpation des Uterus samt Adnexen mittelst des Galvanokauters. Die Heilung der Bauchwunde ging per primam vor sich; dagegen bildete sich eine rechtsseitige Ureterenscheidenfistel, deren Entstehung darauf zurückzuführen sein dürfte, dafs der rechte Ureter in die carcinomatös infiltrierten Partien eingebettet war, und dafs durch eine sehr gründliche bis an die Beckenwand heranreichende Ausbrennung der Infiltration ohne Rücksicht auf eine etwaige Ureterverlagerung die radikale Entfernung des weit verbreiteten Carcinoms angestrebt wurde. Bis heute, 8 Monate p. op., ist die Patientin recidivfrei geblieben.

Unter 8 Freund'schen Operationen erfolgte 7mal Heilung, (1mal mit Blasenscheidenfistel, 1 mal mit Ureterblasenfistel); nur 1 Patientin, welche schon vor der Operation schwer ausgeblutet war, erlag 1 Tag p. op. der hochgradigen Anämie; gestorben an Recidiven sind im ersten Jahr p. op. 3 Kranke, wobei es jedoch in 1 Falle dahin gestellt bleibt, ob das als Todesursache genannte Carcinoma intestini nicht mit gröfserer Wahrscheinlichkeit als primär aufgetretenes Carcinom aufzufassen ist. In je 1 Fall betrug die

Dauer der zur Zeit der letzten Beobachtung konstatierten Recidivfreiheit 9, 8 und 2½ Monate; 1 mal fehlen Angaben über das spätere Schicksal der Operierten.

Als zweites Verfahren ist die supravaginale Amputation des Uterus mit folgender Exstirpation des carcinomatösen Cervixstumpfes von der Scheide aus zu nennen. Zweifel brachte als erster bei Schwangerschaft und Carcinom diese Besonderheit des Operationsganges zur Ausführung, welche der von A. Martin bevorzugten Methode der abdominalen Totalexstirpation bei Uterusmyom entspricht; — nach den Aussagen der betreffenden Operateure besitzt dieses kombinierte Verfahren die Vorzüge, dafs die Bauchhöhle nur kurze Zeit offen bleibt, und deshalb eine lange Entblöfsung der Darmschlingen vermieden wird, dafs man ferner von unten her das Carcinom genauer herauspräparieren und die Blutung besser stillen kann und dafs endlich die zerfallenen Carcinommassen nicht durch die Bauchhöhle hindurchgezogen werden müssen, was eine Infektion derselben zur Folge haben könnte (Zweifel, Stocker, Fehling).

Von den 6 Operierten starb 1 an Peronitis septica, die andern konnten geheilt entlassen werden; nur von 1 Patientin ist angegeben, dafs sie 1 Jahr p. op. noch völlig gesund geblieben war, von den übrigen fehlen Berichte über das spätere Befinden.

Ob der Uterus vor seiner abdominalen Entfernung entleert wird oder nicht, ist im 5. bis 7. Monat, in welchem die Frucht noch nicht lebensfähig ist, sowohl bei dem Freund'schen, als bei dem Zweifel'schen Verfahren im Prinzip gleichgültig.

Die dritte von Dührsen inaugurierte Methode besteht in der nach Ablösung der Blase und Eröffnung des Douglas'schen Raumes vorgenommenen medianen Spaltung der vorderen, eventuell auch der hinteren Cervix- und Uteruswand mit folgender Blasensprengung, Extraktion der Frucht und Placenta durch die Cervixscheidenwunde und typischen Totalexstirpation des nunmehr entleerten Organs per vaginam; sie ist das jüngste der drei Verfahren, und wurde zum erstenmale von Winter, im ganzen in 5 Fällen ausgeführt, alle Patientinnen überstanden glücklich die Operation; über die Dauererfolge läfst sich vorerst wegen der Kürze der seit der Operation verstrichenen Zeit nichts anführen. in 1 Fall wurde 7 Monate p. op. Recidivfreiheit festgestellt.

In der folgenden Tabelle sind die bisher veröffentlichten, hierher gehörigen Fälle zusammengestellt, und der Vollständigkeit halber auch die Fälle der früheren, jetzt obsolet gewordenen Methode — 2 zeitige Operation — angefügt.

Tabelle II. Fälle von Totalexstirpation mit oder ohne vo

Nr.	Operateur	Alter (Jahre)	? para	Art und Sitz der Erkrankung	Schwangerschaftsmonat	Operationsverla
						A. Abdominelle Totale
1	Spencer Wells	37	VII	Carcin. cervic.	VI.	—
2	Fritsch	42	X	Carcin. port.	VII.	—
3	Mackenrodt	34	VII	Carcin. cervic.	VI.	—
4	Derselbe	?	IV	„ „	V.	—
5	Derselbe	35	V	„ „	VI.	—
6	v. Ott	38	X	Carcin. port.	VI.	Auslösung d. Cervix v Vagin. aus mit folgen abdomineller Totalexs pation
7	Döderlein	42	XIII	„ „	III	—
8	Cittadini	?	?	Carc. colli et corpor.	III.	—
						B. Kombinierte (abdomino-vagi
9	Zweifel op. 9. X. 88	32	VII	Carcin. port.	VI.	supravaginale Amputa des Uterus und vagi Exstirpation des Cer stumpfes
10	Derselbe op. 20. V. 90	?	?	Carcin. „uteri“	V.	„
11	Derselbe op. VI. 94	34	Plurip.	Carcin. port.	V.—VI.	„
12	Stocker	36	VIII	Carcin. cervic.	VI.	„
13	Fehling	32	VII	„ „	VII.	„
14	Hernandez	32	VII	Carcin. port.	VI.	„

ungene Entleerung des Uterus im 5. bis 7. Schwangerschaftsmonat.

esultat nach der peration für die Mutter	Späteres Schicksal der Mutter. Bemerkungen	Quellenverzeichnis
on nach Freund.		
Heilung	gest. an Recidiv 1 Jahr p. op.	Centr. f. G. 1882, Nr. 15, p. 237 (Ref. d. Brit. med. Journ. 1881, Okt., p. 714).
„	Blasenscheidenfistel p. op. mit Erfolg operiert; 2½ Mon. p. op. recidivfrei	Kunschert, über Totalexstirp. d. schwang. Ut. bei Carc. Diss. Bonn 1896. p. 36. Vgl. Deutsche med. Wochenschr. 1893, p. 1185.
t. 1 Tag p. op. an Anämie	—	Annales de Gynécol. Tome XLII aout 1894, p. 81: Hernandez, Traitement du cancer de l'utérus gravide; Fall IV (p. 93).
Heilung	9 Monate p. op. recidivfrei	Ibidem; Fall V.
„	7 Monate p. op. gest. an Carc. intestini (Metastase?)	Ibidem; Fall VI.
„	4 Monate p. op. Recidiv	Annales de Gynécol. Tome XLIII. Mars 1895. p. 260 u. Monatsschr. f. G. u. G., Bd. I, p. 503 (Ref. d. geb.-gyn. Gesellsch. zu Petersburg).
„	Ureterfistel 8 Monate p. op. recidivfrei	s. Text.
„	die abdominelle Totalexstirpation ausgeführt wegen Enchondroms d. kleinen Beckens	Centr. f. Gyn. 1892, Nr. 17, p. 335 (Ref. d. gyn. Gesellsch. in Brüssel).
alexstirpation nach Zweifel.		
Heilung	?	Centr. f. G. 1889, Nr. 12, p. 198, Totalexstirp. einer carcinom. Gebärmutter im 6. Schwangerschaftsmon.
t. an peritonit. sept.	—	Zweifel, Vorlesungen über klin. Gyn. 1892, p. 45 (Nr. 219).
Heilung	1 Jahr p. op. recidivfrei	Frommels Jahresber. 1894, p. 801 (Nr. 26).
„	?	Centr. f. G. 1892, Nr. 32, p. 632. Stocker, Totalexstirp. e. im 6. M. gravid. ut. wegen Carcinoma.
„	?	Monatsschr. f. G. u. G. 1895, Bd. II. p. 347, Fehling, Totalexstirp. e. an Collumkrebs erkrankt. Gebärmutter etc.
„	?	Annales de Gynéc. Tome XLII, Sept. 1894, p. 196. Hernandez, Traitem. du cancer de l'utérus gravide.

Nr.	Operateur	Alter (Jahre)	? para	Art und Sitz der Erkrankung	Schwangerschaftsmonat	Operationsverl
				C. Künstliche (oder spontane) Entleerung des Ute		
15	Winter	33	XI	Carcin. port.	VII.	Exstirpat. nach Spal d. vord. Cervixwand, leerung d. Fruchtwas u. Extraktion der Fr
16	Hegar	43	V	Carcin. cervic.	VI.	Exstirpat. nach Spal d. vord. Uteruswand, leerung d. Fruchtwas Entfernung d. Foet. Placenta
17	Pfannenstiel	36	XV	Carc. port. et vagin.	VI.	Exstirpat. nach medi Spaltung der Cervix Entleerung d. Ut
18	Mittermaier	43	IX	Carcin. port.	VII.	Exstirp. nach Spaltun vord. Cervix- u. Ute wand, Wendg. u. Ext tion d. Foet.
19	Derselbe	47	XXIII	Carcin. cervic.	VI.	Spontan. Abort, man Entfernung d. Placent 1 Tag p. ab. Exstirp
				Anhang: Künstliche oder spontane Entleerung des Uterus des Uterus in den erst		
1	Olshausen	?	?	Carcin. cervic.	IV.	künstl. Abort; Exsti 14 Tage p. ab.
2	Derselbe	26	III	„ „	V.	künstl. Abort; Exsti 10 Tage p. ab.
3	Derselbe	29	III	Carcin. port.	II.—III.	künstl. Abort; Exsti 10 Tage p. ab.
4	Derselbe	44	XIV	„ „	V.	künstl. Abort; Exst 8 Tage p. ab.
5	Berthold	?	?	„ „	VI.	künstl. Abort; Exst 24 Tage p. ab.
6	Theilhaber	36	VI	Carcin. cervic.	VII.	künstl. Abort; Exst 20 Tage p. ab.
7	Winter	34	III	Carcin. port.	II.	spontan. Abort: Exs 16 Tage p. ab.
8	„Kgl. Universitäts-Frauenklinik Berlin“	36	III	Carcin. cervic.	IV.	künstl. Abort; Exst 6 Tage p. ab.

sultat ach der ration für e Mutter	Späteres Schicksal der Mutter. Bemerkungen	Quellenverzeichnis
naturales mit folgender vaginaler Totalexstirpation.		
leilung	—	Verhandl. d. Gesellsch. f. G. u. G. zu Berlin 1897; Ref. in Zeitschr. f. G. u. G., Bd. 37, H. 2, p. 360, vgl. Kaufsmann, über Uteruscarc. etc. Diss. Berlin 1897. p. 15.
„	—	Centr. f. G. 1897, Nr. 27, p. 863. Altertum, vagin. Exstirp. e. carcinom. Ut. im 6. Schwangerschaftsmonat.
„	7 Monate p. op. recidivfrei	Centr. f. G. 1897. Nr. 47, p. 1388. Reckmann, Beitrag z. vagin. Totalexstirp. d. carcinom. schwang. Uterus.
„	—	Centr. f. G. 1898, Nr. 1, p. 5. Mittermaier, z. Behandlung des Uteruscarc. in d. Gravidität.
„	—	Ibidem.
· im Wochenbette folgender vaginaler Totalexstirpation ngerschaftsmonaten.		
leilung	—	Olshausen, klin. Beiträge z. Gyn. 1884. p. 101; vgl. auch Zeitschr. f. G. u. G., Bd. 37, H. 1, p. 8.
„	2½ Jahre p. op. recidivfrei	Olshausen, Carc. d. Ut. u. Schwangerschaft. Zeitschr. f. G. u. G., Bd. 37, H. 1, p. 1 ff. (p. 8).
ss. mit tau-grofs. Ex-um d. link. tumpf	6½ Monate p. op. recidivfrei	Ibidem. p. 8.
eilung	3½ Jahre p. op. Recidiv	Ibidem. p. 8.
„	2½ Monate p. op. recidivfrei	Gaz. des hôpitanx 1886, Nr. 46 u. 49. Ref. im Centr. f. G. 1887, Nr. 29, p. 471.
„	?	Arch. f. Gyn., Bd. 47, H. 1, p. 56. Theilhaber, d. Behandlung d. Uteruscarcinoms in d. Schwangerschaft u. b. d. Geburt.
„	7½ Jahre p. op. recidivfrei	Olshausen, a. a. O., p. 9; vgl. auch Kaufsmann, über Uterascarc. bei Gravidität etc. Diss. Berlin 1897.
„	?	Kaufsmann, a. a. O., p. 6 (Nr. 3 bzw. Nr. 37 d. Tab.).

Nr.	Operateur	Alter (Jahre)	? para	Art und Sitz der Erkrankung	Schwangerschafts-monat	Operationsverl
9	Weberstedt	43	XI	Carcin. cervic.	VII.	spontan. Abort, du Forceps beendigt: Ex einige Wochen p.
10	Skutsch	29	IV	Carcin. port.	VII.	spontan. Abort; Exs 4 Wochen p. ab
11	Bouilly	?	?	„ „	VI.	künstl. Abort; Exs 24 Tage p. ab.

3. Im 8. bis 10. Schwangerschaftsmonat.

In den letzten zwei Monaten der Schwangerschaft folgt die Therapie im allgemeinen denselben Prinzipien, wie in der früheren Schwangerschaftszeit; nur handelt es sich hier um die Erhaltung zweier Leben und es ist demgemäfs ein Operationsverfahren zu wählen, welches gleichzeitig eine lebende Frucht zu Tage befördert und eine radikale Operation der Mutter ermöglicht.

Aus diesem Grunde mufs zunächst das Kind durch die Sectio caesarea entwickelt werden, welcher alsdann entweder die Freund'sche abdominale, oder die Zweifel'sche kombinierte, oder endlich die rein vaginale Totalexstirpation auf dem Fufse folgen kann.

Olshausen empfiehlt die letztere in erster Linie, und will die Freund'sche Operation nur für solche Fälle reserviert wissen, in welchen wegen hochgradiger Enge der Geburtswege die vaginale Exstirpation auf Schwierigkeiten stofsen würde; das kombinierte Verfahren hält er für die am wenigsten ratsame Operation. Fehling tritt, wie Olshausen, für die abdominale Entfernung der Frucht ein, welcher er in seinem Falle die supravaginale Amputation des Uterus mit Exstirpation der Cervix per vaginam folgen liefs.

Neuerdings hat Dührssen auch für die letzten zwei Schwangerschaftsmonate dasselbe Verfahren empfohlen, welches er für die Mitte der Gravidität angegeben hat (s. vorherg. Abschnitt): nach gründlicher Exkochleation und Verschorfung der Carcinommassen wird das vordere und hintere Scheidengewölbe incidiert, vorne die Blase, hinten das Peritoneum des Douglas hoch hinauf abgelöst, und hierauf rasch die vordere und hintere Uteruswand median so weit nach oben gespalten, dafs die Wunde den Durchtritt der Frucht ohne Mühe gestattet; es folgt die vaginale Entwickelung des Kindes durch Wendung und Extraktion und die Entfernung der Placenta; schliefslich wird die mediane Spaltung des entleerten Uterus fortgesetzt und die vaginale Totalexstirpation in typischer Weise vollendet.

sultat ach der ration für Mutter	Späteres Schicksal der Mutter. Bemerkungen	Quellenverzeichnis
leilung	1 Jahr p. op gest. an Recidiv	Weberstedt, Beobacht. üb. d. Beziehung gyn. Erkrankungen zur Schwangerschaft. Diss. Berlin 1895. p. 37.
-	ca. 2 Jahre p. op. gest. an Recidiv	Seegelken, über Komplikat. d. Schwangerschaft mit Carc. d. Cervix. Diss. Jena 1892. p. 6.
"	?	Berthod, Uteruscarcin. in d. Gravidität. Gaz. des hôpitaux 1886, Nr. 46 u. 49. Ref. im Centr. f. G 1887, Nr. 29, p. 471.

Dührssen hat dieses Verfahren, welches er als „vaginalen Kaiserschnitt" dem klassischen gegenüberstellt, selbst einmal wegen vorhergegangener Vaginofixation im X. Monat der Schwangerschaft ausgeführt; er vindiziert demselben folgende Vorzüge: der vaginale Kaiserschnitt soll weniger gefährlich als der klassische sein, soll die Gefahren der Weiterverbreitung des Carcinoms und der Sepsis, welche mit einer spontanen oder künstlichen Geburt für die Kranke verbunden ist, sicher vermeiden und stellt selbst schon die Hauptphasen der vaginalen Uterusexstirpation dar; aufserdem soll er als rein vaginales Operationsverfahren die Vorteile der geringeren Infektionsgefahr, des Fortfalls der Shockwirkung und der Bauchnarbe gegenüber der abdominellen Cöliotomie besitzen.

Der vaginale Kaiserschnitt ist in den letzten drei Schwangerschaftsmonaten wegen Carcinoms erst zweimal, von Seyffart und von Schauta, ausgeführt; der erstere erzielte ein lebendes Kind, während die Mutter allerdings am zweiten Tage p. op. an einer „Herzinsuffizienz" zu Grunde ging; im Schauta'schen Falle lebte die 40 cm lange Frucht kurze Zeit, die Mutter überstand die Operation.

Fehling widerrät den vaginalen Kaiserschnitt deshalb, weil derselbe Schwierigkeiten und Zeitverlust bedingen kann, welche dem Kinde unter Umständen das Leben kosten, und weil geburtshilfliche Operationen, wie Zange oder Wendung, bei ausgedehntem Collumcarcinom leicht zu Infektion der Geburtswege führen können.

Wir teilen in der Hauptsache die von Fehling geltend gemachten Bedenken; es kann nicht geleugnet werden, dafs das Verfahren des vaginalen Kaiserschnitts gerade bei Carcinom doch sehr umständlich, blutig und in den einzelnen Phasen keineswegs leicht zu beherrschen ist; wie leicht und einfach fördert hiegegen der klassische Kaiserschnitt das Kind zu Tage, und um wie vieles weniger eingreifend gestaltet sich die abdominelle Entfernung der Frucht!

Im Hinblick auf diese Einwendungen glauben wir, dafs es nur wenige Operateure geben dürfte, welche den vaginalen Kaiserschnitt in den letzten Monaten der Schwangerschaft befürworten und dem abdominellen Operationsverfahren vorziehen. Immerhin müssen, ehe ein definitives Urteil über die neue Methode gefällt werden darf und kann, erst weitere Erfahrungen abgewartet werden.

Es wurden bis jetzt in den letzten zwei Schwangerschaftsmonaten, ohne

Tabelle III. Fälle von Totalexstirpation im Anschlufs an die Entleeru

Nr.	Operateur	Alter (Jahre)	? para	Art und Sitz der Erkrankung	Schwangerschaftsmonat	Operationsverfa
1	Werth	32	VI	Carc. port.	X.	Operation begonne Auslösung d. Cerv. Vag. aus; klass. K schnitt. Freund's Totalexstirpat
2	v. Ott	?	?	Carc. cervic.	IX.	klass. Kaiserschnit folg. Freund'scher exstirp.
3	Zweifel (op. 30. III. 93)	26	IV	„ „	IX.	klass. Kaiserschnit folg. kombiniert. exstirpat.
4	Seiffart	37	VII	„ „	X.	vaginaler Kaisers nach Dührssen: Z vagin. Totalexst
5	Schauta	?	?	Carc. port.	VIII.	vaginaler Kaisers nach Dührssen; We u. Extraktion; va Totalexstirpa

b) Therapie des operablen Carcinoms in der Geburt.

Wenn bei operablem Carcinom und lebensfähiger Frucht die Wehen thätigkeit sich eingestellt hat, so sind wiederum verschiedene Möglichkeite des operativen Vorgehens vorhanden. Zunächst liegt es nahe, die spontan Beendigung der Geburt durch die erkrankten Geburtswege hindurch abzu warten, beziehungsweise dieselbe durch zweckentsprechende geburtshilflich

dafs Wehen vorausgegangen wären, die Entleerung des Uterus mittelst Kaiserschnitts mit sofort angeschlossener Totalexstirpation nur in folgenden vier Fällen vorgenommen, von welchen einer am Tage p. op. an „Herzinsuffienz“ starb; von den drei übrig bleibenden Kranken ging eine $2^3/_4$ Jahre später an Pleuracarcinom, eine weitere fünf Monate p. op. an Krebskachexie zu Grunde; über das spätere Befinden der fünften ist nichts bekannt geworden.

us mittelst Kaiserschnitts im 8. bis 10. Schwangerschaftsmonat (ohne Wehen).

esultat p. op. für die utter	Frucht	Späteres Schicksal der Mutter	Quellenverzeichnis.
eilung	lebend	gest. $2^3/_4$ Jahre p. op. an Pleuracarc.	Schulz, Beitrag z. Statistik d. Sect. caesar. Diss. Kiel 1893, p. 26.
-	-	?	Verh. d. Gesellsch. f. G. u. G. zu Petersburg 1895. (Ref. in Monatsschr. f. G. u. G. 1896, Bd. III. p. 166.)
„	lebend; gest. 14 Tage p. op. an Nabelinfekt.	gest. 5 Monate p. op. an Krebskachexie	Kirchberg, über Carc. ut. grav. Diss. Heiligenstadt (Eichsfeld) 1895 p. 8.
1 Tag op. an insuffiz.	lebend	—	Centr. f. G. 1898, Nr. 5, p. 121. Seiffert, Vaginaler Kaiserschnitt mit angeschlossener Totalexstirp. e. carcinom. Ut. am Ende der Schwangerschaft.
ilung	lebend; gest. kurze Zeit p. op.	?	Schauta, Sectio caesarea vaginalis. Heilkunde April 1898. (Ref. im Centralbl. f. Gyn. 1898, Nr. 29, p. 779.)

operative Hilfeleistungen herbeizuführen. Ein spontaner Verlauf der Geburt darf dann in Aussicht genommen werden, wenn die Erkrankung sich noch in ihrem Anfangsstadium befindet, wenn der Carcinomherd noch auf die Portio lokalisiert ist, und insbesondere, wenn die carcinomatöse Infiltration noch nicht die ganze Portio cirkulär ergriffen, sondern eine kleinere oder gröfsere Zone des Muttermundsrandes frei gelassen hat: auf Kosten dieses noch gesunden, erweiterungsfähigen Anteils vermag alsdann unter

beträchtlicher Wandverdünnung eine so starke Dehnung zustande zu kommen, dafs die Öffnung auch für eine ausgetragene Frucht passierbar wird. Es kann nun, unter Umständen mit völliger Abquetschung der Carcinommassen durch den vordrängenden Kopf, die Geburt spontan vor sich gehen, oder aber kann die Kreifsende nach vorhergegangener Abtragung entfernbarer Carcinommassen mit Scheere oder Thermokauter durch Zange, Wendung, Extraktion von einer lebenden Frucht, eventuell unter Zuhilfenahme von Incisionen, entbunden werden; ist die Frucht abgestorben, so besitzen wir in der Verkleinerung derselben durch die Perforation und die andern zerstückelnden Operationen das geeignetste Mittel, um die Geburt auf eine für die Mutter möglichst schonende Weise zu beendigen.

Ist die spontane oder künstliche Beendigung der Geburt erfolgt, so ist es nach den Erfahrungen der letzten Jahre entschieden am rationellsten, derselben ungesäumt die vaginale Totalexstirpation des frisch entbundenen Uterus folgen zu lassen.

Bis vor kurzem hegte man allgemein die Befürchtung, dafs der Uterus direkt nach der Geburt für die Exstirpation per vaginam zu voluminös sei, und zog es daher vor, zunächst seine Involution abzuwarten, und erst in einer späteren Woche des Puerperiums die vaginale Entfernung vorzunehmen (siehe Tabelle IV, A).

Dafs diese Befürchtung nicht gerechtfertigt ist, lehren die jüngsten Erfahrungen von Dührssen, Fritsch, Chrobak, Winter, welche aus verschiedenen Veranlassungen den frisch entbundenen Uterus ohne Schwierigkeit per vaginam exstirpiert haben. Ermöglicht und erleichtert wird die Operation trotz der Gröfse des Uterus dadurch, dafs sich das frisch puerperale Organ vermöge seiner Weichheit und Kompressibilität stark in die Länge ziehen läfst, womit eine entsprechende Verschmälerung verbunden ist; hierzu gesellt sich noch der Vorteil, dafs der Uterus sich leichter, als im nicht puerperalen Zustande, bis vor die Vulva herabziehen läfst, und dafs infolge der Zerrung und Abknickung der Parametrien der Blutverlust während der Operation kaum gröfser als sonst ist; auch die Wände der Vagina und Vulva sind durch den Geburtsvorgang so dehnbar geworden, dafs sie dem Durchtritt des Uterus kein ernstliches Hindernis entgegensetzen. Sollte in Ausnahmefällen die Gröfse des Uterus dennoch Schwierigkeiten verursachen, so führt eine mediane Spaltung des Uterus in zwei Hälften sicher zum Ziele.

Aus diesen Gründen dürfte die vaginale Methode der oben erwähnten abdominellen und kombinierten Methoden vorzuziehen sein.

Dafs unter besonderen Verhältnissen wegen abnormer Gröfse des puerperalen Uterus die abdominelle Totalexstirpation der vaginalen vorzuziehen ist, lehrt ein unlängst in der hiesigen Klinik operierter, höchst interessanter Fall. Eine 34jährige IVpara, welche 3 Fehlgeburten im 2., 4. und 7. Monat überstanden hatte, wurde vom behandelnden Arzt wegen Placentarretention und hohen Fiebers (40 °) der Anstalt überwiesen; es war nach zweitägiger Wehenthätigkeit die spontane Geburt eines toten, stark übelriechenden, 7 Monate alten

Foetus erfolgt. Die in Narkose vorgenommene Untersuchung ergab, dafs es sich um einen Uterus bicornis septus handelte, und dafs die Uteruswandungen von zahlreichen Haselnufs- bis Kibitzei-grofsen interstitiellen und submukösen Myomen durchsetzt waren. Diese doppelte Komplikation hatte eine so starke Vergröfserung des puerperalen Uterus in allen Dimensionen zur Folge, dafs an eine einfache vaginale Totalexstirpation nicht zu denken war; es hätte erst durch manuelle Placentarlösung der Uterus entleert werden und durch Morcellement eine mühsame, gefahrvolle, stückweise Entfernung vorgenommen werden müssen. Die abdominelle Totalexstirpation stellte hier das viel schonendere und einfachere Verfahren dar, und kam sofort zur Ausführung: schon am ersten Tage p. op. fiel die Temperatur auf 36,8 und erreichte im Verlaufe des Wochenbetts nur einmal, am fünften Tage p. op. 38,0. Die Wöchnerin machte eine ungestörte Rekonvalescenz durch und wurde vier Wochen p. op. vollkommen geheilt entlassen.

Erscheint infolge der Ausdehnung der carcinomatösen Erkrankung die Entbindung durch die natürlichen Geburtswege von vorn herein ausgeschlossen, oder erweist sich dieselbe im Verlaufe des Kreifsens als undurchführbar, so tritt auch bei der Geburt mit dem abdominellen Kaiserschnitt der Dührssen'sche vaginale in Konkurrenz; der letztere kam wegen Carcinom bei schon begonnener Wehenthätigkeit bis jetzt noch nicht zur Ausführung; er wird aber, aufser von seinem Urheber neuerdings von Fritsch warm empfohlen, während Fehling sich wegen der Gefahr septischer Infektion zu Gunsten des abdominellen Verfahrens ausspricht; ausgeschlossen ist seine Ausführung jedenfalls in denjenigen Fällen, in welchen hochgradige Beckenverengerung die Geburt einer lebenden, ausgetragenen Frucht unmöglich macht.

Tabelle IV. Intra partum behandelte

Nr.	Operateur	Alter (Jahre)	? para	Art und Sitz der Erkrankung	Geburtsmonat	Geburts- und Operationsverla
				A. Geburt per vias naturales mit später folg		
1	Olshausen	28	V	Carc. cervic.	IX.	künstl. Frühgeburt: stirpat. 12 Tage p.
2	Derselbe	38	V	Carc.	X.	spontane Geb.; Exst 17 Tage p. p.
3	Derselbe	29	VII	Carc. port. et vag.	X.	spontane Geb.; Exst 11 Tage p. p.
4	Derselbe	41	XII	Carc. cervic. et param.	IX.	spontan. Geburtsbegi Wendung u. Extrakt Exstirp. 2 Tage p.
5	„Kgl. Universitäts-Frauenklinik Berlin“	41	XV	Carc. port.	IX.	spontane Geb.: Exst 33 Tage p. p.
6	Clemens	?	?	„ „	X.	spontane Geb.; Exs 30 Tage p p.
7	Beckmann (Operateur: Rymsza)	38	IX	„ „	X.	spontane Geb.; Exs 15 Tage p. p.
8	Löhlein	43	V	Carc. cervic.	IX.	spontan. Geburtsbeg Forceps; Exstir 18 Tage p. p.
9	Floël	32	II	„ „	X.	Perforat. u. Krauiok d. toten Frucht; Ex $1^1/_2$ Monate p.
10	Leopold	34	VII	Carc. port.	X.	spontan. Geburtsbe Forceps: Exsti 6 Wochen p.

folgender Totalexstirpation des Uterus.

Resultat ch der Operat. für die Mutter	Frucht	Späteres Schicksal der Mutter. Bemerkungen	Quellenverzeichnis
inaler Totalexstirpation in puerperio.			
asenschei-lenfistel	vor d. Geburt abgestorben	5 Monat p. p. Recidiv	Olshausen, Carcinom d. Uterus u. Schwangerschaft: Zeitschr. f. G. u. G., Bd. 37, H. 1, p. 9; vgl. auch Kaufsmann, über Uteruscarc. bei Gravidität: Geb. u. Wochenbett etc. Diss. Berlin 1897.
Heilung	lebend	$5^3/_4$ Jahre p. op. recidivfrei	Ibidem p. 9.
„	„	gest. $1^1/_2$ Jahr p. op. an Lungenaffektion	Ibidem p. 9.
reter- und asenschei-lenfistel; ere Obliter. d. Vag.	totgeb.	gest. 3 Monate p. op. an Pyctonephritis, Pleurit. purul., Lymphadenit., Carc.	Ibidem p. 10. (Vgl. Kaufsmann a. a. O. p. 14.)
st. 8 Tage . op. an eritonitis	lebend	—	Kaufsmann a. a. O. p. 8 (Nr. 6).
Heilung	totgeb.	5 Monate p. op. recidivfrei	Korrespondenzbl. d. Thüringer Ärzte. Weimar 1890, XIX, 435. Clemens, ein Fall v. Carcinoma cerv. intra partum etc., citiert u. Kaufsmann a. a. O. p. 16.
„	lebend	—	Zeitschr. f. G. u. G., Bd. 34, p. 60. Beckmann, zur Komplikat. d. Gravidit. u. Geb. bei Collumkrebs.
„	„	—	Centr. f. G. 1891, Nr. 10, p. 193; Löhlein, Carc. coll. ut. als Geburtskomplikation.
„	tot	Komplik. d. Geb. mit Plac. praevia und Wehenschwäche	Centr. f. G. 1891, Nr. 32, p. 657. Floël, Geburt. kompliziert mit Cervixcarcinom, plac praevia u. Wehenschwäche.
asenschei-lenfistel	totgeb.	—	Gyn. Gesellsch. zu Dresden, Juni 1893; Buschbeck, über die vaginale Auslösung des ganzen Ut. etc. Ref. im Centr. f. G. 1893, Nr. 31, p. 732.

Nr.	Operateur	Alter (Jahre)	? para	Art und Sitz der Erkrankung	Geburts-monat	Geburts- und Operationsverla
11	Geuer	32	XIII	Carc. port.	X.	spontane Geb.; Exst 14 Tage p. p.
12	Dokuschewsky	33	X	Carc. port. et vag.	X.	spontane Geb.; Exst 13 Tage p. p.
13	v. Ott	?	?	Carc. port.	X.	spontane Geb.; Exst $3^1/_2$ Wochen p. p
14	Skutsch	36	III	„ „	X.	spontane Geb.; Exst 4 Wochen p p.
15	Fehling	38	X	„ „	X.	spontane Geb.; Exst 17 Tage p. p.

B. Geburt per vias naturales mit sofort angeschloss

16	Zweifel (op. 17. I. 91)	?	?	Carc. port.	X.	spontan. Geburtsbegi Incisionen des Carc Forceps; kombinier Totalexstirp.
17	Chrobak	41	IX	„ „	IX.	spontan. Geburtsbeg Wendung u. Extrakt vaginale Totalexsti
18	Fritsch	—	V	„ „	X.	spontan. Geburtsbeg Forceps; vagin. Exs
19	Winter	33	X	„ „	X.	spontan. Geburtsbeg Perforat. d. toten Fru vaginale Totalexst

Resultat nach der Operat. für die Mutter	Frucht	Späteres Schicksal der Mutter. Bemerkungen	Quellenverzeichnis
Heilung	lebend	—	Centr. f. G. 1894, Nr. 42, p. 1050. Bericht d. Gesellsch. f. G. u. G. zu Köln.
„	„	—	Jahresber. d. geburtsh.-gynäk. Gesellsch. zu Petersburg 1894. Ref. in Monatsschr. f. G. u. G. 1895, Bd. 1, p. 503.
„	„	$8^1/_2$ Jahre p. op. recidivfrei	Ibidem.
„	maceriert	—	Seegelken, über Komplikat. der Schwangersch. mit Carc. cerv. Diss. Jena 1892, p. 6.
„	lebend	—	Münchn. mediz. Wochenschr. 1897, Nr. 47, p. 1316. Fehling, d. Verhalten d. Arztes bei Komplikat. v. Schwangersch. u. Geb. mit Carc. coll. ut.

aginaler, bzw. kombinierter Totalexstirpation des Uterus.

est. 28 Tage p. op. an Gangrän der Rectum und Peritoneum perforans.	lebend	—	Zweifel, Vorles. über klin. Gynäkol. Berlin 1892. p. 47 u. 317.
Heilung	„	—	Centr. f. G. 1897, Nr. 37, p. 1107. Chrobak, vagin. Uterusexstirpat. bei Carc. u. Schwangerschaft.
„	„	$1^1/_2$ Jahre p. op. recidivfrei	Centr. f. G. 1898, Nr. 1, p. 1. Fritsch, vaginale Totalexstirpat. d. carcinomat. Uterus am Ende d. Schwangersch.
„	tot	—	Centr. f. G. 1898, Nr. 19, p. 509. Ref. d. Gesellsch. f. G. u. G. zu Berlin, März 1898.

Nr.	Operateur	Alter (Jahre)	? para	Art und Sitz der Erkrankung	Geburts-monat	Geburts- und Operationsverla
				C. Entbindung durch Kaiserschnitt mit sofort angeschlosse		
20	Bischoff	41	VIII	Carc. cervic.	X.	klass. Kaiserschnitt Freund'sche Totalexsti linker Ureter unterbun
21	Schröder	28	III	Carc cerv. et ut.	IX.	klass. Kaiserschnitt Freund'sche Totalexsti
22	Fochier	38	II	Carc. cervic.	X.	nach 7tägiger Wehe thätigkeit klass. Kais schnitt; Freund'sch Totalexstirp.
23	Grapow	33	V	Carc. port.	X.	klass. Kaiserschnitt Freund'sche Totalexsti
24	Fritsch	35	VII	Carc. port. et vag.	X.	klass. Kaiserschnitt Freund'sche Totalexst
25	Fehling	40	VIII	Carc. cervic.	IX.	klass. Kaiserschnitt kombin. Totalexstir

B. Therapie des inoperablen Carcinoms.

a) In der Schwangerschaft.

Die totale Ausrottung des Carcinoms ist zur Unmöglichkeit geworden, sobald die anatomischen Grenzen der Gebärmutter nach irgend einer Richtung hin erheblich überschritten sind; wenn der Krebs vorne auf die Blase übergegriffen, hinten den Mastdarm in Mitleidenschaft gezogen, seitlich die Parametrien bis zur Beckenwand mit Infiltrationssträngen durchzogen, auf das Beckenbindegewebe sich ausgedehnt oder kleinere und gröfsere knollige Metastasen in den benachbarten Lymphdrüsen gebildet hat, so ist

Resultat nach der Operat. für die Mutter	Frucht	Späteres Schicksal der Mutter. Bemerkungen	Quellenverzeichnis
ominaler, bzw. kombinierter Totalexstirpation des Uterus.			
st. 9 Stunen p. op.	lebend	—	Zeitschr. f. G. u. G., Bd. 10, p. 7. Gönner, zur Therapie der durch Carc. ut. kompliz. Schwangerschaft u. Geb.
st. 5 Stunen p. op. Peritonit.	asphyktisch; nicht wieder belebt	—	Gesellsch. f. G. u. G. zu Berlin, Nov. 1885. Ref. im Centr. f. G. 1886, Nr. 1, p. 10. Vgl. Zeitschr. f. G. u. G., Bd. 12, p. 282 (Stratz).
st. 4 Tage p. op. an Peritonit. purul.	totgeb.	—	Lyon méd. Mai 1888. Ref. in Frommel's Jahresber. 1889, p. 134.
d intra op. an Herzchwäche u. Anämie	lebend	—	Zeitschr. f. G. u. G., Bd. 17. Grapow, d. Indikationsstellung bei eng. Becken, p. 110.
Heilung	„	—	Centr. f. G. 1892, Nr. 6, p. 101. Möller, Beitrag z. Behandlung d. Portiocarc. am Ende d. Schwangerschaft.
„	lebend; gest. 6 Stunden p. op.	—	Münchner med. Wochenschr. 1897, Nr. 47. Fehling, d. Verhalten d. Arztes bei Komplikat. v. Schwangerschaft u. Geb. mit Carc. coll. ut. (p. 1317).

er durch diese Ausbreitung auf die Nachbargebiete inoperabel und inkurabel geworden, die Kranke ist als rettungslos verloren zu betrachten.

Jetzt tritt die Rücksicht auf die Erhaltung des kindlichen Lebens in den Vordergrund, und es ist demgemäfs von Seiten des Arztes, insbesondere in der ersten Hälfte der Schwangerschaft, ein durchaus exspektatives Verhalten geboten, um die bestehende Gravidität, wenn irgend möglich, bis zu ihrem normalen Ende zu erhalten.

Die Therapie hat sich daher während der Schwangerschaft unter den gegebenen Umständen auf die symptomatische Behandlung der Krebssymptone zu beschränken, und vor allem Blutungen und jauchige Ausflüsse durch desinfizierende und desodorisierende Vaginalausspülungen und vor-

sichtige Jodoformgazetamponade zu bekämpfen, während gegen die etwa bestehenden Carcinomschmerzen die Darreichung von Narkoticis auch in der Gravidität gestattet ist. Palliativoperationen, wie Exkochleation, Kauterisation, Excision, infravaginale Portioamputation, supravaginale Amputation der Cervix, sind während des Bestehens einer Schwangerschaft für gewöhnlich zu unterlassen, weil dieselben einerseits doch zur Unterbrechung der Schwangerschaft Veranlassung geben können, und weil andererseits gar keine Aussicht vorhanden ist, durch die genannten Eingriffe das Weiterumsichgreifen des Prozesses zu verhindern, in wenigen Wochen ist in der Regel die Neubildung wieder nachgewuchert.

Von nicht zu unterschätzender Bedeutung für Mutter und Kind ist neben der lokalen symptomatischen Behandlung die Kräftigung des Allgemeinbefindens durch diätetische und andere Verhaltungsmafsregeln, um auch auf diese Weise den kranken Körper gegen die bevorstehenden Gefahren der Geburt möglichst widerstandsfähig zu machen.

Es ist wohl selbstverständlich, dafs in solchen Fällen, in welchen der Arzt der schon allzuweit vorgeschrittenen Erkrankung machtlos gegenübersteht, der Mutter die Hoffnungslosigkeit ihres eigenen Zustandes verschwiegen, ein lebendes Kind dagegen in Aussicht gestellt werden soll, dafs der Arzt aber die Verpflichtung hat, dem Manne oder den nächsten Angehörigen den ganzen unabwendbaren Ernst der Sachlage wahrheitsgemäfs auseinanderzusetzen.

Sollte die Schwangere in der zweiten Hälfte der Gravidität, also mit lebensfähig gewordener Frucht, bevor noch Wehen aufgetreten sind, ihrem Leiden erliegen, so ist sofort nach erfolgtem Tode der Mutter zur Rettung des Kindes der Kaiserschnitt auszuführen, zu welchem unter diesen Verhältnissen in der Regel die nötigen Vorbereitungen schon vorher getroffen werden können.

b) In der Geburt.

Dem bei der geburtshilflichen Therapie des operablen Carcinoms Gesagten ist für das inoperable Carcinom nur weniges hinzuzufügen. Auf die spontane Beendigung der Geburt durch die erkrankten Geburtswege ist um so weniger zu hoffen, je höher und cirkulärer die krebsigen Veränderungen, welche die Cervix mit ihrem pericervikalen Gewebe in einen starren, nicht erweiterungsfähigen Kanal umwandeln, nach oben gewuchert sind.

Eventuell kann durch tiefe Cervixincisionen oder durch Extraktion mit der Zange die Geburt einer lebenden Frucht ermöglicht werden. Die Wendung mit folgender Extraktion ist wegen der gröfseren Gefährdung des Kindes, wenn irgend möglich, zu vermeiden. Bei abgestorbener Frucht bildet auch hier die Perforation das für die Mutter schonendste Entbindungsverfahren.

Stets sind vor der Ausführung geburtshilflicher Operationen die Carcinommassen mit Schere, Messer oder Thermokauter gründlichst zu entfernen, zu verschorfen, und mit antiseptischen Injektionen die Geburtswege ausgiebigst von dem infektiösen Material zu befreien.

Es empfiehlt sich aber, nicht allzulange sich zuwartend zu verhalten, da hierdurch nicht nur die Frucht schwer gefährdet, sondern auch die Gefahr rapider Infektion des mütterlichen Organismus erhöht wird. Sobald daher die Aussicht auf eine Geburt per vias naturales schwindet, so ist der Kaiserschnitt die einzig mögliche Entbindungsart zur Rettung des Kindes: man entschliefse sich zu diesem lieber in einer frühen Zeit des Kreifsens, solange Mutter und Kind von der Geburtsdauer noch keinen erheblichen Schaden davongetragen haben.

Fehling rät auf Grund eines glücklich verlaufenen Falles zur Ausführung der Porro'schen Operation mit folgender extraperitonealer Stilbehandlung nach Hegar; er motiviert die Bevorzugung dieses Verfahrens damit, dafs durch dasselbe die sonst kaum zu vermeidende Infektion der Uterushöhle mit hieraus resultierender Infektion der Operationswunde und Peritonitis umgangen werden kann.

In der Litteratur sind 33 Fälle von konservativem Kaiserschnitt intra partum (Frommel, Olshausen, Ahlfeld, Saenger, Tarnier, Késmarszky u. a.), 24 Fälle von Porro's Kaiserschnitt (Werth, Leopold, Fehling, Zweifel, Kehrer u. a.), bei inoperablem Carcinom ohne weitere operative Eingriffe niedergelegt; von den ersteren sind in den ersten vier Wochen post operationem 20. von den letzteren 13 zu Grunde gegangen.

Aus den vorstehenden Erörterungen ergeben sich, kurz zusammengefafst, folgende Grundsätze für die Behandlung des Carcinoms in Schwangerschaft und Geburt.

1. In der Schwangerschaft stellt bei operablem Carcinom die unverzüglich vorgenommene vaginale Totalexstirpation des Uterus im Interesse der erkrankten Mutter das rationellste Verfahren dar; eine vorhergehende künstliche Entleerung des Uterus erscheint in den ersten Schwangerschaftsmonaten überflüssig, im fünften bis siebten Monat dagegen wegen der beträchtlichen Vergröfserung des graviden Uterus angezeigt; in den zwei letzten Monaten mufs der Exstirpation des Uterus im Interesse der lebensfähig gewordenen Frucht der abdominelle, eventuell der vaginale Kaiserschnitt vorhergehen.

2. In der Schwangerschaft ist bei inoperablem Carcinom im Interesse der Frucht, soweit irgend möglich, ein exspek-

tatives Verhalten mit rein symptomatischer Behandlung bis zum normalen Ende der Gravidität angezeigt.

3. Während der Geburt ist bei operablem Carcinom an die spontan erfolgte oder künstlich beendigte Geburt die vaginale Totalexstirpation des frisch entbundenen Uterus sofort anzuschliefsen; bei inoperablem, mit Gebärunmöglichkeit verbundenem Carcinom ist wenigstens die Frucht durch die Sectio caesarea zu retten.

DAS

DECIDUOMA MALIGNUM

VON

J. VEIT
IN LEIDEN.

Das Deciduoma malignum.

Von

J. Veit, Leiden.

Mit 17 Abbildungen im Text.

Inhalt: Litteratur p. 536—539. — Einleitung p. 539—540. — Pathologische Anatomie p. 540 bis 551. — Pathogenese p. 551—584. — Einheit des Deciduoms p. 551—552. — Lokalisation der fötalen Elemente p. 552—557. — Blasenmole und ihr Verhältnis zum Deciduom p. 558—565. — Zusammenfassung p. 565—573. — Ansichten anderer Autoren p. 573—584. — Klinisches Bild p. 584—589. — Diagnose p. 590—593. — Prognose und Therapie p. 593—594.

Die nachfolgende Arbeit ist am 1. April 1898 dem Verleger zum Druck übergeben. Eine Reihe von Schwierigkeiten verzögerte den Druck bis jetzt, doch habe ich mich nicht veranlafst gesehen, seitdem im Text noch weitere Zusätze zu machen, bin aber wohl verpflichtet, auf einige Punkte einzugehen. Die Resultate der Arbeit trug ich kurz in der Gesellschaft für Geburtshülfe und Gynäkologie zu Berlin am 25. März 1898 vor. In der Diskussion erhob C. Ruge Bedenken, die er zum Teil begründete mit der Angabe, ein von Siegenbeek van Heukelom publiziertes Ovulum sei nicht normal, sondern es zeige ein — bis dahin unbekanntes — Syncytioma benignum. Mehr als eine Hypothese ist dies nicht und zwar eine, für deren Richtigkeit vorläufig kein vollständiger Beweis erbracht ist. Da ich aber dieses Ovulum nur zum Vergleich, nicht als Beweis für meine Ansicht heranzog, halte ich es für unnötig, hierauf noch weiter einzugehen. Dafs mir der Streit über die Herkunft des Syncytium für das Deciduom nicht von entscheidender Bedeutung scheint, ist im Text ausgeführt.

Als der Auszug meines Vortrages im Centralblatt für Gynäkologie 1898 Nr. 19 p. 506 publiziert wurde, erhob Pfannenstiel Bedenken, weil ich seine Ansicht, das Deciduoma malignum sei vielleicht ein Endotheliom, nicht erwähnt habe; an dem Tage, als im Centralblatt 1898, Nr. 23 Pfannenstiel's Mitteilung erschien, erblickte die etwas ausführlichere Publikation meines Vortrages in der Zeitschrift für Geburtshülfe und Gynäkologie Bd. 38, p. 508 das Licht der Welt und in ihr findet sich entsprechend dem Stenogramm der Passus, dafs ich bereit sei, die Auffassung Pfannenstiel's, betr. die Deutung als Endotheliom, als eine wenigstens mögliche anzuerkennen.

Gegen diese zweite Publikation meines Vortrages, die doch nur die Resultate der nachfolgenden Arbeit geben konnte, richtete Marchand einen in der Form ziemlich scharfen Angriff, dessen Zurückweisung ich lieber hier als in einer Replik vornehme; würde doch damit nur allzu leicht zu der sachlichen Differenz ein persönlicher Streit gekommen sein, dessen unerquickliches Ende nur darin bestanden hätte, dafs jeder seine Ansicht als die einzig mögliche und die gegenteilige als sicher falsch hingestellt hätte.

Indem ich aber auch hierfür auf den Text verweisen kann, möchte ich den Streitpunkt besonders auch dadurch klarstellen, dass ich die Einigkeit obenan stelle: Über den anatomischen Befund besteht m. E. kein Zweifel, wenigstens halte ich alle Bilder, die wir Marchand verdanken, mit meiner Ansicht für vereinbar; die Differenz besteht in der Deutung: erstens der Deutung der Zellen, welche im Bindegewebe der Mutter liegen. Marchand hält sie für syncytiale Wanderzellen, ich für decidual umgewandelte Sarkomzellen; zweitens der Deutung des ganzen Prozesses; Marchand hält diese syncytialen Wanderzellen für Abkömmlinge der fötalen Elemente, die in das mütterliche Gewebe eindringen, während ich die fötalen Elemente zwar für wuchernd halte, so lange sie im Blut der Mutter leicht Ernährungsmaterial finden, diese „syncytialen" Zellen aber für die primäre, durch die Schwangerschaft etwas veränderte, Erkrankung der Mutter ansehe, und die gesamten fötalen Bestandteile nur als accidentell betrachte.

Warum der ganze Streit mir wesentlich scheint, ist der prinzipielle Standpunkt, dafs wir durch eine Erkrankung der Mutter uns eine grofse Zahl von Erkrankungen der Frucht und ihrer Eihäute erklären können, und dass uns noch nichts zwingt, diesen Standpunkt bei dem Deciduom zu verlassen; die Auffassung, die ich in nachfolgenden Blättern vertrete, bringt die Erkrankung in eine Linie mit Endometritis in der Gravidität, Myom und Carcinom: Störungen in der Eientwickelung entstehen durch die Krankheit der Mutter und die ursprüngliche Krankheit der Mutter verändert sich durch die interkurrente Schwangerschaft.

Eine Entscheidung, die uns zwingt, die Auffassung Marchand's als irrig und die meinige als die allein richtige anzusehen, mag noch nicht vorliegen; es handelt sich um zwei diametral gegenüberstehende Hypothesen, die einen höchst auffallenden mikroskopischen Befund und mit diesem ein Krankheitsbild erklären wollen; weder der mikroskopische Befund noch das Krankheitsbild ist aber in Frage, sondern nur die Deutung. Die Begründung der Hypothese führt mich immer mehr von Marchand fort; besonders kann ich die von ihm gegebene Schilderung des anatomischen Bildes der „Blasenmole" zwar annehmen, bin aber in der Deutung des Befundes ebenfalls differenter Ansicht. Da mir diese Blasenmole ein wichtiges Analogon des Deciduoma malignum zu sein scheint, lege ich Wert auf die anatomische Begründung meiner Deutung der Blasenmole, die ich in der Veränderung auch der Decidua vera finde.

Litteratur.

Aczél, Monatsschr. f. Geb. u. Gyn. Bd. III. p. 413.
Ahlfeld, Monatsschr. f. Geb. u. Gyn. Bd. I. p. 209.
Apfelstedt u. Aschoff, Arch. f. Gyn. Bd. L, p. 511.
Bacon, Amer. Journ. of Obst. Vol. 31, p. 679.
Beach, Ann. of surg. Phil. 1895, p. 525. Thèse de Paris 1894.
Bellin, Thèse de Paris 1896.
Blanc, Centralbl. f. Gyn. 1893, p. 295.
Boldt in Keating and Coe, Clin. Gyn. 1895, p. 597.
Cazin, La Gynéc. 15. II. 1896, p. 15, 117.
Chiari, Wiener med. Wochenschr. 1877, p. 364.
Chrobak, Centralbl. f. Gyn. 1896, p. 1281.

Cock, Brit. med. Journ. 1896, Nr. 1878.
Doederlein, Centralbl. f. Gyn. 1893, p. 170.
Doléris, ref. Centralbl. f. Gyn. 1897, Nr. 26.
Durante, Bull. Soc. Obstétr. de Paris 1897, 37. Revue méd. de S. R. 1896. p. 614.
Eden, London Obstr. Tr. Vol. 38, p. 149.
Eiermann, Samml. zwangl. Abh. Fr. u. Geb. II. Bd., 1, 2. Halle 1897.
Fothergill, Scott. med. and surg. Journ. 1898, II, 1.
Fraenkel, E., Volkmann's klin. Vortr. N. F. Nr. 180.
Fraenkel, L., Arch. f. Gyn. Bd. 48, p. 80, Bd. 49, p. 481, Bd. 55, Heft 2.
v. Franqué, Zeitschr. f. Geb. u. Gyn. Bd. 34, p. 199. Würzb. phys.-med. Gesellschaft 1896, 20 3.
Freeborn, New York Journ. of Gyn. and Obst. Vol. 4, p. 299.
Freund, H. W., Zeitschr. f. Geb. u. Gyn. Bd. 34, p. 161.
Gebhard, Zeitschr. f. Geb. u. Gyn. Bd. 37, p. 3.
Gessner, Zeitschr. f. Geb. u. Gyn. Bd. 34, Heft 3.
Giglio, Soc. ital. di ost. e gin. 20.—23. Ott. 1896.
Goetze, Diss. inang. Halle 1895.
Gottschalk, Arch. f. Gyn. Bd. 46, p. 1, Bd. 51, p. 56. Verh. d. deutsch. Ges. f. Gyn. V. Kongrefs, p. 400. Berl. klin. Wochenschr. 1892, 50, 1893, 4 u. 5. Z. f. Geb. u. Gyn. Bd. 33, p. 349, 384.
Guttenplan, Diss. in. Offenbach 1883.
Holleman, Diss. in. Leiden 1897.
Hartmann et Toupet, Ann. de gyn. Tom. 43, Avril.
Hofmeier, J., Zeitschr. f. Geb. u. Gyn. Bd. 11, p. 409.
Jarotzky u. Waldeyer, Virch. Arch. Bd. 44, p. 88.
Jeannel, Ann. de Gyn. Bd. 42, p. 372.
Jones, J. M., Brit. gyn. Journ. Part. 47, p. 350.
v. Kahlden, Centralbl. f. allg. Path. u. path. Anat. 1891, 1—2.
Kaltenbach, Centralbl. f. Gyn. 1890, Beilage p. 132. Verh. d. deutschen Ges. f. Gyn. IV. Kongr. p. 343.
Karström u. Vestberg, Hygiea. Bd. 58, Dec. 1896.
Klien, Arch. f. Gyn. Bd. 47, p. 243.
König, Diss. in. Berlin 1895.
Köttnitz, Deutsche med. Wochenschr. 1893, p. 21, p. 497.
Kossmann, Monatsschr. f. Geb. u. Gyn. Bd. II, p. 100. Zeitschr. f. Geb. u. Gyn. Bd. 33, p. 376. Centralbl. f. Gyn. 1897, p. 1215.
Krieger, Berl. Beitr. z. Geb. u. Gyn. I, p. 10.
Kuppenheim, Centralbl. f. Gyn. 1895, p. 916.
Lebensbaum, Centralbl. f. Gyn. 1893, p. 112.
Leopold, Centralbl. f. Gyn. 1896, p. 842.
Lewers, London obst. Tr. Vol. 39, p. 246.
Lindfors, Centralbl. f. Gyn. 1897, p. 7.
Derselbe u. Vestberg, Upsala L. F. 1897, II.
Loehlein, Centralbl. f. Gyn. 1893, p. 297; 1894, p. 484.
Lönnberg u. Mannheimer, Centralbl. f. Gyn. 1896, p. 474. Nord. med. Ark. 1896, 28.
Malcolm-Hebb, London Obst. Tr. Vol. 38, p. 125.
Marchand, Monatsschr. f. Geb. u. Gyn. Bd. 1, p. 419 u. 513. Berliner klin. Wochenschr. 1894, 813, 1898, 11. Zeitschr. f. Geb. u. Gyn. Bd. 32, p. 405.
A. Martin, Zeitschr. f. Geb. u. Gyn. Bd. 37, p. 155.
Menge, Zeitschr. f. Geb. u. Gyn. Bd. 30, p. 323 u. Centralbl. f. Gyn. 1894, p. 264.
Meyer, Arch. f. Gyn. Bd. 33, p. 53.
Monod, Chabry u. Macaigne, Revue de Gyn. I, p. 47.
Morison, London obst. Tr. Vol. 38, p. 130.

Müller, P., Verh. d. deutschen Ges. f. Gyn. IV. Kongr., p. 341.
Netzel, Hygiea 1872. Bd. 34, p. 173.
Neumann, J., Monatsschr. f. Geb. u. Gyn. Bd. III, p. 387. Bd. VI, p. 17 u. 157. Wiener klin. Wochenschr. 1896, Nr. 36, 814 u. 1897, 4, p. 81.
Nikiforoff, St. Petersburg 1896.
Nové Josserand et Lacroix, Ann. de Gyn. Tome 41, p. 109, 216, 317. Lyon méd. 1894 u. 8, p. 274.
Paviot, Ann. de Gyn. Tome 41, p. 306. Lyon méd. 1894. 9, p. 300.
Perske, Diss. in. Greifswald 1894.
Pestalozza. Morgagni, Settembre e Ottobre 1891. Sperimentale 11. VIII. 1894. Atti d. soc. ital. di ost. e gin. 1895. Vol. I, p. 159. Ann. di ost. Nov. 1895.
Pfannenstiel, Allg. med. Centralztg. 1898, 8.
Pfeiffer, Prager med. Wochenschr. 1890, p. 327.
Pick, A., Diss. in. Breslau 1897.
Pick, L., Centralbl. f. Gyn. 1896, p. 1021 u. Berl. klin. Wochenschr. 1897, Dez., Nr. 49. Centralbl. f. Gyn. 1897, p. 1216.
V. d. Poll, Med. Weekbl. 1896/7, III. p. 265.
Reinicke, Arch. f. Gyn. Bd. 53, Heft 1. Centralbl. f. Gyn. 1897. p. 90
Remfry, London obst. Tr. Vol. 38, p. 323.
Resinelli, Ann. di ost. e gin. Nov. 1895.
Ruge, C., Zeitschr. f. Geb. u. Gyn. Bd. 33, p. 162, 382 u. Ergebn. d. allg. Path. u. path. Anat. Lubarsch-Ostertag, I, II, p. 385. Centralbl. f. Gyn. 1895, 759.
Runge, Arch. f. Gyn. Bd. 51, p. 185.
Saenger, Centralbl. f. Gyn. 1889, p. 132; 1893, p. 170. Arch. f. Gyn. Bd. 44, p. 89. Verh. d. deutschen Ges. f. Gyn. IV. Kongr., p. 333. Z. f. G. u. G. Bd. 33, p. 371.
Schauta, Monatsschr. f. Geb. u. Gyn. Bd. V, p. 517. Centralbl. f. Gyn. 1895, p. 248; 1897, p. 53.
Schmorl, Centralbl. f. Gyn. 1893, p. 169; 1897, p. 90, 1217.
Spencer, London obst. Tr. Vol. 38, p. 135.
Tänzer, Zeitschr. f. Geb. u. Gyn. Bd. 33, p. 203.
Tannen, Arch. f. Gyn. Bd. 49, p. 94.
Tibaldi. Gazz. d. Osp. 19. VII. 1882.
Trantenroth, Berl. klin. Wochenschr. 1897, Nr. 27. Monatsschr. f. Geb. u. Gyn. Bd. VI, p. 7.
Ulesko-Stroganowa, Centralbl. f. Gyn. 1897, 15.
J. Veit, Z. f. G. u. Gyn. Bd. 33, p. 378. D. Ges. f. Gyn. IV. Kongrefs. p. 342.
Volkmann, R., Virch. Arch. Bd. 41, p. 528.
Waldow, Diss. in. Berlin 1897.
Waldeyer, Z. f. Geb. u. Gyn. Bd. 33, p. 369.
Williams, H. L., Amer. Journ. of Obst. Vol. 37, p. 437, Nr. 9.
Williams, W. J., Hopk. Hosp. Rep. IV. p. 461. Amer. Journ. of obst. Vol. 32, p. 319.
Zahn, Virch. Arch Bd. 96.
Zondek, Zeitschr. f. Geb. u. Gyn. Bd. 37, p. 156.
Zweifel, Centralbl. f. Gyn. 1894, p. 165.

Von Arbeiten, die im Litteraturverzeichnis nicht aufgeführt und im Text nicht berücksichtigt sind, weil sie nach Vollendung dieser Arbeit erschienen, erwähne ich:

Freund, H. W., Über bösartige Tumoren der Chorionzotten. Centralbl. f. Gyn. 1898, Nr. 26.
Gaylord, Malignant growths of the chorionic epithelium and their relation to the normal histology of the placenta. Amer. Journ. of obst. August 1898.
Kossmann, Z. f. G. u. G. Bd. 39 Heft 3. Archiv f. Gyn. Bd. 57, p. 224.
Marchand, Noch einmal das Chorionepitheliom. Centralbl. f. Gyn. 1898, Nr. 31.

Derselbe, Über das maligne Chorionepitheliom nebst Mitteilung von zwei neuen Fällen Zeitschr. f. Geb. u. Gyn. Bd. 39, Heft 2.
Pfannenstiel, Zur Frage des Syncytiums und des Deciduoma malignum. Centralbl. f. Gyn. 1898, Nr. 23 u. Nr. 48.
Prochownik, Deutsche med. Wochenschr. 1898, Vereinsbeilage Nr. 20, p. 144.
Rosner, ref. M. f. G. u. Gyn. Bd. VI, p. 542.
Ruge, C., Z. f. Geb. u Gyn. Bd. 39 Heft 3.
Scherer, J., Zwei Fälle von sogenanntem malignem Deciduom. Arch. f. Gyn. Bd. 56, Heft 2, p. 372.
Waldeyer, Das Becken. Bonn 1899, p. 615.

Einleitung.

Seit Saenger als Deciduosarkom eine besondere Erkrankung im Jahre 1889 schilderte, die als Geschwulst vom Uterus ihren Ursprung nimmt und mit Schwangerschaft in inniger Verbindung steht, übrigens von bedenklicher Bösartigkeit ist, hat man eine grofse Zahl analoger Beobachtungen publiziert, ohne dafs bisher eine Einheit in der Auffassung der Pathologie erreicht wäre.

Die Namen, die der Geschwulst gegeben wurden, sind sehr verschieden: Deciduoma malignum, Deciduosarcoma, Sarcoma deciduocellulare, Blastoma decidnochorioncellulare. Carcinoma syncytiale, Syncytioma malignum, destruierende Blasenmole, destruierender Placentarpolyp, malignes Chorion-Epitheliom, Choriom, u. s. w.

Schon die Thatsache, dafs in so kurzer Zeit eine so grofse Zahl von Benennungen auftauchte, beweist am besten, wie schwer es bisher gewesen ist, eine allgemein anerkannte Deutung des anatomischen Befundes zu geben. Über den objektiven Befund selbst herrschen auch einige, aber wenigstens jetzt nicht mehr allzugrofse Verschiedenheiten.

Man findet von der Schleimhautseite des Uterus nach seinem Peritonealüberzug zu wachsend eine Geschwulstbildung, deren makroskopisches Aussehen durch die unebene Zerklüftung der Oberfläche, durch faserige Beschaffenheit auf dem Querschnitt, durch starken Blutgehalt und zahlreiche Blutergüsse unwillkürlich an Placentargewebe erinnert. Die Begrenzung nach der Peripherie ist nicht scharf, einzelne Stellen in der Muskulatur des Uterus zeigen sich mit kleinen Knötchen oder Knoten durchsetzt. Die Hauptmasse des Tumors ist weich und, soweit nicht durch Blut eine andere Farbe entstand, von graurötlichem Aussehen.

Der Befund, den man bei der Untersuchung der Geschwulstmassen im Uterus erhebt, ist ziemlich übereinstimmend in allen Fällen geschildert. Die Wand des Uterus ist unter dem Sitz der Neubildung meist verdünnt, weil dieselbe in die Wand eindringt; nicht immer setzt sich die Geschwulst mit scharfer Grenze gegen die Muskulatur ab, doch kann dies wohl der Fall sein. Mehrfach sind multiple Knoten im Uterus beschrieben worden. Die Farbe ist gleichfalls wechselnd, besonders hängt sie von der mehr oder minder starken

Durchblutung ab. In einigen Fällen ist eine intensiv rote Farbe geschildert mit den verschiedensten Nuancen; in einem Fall, den wir selbst sahen, war die Geschwulst blasser. Es kamen aber Fälle vor, in denen die ganze Masse fast nur aus Blut zu bestehen schien. Die Konsistenz des Tumors ist weich und schon dadurch unterscheidet sich derselbe von einem einfachen Placentarrest, in dessen eigentümlicher Härte man für die makroskopische Diagnose ein ziemlich gutes Kennzeichen hat. Die nach dem Uterusinnern gerichtete Oberfläche hat eine aufserordentlich grofse Neigung zum gangränösen Zerfall und ist jedenfalls meist stark zerfetzt und uneben.

Wichtiger aber als das Aussehen ist die auffallende Thatsache, dafs die Geschwulstbildung sich stets in mehr oder weniger engem Anschlufs an eine Schwangerschaft entwickelt.

Nach einer Schwangerschaft nämlich, die selten ungestört bis zu Ende verlief, in einigen Fällen durch Abortus endete, oft jedoch sich als Blasenmolenschwangerschaft erwies, kommt es zum Auftreten sehr erheblicher und hartnäckiger Blutungen; in der Annahme, dafs es sich um Retention von Eiteilen handelt, wird die Ausräumung des Uterusinhaltes vorgenommen; wurden, wie besonders zuerst, die entfernten Massen nicht genau untersucht, so mufs die Operation sehr bald und eventuell öfters wiederholt werden: immer wieder werden grofse Mengen herausbefördert, gleichzeitig aber wird das Allgemeinbefinden gestört durch Erkrankungen anderweiter Organe, besonders der Lunge und ferner durch die Zeichen allgemeiner septischer Infektion, die in dem mit absterbendem Material erfüllten Uterus seine Ursache hat. Der Tod tritt daher meist einige Wochen, selten Monate nach der Schwangerschaftsunterbrechung ein. Die Zahl der bisherigen Heilungen ist relativ klein. Unter 89 Fällen, die dafür brauchbare Angaben gewähren, ging 40mal Blasenmole mehr oder weniger lange Zeit der Erkrankung voraus.

Pathologische Anatomie.

Die wichtigste Eigentümlichkeit der Geschwulst besteht in dem Zusammenhang mit einer Schwangerschaft und die Hauptfrage, welche sich in der anatomischen Beschreibung, der Deutung und der Histiogenese erhebt, liegt in der Bedeutung von in der Geschwulst gefundenen Gewebselementen, die mit Schwangerschaft in Verbindung gebracht werden können.

Um zu einer Klärung der Ansichten zu kommen, ist es von Bedeutung, die in der Geschwulst gefundenen Gebilde der Reihenfolge nach aufzuzählen. Chorionbindegewebe, mesodermale Teile des Chorion, weiter die beiden Bestandteile des Chorionepithels, die Zellen der Langhans'schen Schicht und Syncytium, endlich mit Bindegewebselementen in Verbindung gebrachte grofse Zellen, die als Sarkomgewebe gedeutet sind, werden in den Geschwülsten geschildert.

Chorionbindegewebe, welches nach der Darstellung Gottschalk's der Ursprung der Erkrankung sein sollte und dessen Vorkommen vielfach diskutiert wurde[1]), ist thatsächlich in dem Deciduoma malignum beobachtet worden. Die sicher von allen anerkannten Fälle derart sind allerdings nicht sehr zahlreich, eine der schönsten Beobachtungen ist von Gebhard publiziert[2]) —, ich selbst sah einen gleichen Fall (siehe Fig. 72) —; ein Zweifel an der Möglichkeit, dafs in Deciduomen mesodermale Chorion-

Fig. 72.

Aus J. Veit's Fall von Deciduoma malignum, zum Teil nur skizziert. a Gefäfswand. b Zottenstroma. c Zellen der Langhans'schen Schicht in der Nähe, d in Entfernung vom Zottenstroma. e Syncytium.

1) Ob Gottschalk's Fall wirklich zu denjenigen gehört, in denen Chorionbindegewebe vorhanden ist, wird immer noch bezweifelt; einige Autoren sind der Meinung, dafs Syncytium und Langhans'sche Schicht nur in der Form von Zotten vorgelegen habe, ja Gottschalk selbst, der erst von bewiesenen Thatsachen sprach, begnügte sich später mit dem Ausdruck „gröfster Wahrscheinlichkeit" für das Vorkommen des Chorionbindegewebes.

2) l. c. Fig. 1. Aus den Angaben der Litteratur würde ich glauben, annehmen zu können, dafs Chorionbindegewebe 63mal sicher fehlte, 16mal gefunden wurde, während es 10mal zweifelhaft blieb.

bestandteile vorkommen, ist nicht mehr vorhanden. Aber die Hauptsache an der Erkrankung kann darin nicht liegen, denn nur in einem relativ kleinen Teil von Fällen kommt es vor, in der Mehrzahl der Fälle dagegen ist es nicht vorhanden. An dem Präparat Gebhard's und meinem eigenen macht dieser Teil auch nicht den Eindruck von lebendem Gewebe, jedenfalls war nichts von Proliferation an ihm zu bemerken. Überall da, wo mesodermale Chorionteile gefunden wurden, waren übrigens auch Chorionepithel — Zellen der Langhans'schen Schicht und Syncytium — als Bekleidung des Zottenbindegewebes vorhanden.

Von besonderem Interesse wird das Chorionbindegewebe dadurch, dafs es zur Diagnose verwertet worden ist und zwar nicht durch das Vorkommen überhaupt, sondern durch bestimmte Charaktere der in ihm gefundenen Zellen; auch auf diese Frage hat Gottschalk zuerst die Aufmerksamkeit gelenkt, doch wurde dies damals wenig beachtet; erst J. Neumann ist darauf zurückgekommen und will durch den Befund von eigentümlichen, grofsen Zellen im Zottenbindegewebe direkt die maligne Affektion der Zotte erweisen. Wir werden auf diese Frage bei der Besprechung der Diagnostik zurückkommen.

Das Chorionepithel kommt ebenfalls in Deciduomen vor, wie schon erwähnt, vor allem in denjenigen Fällen, in denen auch Mesoderm gefunden wurde, aber auch ohne dies. Zur Schilderung der Geschwulstform ist aber die Trennung in Syncytium und Zellen der Langhans'schen Schicht geboten.

Beginnen wir mit dem Syncytium. Dasselbe wird von vielen Seiten als charakteristisch für Deciduome überhaupt erklärt; es ist daher natürlich, dass an die hierher gehörigen Gebilde sich ein besonders grofses Interesse knüpft. Man versteht unter Syncytium im engeren Sinne des Wortes die Protoplasmamassen auf der Aufsenseite der Zellen der Langhans'schen Schicht, die ganz oder teilweise die Zotten bekleiden, die eine grofse Zahl sehr chromatinreicher Kerne enthalten, und übrigens weder Zellgrenzen noch Mitosen zeigen. Schon dieser Begriff bietet in sich Schwierigkeiten, da man zugeben mufs, dafs nicht zu allen Zeiten der Schwangerschaft in gleicher Menge oder in gleicher Form das Syncytium der Zotten sich darstellt; weiter ist der Unterschied von Riesenzellen gewifs nicht immer leicht zu machen. Vor allem aber kann man nicht leugnen, dafs die Frage der Herkunft des Syncytium, die sofort nach dem Bekanntwerden der Deciduome wieder lebhaft diskutiert wurde, nicht gelöst worden ist, vielmehr hat sich die überraschende Thatsache ergeben, dafs man nicht nur an der Aufsenseite der Chorionzotten, nicht nur in diesen Geschwülsten, sondern auch anderweit Syncytium findet. Über die Ausdehnung, in der diese Thatsache richtig ist, sind die Untersuchungen noch nicht abgeschlossen[1]); spricht man von syncytialen Zellen, und will damit andeuten, dafs nicht alle, sondern nur einige der oben genannten Charaktere an Elementen gefunden werden, so ist man recht oft berechtigt, dies anzunehmen;

[1]) z. B. M. B. Schmidt, Monatsschr. f. Geb. u. Gyn. Bd. VII, p. 1.

aber selbst, wenn man sich streng an den Begriff des Syncytium hält, kommt es auch an anderen Stellen des Körpers als der Aufsenseite des Chorion vor. Marchand erkennt z. B. ohne weiteres an, dafs die Cylinderepithelien der Uterusdrüsen und der Innenfläche des Uterus zu vielkernigen syncytialen Massen verschmelzen können; er führt dabei derartige Beobachtungen von Merttens, Pels Leusden und Gebhard an, ja L. Fraenkel spricht direkt die Behauptung aus, dafs in der Schwangerschaft Gewebe von ganz verschiedener Herkunft die Neigung haben, Syncytium zu bilden; er macht dabei den mir übrigens sehr sympathischen Vorschlag, die Bezeichnung Syncytium für ein bestimmtes Gewebe ganz fallen zu lassen.

Fig. 73.

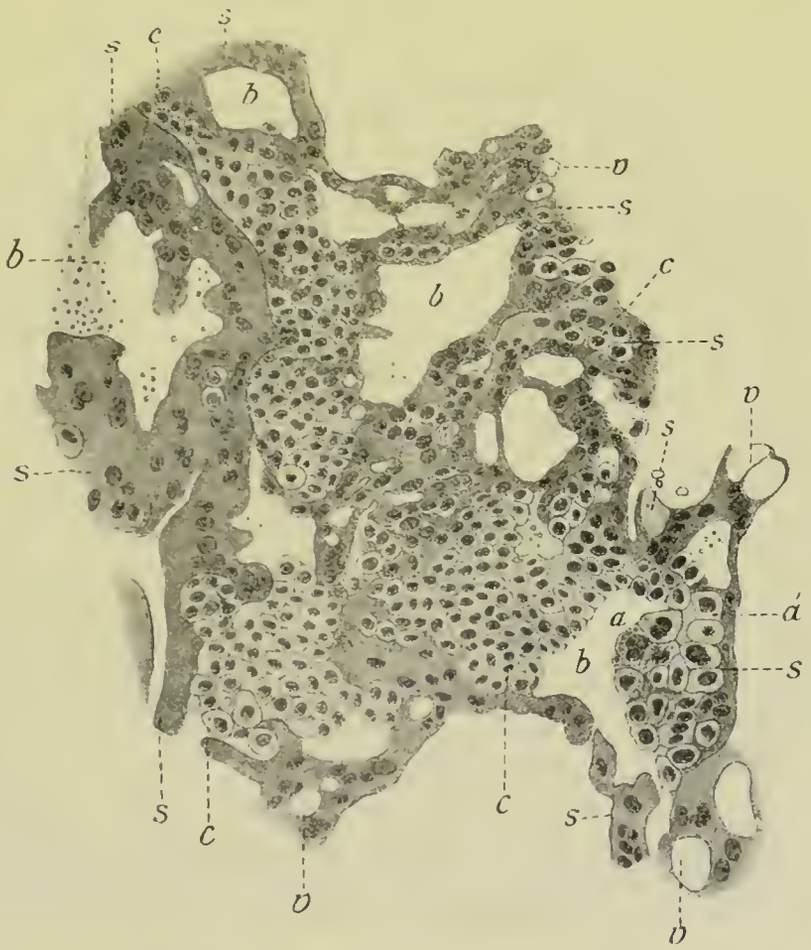

Marchand's Fall von Deciduoma malignum. s syncytiales Balkenwerk. c zellige Gewebe. v Vakuolen. b Bluträume. a stark vergrößerte Zelle mit größeren Kernen. á grofse helle Zellen, zum Teil Mitosen in ihnen.

Wofür soll er aber erhalten werden? Diese Frage ist nunmehr recht schwer zu beantworten. Soll ich aus den mitgeteilten Angaben der Litteratur sowie aus eigenen Untersuchungen den Schlufs ziehen, der mir am nächsten liegt, so ist Syncytium kein spezifisches Gewebe, sondern ein Stadium in dem Leben einzelner Zellenarten, aus diesem kann der normale Ruhezustand einer Zelle höchst wahrscheinlich sich wiederherstellen, es kann aber jedenfalls der Übergang zum Zelltode sein. Welche Zellen diesen Prozefs durchmachen können, und unter welchen Bedingungen sie es thun, ist noch nicht klar; vielleicht sind

nur Epithelien und Endothelien und diese wesentlich im Laufe einer Schwangerschaft hierzu imstande.

Kehren wir nach dieser Abschweifung zum Syncytium in Deciduomen zurück, so ist dem vorurteilsfreien Untersucher klar, dafs in verschiedenen Geschwülsten hier verschiedene Arten vorliegen; eine Art entspricht ganz dem Zottensyncytium und zwar nicht nur dort, wo auch Mesoderm gefunden (siehe oben Fig. 72) wird, sondern in gleicher Weise auch in anderen Fällen, z. B. in dem Fall I von Marchand (siehe oben Fig. 73). In anderen Fällen jedoch stellt sich das Syncytium wesentlich anders dar: so schildert Gebhard sein Vorkommen in einem Fall in der Form von langen guirlandenförmigen Streifen; ferner erinnert das Syncytium an Riesenzellen, wie man sie bei Sarkom findet, und endlich liegt es neben starken Zellenwucherungen, die einem Endotheliom nicht unähnlich sind; als Paradigma hierfür dienen die Fälle von Nikiforoff (siehe Fig. 74) und von Gebhard (siehe Fig. 75).

Fig. 74.

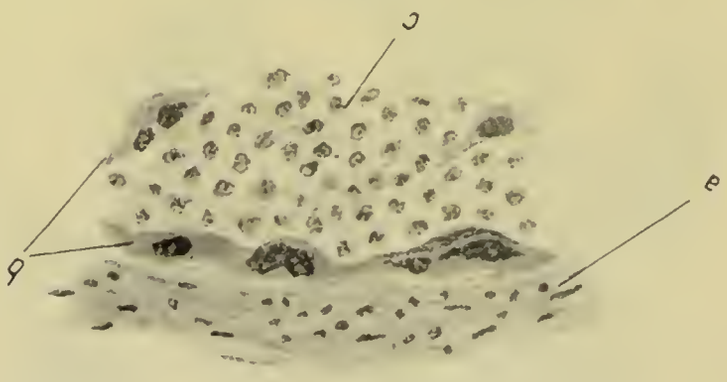

Aus dem Deciduom von Nikiforoff. q Syncytium. e Stroma. c Zellen Langhans'scher Schicht.

Der Vergleich dieser Figuren macht es unmöglich, alle diese syncytialen Gebilde als gleichwertig anzusehen, vielmehr entspricht nur ein Teil dem Zottensyncytium, aber selbst der dann bleibende Rest ist auch nicht untereinander identisch, vielmehr bestehen selbst da noch Unterschiede und es ist fast am einfachsten die Lösung darin zu suchen, dafs man die Verschiedenheiten in Form und Auftreten von verschiedener Herkunft ableitet; dann aber ist wahrscheinlich die Bildung des Deciduom an sich oder die Schwangerschaft, von der wir sahen, dafs sie stets der Geschwulstbildung vorausging, die Ursache, welche verschiedene Gewebe zu Syncytiumbildung veranlasste.

Finden wir im Deciduom Syncytium, so ist es nach dieser Darstellung, besonders aber nach der obigen Mitteilung Marchand's, und L. Fränkels.

[1]) Durch freundliches Entgegenkommen konnte ich diesen Vergleich auch an verschiedenen Präparaten anderer Autoren vornehmen.

von der Neigung verschiedener Gewebe in der Schwangerschaft Syncytium zu bilden, nicht erlaubt, ohne weiteres auf seine Herkunft von der Aufsenseite der Zotten zu schliefsen.

In der überwiegenden Mehrzahl der Fälle von Deciduom findet man Syncytium in diesem weiten Sinne des Wortes; Zottensyncytium kommt häufiger vor als Mesoderm der Zotten; über die Häufigkeit des Vorkommens von Syncytium, das vom Zottensyncytium verschieden ist, kann man z. Z. schwer urteilen; dass es eine relativ grofse Anzahl von Fällen giebt, in denen man von einem wohl nicht chorialen Syncytium sprechen mufs, ist ohne weiteres zuzugeben.

Fig. 75.

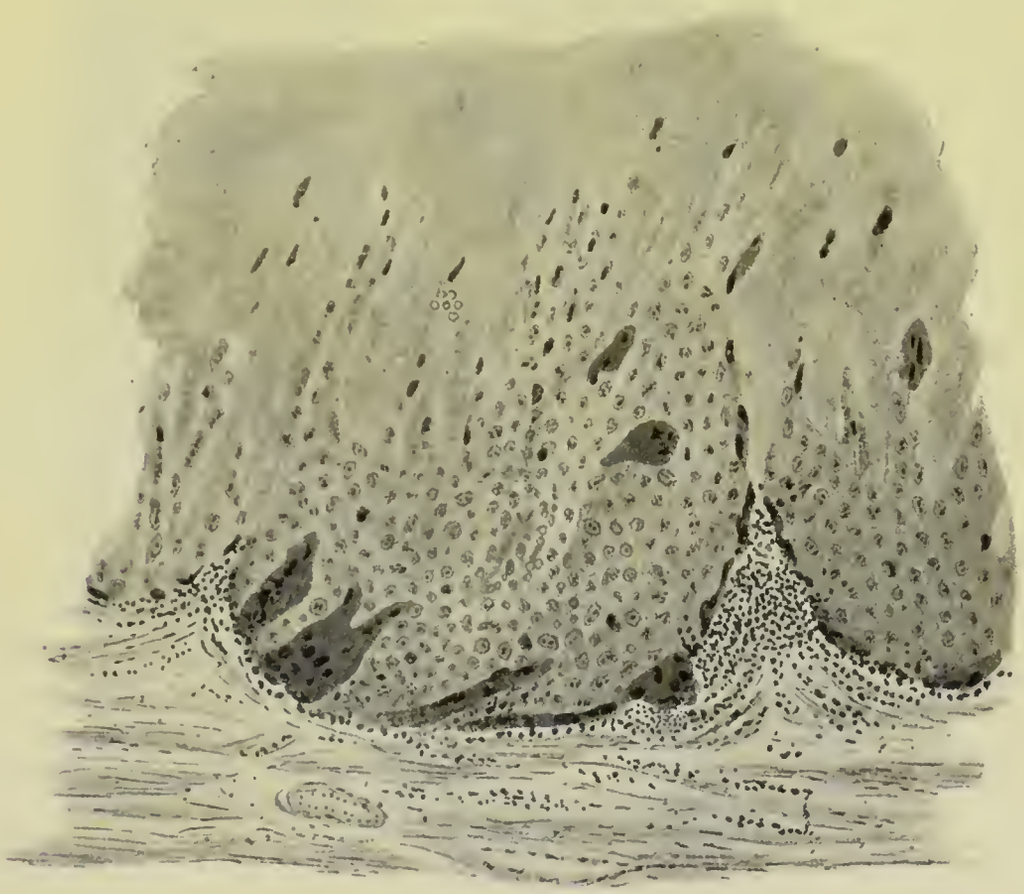

Aus Gebhard's Deciduoma malignum.

Die Zellen der Langhans'schen Schicht kommen gleichfalls in diesen Geschwülsten vor. Am sichersten gelingt wieder der Nachweis in denjenigen Fällen, in denen auch mesodermale Chorionteile anwesend sind; hier kann man zwar in den Zellen kleine Unterschiede nicht verkennen, indem die dem Chorionbindegewebe anliegenden kleiner, die entfernter liegenden etwas gröfser und heller sind; aber sie behalten doch die runde Form vollkommen bei und man kann besonders beim Vergleich mit Präparaten von jugendlichen Zotten die Übereinstimmung mit den Zellen der normalen Langhans'schen Schicht nicht verkennen. Eine wichtige Thatsache ist ferner, dafs in diesen Zellen

Mitosen gefunden werden, und dafs aufserdem Glykogenabscheidung vorkommt. Über die Intensität dieser beiden Erscheinungen lauten die Berichte verschieden, über die Thatsache selbst kann kein Zweifel sein.

Ferner werden aber auch ohne mesodermale Chorionbestandteile — ich rechne die Langhans'sche Schicht nicht zum Mesoderm, doch würde, wenn dies sich zeigen würde, für die vorliegende Frage dadurch nichts an der Hauptsache geändert — Zellen der Langhans'schen Schicht gefunden; ein schönes

Fig. 76.

Aus dem Deciduoma malignum von H. W. Freund. h Blut. s Syncytium. m Muskulatur.

Beispiel dafür ist wieder der erste Fall von Marchand, doch mufs man ohne weiteres auch andere anerkennen. Auch in diesen Fällen findet man Mitosen in den Langhans'schen Zellen, an Marchand's Zeichnung sieht man die Gröfsenunterschiede zwischen centralen peripheren Zellen nicht so deutlich, aber vorhanden sind sie auch.

Dagegen mufs ich im Gegensatz zu vielen Beschreibungen betonen, daß es auch Geschwülste ohne diese Zellen giebt. Freund's Fall z. B. (s. Fig. 76 besonders wird hierfür als Beispiel angeführt; hier soll der Beschreibung nach die Geschwulst ausschliefslich aus Syncytium bestehen. Auch scheint mi

z. B. Reinicke's Fall, sowie der von Menge (s. Fig. 77) zweifellos hierzu zu rechnen zu sein: hier liegen, soweit man den Autoren folgen kann, keine deutlichen Zellen der Langhans'schen Schicht vor. Unter den Fällen, welche in dieser Beziehung mir ferner bemerkenswert scheinen, hebe ich einen Fall hervor, der in der Leidner Klinik unter Treub beobachtet wurde und den Doorman demonstrierte, ferner den von Eiermann-Holleman, den von Gebhard als Fall 2 beschriebenen (s. Fig. 75), den von Nikiforoff,

Fig. 77.

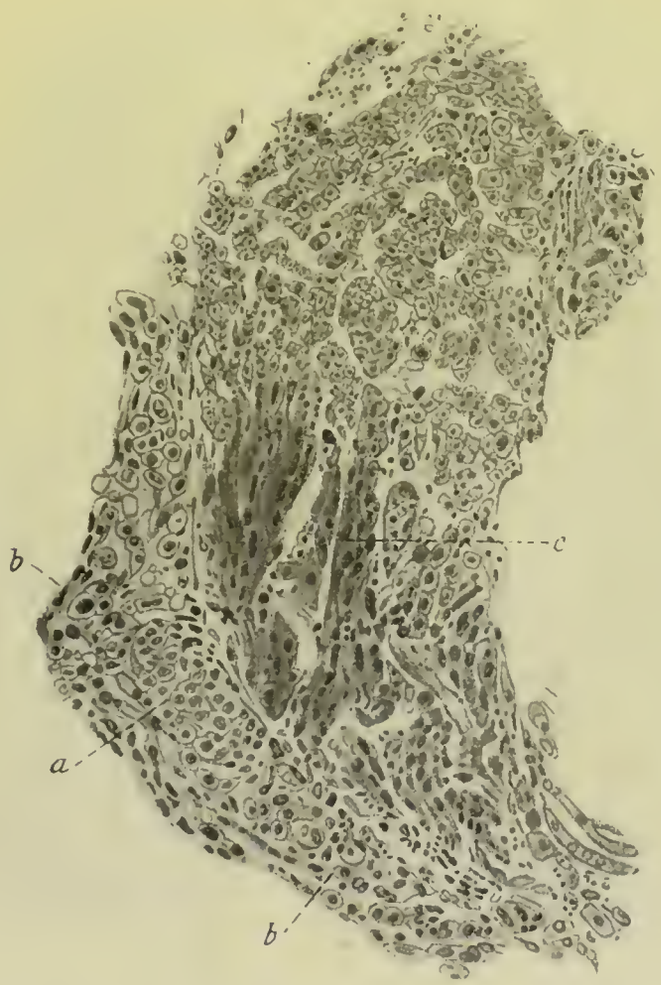

Aus Menge's Fall von Deciduoma malignum. a epitheloide deciduale Neubildungszellen; b farbstoffbeladene Neubildungszellen; c Transformation von Muskelzellen in Neubildungselemente; sämtliche Angaben nach Menge's Deutung.

(s. Fig. 74), von Bacon und von Tannen (s. Fig. 78), vor allem den von Saenger (s. Fig. 80) selbst und den von Williams. Doch sind wohl noch weitere Fälle hierher zu rechnen.

Nun könnte man von dem Standpunkt des Kritikers sagen, dafs alle Fälle, in denen man keine Zellen der Langhans'schen Schicht findet, hier nicht hergehören; aber das geht nicht an, gerade in vielen dieser Fälle war das klinische Bild vollkommen typisch und von vornherein wurde nicht diesen Zellen, sondern dem Syncytium der Hauptwert beigelegt.

Ich komme also in Betreff der Zellen der Langhans'schen Schicht dazu, dafs ich sie in allen Fällen anerkenne, in denen man auch Chorionstroma fand, und ferner in einigen, aber entschieden nicht in allen anderen Fällen. In dieser Beziehung glaube ich, dafs manches von dem, was man eventuell als Zellen dieser Langhans'schen Schicht anerkennen kann, auch anderen Ursprung haben kann; ich verweise hierfür auf die eigentümlichen Zellen in der Decidua vera bei Blasenmole, sie gleichen den Zellen in Fig. 72 und 84 sehr erheblich. Weiter mufs die Thatsache konstatiert werden, dafs Mitosen, also Lebenserscheinungen, an den Zellen der Langhans'schen Schicht gefunden sind.

Fig. 78.

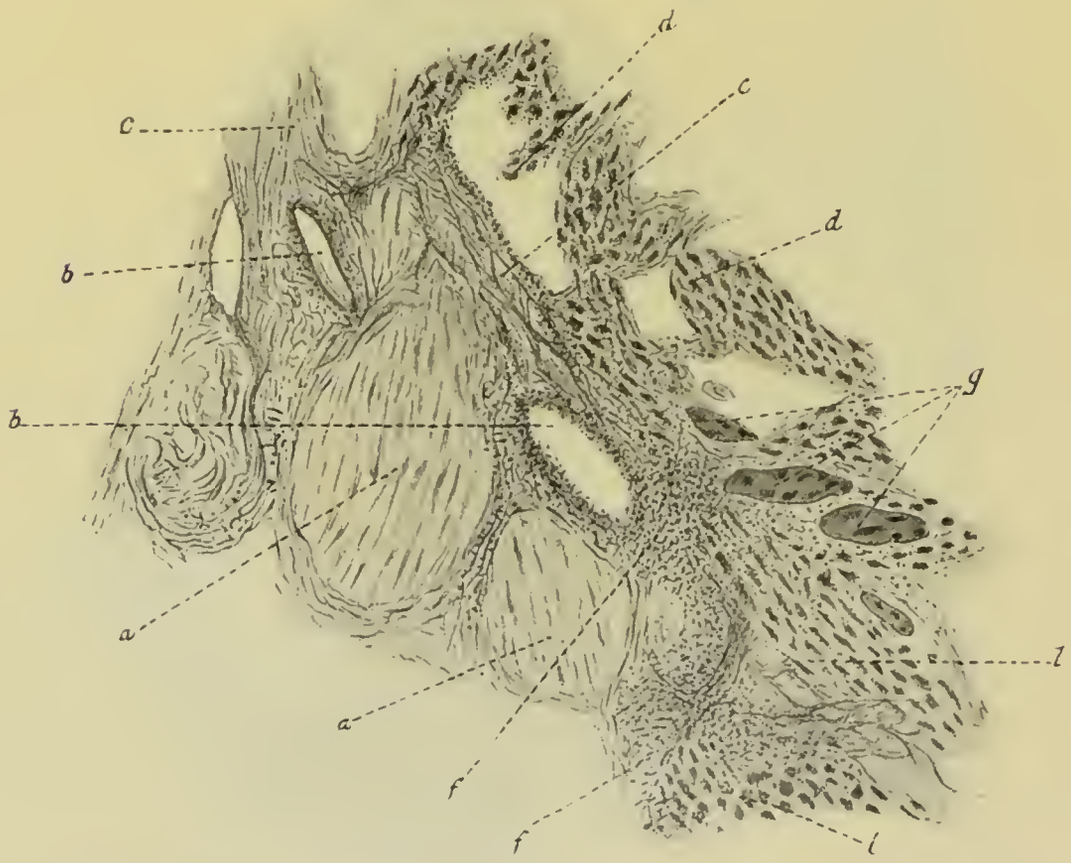

Deciduoma malignum von Tannen. a Muskulatur. b Gefäfse. c Bindegewebe. d Geschwulstzellen. f kleinzellige Infiltration. g Riesenzellen. l Geschwulstzellen.

Sonstige Elemente finden sich noch, welche eine gewisse Beachtung verdienen, es sind dies die bindegewebigen Elemente. Am auffallendsten sind die Verhältnisse in dem zuletzt von mir beobachteten Uterus, sie stimmen dabei vollkommen überein mit Gebhard's zweitem und anderen Fällen. Von der Schleimhaut hebt sich deutlich, von der Muskulatur undeutlich ein gleichzeitig in die Höhle vorspringender Tumor ab, der zahlreiche Blutgerinnsel enthaltende und einige leere Lücken, die man als Gefäfse ansprechen mufs, zeigt; zwischen den Gefäfsen finden sich stellenweise in engem Gedränge, stellenweise weiter auseinander liegende Spindelzellen vor, zwischen denen

an einzelnen Stellen kleinzellige Infiltration nicht zu verkennen ist. Diese Zellen selbst haben auffallend grofse Kerne, sie machen einen leicht gequollenen Eindruck, auch läfst sich nicht verkennen, dafs sie nach der mit Koagulation durchsetzten Uterusinnenfläche zu fast „syncytial" werden, aber sie weichen von den Zellen des Chorionbindegewebes, denen der Langhans'schen Schicht, dem Syncytium und den normalen Deciduazellen sehr erheblich ab. Auch gegen das Verhalten der syncytialen oder serotinalen Riesenzellen liegt inso-

Fig. 79.

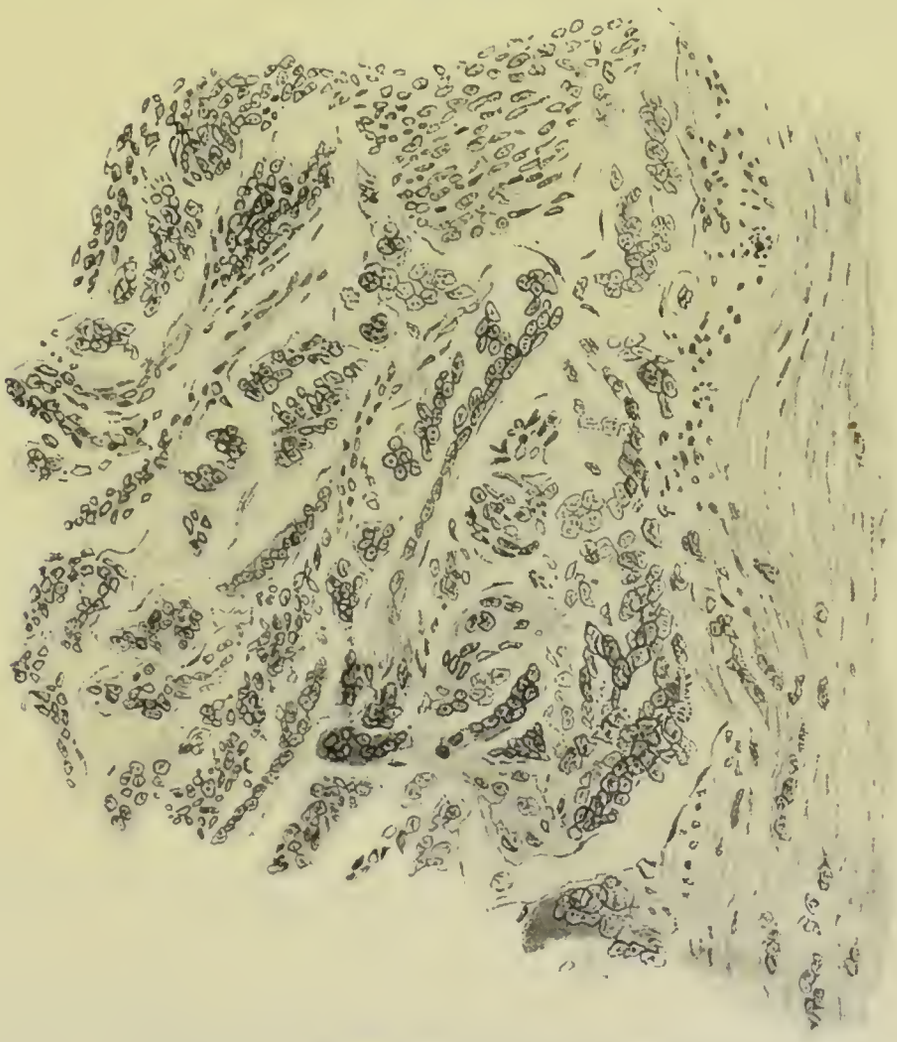

Aus Bacon's Fall von Deciduoma malignum.

fern ein wichtiger Unterschied vor, als sie massenhaft und haufenweise vorkommen; deutlich liegt zwischen ihnen Intercellularsubstanz. Demnächst finden wir gleiche Zellen auch noch von anderen Autoren beschrieben, in erster Linie von Saenger selbst, ferner von Tannen, Segall, Williams, Reinicke, Menge u. a.; abweichend hiervon verhalten sich unter anderem die Fälle von Gebhard, Nikiforoff und Eiermann-Holleman. Bei letzteren findet sich zwar Syncytium, aber die nicht syncytialen Zellen zeichnen sich durch sehr schwache Zellgrenzen und durch ganz unregelmäfsige, weiche Formen aus, sie sind z. T. viereckig, z. T. rundlich, z. T. spindelig. Sie

weichen ab von dem Typus der eben geschilderten Sarkomzelle, aber auch von dem der Zellen der Langhans'schen Schicht. Wie erwähnt, machen sie den Eindruck von pathologisch vermehrten Endothelien. Ob es sich hierbei um ursprüngliche Lymph- resp. Blutgefäfse handelt, wage ich noch nicht zu entscheiden; das Abweichende dieser Zellen liegt, soweit ich nach meiner Einsicht der Präparate urteilen kann, darin, dafs ein Lumen central ist, während in den Fällen mit Chorionbindegewebe und -Epithel das Lumen um die Zellen herum liegt und zwischen dem Syncytium verschiedene Lakunen bestehen.

Für die Beurteilung der vorliegenden Krankheit wäre es von Bedeutung, wenn man feststellen könnte, dafs entweder diese letzteren endothelartigen oder

Fig. 80.

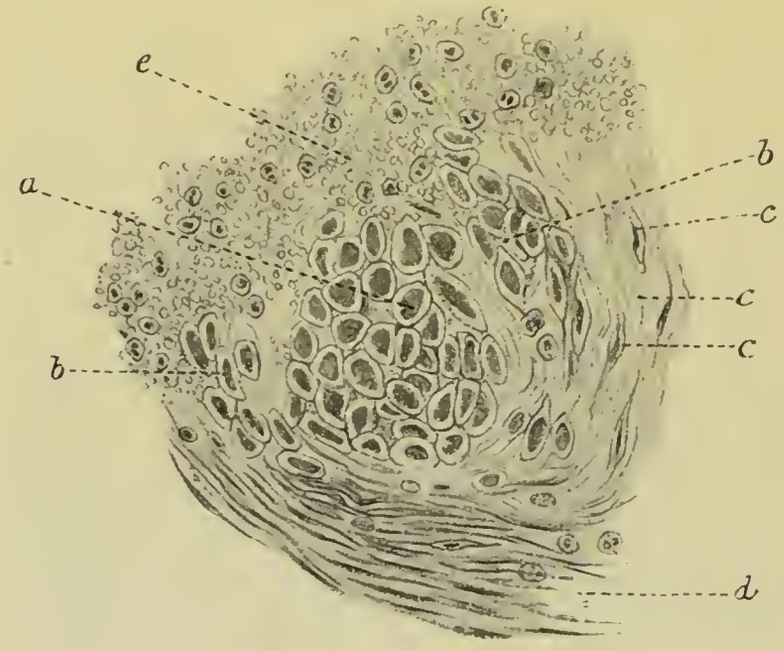

Deciduoma malignum von Saenger. a Nest von Deciduazellen. b dasselbe in Bildung begriffen. c intermuskuläres Bindegewebe. d Zug von Muskelfasern. e Blutergufs.

die grofsen Spindelzellen in allen Fällen vorkommen. Ich bin nicht imstande, Auskunft hierüber zu geben, da es mir unmöglich war, alle Präparate selbst zu sehen; in der Schilderung der Autoren sind in dieser Beziehung grofse Schwierigkeiten vorhanden, weil in einigen Fällen durch Verjauchung, in anderen durch Durchblutung die Tumoren in einem zur Untersuchung sehr ungeeigneten Zustand sich darstellten; die eklatant nebensächliche kleinzellige Infiltration des Bindegewebes der Mutter konnte leicht dazu führen, charakteristische anderweite Elemente zu suchen, und wenn man derartiges fand, das übrige als nebensächlich anzusehen. Hier ist es nun besonders naheliegend gewesen, weil thatsächlich die Ähnlichkeit der Sarkomzellen mit grofsen Deciduazellen bestand, seit der Erkenntnis der fötalen Elemente diesen in dem Tumor mehr Bedeutung beizulegen, als den scheinbar nur vergröfserten, aber noch als normal angesehenen Deciduazellen; besonders leicht erklärlich ist es aber gewesen, dafs

man diese im Bindegewebe liegenden Zellen vernachlässigte, wenn man daneben so charakteristische und guterhaltene Elemente, wie die Chorionbestandteile, fand.

Hinzufügen mufs man aber zur Charakteristik dieser Bindegewebszellen, die ich als Sarkomzellen ansehe, dafs sie mit den im fötalen Mesoderm gefundenen gar keine Ähnlichkeit haben, dafs sie mit dem Syncytium in der Reaktion Färbungsmitteln gegenüber manche Ähnlichkeit darbieten, sich von ihnen aber durch deutliche Zellgrenzen und durch das Vorhandensein von Mitosen unterscheiden; mit den Zellen der Langhans'schen Schicht würde man sie wegen dieser letzten Eigenschaft gern in Verbindung bringen, sie weichen aber sonst vollständig von ihnen ab. Zur Konstatierung über diese Verschiedenheiten verweise ich auf die Figg. 79 und 87.

Die Bezeichnung gerade dieser Zellen wird sehr verschieden gegeben; Saenger sprach noch von decidualen Sarkomzellen, Marchand von syncytialen Wanderzellen, Fränkel von chorialen Wanderzellen. Letzterer läfst sie „wahrscheinlich vom Syncytium abstammen". Für meine Überzeugung, dafs es sich hierbei um sarkomatöse Elemente oder Endotheliomteile handelt, spricht die Unmöglichkeit, an den von mir durchstudierten Präparaten diese Elemente mit den mesodermalen Teilen oder den epithelialen Elementen des Chorion, resp. mit dem Syncytium anatomisch zu identifizieren und genetisch in Verbindung zu bringen. Ähnlichkeit dieser Elemente und anatomisches Nebeneinander beweist noch nicht genetischen Zusammenhang. Ich habe keine Bedenken sie als Sarkomzellen anzusehen.

Pathogenese.

Einheit des Deciduoms.

Die vier verschiedene Teile sind im wesentlichen die Elemente, welche in malignen Deciduomen gefunden werden: für die Deutung der gefundenen Zellen ist keine volle Einheit erreicht, und hiernach ist es gewifs natürlich, dafs die bisherigen Erklärungen der Genese noch sehr weit auseinandergehen. Sobald man jetzt einen Fall von Carcinom des Uterus sieht, kann man versuchen sich immer Klarheit über die Anatomie und Genese desselben zu verschaffen; nach jahrelanger Arbeit und durch bestimmte Resultate kann man zu der Überzeugung kommen, dafs man z. B. einem in der Portio vorkommenden Tumor es mikroskopisch ansehen kann, ob er hier primär entstand, oder ob er im Corpus uteri seinen Ursprung nahm; auch ist es meist möglich, eine begründete Ansicht über die Genese des betreffenden Falles sich zu bilden. Aber nun auf Grund dieses einen Falles etwa einen Andern von der Genese zu überzeugen, ist unmöglich: dazu mufs man eine je nach den Ansprüchen für Überzeugung wechselnde Menge von Präparaten, oft von

Reihenpräparaten, verschiedenster Fälle von jugendlichen Carcinomformen des Uterus heranziehen.

Hier beim Deciduom aber müssen wir auch ohne dies auf Grund einzelner Präparate zu einer Genese zu gelangen versuchen und wir stehen schon zuerst vor dem schwierigen Problem mit der Frage nach der Einheit der Erkrankung. Gleich hierbei kann auf niemand ein Zwang ausgeübt werden diese oder jene Ansicht zu haben, man kann also eine Einheit annehmen, kann einteilen in Erkrankung mit Beteiligung der ganzen Zotte, in solche mit Beteiligung nur des Zottenüberzuges und in solche mit Beteiligung nur eines Teiles des Zottenüberzuges und endlich in solche ohne jegliche fötale Elemente und eventuell auch hier noch Unterschiede machen: auch kann man mehrere dieser vier Teile mit einander kombinieren, gewissermafsen statt gleichberechtigter Formen Hauptformen und Unterarten unterscheiden[1]).

Was meine Ansicht anlangt, so trete ich für klinische und anatomische Einheit der Erkrankung und die an sich nicht sehr wesentliche, aber meist makroskopisch schon leicht erkennbare Trennung in zwei Unterarten je nach der Beteiligung fötaler Elemente ein. Einige neuere Autoren, z. B. auch L. Fränkel, gehen in ihrer kritischen Sichtung anders vor, sie erhalten die Einheit der Erkrankung, indem sie meinen, dafs allerdings eine Reihe von Fällen existierten, die als einfache Uterussarkome, Endotheliome, echte Deciduazellensarkome oder einfache Uteruscarcinome aus der Lehre vom Decidnom ganz abzutrennen sind; dann bleibt im Gegensatz hierzu eine gewisse einheitliche Gruppe übrig, welche vom äufseren Überzug der Zotten herstammen soll.

Eden kommt in seiner Kritik darauf hinaus, dafs er die ganze Erkrankung für Sarkom erklärt und nur einige besondere Eigentümlichkeiten der Zellen zuläfst. Diese letztere Ansicht ist mir sehr sympathisch, nur mufs man dann die Stellung genau charakterisieren, welche die fötalen Elemente einnehmen.

Lokalisation der fötalen Elemente.

Bevor wir weiter gehen, ist es zur Lösung dieser Frage jetzt an der Zeit auf die Lokalisation der fötalen Elemente in den Geschwülsten einzugehen. Ich verstehe darunter das Mesoderm, die Zellen der Langhans'schen Schicht und das charakteristische Zottensyncytium. Einheit herrscht darüber, dafs, wenn alle drei Zottenteile vorkommen, sie stets in Venen liegen, s. Figg. 72, 81, 82. Diese letzteren

[1]) Wenn Marchand unter gleichzeitiger Anerkennung einer anatomischen Einheit typische von atypischen Formen unterscheidet, je nachdem der Charakter des normalen Chorionepithels noch erhalten ist oder nicht, so scheint mir hier eine Möglichkeit späterer Verständigung sich zu bieten; die atypischen Formen sollen nach ihm an den diffus infiltrierten Stellen sarkomähnlich aussehen. Seine „typischen" Fälle lehrten uns das auffallende Krankheitsbild kennen, sie sind komplizierter als die „atypischen" Fälle, in letzteren erblicke ich die einfachere Grundform.

Fig. 81.

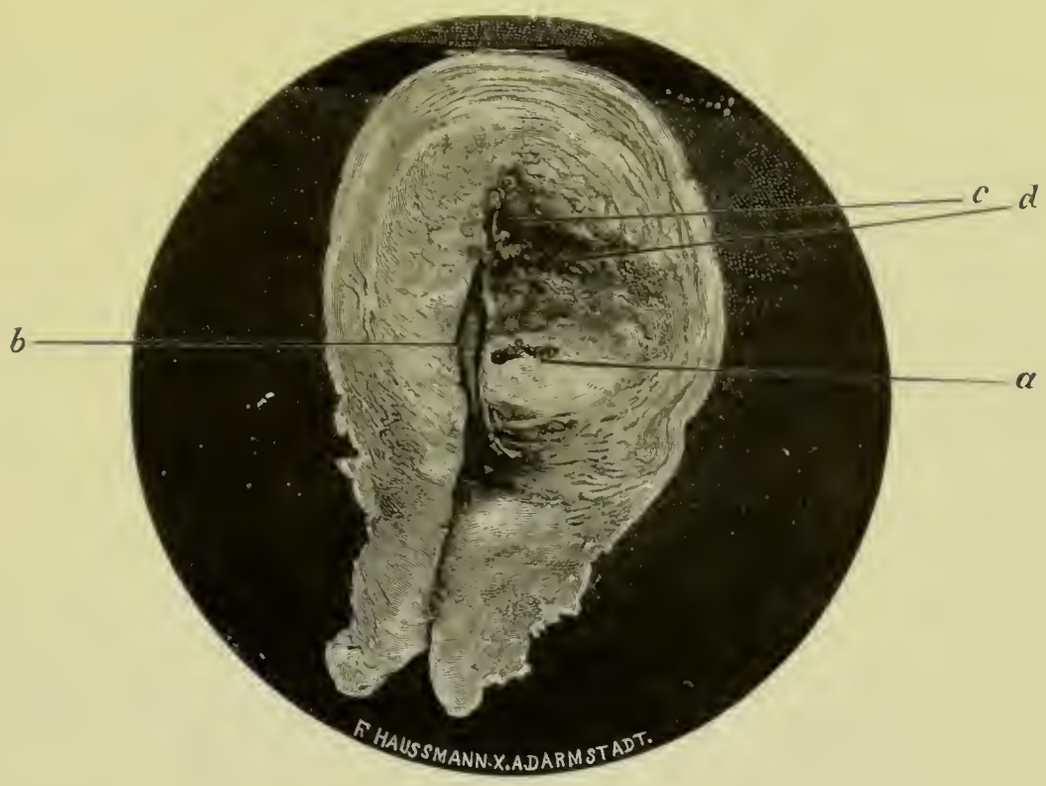

J. Veit's Fall von Deciduoma malignum. Sagittalschnitt, median. a Tumor an der hinteren Wand. b seitlich liegender Tumor. c sarkomatöse Stellen. d zottenhaltig.

Fig. 82.

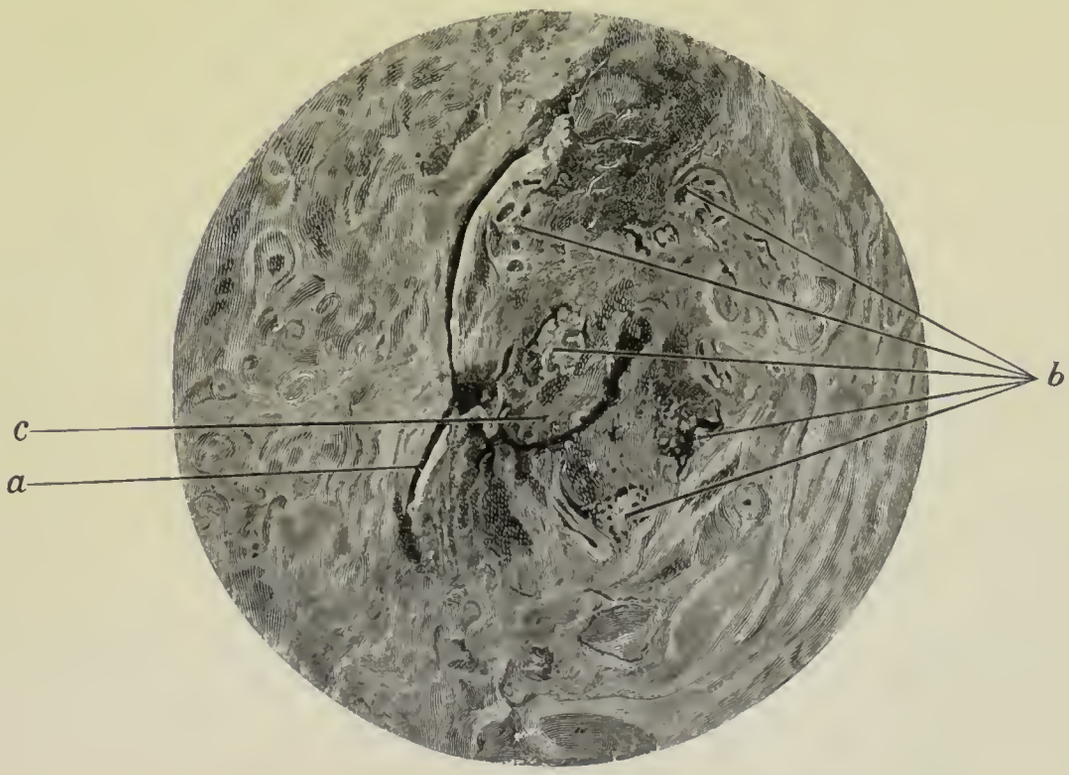

J. Veit's Fall von Deciduoma malignum. (Vergrößerung 1 : 2.) Sagittalschnitt, lateral. b Chorionzotten in Gefäßen. c Sarkom. a Schleimhaut.

werden verschieden geschildert, in einigen Fällen haben sie deutliche Muskelwand, in anderen dagegen ist nur eine dünne Endothellage die Grenze, sodafs sie in breiten Bluträumen zu liegen scheinen.

Die Wand der Räume wird wenig beachtet, der Endothelbesatz ist meist deutlich, doch nicht immer. Geringfügige Veränderungen der Wand kamen in meinem Fall z. B. vor; dieselben waren zweierlei Art: entweder fehlten die Endothelien ganz und dort lagen meist koagulierte Massen und in ihnen eingeschlossen fötales Gewebe der Wand dicht an, oder es zeigte sich an einzelnen Endothelien eine leichte Vergrößerung und der Kern war auffallend chromatinreich. Die letztere Veränderung ist natürlich von gewisser Wichtigkeit für die gesamte Auffassung der Erkrankung; trotzdem ich genau darauf achtete, gelang es mir weder in Gebhard's noch in meinem Fall den Eindruck zu gewinnen, als ob in Form oder Zellcharakter eine Ähnlichkeit dieses Endothelbelags mit den fötalen Zellen, welche das Mesoderm umgeben, bestände. Wegen des Chromatingehaltes könnte man ja hier wie bei einzelnen im Bindegewebe gefundenen Zellen an Syncytium denken, aber diese Zellen waren meist nur mit einem Kern, selten mit zwei, versehen, hatten auch gute Zellgrenzen, dadurch also unterschieden sich diese Zellen vollständig von dem Syncytium und noch mehr von den Zellen der Langhans'schen Schicht; zwar hatten sie einen Kern, auch wohl Kernteilung, aber die Färbbarkeit des Kernes war ganz anders und ferner blieb die Form der Zelle stets spindelförmig. Soll man also nicht einfach annehmen, dafs es sich um Endothelien handelt, die etwas vergrössert sind, so nähern sich diese Zellen am meisten denen, die wir als Sarkomzellen beschreiben.

In den Fällen, in denen kein fötales Mesoderm vorhanden war, konnte nach allen Angaben der Literatur auch bei mir nur der Eindruck entstehen, als ob die Langhans'schen Zellen und das mit ihnen gleichzeitig vorkommende Syncytium in Venen lag, besonders trifft dies für den ersten Fall Marchand's (s. Fig. 83) zu. In vielen Fällen ist von zahlreichen Blutungen die Rede, welche manchem Untersucher die Arbeit sehr erschweren; besonders nach der Oberfläche zu finden sich auch an meinem Präparat zahlreiche Gerinnungen; mir scheint, dafs dabei Fibrin mit ausgeschieden wird und die Weigert'sche Reaktion nur deshalb nicht immer gelingt, weil so viel Blut dem Fibrin beigemengt ist. Ich habe also den Eindruck ganz sicher aus den Schilderungen der Litteratur bekommen, dafs die Zellen der Langhans'schen Schicht so lange sie von uns allen als solche anerkannt werden, in Bluträumen der Geschwulst, wahrscheinlich nur in solchen venöser Art, liegen.

Das choriale Syncytium, solange man seinen Begriff streng begrenzt, liegt sicher stets in Gefäfsen (s. Fig. 84). Natürlich liegt es in den Fällen, in denen es mit Langhans'schen Zellen und Mesoderm zugleich gefunden wird, in Gefäfsen, aber in andern Fällen, in denen man besser von syncytialen Riesenzellen als von Syncytium sprechen sollte, trifft dies nicht zu. In dieser Beziehung verweise ich auf die

Abbildungen von Nikiforoff und Gebhard, die denen der Fälle von Eiermann-Holleman zu entsprechen scheinen. Nur liegt das Syncytium in einem aus grofsen Zellen verschiedener Form zusammengesetzten Gewebe, manchmal so, dafs man die neuerdings ausgesprochene Vorstellung von Pfannenstiel, es handle sich um Endotheliome, damit begründen könnte. Noch deutlicher trifft dies für Marchand's Fall II zu, in dem deutlich

Fig. 83.

Aus Marchand's Fall von Deciduoma malignum. s Syncytium. ns nekrotische Masse. l Leukocyten. bg Bindegewebe. c zellige Geschwulstmasse. n degenerierte Kerne im Syncytium.

Syncytium in dem Bindegewebe liegt, und ebenso in Tannen's Fall. Ich zweifle nach den Arbeiten Marchand's und Pels Leusden's keinen Augenblick an dem auch physiologischer Weise vorkommenden Befund „syncytialer Riesenzellen“ im Bindegewebe. Alles dies hat grofse Bedeutung für uns: darf man annehmen, dafs verschiedenartige Zellen syncytiale Charaktere erhalten können, so fällt die Spezifität des Syncytiums fort und erscheint die Möglichkeit der Umwandlung auch anderer Zellen, z. B. derjenigen einer schon vorhandenen Geschwulst, wenigstens nicht ausgeschlossen und damit ist

es verständlich, dafs auch ohne andere fötale Bestandteile Syncytium oder besser Gebilde mit syncytialen Charakteren in diesen Geschwülsten aufserhalb der Gefäfse vorkommen.

Mesoderm, choriales Syncytium und Zellen der Langhans'schen Schicht liegen nur in Bluträumen, „syncytiale" Zellen auch im Bindegewebe.

Eigentümlich ist hierbei das Verhalten der fötalen Gewebe im Blutgefäfs der Mutter; an einzelnen Stellen liegt es ganz frei, mit der Wand in gar keiner Berührung, doch meist gelingt es auf Reihenschnitten den Nachweis zu erbringen, dafs die fötalen Massen irgendwo an der Gefäfswand aufsitzen und zwar fixiert durch Koagulation. Dabei sieht

Fig. 84.

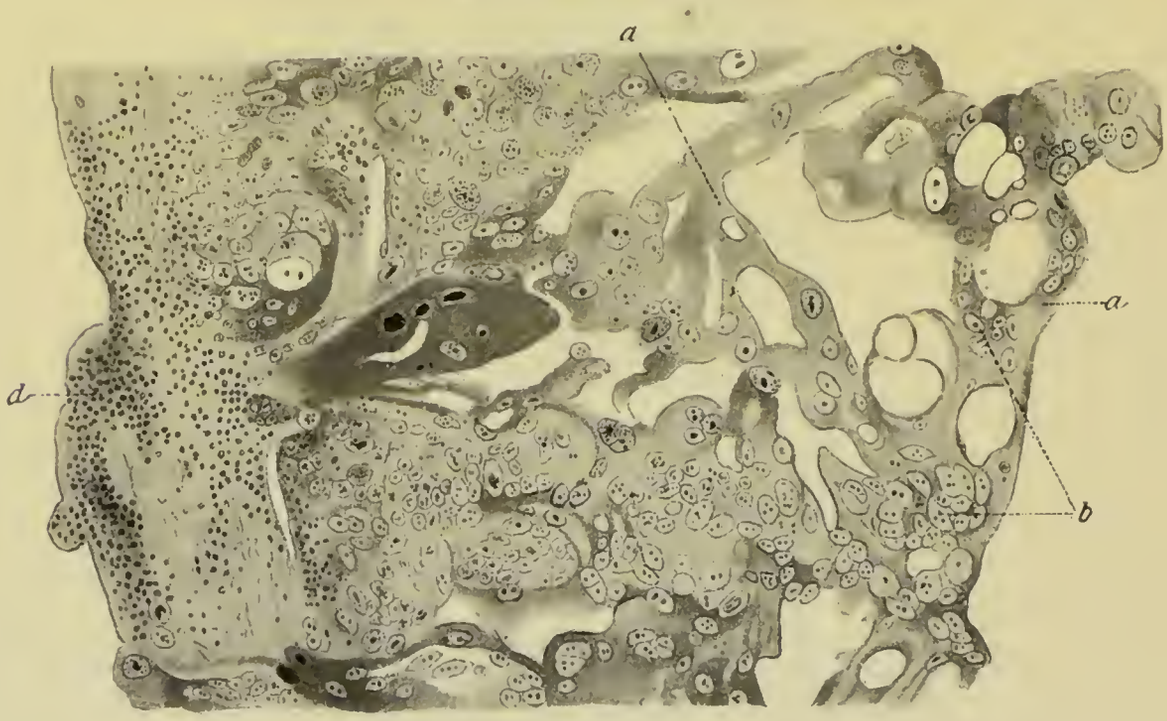

Deciduoma malignum von v. Franqué. a Syncytium. b Langhans'sche Schicht. d Uterusgewebe.

man Mitosen in den Zellen der Langhans'schen Schicht in dem freien Teil, niemals in dem Coagulum. Zwar liegen einzelne grofse Zellen, die man, ohne den Verhältnissen Gewalt anzuthun, wohl als Reste von eingeschlossenem Syncytium oder Langhans'schen Zellen ansehen kann, in den Gerinnseln; aber Zeichen von Leben, von Mitosen, von Glykogen, sind hier nicht mehr vorhanden; sie sind im Absterben. Auch E. Fraenkel giebt ausdrücklich an, dafs die aus fötalem Gewebe bestehenden Geschwulstmassen ausschliefslich in den Gefäfsbahnen wuchern, sie liegen auch nach ihm zuerst frei in dem Gefäfslumen; nur durch die „chorialen Wanderzellen" läfst er die Geschwulstmassen aus dem Gefäfslumen in das Bindegewebe hineinwachsen und zwar nur an den Stellen, an denen die Geschwulst an der Gefäfswand haftete.

Da ich gerade hier an den sicher als fötal aufzufassenden Teilen Wucherung vermifste, vielmehr den Eindruck von absterbendem Gewebe hatte, so bin ich nicht imstande diesen Schlufs aus dem anatomischen Nebeneinander auf das Nacheinander mitzumachen, halte vielmehr die „chorialen Wanderzellen" für nicht identisch, für nicht eines Ursprunges mit den fötalen Elementen in den Gefäfsen, vielmehr hier für Sarkomzellen.

Bemerkenswert ist ferner, dafs in den Gefäfsen manchmal nur Langhans'sche Schicht und Syncytium, ohne Mesoderm, vorkommt; wir können uns das jetzt ganz gut erklären, wie wir sehen werden; aber soweit kann ich nicht gehen, wie E. Fraenkel es will, die Fälle, in denen man nur „choriale Wanderzellen", also nur Bindegewebserkrankung findet, durch Nekrose resp. Ausräumung der typischen Geschwulstknoten zu erklären.

Fasse ich also das bisher Festgestellte zusammen, so finden wir erstens in den Venen dieser Geschwulstart fötale Elemente und zwar Mesoderm, Zellen der Langhans'schen Schicht und choriales Syncytium zusammen, oder Zellen der Langhans'schen Schicht mit chorialem Syncytium, und zweitens im Bindegewebe dieser Geschwülste Zellen mit syncytialem Charakter, Sarkomzellen, sogenannte syncytiale Riesenzellen, eigentümlich gestaltete grofse Spindelzellen, ferner kleinzellige Infiltration, nekrotischen Zerfall u. s. w.

Eklatant fötale Elemente sind nicht in allen Geschwülsten gefunden worden. Syncytium mit einem gegen das fötale mehr oder weniger stark veränderten Charakter oder wenigstens syncytialer Charakter von im Bindegewebe liegenden Zellen kam stets vor.

Hiernach mufs man schliefsen, dafs die fötalen Elemente in der Geschwulst gefunden werden können, aber nicht müssen, dafs diese also nicht das Hauptcharakteristikum der Geschwülste darstellen können, vielmehr ist der Befund von Syncytium oder besser von Zellen mit syncytialem Charakter regelmäfsig. Nimmt man aber dies letztere an, so haben wir nichts anderes vor uns als einen Prozefs, unter dessen Einflufs Zellen verschiedener Herkunft syncytiale Charaktere annehmen können; einer der Vorgänge, durch den diese Eigentümlichkeit eintritt, ist die Schwangerschaft und da die Anamnese in allen Fällen zeigt, dafs eine Gravidität mehr oder weniger lange der Erkrankung vorausging, so liegt es am nächsten, anzunehmen, dafs der Charakter der Erkrankung darin beruht, dafs unter ihrem Einflufs gewisse Gewebe im Uterus syncytiale Eigenschaften annehmen, resp. auch nach dem Ende der Schwangerschaft noch behalten. Warum nun hier dies eintrat, ist schwer zu bestimmen und vor allem taucht die Frage auf, ob eine primäre Erkrankung des Eies hierzu Veranlassung war, oder ob etwa der Uterus vorher krank war.

Für die letztere Möglichkeit scheinen direkte Thatsachen als Stütze zu dienen, die man früher dagegen anführte

Blasenmole und ihr Verhältnis zum Deciduom.

In den Krankengeschichten findet sich nämlich sehr vielfach die Angabe, dafs dem Deciduom eine Blasenmole vorausging. Ohne die ganze Literatur dieser Erkrankung hier besprechen zu können, ist wenigstens die Darstellung der Pathogenese derselben nötig. Ohne weiteres liegt es doch nahe, dafs aus dem Myxoma chorii, also aus einer Geschwulstart, ein andere entsteht! Über den Zusammenhang gehen allerdings die Ansichten weit auseinander; die einen nehmen die Blasenmole als Ursache und Ausgangspunkt der Erkrankung an, und wenn keine Blasenmole vorausging, so ist die Retention selbst normaler Zotten die Veranlassung dazu, dafs sie wachsen und demnächst degenerieren; die anderen, zu denen ich mich rechne, nehmen an, dafs schon die Entstehung der Blasenmole bedingt wurde durch eine Krankheit, welche demnächst im weiteren Wachstum das Bild des malignen Deciduosarkoms bewirken kann.

Die erste Ansicht der malignen Degeneration einer Blasenmole hatte solange etwas mehr Begründung, als wir mit Virchow noch von einem Myxoma chorii sprechen konnten. Wir verdanken es aber Marchand, dafs wir das nicht mehr können. Er selbst scheint mir aber hierbei nicht konsequent genug zu sein; das Myxom im Sinne der Geschwulstlehre existiert für ihn nicht mehr, dieses Wort greift auch L. Fraenkel, der erst Virchow's Ansicht wohl zu vertreten schien, auf, aber ich begreife nicht, was übrig bleibt. Die Bezeichnung „om" heifst Geschwulstbildung, bleibt das Myxom nicht mehr Geschwulst, so weifs ich noch nicht, was an die Stelle tritt. Nun konnte ich weder in dem Gewebe, noch in der Flüssigkeit, die an Stelle desselben trat, Schleim nachweisen; also fällt auch die erste Silbe des Myxoms, wenigstens für einen von mir sehr genau untersuchten, also jedenfalls doch für einen Fall weg; der Schleim und die Geschwulst durch schleimhaltiges Bindegewebe kann also nicht der anatomische Charakter der Blasenmole sein[1]).

Aber was bleibt denn übrig? Marchand schildert die Veränderungen, die er am Zottenbindegewebe findet, als Nekrose oder auf dem Wege zur Nekrose befindlich, dabei allerdings Mitosen in den Zellen der Langhans-schen Schicht und Vermehrung des Syncytium.

Die Vermehrung und das Wachstum der Zellen der Langhans'schen Schicht in der nächsten Nähe vom Zottenstroma, welches auf dem Wege zum Absterben sich befindet, ist höchst auffallend und Veranlassung geworden zu der Annahme, dafs in der Vermehrung dieser Zellen die Ursache der Blasenmolenbildung liegt. Andererseits mufs man doch hervorheben, dafs die Gröfse der Blasenmole nicht durch die Wucherung dieser Zellen, sondern ausschliefslich durch die Vermehrung des Volumens des Zottenstromas bedingt wird,

[1]) Myxom will Marchand unterscheiden von myxomatös, weil letzteres Wort auch für „schleimig" gequollenes Bindegewebe gebraucht wird. Für berechtigt halte ich die letztere Anwendung nicht.

und diese ist nicht mehr anders zu deuten, als durch einen passiven Vorgang: durch Ödem[1]) des mesodermalen Teiles des Chorion. Der Zusammenhang zwischen diesem und dem Lebensvorgang auf der Aufsenseite der Zotte ist noch nicht festgestellt. Dafs eine gewisse Zeit lang die fötalen Teile ohne Leben des Fötus im Uterus bleiben können, ist bekannt; untersucht man retinierte Eier, so findet man das Stroma nicht selten in einem Zustand, wie bei Blasenmole; die Zellen der Langhans'schen Schicht gehen früh zu Grunde, wenn es sich um Verhaltung einzelner Zotten, die nach Art der Haftzotten in die Serotina eindrangen, oder die in koaguliertem Blut

Fig. 85.

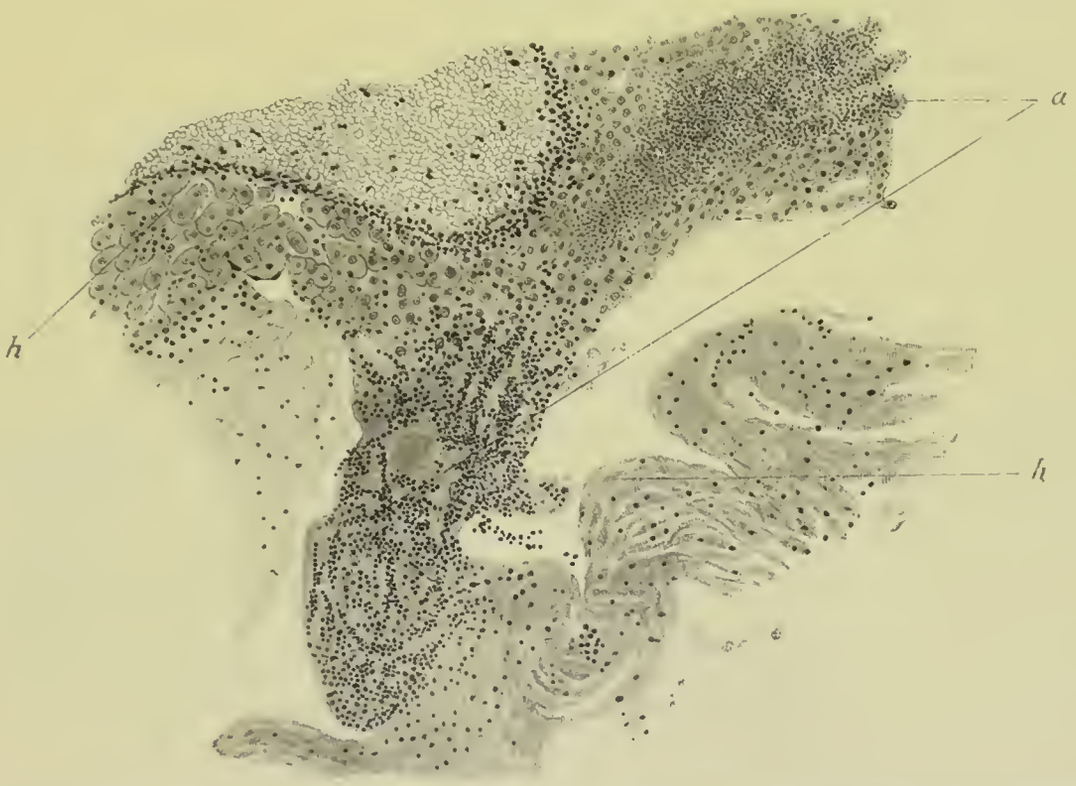

Entzündete Decidua vera von einer Blasenmole. a kleinzellige Infiltration von verschiedener Form. h Deciduazellen.

liegen, handelt. Die Möglichkeit von Lebensvorgängen in diesen Zellen, solange sie frei im kreifsenden mütterlichen Blut liegen, ist nicht von der Hand zu weisen; verlegen wir doch Lebensvorgänge während der Eientwickelung, bevor ein Kreislauf stattfindet, gerade in diese Zellen und sehen wir doch an jugendlichen Eiern sehr starke Wucherung, wie man z. B. an den Abbildungen Siegenbeek van Heukelom's[2]) sieht.

Die ursprüngliche Erkrankung verlegt Marchand bei Blasenmole in das Ei, die entzündliche Infiltration der Serotina hält er für sekundär, aber

1) Marchand: Wucherung mit hydropischer Quellung.
2) Arch. f. Anat. u. Phys. Anat. Abt. 1898.

Virchow schon sprach von einem irritativen Zustand der Decidua als Ursache der Myxombildung, ebenso spricht sich Waldeyer und Jarotzky aus, und endlich Storch in seiner nicht genug gewürdigten Arbeit über das Myxoma fibrosum: er fand Veränderungen auch an Zotten aufserhalb des Tumors und führt gleichfalls den Prozefs auf einen irritativen Prozefs im Endometrium zurück.

Vollends wird mir diese Annahme zur Notwendigkeit, da ich auch in der Vera diese Veränderungen direkt sah (siehe Fig. 85).

Eine sekundäre Veränderung der Serotina durch ein krankes Ei mag ja möglich sein, wenn sie mir auch nur im beschränktem Mafse erwiesen scheint, aber eine sekundäre Erkrankung der Vera scheint mir unmöglich anzunehmen; aus diesem Befund mufs man direkt schliefsen, dafs die Vera, also das Endometrium, ursprünglich, also vor der Schwangerschaft krank war, und dann liegt in dieser Erkrankung die Ursache der Blasenmole.

Welcher Art diese Erkrankung gewesen sein mufs, darüber wissen wir nichts; die Veränderung der Vera, welche wir auf Fig. 85 abbilden, ähnelt in gewissem Grade derjenigen, die man bei Endometritis findet, aber die Infiltration ist diffuser, dabei hat Chromatolyse statt; kurz, Unterschiede sind nicht zu verkennen. Auch halte ich es nicht für notwendig, dafs nur eine Art der Veränderung regelmäfsig die Blasenmole bedingt, endlich ist es auch eigentümlich, dafs jedenfalls nur äufserst selten Blasenmole wiederholt bei derselben Frau sich fand. In einem meiner Fälle fand Emanuel[1]) Mikroorganismen in der Decidua.

Nehme ich aber als Ursache der Blasenmole eine präexistierende Erkrankung des Uterus an, und sehe ich, dafs dem Deciduom die Blasenmole oft vorausging, so ist von den beiden oben aufgeführten Eventualitäten die Annahme einer Erkrankung des Eies als Ursache des Deciduoms nicht mehr möglich; mit der Zurückweisung der Virchow'schen Erklärung der Blasenmole als Myxom fällt auch die Analogie mit der Geschwulst, es bleibt nur die Möglichkeit auch für das Deciduom, dafs vor dem Eintritt der Schwangerschaft schon der Uterus krank war.

Zu den verschiedenen Formen der Veränderungen des Endometriums, die Blasenmolen machen können, gehört die Geschwulstbildung, welche uns hier beschäftigt.

Vor der Konzeption bestand sie, wahrscheinlich safs sie in der Wand mehr oder weniger nahe der Oberfläche; sekundär hatte sich das Endometrium verändert, Konzeption tritt ein, das Ei kann gesund bleiben, kann erkranken, kann sich zu einer Blasenmole umwandeln, die Geschwulst wächst, selbst wenn sie noch klein war, unter dem Einflufs der Schwangerschaftshyperämie und vielleicht verändert sich ihre Struktur auch durch eine Umwandlung der bindegewebigen Elemente in der Geschwulst in Deciduazellenähnliche, syncytiale.

[1]) Zeitschr. f. Geb. u. Gyn. Bd. 31, p. 193.

Nach der Ausstofsung des Eies bildet sich das erreichte Wachstum der Geschwulst nicht wieder zurück, je nach der schon erreichten Gröfse kommt es zu schnellem oder langsamerem Fortschreiten und so erkläre ich die grofsen Verschiedenheiten im klinischen Verlauf, besonders auch die verschieden lange Zeit des Auftretens der Krankheit nach der Geburt; Teile des Eies bilden scheinbare Metastasen auf dem Wege der Blutbahnen.

Marchand's Befund bestätige ich im wesentlichen, nur in der Deutung mufs ich von ihm abweichen.

In der Zotte befindet sich nach ihm ein Hohlraum ohne scharfe Grenzen; das ihn umgebende Zottenstroma ist meist nicht mehr färbbar, erst das mehr peripher gelegene

Fig. 86.

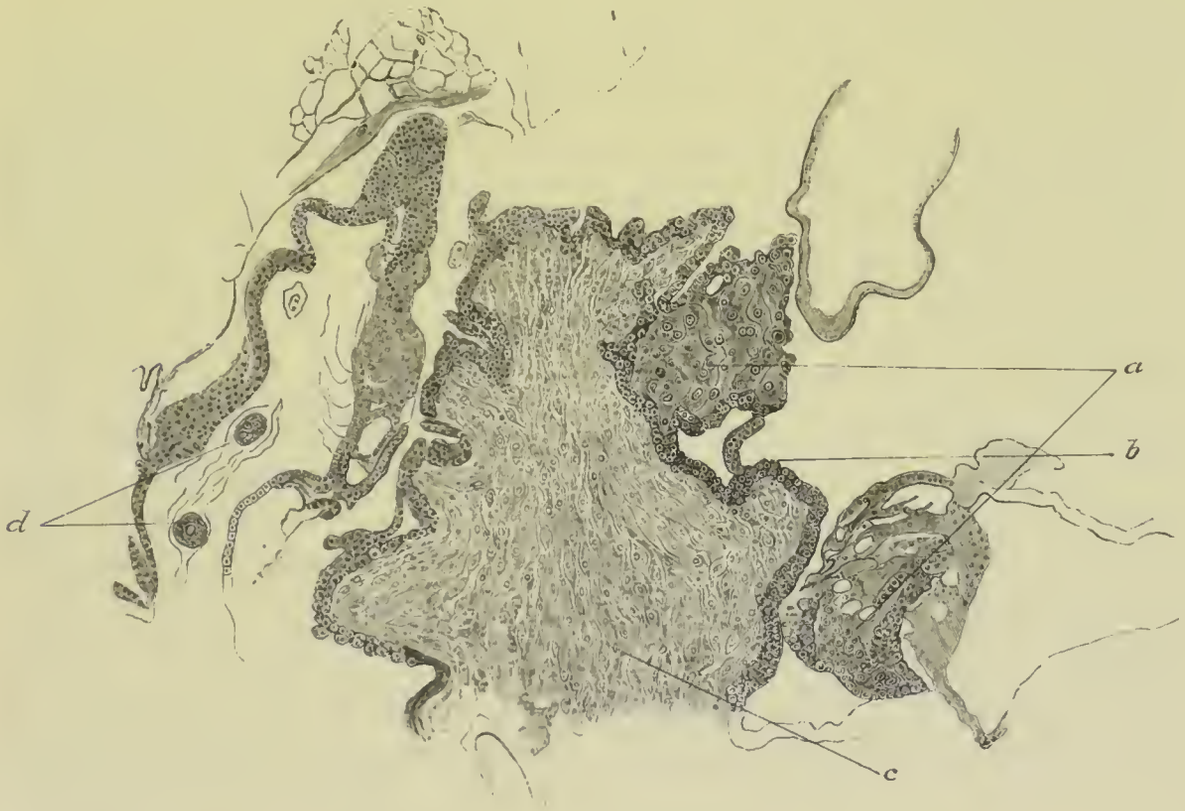

Aus einer Blasenmole (z. T. nur Skizze). a Syncytium z. T. mit Vakuolen. b Zellen der Langhans'schen Schicht. c Zottenstroma, noch nicht mit Hohlraumbildung. d grofse Zellen im Zottenstroma. e Zotten schon mit Hohlraum.

Gewebe zeigt Kernfärbung. Das central gelegene Stroma machte auf Marchand den Eindruck, als ob es ganz oder fast ganz abgestorben und in Verflüssigung begriffen sei. Die Langhans'sche Ektodermschicht ist meist zweireihig zu erkennen, das Syncytium ist vermehrt, zeigt stellenweise Vakuolenbildung; serotinale Riesenzellen dringen bis in die Muskulatur. Aufserdem beschreibt Marchand, dafs in der Decidua an verschiedenen Stellen kleinzellige Infiltration besteht.

Drei Blasenmolen, welche ich selbst neuerdings genau mikroskopisch untersuchte, bringen mich in die Lage, den Befund Marchand's im wesentlichen zu bestätigen: Auch ich sah bei der mikroskopischen Untersuchung (Fig. 86) im Innern der Zotten verschiedene Bilder; in einigen fand ich einen deutlichen Hohlraum, der sich nicht als präformiert etwa

durch Anwesenheit von Epithelien darstellte, sondern als Gewebslücke. Andere Zotten, besonders kleinere, zeigten keinen Hohlraum, vielmehr waren die Bindegewebszellen weit auseinandergerückt, das Zwischengewebe erschien ödematös. Mikrochemisch ergab sich Fibrinreaktion positiv für den Inhalt der Hohlräume, Mucikarmin erwies sich negativ für das Zottenbindegewebe.

Die Oberfläche der Zotten war verändert gegen die Norm und zwar war die Langhans'sche Schicht ebenso wie das Syncytium beteiligt. Die Charaktere dieser Veränderungen sind schwer zu beschreiben, ohne gleichzeitig ein Urteil über dieselben auszusprechen.

Die Langhans'sche Schicht zeigte sich meist zweireihig, das Syncytium war stark vermehrt, auf der freien Oberfläche bildete es zahlreiche, verschieden grofse Vorsprünge, die zum Teil der bei jungen Eiern gefundenen Anordnung entsprach, zum Teil aber durch die grofse Zahl beinahe regelmäfsig gebildeter, fast polypöser Vorsprünge abwich. Vakuolenbildung war weniger vorhanden.

Weiter aber war der auffallendste Befund eine stark entzündliche Veränderung der Decidua serotina wie vera. Beide waren gegen die Norm nicht verdickt, zeigten aber kleinzellige Infiltration in einer von anderen Fällen von Endometritis in der Schwangerschaft abweichenden Form: die Zellenanhäufung hatte weder strichförmig, noch etwa keilförmig, sondern in rundlichen Flecken stattgehabt und dabei zeigte sich eine eigentümliche diffuse Färbung auch der Intercellularsubstanz an diesen erkrankten Stellen.

Ich prüfte weiter die Frage nach dem Inhalt der Bläschen. Die Aufsenfläche eines isolierten, abgeschnittenen Bläschens der eben ausgestofsenen Mole legte ich auf Filtrierpapier und trocknete sie durch leichtes Umherwälzen ganz ab. Nichts von Flüssigkeit war mehr vorhanden. Dann schnitt ich mit einem scharfen Messer sehr schnell die Blase auf, sofort war das Filtrierpapier in einiger Ausdehnung mit Flüssigkeit getränkt. Dies wiederholte ich an verschiedenen kleinen und gröfseren Bläschen und hatte regelmäfsig dasselbe Ergebnis. Flüssigkeit trat beim Aufschneiden aus.

Die chemische Untersuchung machte ich im physiologischen Institut der Leidener Universität. Das Ergebnis fafste Herr Kollege Einthoven, wie folgt, zusammen: beim Anstechen kommt der Inhalt nicht sofort heraus, erst beim Öffnen mit dem Messer entleert er sich schneller; die Flüssigkeit ist klar und fadenziehend. Essigsäurezusatz bewirkt keine Trübung, auch mikrochemisch war das Resultat sicher negativ, es enthielt die Flüssigkeit kein Mucin. Wohl aber fielen die Reaktionen auf Eiweifs positiv aus. Essigsäure und Ferrocyankalium bewirkten einen Niederschlag, das gleiche positive Resultat ergab die Eiweifsreaktion von Heynsius.

Ich kann wohl hinzufügen, dafs dieses Ergebnis der chemischen Untersuchung des Inhaltes der Bläschen mit der Untersuchung von Gscheidlen[1]) im wesentlichen übereinstimmt.

Marchand spricht sich über die Natur der Blasenmole sehr vorsichtig aus; die primäre Erkrankung des Ei's bleibt ihm das Wahrscheinlichste. Aber die von ihm gefundene kleinzellige Infiltration der Serotina in Verbindung mit der gleichzeitigen Erkrankung auch der Vera, führt mich dazu, die Virchow'sche Anschauung von dem Reiz, der von der mütterlichen Schleimhaut ausgeht, wieder anzunehmen. Waldeyer und Jarotzky haben bei ihrem Fall dieselbe Vorstellung, sie wird zur Gewifsheit, wenn man auch die Vera erkrankt findet. Schon die kleinzellige Infiltration der Serotina ist in dieser Beziehung bedenklich; bei Retention eines toten Ei's sieht man wohl Einwandern mütterlicher Elemente in die nekrotischen Zotten, nachdem das Epithel zu Grunde ging und Fibrin die Zotten einhüllte, aber die Annahme

[1]) Arch. f. Gyn. Bd. 6, p. 292.

der Entzündung der Serotina durch das Ei hat immer etwas Bedenkliches; seit aber auch die Vera sich krank erwies, ist mir die primäre Erkrankung des Endometrium sicher. Weiter bleibt aus Marchand's Arbeit aber alles bestehen, die Nekrose der Zotten und die Degeneration des Syncytium, nachdem dieses und die Langhans'sche Schicht sich zuerst vermehrt hatten. Die Schwierigkeiten der Deutung des Krankheitsbildes sind damit noch nicht ganz gelöst, die verschiedenen Arten der Veränderung des Endometrium, welche zur Blasenmole führen, sind uns noch unbekannt, und die Erkrankung des Ei's welche in dieser Form der Nekrose der Zotten endigt, ist auch noch nicht bekannt. In ersterer Beziehung sind eine Reihe von Vorgängen bekannt, aus denen man schliefsen darf, dafs es hier ähnlich ist, wie mit der Endometritis: man findet Endometritis bei Myom und bei Ovarialerkrankungen, aber ebenso als einfache Schleimhauterkrankung des Uterus; ebenso wird eine eigentümliche Veränderung des Endometrium zu Blasenmole führen, aber diese selbst kann durch Tumoren im Uterus bedingt sein, vielleicht auch durch allgemeine Ernährungsstörungen, Nephritis etc.

In Bezug auf die Anatomie der Blasenmole kann man ja hervorheben, dafs die Veränderungen der Bekleidung der Zotten und die Deciduaerkrankung noch nicht ganz die Eigentümlichkeit der Erscheinung erklärt. Am wahrscheinlichsten scheint immer noch, dafs der Zustand, den wir bei der Ausstofsung der Mole vor uns erblicken, das Endresultat eines chronischen Prozesses gewesen ist; Störung der Ernährung der Zotten, Verringerung der Dicke der Decidua, Verhinderung der Rückkehr der Flüssigkeit und ähnliches kann man heranziehen wollen. Die Flüssigkeitsansammlung im Zottenstroma würde daher das Ende eines Zottenödems sein und diese Flüssigkeit kann vielleicht von der Mutter herrühren, so gewifs wir wissen, dafs in durch bestimmte Art von Endometritis abgestorbenen Abortivieren bei ganz kleiner Frucht viel Flüssigkeit in der Eihöhle ist, die von der Mutter herrühren mufs.

Fraenkel hat kurz vor dem Bekanntwerden von Marchand's Arbeit eine Untersuchung über elf Blasenmolen mitgeteilt, er spricht im Text noch von Myxom des Stromas der Zotten, fügt aber in einer Anmerkung nach Marchand's Arbeit hinzu, „freilich nicht im Sinne der Geschwulstlehre." Er findet ferner mit grofser Regelmäfsigkeit freie Wucherungen des Syncytiums und der darunter liegenden Zellschicht der Zotten; diese Wucherungen sind histologisch den Elementen der Deciduasarkome gleichwertig, von diesen läfst er das Deciduoma malignum ausgehen.

Besonders wichtig aber ist die Frage der destruierenden Blasenmole — sie ist unserer Meinung nach jetzt sehr einfach zu beantworten. Ein Teil der unter diesem Namen beschriebenen Fälle ist die Erkrankung, welche Saenger als Sarcoma deciduocellulare, wir als malignes Deciduom bezeichnen, ein anderer Teil ist nichts weiter als mechanisches Fortgeschwemmtwerden der veränderten Zotten auf dem Wege der Blutbahnen, hierher gehört Waldeyer-Jarotzky's Fall, sowie der von Krieger und neuerdings der von Pick, ein dritter Teil ist Blasen-

mole in dem interstitiellen Teil der Tube; dahin gehört wahrscheinlich der Fall von Volkmann und der von Wilton.

Die nähere Ausführung der Gründe, aus denen wir hier die destruierende Blasenmole nicht getrennt von dem Deciduom besprechen, würde kaum nötig sein für die Kritik, die wir an Volkmann's und Wilton's Fälle anlegen. Über Wilton's Fall ist nichts zu sagen, als dafs in ihm die Uterushöhle leer war und von ihr die Höhle, in der die Blasenmole lag, durch ein Septum getrennt war; beides tritt auch in Volkmann's Fall hervor, in diesem aber ist die von C. Ruge für interstitielle Schwangerschaft als Characteristicum angegebene Drehung des Fundus vorhanden, die es klar macht, dafs der Fall von Volkmann sehr wahrscheinlich auch so zu deuten ist, und dies um so mehr, seit wir aufser zwei alten Beobachtungen von Wenzel[1]) und Otto[2]) einen sicheren Fall von Blasenmole in der Tube von W. A. Freund[3]) kennen. Für die Fortschleppung der Blasenmole in die Venen ist seit Pick's Veröffentlichung[4]) nichts weiter zu beweisen nötig. Er machte eine sehr wichtige Beobachtung; er fand bei einer mit Blasenmole schwangeren Frau neben der Scheide eine Geschwulst, die er excidierte; es fanden sich Blasenmolenzotten in Venen liegend als Bestandteil der Geschwulst. Die Gutartigkeit der Krankheit zeigte sich dadurch, dafs demnächst nach der spontanen Austofsung der Blasenmole nichts geschah und trotzdem die Frau gesund blieb. Hier wuchs die Blasenmole nicht bis in das paravaginale Gewebe, sondern sie wurde in paravaginale Venen hingeführt; gilt das erst einmal für Pick's Fall, so ist kein Grund einzusehen, weshalb man dies nicht auch für die uterinen Venen in Waldeyer-Jarotzky's Fall annehmen soll. Von den weiteren Fällen, die man an der Hand der Beschreibung kritisieren kann, rechne ich Zahn's Beobachtung nicht hierher, dagegen sehe ich von Kahlden's Fall als ein malignes Deciduom an.

Zahn's Fall betraf eine 43 Jahre alte Witwe, Mutter von fünf Kindern. Wegen Ileus wurde die Laparotomie gemacht und eine Hyperämie der Darmserosa mit Ausdehnung der Därme gefunden; bei dem Herausheben der im Becken gelegenen Darmschlingen entleerte sich eine grofse Menge blutiger, braunschwarzer, fötid riechender Flüssigkeit — am Darm zeigten sich keine Veränderungen, es bestand also eine septische Peritonitis im Becken, die sich nur erklären läfst durch die bei der Sektion gefundene Perforation des Fundus uteri hinten und links; im Douglas'schen Raum fanden sich schmutzige Pseudomembranen; in der Perforationsöffnung lag eine rötliche Masse von höckeriger Oberfläche; 10 mm oberhalb des inneren Muttermundes ist das Endometrium verdickt, wulstig, hyperämisch, im linken Uterushorn liegt eine weiche, gefäfsreiche Geschwulst an der vorderen Wand, die sich bis an die Vertiefung an der hinteren Wand, die mit der Perforation zusammenhängt, fortsetzt; der Fundus uteri ist an der Geschwulst selbst verdünnt.

Die genauere Untersuchung zeigt, dafs die Geschwulst ein Placentarpolyp war, das eigentliche Tumorgewebe entspricht der Placenta uterina, die in den Bluträumen ent-

1) Ältere Erf. Wiesbaden 1893, p. 85.
2) Diss. Greifswald 1871.
3) Centralbl. f. Gyn. 1889, p. 690.
4) Berl. klin. Wochenschr. 1897, Nr. 49.

halteneu Gebilde sind Chorionzotten. Zahn nimmt an, dafs die letzteren sich nur erhalten haben, während die Decidua wucherte. Die Perforation erklärt Zahn durch Druckschwund, der sich an der der Geschwulst gegenüberliegenden Wand geltend machte.

Man bringt diesen Fall neuerdings mehrfach mit dem Deciduoma in Verbindung. Auf mich machte seiner Zeit schon der Fall den Eindruck eines kriminellen Abortus, auch jetzt kann ich nicht ganz davon zurückkommen; de Monchy[1]) hat eine Perforation oder besser Usur des Uterus durch eine Geschwulst publiziert, aber dabei handelt es sich doch um ganz andere Verhältnisse. Will man Zahn's Fall durch Tumorwachstum erklären, so bleibt die jauchige Peritonitis unerklärt; bei den bisher bekannten malignen Placentarpolypen erfolgte doch das Wachstum an der Basis, hier müfste man eine ganz besondere Form der Druckusur annehmen.

Jedenfalls aber liegt bei der Schwierigkeit des Falles kein Grund vor, ihn als ein Deciduoma malignum anzusehen oder als eine maligne oder benigne Chorion- oder Deciduageschwulst. Ich lasse ihn hier unberücksichtigt, reihe dagegen v. Kahlden's Fall einfach in die malignen Deciduome ein.

v. Kahlden beschreibt eine polypöse Wucherung von der Ausdehnung einer Kinderhandfläche, die sich mit unebener, blumenkohlartiger Oberfläche über die übrigens blasse Schleimhaut erhebt. Die innerste Schicht dieses Polypen bestand aus Fibrin in eigentümlicher, von ihm genau geschilderter Anordnung. Hie und da schieben sich zwischen die Fibrinbalken spindelförmige Zellen ein, die nach der Muskulatur zu ziehen, ferner finden sich hier grofse epithelähnliche Zellen. Nach der Mitte des Präparates zu sieht man das Uterusgewebe sehr gefäfsreich, innerhalb der Muskulatur liegen Zellennester mit Zellen von besonderer Gröfse, die Zellkerne färben sich intensiv; die Zellnester erheben sich zapfenförmig in Hohlräume und sind hier von Blut umgeben; im Centrum der Zapfen findet sich Bindegewebe und in diesem bindegewebigen Gerüst liegt ein mit Blutkörperchen gefüllter Kanal. v. Kahlden deutet diese zum Teil in Fibrin liegenden Gebilde als Zotten. Das Uterusgewebe in der Umgebung ist nicht unverändert, es ist hier auch von auffallend grofskernigen Zellen durchsetzt. Die Zellennester machen auf ihn den Eindruck, dafs sie in einem Gefäfse liegen.

Er fafst die Erkrankung so auf, dafs Chorionzotten in die Venen des Uterus vorgedrungen und dort weiter gewuchert sind; als Ausgangspunkt der Wucherung nimmt v. Kahlden einen Placentarpolypen an.

Mit diesem Fall kann man sich am leichtesten abfinden, wenn man ihn einreiht unter die hier besprochenen Fälle; er ist sehr genau geschildert, der einzige bedenkliche Punkt ist die Gefäfsentwickelung in den Chorionzotten, die in Wucherung begriffen sind; das erweckt mir gewisse Bedenken, da es sich nur um Verhaltung kleiner Eiteile gehandelt hat, also eine lebende Kraft, die diese Gefäfse mit Blut füllen sollte, nicht besteht; der Autor selbst spricht von Hineinwachsen von mütterlichen Gefäfsen in die Zotten; ich halte es für besser, anzunehmen, dafs diese von der Mutter vaskularisierten „Zotten", soweit sie dies waren, ursprüngliche mütterliche Gewebe bildeten.

Zusammenfassung.

Die Betrachtung der Blasenmole, von der wir sehen, dafs sie in einer gewissen Zahl von Deciduomen der Erkrankung vorausging, führt dazu, in ihr nicht den Grund zur Entstehung des Deciduoms anzunehmen; da wir vielmehr die Blasenmole als eine sekundäre Veränderung des Ei's durch primäre

1) Diss. in. Leiden 1898.

Uteruserkrankung ansehen, so gelangen wir dahin, Gleiches für das Deciduom anzunehmen. Weiter ersehen wir aus der Beobachtung von Pick mit Sicherheit, dafs ohne maligne Bedeutung Zottenteile in die mütterlichen Venen hineingelangen und in denselben noch weiter verschleppt werden können.

Bisher bin ich auf die Frage der Herkunft des Zottensyncytiums — dafs syncytiale Umbildung anderer Zellen möglich ist, dürfte zur Genüge besprochen sein — nicht eingegangen: sie ist für uns an sich nicht wichtig. Das Zottensyncytium, welcher Herkunft es auch ist, liegt jedenfalls im intervillösen Raum, also im mütterlichen Blut. Es wird in den Fällen, in denen es mit Zellen der Langhans'schen Schicht oder mit diesem und mit Mesoderm in der Geschwulst gefunden wird, anzunehmen sein, dafs es von Zotten herstammt, es ist mit den anderen Zottenteilen zugleich hineingeschwemmt in die mütterlichen Gefäfse. Ob dabei sein Ursprung mütterliches Epithel oder Endothel, oder fötales Ektoderm war, bleibt gleichgültig; aus verschiedenen Gründen halte ich das Zottensyncytium für eine Umbildung aus Zellen der Langhans'schen Schicht; aber für die Deutung der Geschwulst ist es gleichgültig.

Die in den Gefäfsen liegenden fötalen Teile inkl. Syncytium sind sicher nicht wesentliche: sie sind in die Gefäfse eines kranken Uterus hineingelangt, die ursprüngliche Krankheit des Uterus ist die Hauptsache.

Die Deutung dieser Krankheit als Sarkom verlangt aber noch eine Besprechung.

Die Uterusschleimhaut befand sich in verschiedenem Zustand; aus der Durchsicht der Literattur habe ich entnommen, dafs es sich dabei um jedenfalls nicht gleichmäfsige Veränderungen handelt. Mit den Epithelien der Schleimhaut aber kann man die Neubildung nicht mit Sicherheit in Verbindung bringen, Saenger und nach ihm noch einige Autoren legen Wert auf den Zusammenhang mit dem bindegewebigen Teil des durch die Schwangerschaft veränderten Endometrium, also mit Deciduazellen.

Ich selbst hatte s. Z. die Vorstellung mir gebildet, dafs die Erkrankung von den Epithelien ausging und aus mancherlei Ähnlichkeit in der Anordnung die Erkrankung als Carcinom angesprochen, bin aber nunmehr davon zurückgekommen.

Die Uterusschleimhaut ist in ihrer Zusammensetzung mannigfachen Wechseln unterlegen; je nach der Zeit, welche nach der letzten menstruellen Blutung verging, finden wir An- und Abschwellung derselben, wir nehmen an, dafs das Ovarium die hauptsächlichen Veränderungen darbietet, das Endometrium sich also nur sekundär verändert. Auch das im Uterus oder in der Tube sich einbettende Ei ruft bestimmte Umwandlungen desselben hervor. Erkrankungen, die im Ovarium entstehen, rufen sekundäre Uterusblutungen, also wohl auch Endometriumveränderungen hervor, ein in der Wand des Uterus sich entwickelndes Myom führt zu bestimmten Umwandlungen auf der Schleimhaut, eine Schädlichkeit, welche die Schleimhaut direkt trifft, kann natürlich

katarrhalische Entzündung bedingen. Unter den verschiedenen normalen und kranken Zuständen finden wir also Veränderungen des Endometrium, deren Kenntnis allerdings noch nicht in allen Punkten in der wünschenswerten Weise geklärt ist. Eine maligne Geschwulst an der Cervix ruft eine intensive, allerdings gutartige Erkrankung auch des Endometriums hervor. Die Veränderungen des Endometriums bei Sarkom in der Wand, bei Myosarkom, sind uns noch unbekannt.[1])

Eine Einbettung des Ei's ist auch möglich bei kranken Genitalien. In dieser Beziehung ist die Schwangerschaft bei Endometritis am bekanntesten: ich halte für die überwiegende Mehrzahl dieser Fälle die Annahme des Vorhandenseins der Endometritis vor der Schwangerschaft für richtig; aber nicht nur hierbei ist Schwängerung eines kranken Uterus möglich, auch Myom des Corpus, Carcinom der Cervix, gutartige und bösartige Ovarientumoren sind kein Hindernis für den Eintritt einer Schwangerschaft. Bei all diesen Krankheiten aber ist das Endometrium, wie oben erwähnt, erkrankt. In einzelnen Fällen kommt es noch zum Austragen, in anderen dagegen zum Abortus; das Ei kann sekundär erkranken.

Bedingung für eine Einbettung des Eis ist eben das Vorhandensein einer, wenn auch nicht immer ganz normalen, Schleimhaut. Diese ist bei Fibrosarkom sicher vorhanden. Kommt es zur Schwangerschaft bei Carcinom der Cervix oder bei Myom des Corpus, so gehen diese Tumoren unter dem Einflufs der Schwangerschaftsauflockerung, auch abgesehen von den mechanischen Schädlichkeiten durch Torsion, eigentümliche Veränderungen ein, die Decidua ist anders als in der Norm. das Carcinom wächst schneller und unter stärkeren Blutungen, das Myom vergröfsert sich oft sehr erheblich. Nach der Schwangerschaft bilden sich manche Veränderungen zurück, insbesondere entsteht aus der Decidua wieder das kranke Endometrium, das Myom verkleinert sich wieder, aber cystöse Hohlräume, die sich hier bildeten, bleiben bestehen, maligne Degenerationen, die entstanden sind, nehmen ihren deletären Verlauf.

Ich halte den ausführlichen Nachweis folgender Thatsachen nicht mehr für nötig:

1. Das Endometrium ist oft bei Uterusgeschwülsten, Ovarienkrankheiten u. s. w., „sekundär" erkrankt.
2. Schwangerschaft ist trotz Erkrankung (primärer oder sekundärer) des Endometriums möglich, Abortus kann infolge dieser Erkrankung folgen, braucht es aber nicht.
3. Die Schwangerschaft verändert das anatomische Verhalten der Geschwülste.

[1]) Auf meine diesbezügliche Anfrage teilt mir Gefsner mit, dafs die Verhältnisse ähnlich liegen wie bei Myom; man findet regelmäfsig Veränderungen des Endometrium bald mehr glandulären, bald mehr interstitiellen Charakters. Auf der Höhe des Tumors ist die Schleimhaut oft atrophisch, doch hat er auch starke Drüsenwucherung, die fast an malignes Adenom erinnert, gesehen.

4. Die in der Schwangerschaft erreichte Veränderung bildet sich nur bei gutartiger Erkrankung wieder zurück.

Der weitere Schluſs ist nun einfach, verschiedene Erkrankungen des Endometrium, die uns im einzelnen nicht bekannt sind, die aber alle mit starker Entwickelung von Venen, und daher wahrscheinlich mit groſsem Blutreichtum einhergehen, können zur Blasenmole führen; Myom bei Blasenmole ist beobachtet, die Veränderung des Endometriums gleicht, wie es scheint, der bei Sarkom. Je näher das Fibrosarkom der Schleimhaut sitzt, desto stärker wird die Veränderung derselben sein. Eine maligne Erkrankung auch des Endometrium anzunehmen, ist nicht nötig, bewiesen ist sie nicht: deshalb komme ich von meiner Annahme der Einbettung in eine krebsige Schleimhaut zurück, und nehme nur die Einbettung in eine sekundär, aber an sich nicht maligne veränderte Mukosa an.

Kommt es zur Schwangerschaft, so wird sich das Fibrosarkom verschieden verhalten; safs es der Mukosa nahe, war diese stark verändert, so wird der Einfluſs der Erkrankung auf das Ei besonders stark sein, es kommt je nach der Art der Einbettung zum Abortus oder zur Blasenmole; safs der Tumor entfernter, so braucht das Ei nicht zu erkranken, es kann noch eine normale Geburt folgen. Die Geschwulst bleibt im Wachstum und die Geschwulstzellen verändern sich eigentümlich, sie nehmen einen syncytialen Charakter an. Ob in ähnlicher Weise sich das Endotheliom verhält, wissen wir nicht; möglich, ja nach einigen Präparaten nicht unwahrscheinlich ist es, daſs auch diese Geschwulst bei intakter Schleimhaut noch Schwangerschaft eventuell zuläſst; zeichnet sich doch auch diese Erkrankung durch Nichtmalignität der Schleimhaut aus. Ich gehe hierauf nicht besonders ein, weil ich z. B. bei Ziegler sehe, daſs er die Endotheliome mit zu den Sarkomen rechnet.

So kann ferner die Zeit der Entwickelung zwischen Schwangerschaft und Ausbruch der Malignität sehr verschieden sein. Daſs als erkrankte Schleimhaut auch die Tubenmukosa gelten kann, erregt kein Bedenken, zweimal ging dem Deciduosarkome Tubengravidität voraus.

Zu den eigentümlichen Veränderungen des Sarkoms gehört aber hier die Beimengung fötaler Bestandteile; nirgends ist das Verhalten wie bei einer normalen Entbindung, nirgends wächst die Zotte hinein in die Gewebe wie eine Haftzotte, sondern stets findet sich das fötale Gewebe in mütterlichen venösen Bluträumen. Der Vorgang, durch den es in dieselben hineingelangt, ist aber nicht aktiv; denn auch bei Blasenmole werden die eklatant nekrotischen Bindegewebsteile des Chorion mitgerissen, die Zellen der Langhans'schen Schicht können im Blut noch eine Zeitlang ernährt werden.

Auf die etwaige Einwendung, daſs durch das Vorhandensein der Eiteile die von mir als Sarkomzellen gedeuteten Zellen zu erklären seien, muſs auch eingegangen werden. Wir wissen ja, daſs durch die Anwesenheit einzelner Chorionzotten, die z. B. nach Abortus retiniert werden, die Uterus-

schleimhaut — oft nur in der nächsten Nähe der Zotten — decidual bleibt. Darf man da nicht annehmen, dafs die spindelförmigen Zellen der Fig. 87 als Deciduazellen anzusehen sind? Mir scheint dies unmöglich.

Gerade wenn man an Abortusreste sich erinnert, weifs man, dafs die Deciduazellen sich am deutlichsten in der Nähe der Zotten darstellen und dafs entfernter davon dieser Charakter undeutlich wird oder verloren geht. Hier bei unserer Geschwulst ist in der nächsten Nähe der Gefäfse am wenigsten von diesen Zellen vorhanden. Ferner aber haben die Zellen zwar gewisse

Fig. 87.



Aus J. Veit's Fall von Deciduoma malignum. Sarkomatöser Teil der Neubildung an der Grenze der Koagulationen.

syncytiale Eigenschaften, aber als gewöhnliche Deciduazellen kann man sie nicht ansehen. Besonders wichtig wird das Verhältnis aber in den Fällen, in denen man überhaupt kein Chorionbindegewebe mehr nachweisen kann, ja in denen man nicht einmal mehr Zellen der Langhans'schen Schicht fand. Auch hier waren diese Zellen im mütterlichen Gewebe syncytial, daher deute ich sie als sarkomatös oder endothelial. Wir sehen also die als Sarkomzellen angesprochenen Gebilde entfernt von den Zotten, wir finden sie anders gestaltet als die Deciduazellen, wir finden sie auch ganz ohne Zotten. Es bleibt uns nichts übrig, als selbständige Zellen anzunehmen, die entfernte

Ähnlichkeit mit Deciduazellen haben können, die syncytial durch eine Schwangerschaft verwandelt sind und die diesen Charakter bewahrt haben.

Eine besondere Eigentümlichkeit der Erkrankung, durch die das Bild sich auszeichnet, ist die grofse Zahl von „Metastasen", die sich stets auf dem Wege der Blutbahnen bilden. In Sänger's Fall z. B. safsen Metastasen in der Fossa iliaca, in der Lunge, im Diaphragma, in der 10. Rippe, in anderen Fällen fanden sich Metastasen in der Niere, Lunge, Gehirn, im paravaginalen Gewebe, in der Leber, dem Pankreas, in Knochen, in den Ovarien, Parametrien etc. Ebenso verhielten sich zahlreiche andere Fälle; besonders die vaginalen Metastasen sind sehr bemerkenswert für die Diagnose. Auch hier wird man aus der Struktur der Vaginalgeschwulst ihre Deutung als sekundär erkennen können.

Die Metastasen selbst enthalten in einigen Fällen deutlich Zottenstroma, und in anderen wenigstens Zottenepithel. Auch rein sarkomatöse Metastasen sind beschrieben. Stets zeichneten sich die Metastasen durch grofse Neigung zu Blutungen aus. Die rein sarkomatöse Natur der Metastasen betonte besonders Saenger.

Keine Schwierigkeiten bereitet es für die Vorstellung, wenn ganze Zotten fortgerissen werden, auch Zottenteile, insbesonders die weiche Bedeckung der Zotten, das Syncytium und die Zellen der Langhans'schen Schicht in die Venen gebracht zu sehen; in dem Fall von Gebhard, den ich auch studieren konnte, fanden sich in den Arterien der Lunge „Geschwulstzellen" — ohne Chorionbindegewebe, das auch im Primärtumor fehlte —, aber keine Einwanderung dieser mechanisch hierhingeschleppten Zottenelemente in das Lungenbindegewebe.

Gebhard beschreibt die Metastasen folgendermafsen: „Sie bieten im grofsen und ganzen dasselbe mikroskopische Bild wie der Primärtumor. Nur scheint bei ihnen die Tendenz zu hämorrhagischem Zerfall noch bedeutender zu sein als bei letzterem. In zahlreichen Knoten gröfserer und kleinerer Art findet man keine Spur von organisiertem Gewebe mehr, alles ist von amorphen Blutmassen erfüllt. Auch in der hühnereigrofsen Scheidenmetastase, die noch bei Lebzeiten der Patientin durch Operation entfernt worden war, konnte ich nirgends nur eine einzige Tumorzelle finden, obwohl ich zu wiederholten Malen von den verschiedensten Teilen der Geschwulst Stücke mikroskopisch durchsuchte.

Nur an zwei Stellen findet man Tumorgewebe in wohlerhaltenem Zustande: in den Lymphdrüsen und in den kleinen Lungenarterien.

An erstgenannter Stelle treten die Geschwulstkeime in deutlich alveolärer Anordnung auf und unterscheiden sich von dem gewöhnlichen Bild eines Carcinoms nur durch das Vorhandensein von zwei verschiedenen Zellarten.

Interessant ist das Studium der in den Lungenarterien embolisch abgelagerten Geschwulstteile. In den gröfseren Gefäfsen liegen die Tumorzellen in mehrfacher Schicht der Muscularis unmittelbar an, füllen aber das Lumen, in welchem sich noch Blut befindet, nicht ganz aus. Die syncytialen Bestandteile halten sich auch hier mit Vorliebe an den peripherischen Schichten auf. Kleinere Arterien sind mit Tumormasse bisweilen vollständig ausgestopft. In dem mit Blutelementen gefüllten Lumen eines Arterienquerschnittes mittleren Kalibers gelang es mir auch, eine vereinzelte, durch ihre Gröfse besonders auffallende, offenbar auf dem Transport befindliche Geschwulstzelle zu erblicken."

Von besonderer Bedeutung für unsere Auffassung der accidentellen Natur der fötalen Beimengungen in der Geschwulst ist die trotz schon vorhandener „Metastasen" erfolgte Heilung. So wurde diese erreicht trotz Scheidenmetastase von Lönnberg-Mannheimer, von Neumann-Schauta und Freund, von ersterem sogar 1½ Jahr ohne Recidiv, und 3 Jahr ohne Recidiv trotz Ovarienmetastasen bei Cazin-Segond; in diesen vier Fällen wurden die Metastasen mitexstirpiert. In vier weiteren Fällen bleibt es zweifelhaft, ob wirklich Metastasen vorhanden waren, v. Franqué spricht in seinem Fall wegen Bluthusten von Lungenmetastasen, er beobachtete seine Patientin recidivfrei 1 Jahr 5 Monate; auch Chrobak nimmt Heilung einer Lungenmetastase an. In dem Fall Everke-Marchand blieb die Patientin 2¾ Jahr gesund, trotzdem bei der Uterusexstirpation der Fundus „nicht ganz im gesunden" exstirpiert wurde; in einem von mir operierten Fall erfolgte Heilung, trotzdem bei der Operation eine Erkrankung durch Metastasen im Parametrium ungestört weiter bestand.

Lassen wir selbst die vier letzten Fälle fort, so bleiben immerhin vier Fälle übrig, in denen trotz Scheiden- resp. Ovarienmetastasen noch Heilung erfolgte. Dies spricht mit Sicherheit dafür, dafs die Metastase nicht malign zu sein braucht, es waren nur Chorionteile durch die Venen weitergeschleppt, die Totalexstirpation des Uterus liefs alles maligne mitexstirpieren, also ist die Heilung erklärlich, während in andern Fällen, in denen das Sarkom metastasierte, der Tod am Recidiv eintrat.

Als Resultat meiner kritischen Bemerkungen komme ich also dazu, dafs nichts bisher vorliegt, welches uns zwingt, ganz aufsergewöhnliche Entstehungsarten für diese Geschwülste anzunehmen; man wird niemand abhalten wollen, die Genese des Deciduoms ganz oder partiell aus fötalem Gewebe für erwiesen zu erklären, man wird aber niemand zwingen können, diesen Beweis für erbracht anzusehen. Beweis und Ansicht ist ein Unterschied, der wohl beachtet werden sollte, jeder kann seine Ansicht aussprechen und begründen, aber dafs ein Beweis derselben erbracht ist, zeigt sich doch erst dann, wenn auch von allen Seiten der Beweis als geführt anerkannt ist.

Der Schlufs aus meiner Darstellung der Pathogenese ist also folgender: Eine Frau mit einem Fibrosarkom oder Endotheliom des Uterus konzipiert; unter dem Einflufs der Schwangerschaft verändert sich die ursprüngliche Geschwulst, einzelne Elemente erhalten syncytiale Charaktere und behalten diese; unter dem Einflufs der Geschwulst kann die Schwangerschaft gestört werden, alsdann enden, zur Blasenmolenbildung führen, aber auch noch ausgetragen werden. Bei der Geburt oder dem Abortus kann das ganze Ei ausgestofsen werden, dann wächst die ursprüngliche Geschwulst mit verändertem syncytialem Charakter der Zellen oder Neigung zur Verjauchung mehr oder

weniger schnell weiter und führt schliefslich zum Tode; oder es bleiben ganze Zotten oder das Zottenepithel zurück und gelangen in die Venen des Uterus sowie in die Lungenarterien. Die Geschwulst wuchert ebenfalls. Unter Blutung und Verjauchung geht die Patientin zu grunde. Die Krankheit bleibt die gleiche, unabhängig davon, ob fötale Elemente in ihr enthalten sind oder nicht: die letzteren sind rein accidentell. Wesentlich ist die ursprüngliche Uteruserkrankung und der Eintritt einer Gravidität, unter deren Einflufs die syncytialen Veränderungen in der Geschwulst eingetreten sind.

Auf die Benennung der Erkrankung kommt nicht viel an, das Syncytium mit dem Namen in Verbindung zu bringen, halte ich für zweifelhaft: zwar kommt gerade Syncytium verschiedenen Ursprungs hier vor, aber es hat gleiche Ätiologie. Diese liegt in der vorangegangenen Schwangerschaft. Daher ist nicht das Syncytium — immerhin doch nur eine Folge der Schwangerschaft —, sondern die Schwangerschaft in die Nomenklatur zu bringen und da ein durch Schwangerschaft verändertes Sarkom etwas lang ist, so bleibe ich bei Deciduom oder Deciduosarkom, indem ich mich immer daran erinnere, dafs Saenger als der erste Beschreiber der Krankheit diese Namen brauchte.

Die Deutung des anatomischen Befundes führt uns also vorerst zu einer Trennung der fötalen von den Geschwulstelementen, die Einreihung der letzteren selbst in eine der gewöhnlichen Geschwulstformen bereitete natürlich Schwierigkeiten, bis man erkannte, dafs verschiedene Gewebe in der Schwangerschaft syncytial werden. Mir scheint hier die Entscheidung jetzt möglich. Zwar kann man bei eventueller Annahme der Identität von Syncytium mit Uterusepithel und wegen des hervorragenden Anteils des Syncytiums an der Geschwulstbildung zur Deutung als Carcinom gelangen wollen; aber wenn man nun weifs, dafs das „Syncytium“ auch sonst entsteht, ja dafs ferner abnormes Syncytiumwachstum an den Zotten von Bulius[1]) und Falk auch bei Eklampsie beschrieben ist, wird das Syncytium uns keine Schwierigkeiten bereiten. Vermehrung desselben kommt unter den verschiedensten Umständen — Beginn der Eientwickelung, Blasenmole, Deciduom, Eklampsie — vor, ohne dafs man von Geschwulstbildung desselben sprechen kann. Was Schmorl schon bei Eklampsie in der Leber fand, ist auch hier vorgekommen: in die mütterlichen Blutbahnen wird das fötale Zottengewebe hineingeschwemmt, aber es wächst nicht aktiv in das mütterliche Bindegewebe hinein. Die Malignität des Prozesses liegt in der malignen Natur des zu Grunde liegenden Leidens, dessen Malignität noch gesteigert wird durch die Schwangerschaftshyperämie und ferner auch durch die saprophytischen Prozesse, die in dem toten fötalen Gewebe sich besonders leicht abspielen.

Ob man die ursprüngliche Erkrankung als Sarkom oder als Endotheliom anzusehen hat, ist noch nicht entschieden; ob verschiedene Arten des Sarkoms vorliegen können, wissen wir auch noch nicht. Die mütterliche Erkrankung ist aber sicher das Primäre.

Die Frage, ob die maligne Veränderung schon vor der Schwangerschaft bestand, was Pfannenstiel in einer bei Abschlufs dieser Arbeit erschienenen Mitteilung für unwahrscheinlich erklärt, oder ob sie erst in der Schwangerschaft entsteht, was ihm, wie schon seinerzeit Saenger, richtiger scheint, macht uns keine Bedenken. Die Analogie mit Endometritis in der Gravidität, Myomen, Ovarialtumoren etc. führt nur zur Annahme einer prä-

[1]) Centralbl. f. Gyn. 1897. Nr. 23 p. 693.

existenten Erkrankung, die schnell in der Schwangerschaft sich steigert, so dafs der Anschein einer Entstehung erst in der Gravidität nahe gelegt wird. Auch die Kürze der Schwangerschaftsdauer, die in manchen Fällen vorlag, führt uns zu derselben Überzeugung. Vorläufig mufs man aber zugeben, dafs anders als durch Analogie der Schlufs noch nicht möglich ist.

Das einzige ferner, was man gegen die Annahme der accidentellen Natur der fötalen Elemente mit einem Schein von Recht einwenden kann, ist die Proliferation der Zellen der Langhans'schen Schicht. Aber man wird ernstlich nicht daran denken wollen, hierin ein Bedenken zu sehen; in erster Linie müssen wir hier wieder an die Blasenmole erinnern. Man möge eine Auffassung derselben haben, wie man will, man wird den Marchand'schen Untersuchungen entsprechend objektiv daran festhalten müssen, dafs das Zottenbindegewebe und das Syncytium auf dem Wege der Nekrose ist und trotzdem sieht man bei Blasenmole starke Mitosen, Glykogenbildung, kurz alle Zeichen der Proliferation in den Zellen der Langhans'schen Schicht. Das Material zur Proliferation stammt hier direkt aus dem mütterlichen Blut, welches in langsamem Strom die Zotten umspült. Die Möglichkeit der Nahrungsaufnahme ist also gegeben. Wir sind ein wenig befangen in der Vorstellung, dafs zum Leben der peripherstен Eiteile auch das Leben des Fötus nötig sei, und daher sieht man leicht in dem Leben der Zellen der Langhans'schen Schicht, die sich abnormer Weise unabhängig von dem Fötus gemacht haben, den Beweis, dafs sie eine zu selbständiger Geschwulstbildung fähige Masse bilden. Aber man übersieht, dafs ganz gleiche Vorgänge noch vor der Gefäfsbildung sich an dem jugendlichen Ei abspielen. Wir müssen von vornherein den Zellen der Langhans'schen Schicht eine gewisse eigene Lebensfähigkeit vindizieren; noch bevor sich ein fötales Herz entwickelt, vermehren sie sich; noch nachdem der Fötus tot, sind sie imstande, in gleicher Weise Zellteilung durchzumachen. Glykogen zu bilden unter der einen Bedingung, dafs sie im cirkulierenden Blut liegen. Wenn wir Abortusreste untersuchen, so sehen wir bei ganz frischer Verhaltung auch noch Proliferation, aber sehr bald kommt Koagulation zustande. Diese hindert die Stoffzufuhr und damit das Leben.

Die Gründe, aus denen in dem einen Falle sofort Koagulation eintritt, in dem andern Falle nach dem Tode der Frucht eine kleine Zeit noch ausbleibt, sind uns noch unbekannt. Sie liegen voraussichtlich in der chemischen Beschaffenheit der Produkte der Zellen. Untersuchungen, welche ich darüber anstellte, sind noch nicht zum Abschlufs gekommen.

Für die gesamte Auffassung dieser Vorgänge möchte ich aber darauf hinweisen, dafs wir nach den heutigen Kenntnissen schon für die Retention von Zotten und Zottenteilen eine primäre Uteruserkrankung — nach einigen allerdings eine primäre Zottenerkrankung — anzunehmen haben.

Ansichten anderer Autoren.

Mit dieser Darstellung der Pathologie des Deciduoms stimmen die Autoren in der Litteratur keineswegs überein. Von vornherein habe ich die Ansicht vertreten, dafs eine vor der Schwangerschaft schon bestehende Erkrankung das Wesentlichste sei, ich nahm zuerst wegen des epithelialen Aussehens der Zellen der Langhansschen Schicht, deren Lage nur in Gefäfsen ich erst später erkannte, Carcinom des Uterus an. Diese Deutung kann nicht gut richtig sein, da hierbei die Schleimhaut so verändert ist, dafs eine Einbettung eines Ei's unmöglich ist; der Befund der Sarkomzellen im Gewebe die zwar veränderte, aber doch nicht zerstörte Beschaffenheit des Endometrium bei Fibrosarkom, der Befund der fötalen Elemente nur in Gefäfsen, die

Erkenntnis, dafs unter dem Einflufs der Schwangerschaft verschiedene Zellen syncytiale Charaktere annehmen können, die dadurch gegebene Möglichkeit Syncytium nicht notwendig von dem fötalen Syncytium herzuleiten oder mit ihm zu identifizieren, führte mich zu der obigen Darstellung.

Saenger, der erste, der als besonderes Krankheitsbild dies Deciduosarkom beschrieb und der sofort einige ältere Fälle der Litteratur als hierher gehörig charakterisierte, hat seine Ansicht zwar ein wenig zwischen seiner ersten und zweiten Publikation modifiziert, in der Hauptsache aber in seiner zweiten Arbeit ein klares Bild entworfen. Allerdings mufs man hervorheben, dafs z. B. Meyer (Zürich) die Eigentümlichkeit der isolierten Stellung seines Falles gegenüber sonstigen Krankheiten schon erkannte; aber Saenger erregte besonderes Aufsehen durch die ganz präzise Aufstellung der neuen Geschwulstart.

Das wesentliche der Schilderung kommt darauf hinaus, dafs Saenger zwar zuerst [1]) schon die Deutung der Geschwulst als einer besonderen aussprach und sie als primär ansah, dafs er aber demnächst zwei verschiedene Typen der malignen mit Schwangerschaft zusammenhängenden Tumoren aufstellte, die sich durch die Anwesenheit oder, wie er sagte, durch die Beteiligung chorialer Elemente an der Neubildung unterscheiden. Das eine ist ein Sarcoma decidnocellulare, das andere ein Sarcoma chorion-deciduocellulare.

Ich sehe bei dieser Aufstellung der zwei Haupttypen von einigen Unterabteilungen Saenger's ab, die wir zu erörtern haben, bevor wir weiter die Pathogenese besprechen. Seine Einteilung lautet:

I. „Sarcoma deciduale s. deciduo-cellulare uteri ohne nachweisliche Beteiligung chorialer Elemente, in drei Hauptformen, analog dem gewöhnlichen Sarcoma corporis uteri:
   1. das diffuse, ulcerös zerfallende Sarkom der decidualen Auskleidung des Uterus;
   2. das knollige, nicht ulceröse Sarcoma deciduo-cellulare, mit vorwiegender Entwickelung innerhalb des Myometrium;
   3. die knollig-ulceröse, gemischte Form des vorigen.

II. Sarcoma deciduo-cellulare unter Beteiligung chorialer Elemente:
   1. nach Blasenmole;
   2. mit sarkomatöser Erkrankung der Chorionzotten: Sarcoma chorion-deciduo-cellulare.

III. Interstitielle, destruierende
   a) Blasenmole;
   b) destruierender Placentarpolyp."

Dafs das Vorausgehen der Blasenmole einen wesentlichen Unterschied in der Eintheilung machen kann, ist seit Marchand's Arbeit [2]) sehr unwahrscheinlich geworden.

An der Einteilung Saenger's lasse ich daher fort, dafs eine bestimmte Zahl von Fällen von Sarcoma deciduo-cellulare nach Blasenmole aufgetreten sind; ich habe betont, dafs zu denjenigen Krankheiten, welche das Endometrium in eine zur Blasenmole eventuell führende Veränderung bringen, meiner Meinung nach auch das Sarcoma deciduo-cellulare

[1]) Centralbl. f. Gyn. 1889, p. 132.
[2]) Zeitschr. f. Geb. u. Gyn. Bd. 32, p. 405.

gehört. Aber selbst wenn man dieser Ansicht nicht zustimmen will, so mufs man das Ei bei der Blasenmole, dessen Bindegewebe wir von Marchand als nekrotisch charakterisiert finden, als lebenden Ausgangspunkt der Geschwulstbildung fallen lassen.

Aufser der gewöhnlichen und der destruierenden Blasenmole bleiben an Saenger's Einteilung noch zu erwähnen die verschiedenen Arten, unter denen nach ihm das Sarcoma deciduo-cellulare ohne Beteiligung fötaler Eiteile auftreten kann, nämlich diffus ulceröser Zerfall der Decidua, knolliger, nicht ulceröser Tumor und die Mischform zwischen beiden. Für wesentlich kann ich diese Einteilung auch nicht halten; erstens sagt Saenger selbst, dafs die Ulceration einzelner Fälle das Resultat operativer Eingriffe war; ferner aber sucht er für seinen Fall, in dem der Tumor im Myometrium safs und die Schleimhaut fehlte, einen Ausgang von der Decidua strikte zu erweisen: er begründet dies damit, dafs sonst die Fibrosarkome anders aussehen, ferner mit der Identität der Zellen, er läfst als Unterschied der physiologischen und pathologischen Deciduazelle nur den zu, dafs hier bei der Geschwulstzelle der Kern etwas gröfser, der Protoplasmahof relativ schmäler sei; er betont, dafs zwar in seinem Fall die ganze Schleimhaut verschwunden sei — durch septische Entzündung oder durch mechanische Entfernung — dafs aber von den doch in der Tiefe vorhandenen einzelnen Deciduazellen die Geschwulst ausging.

So bleibt demnach nur übrig, dafs er nunmehr alle hierhergehörigen Fälle einteilt in solche, in denen ein Zusammenhang mit Erkrankung der fötalen Eihäute nicht bestand und in solche mit nachweislichem Zusammenhang mit Erkrankung der fötalen Eihüllen.

Aus seiner anatomischen Schilderung sei folgendes angeführt: Saenger schreibt, dafs es ihm unmöglich war, eine gröfsere, nicht von Blut durchzogene oder umzingelte Gewebspartie zur Musterung zu erhalten. Er spricht schon davon, dafs man auf weite Strecken nichts als ein zartes Fibrinnetz ohne zellige Elemente sah, diese waren durch Koagulationsnekrose zu Grunde gegangen. Züge von Leukocyten durchkreuzen die Blutherde nach allen Richtungen. In den inselförmigen Einsprengungen der Neubildung fiel die ungemeine Gröfse der zelligen Elemente auf.

„Angeordnet sind diese Zellen entweder in Gestalt eines längliche, kolbige oder kleeblattförmige Hohlräume freilassenden Netzwerkes oder in Gestalt breiterer, welliger Züge, welche durch unregelmäfsige Spalten von einander getrennt sind. Die meisten dieser Hohlräume treten als leere Lücken hervor, einzelne enthalten an ihren Wänden klebend kleinste Blutherde mit Leukocyten. Auskleidung mit einer besonderen Membran oder mit einer anderen Zellgattung als derjenigen der Balken des Netzwerkes ist nirgends erkennbar.

Letzteres gemahnt in seiner Ganzheit an die Bauart des voll ausgebildeten Stratum spongiosum der Decidua.

Andere Stellen des gleichen Präparates aus der Nähe des Überganges in die anscheinend normale Muscularis zeigten eine schmale Gasse der letzteren mit stark erweiterten Gefäfsen, von zwei Seiten eingesäumt, eingeengt, in Aufzehrung begriffen von Neubildungsherden aus den gleichen grofsen Zellen, die ihrerseits wieder von kleinen und gröfseren Blutungen durchsetzt waren, neben ganz mächtigen apoplektischen Herden, durchzogen von Schwärmen von Leukocyten, die ihrerseits wieder abgesprengte kleinste Inseln grofszelligen Gewebes umzingelten. An denjenigen Stellen, wo Muskelfasern und grofszelliges Gewebe zusammenstiefsen, erschienen die ersteren auseinandergedrängt, zerstückelt, verblafst unter dem Andrange der vorrückenden Zellen der Neubildung.

Die Betrachtung gerade dieser Übergangsstellen unter stärkerer Vergröfserung, nicht minder wie diejenige der Balken des grofszelligen Netzwerkes enthüllte dermafsen den Charakter dieser grofsen Zellen, dafs eigentlich nichts weiter gesagt zu werden braucht, als dafs sie den Zellen der normalen Schwangerschafts-Decidua sich völlig gleich verhielten.

Es waren mächtige epitheloide Zellen von abgerundet-viereckiger, ovaler, spindeliger, kolbiger Form mit grofsem, dunkel gefärbtem Kern, vielfach deutlich her-

vortretendem Kernkörperchen, doch verhältnismäfsig etwas schmalerem blafsem Protoplasmahof.

An sehr feinen Schnitten erkannte man in scharfen Umrissen ein zartes Retikulum, in dessen Maschen die Zellen einzeln oder zu mehreren eingelagert waren. Die Knotenpunkte des Retikulum enthielten stellenweise vereinzelte kleinere Kerne oder zeigten Anhäufung mehrerer Kerne: Bildung von Riesenzellen. Daneben lagen freie Riesenzellen mit 1—4 Kernen, sowie eine solche von Bohnenform mit 13 Kernen.

Die scheinbar gleichmäfsige Lagerung der Deciduazellen in den Balken des oben geschilderten Netzwerkes löste sich bei starker Vergröfserung auf in eine Anordnung von rundlichen, wie um ein Centrum gruppierten Haufen oder in langgestreckten Zügen, die bald durch ein sehr zartes, leukocytenreiches Bindegewebe, bald durch Blutergüsse von einander getrennt waren. An einzelnen Stellen des Überganges auf die Muscularis bildeten diese Haufen ganz in sich geschlossene Nester, welche Krebsalveolen auf das äufserste ähnelten: doch fehlte kleinzellige Wucherung der Umgebung vollständig. Abseits der gröfseren Deciduazellhaufen lagen stets kleinere, nur aus mehreren Zellen bestehende solche in das Muskel- bezw. Bindegewebe eingesprengt, gleichsam als Vorposten der Neubildung. Hier konnten auch Übergänge von spindelförmigen Deciduazellen in auffallend grofse und breite Bindegewebszellen beobachtet werden.

Ein sehr überraschendes Ergebnis hatte die Untersuchung der inneren Auskleidung des Cavum corporis uteri. Es fand sich nirgends eine Spur von Decidua oder Mukosa. Die Muscularis lag nackt zu Tage, nur dadurch ausgezeichnet, dafs ihre obersten Schichten dicht durchsetzt waren von kleinen und dabei grofskernigen Rund- und Spindelzellen, welche nach der Tiefe zu an Zahl abnahmen. Auch die in das Cavum uteri vorragenden Knoten zeigten auf ihrer Oberfläche lediglich die gleichen dichtstehenden Rund- und Spindelzellen, ganz und gar vom Charakter sarkomatöser Kleinzellen."

Saenger hielt die Geschwulst von vornherein zur Sarkomgruppe gehörig und für primär, den Abortus in seinem Falle für zufällig entstanden. In seiner ausführlichen Arbeit weist er die Bezeichnung Deciduom zurück, weil es sich nicht um eine Geschwulst handelt, die aus allen Elementen der Decidua zusammengesetzt ist, sondern er charakterisiert diese Erkrankung als reine Sarkome der Decidua graviditatis, als Sarcoma deciduocellulare. Er macht schon auf den Unterschied seines Falles von dem Pfeiffer's aufmerksam, bei ihm handelt es sich um Knoten in der Wand, bei Pfeiffer um diffuse Degeneration. Er bemüht sich weiter, besonders nachzuweisen, dafs in seinem Falle die Geschwulst trotz ihres Sitzes in der Wand von der Decidua ausgegangen sei.

In einem gewissen Gegensatz zu seiner ersten Mitteilung legt er nunmehr ausführlich dar, dafs die Geschwulst aus der Deciduazelle entsteht, dafs also der Beginn der Erkrankung in die Schwangerschaft selbst zu verlegen ist, und ganz bestimmt setzt er mit der ihm eigenen Schärfe und Klarheit konsequenter Weise auseinander, dafs mit dieser Entstehung aus der Deciduazelle in der Schwangerschaft seine Lehre von der Annahme einer neuen Geschwulstart steht und fällt.

Da Gottschalk's Fall inzwischen publiziert war, geht er auch auf diesen ein; er weist die Annahme Gottschalk's, dafs es auch in seinem Fall sich um eine ursprüngliche Beteiligung fötaler Elemente gehandelt haben könne, zurück, vielmehr giebt er dies nur für Gottschalk's Fall zu.

Gottschalk hat sich mehrfach über die vorliegende Frage geäufsert. Er hielt seinen Fall für ein Sarkom des Bindegewebes der Chorionzotten, dieses jedenfalls für den Ausgangspunkt der Erkrankung; allerdings mäfsigte er den Ausdruck „jedenfalls" später in „höchst wahrscheinlich" — aber wir müssen jetzt anerkennen, dafs der Befund von Chorionbindegewebe in der Geschwulst möglich ist. Es würde zu weit führen, die an sehr guten Einzelheiten reiche Beweisführung Gottschalk's hier zu wiederholen, er erklärt

es für erwiesen, dafs eine maligne grofszellige Neubildung vorliegt, deren Ursprung er in die Zotte verlegt; die Neubildung betrifft Stroma und Epithel und führt zu Metastasen auf dem Wege der Blutbahn und auch die Metastasen enthalten beide Gewebsteile.

Chiari fand in allen seinen drei Fällen den Uterus stark vergröfsert, die Wände verdickt, in die Höhle ragte eine Geschwulst hinein mit höckeriger Oberfläche, dieselbe war in oberflächlichem Zerfall begriffen, ging tief, zum Teil in Knotenform in die Muskulatur hinein; Metastasen fanden sich an verschiedenen Stellen. Die mikroskopische Untersuchung ergab eine von Hämorrhagien durchsetzte carcinomatöse Neubildung; die Wucherungen bestanden aus gefäfsreichem Stroma in deren Maschen grofse epitheliale Zellen lagen, meist noch Fibrin und Blutkörperchen. Chiari hebt schon hervor, dafs seine drei Fälle alle sechs Monat nach einer Geburt mit dem Tode endeten und dafs keine scharfe Grenze zwischen Puerperium und Carcinom bestand und dafs ferner die Neubildung sich an den Stellen fand, an denen die Placenta und Decidua sich findet, d. h. an den inneren Wandschichten des Fundus und Corpus uteri.

In dem von Pfeiffer publizierten Fall ergab die mikroskopische Untersuchung, dafs „die Geschwulst als Produkt einer excessiven Wucherung von Deciduaelementen, also als Deciduoma malignum anzusehen war.

Man erkannte Zellanhäufungen, welche in ziemlich grofse, von einem dem faserigen Bindegewebe sehr ähnlichen, kernreichen Balkenwerke begrenzte Lücken eingelagert waren. Zellhaufen und Balkenwerk gingen an anderen Stellen allmählich in einander über. Zwischen den grofsen Zellen der Zellhaufen fand sich auch eine feinkörnige, zum Teil faserige Zwischensubstanz, doch nicht überall. Die Zellen selbst waren von ungewöhnlicher Gröfse, teils von ovaler oder spindeliger, bipolarer Gestalt, teils mit Fortsätzen versehen, die sich zwischen die Nachbarzellen einschoben. Diese Zellen zeigten verschiedene Degenerationszustände: Quellung, körnige Trübung, Fettdegeneration. Grofse Partien derselben waren ganz der Nekrose verfallen. Weite Kapillaren durchzogen nicht nur das Balkenwerk, sondern auch — ein entschieden gegen die carcinomatöse Natur der Geschwulst sprechender Befund — die Zellhaufen selbst. Blutaustritte hatten mehrfach die Geschwulstelemente fast vollständig zerstört. Die Neubildung umwucherte die Blut- und Lymphgefäfse, um namentlich in erstere zapfenartig einzudringen, wodurch sich sowohl deren Verstopfung und Zerreifsung wie auch die Metastasen erklärten. Ein Vergleich mit den Präparaten der ersten drei Fälle von Chiari ergab deren vollständige Übereinstimmung.

Beim Vergleich des oben geschilderten Geschwulstgewebes mit den im Uterus de norma vorkommenden Gewebsarten fällt sofort die überraschende Ähnlichkeit mit dem Deciduagewebe auf. Die beträchtliche Gröfse der Zellen, die Form derselben, das Vorhandensein von Zwischensubstanz, der allmähliche Übergang zwischen den grofsen Geschwulstzellen und den Elementen des faserigen Bindegewebes sprechen entschieden für die Deciduanatur der Geschwulst.

Auch innerhalb der nicht von dieser befallenen Uterusschleimhaut fand sich stellenweise unzweifelhaftes Deciduagewebe.

Es hatte also da und dort Deciduagewebe persistiert und war es an der Stelle, welche jetzt den beschriebenen Tumor trug, zur excessiven Wucherung von Deciduagewebe gekommen."

Den wichtigsten Abschnitt in der Lehre vom malignen Deciduom bildete eine Arbeit von Marchand, weil durch sie eine einfache, annehmbare und klare Theorie der Erkrankung gegeben wurde und die Verschiedenheiten der Ansichten, die sich in kleinlichem Streit zu zersplittern drohten, sammelte und zu höherer Fragestellung führte.

Marchand's Arbeit, deren anatomischen Teil wir zum Teil oben erwähnten, führt mit grofser Klarheit zu dem Schlusse, dafs die Geschwülste aus Syncytium und Ektoderm bestehen und da Syncytium nach der Meinung der Autoren, denen er sich zuerst anschliefst, umgewandeltes Uterusepithel und Langhans'sche Schicht fötales Epithel ist, so haben

wir es nach ihm mit einer epithelialen Geschwulst mütterlichen und kindlichen Ursprungs zu thun; die Symbiose, die diese beiden Elemente normaler Weise führen, erklärt ihm auch das gemeinsame Vorkommen in der Geschwulst.

Wichtig ist ferner, dafs Marchand alle Geschwülste für gleichen Ursprungs hält: es handelt sich für ihn um Carcinome mit einer eigentümlichen Anordnung der Zellen und einer weiteren Verbreitung wie sonst bei Sarkom.

Marchand nimmt neuerdings [1]) seiner Ansicht das gröfste Bedenken dadurch, dafs er das Syncytium für wahrscheinlich gleichen Ursprungs erklärt mit der Langhans'schen Schicht und aufserdem nicht aufser acht gelassen wissen will, dafs auch die Cylinderepithelien der Uterindrüsen und der Oberfläche zu vielkernigen syncytialen Massen verschmelzen können; diese haben demnach eine andere Bedeutung als das Syncytium des Chorionepithels.

In einzelnen Fällen findet man die zusammenhängenden syncytialen Massen durch isolierte Zellen ersetzt. In einem seiner beiden neuen Fälle fanden sich Zottenstroma in der Geschwulst und in den benachbarten Venen.

Auf die Nomenklatur legt Marchand wenig Wert, doch betont er die Notwendigkeit des Zusammenhangs mit Gravidität nochmals.

Marchand betont in seiner Arbeit, dafs die vaginale Metastase seines ersten Falles die Verhältnisse am klarsten zeigte. Er konnte zwei verschiedene Elemente unterscheiden, die innig unter einander verflochten waren, erstens balkenförmige, unregelmäfsige, unregelmäfsig gestaltete, vielkernige Protoplasmamassen und zweitens zellige Elemente, letztere mit Mitose und Glykogenreaktion:

„1. Das dunklere Balkenwerk von protoplasmatischer Beschaffenheit ist nicht überall gleichmäfsig stark entwickelt, stellenweise tritt es an Masse hinter den zelligen Teilen zurück, an anderen Stellen kommt es diesen gleich oder übertrifft sie sogar an Umfang. Das feinstreifige Aussehen, welches am frischen Präparat stellenweise hervortrat, ist an den Schnitten in dieser Form nicht deutlich; dagegen zeigen die Balken, besonders in der Mitte, eine fein vakuoläre Struktur, welche häufig, besonders in den stärkeren Anschwellungen, in eine gröbere netzförmige Anordnung übergeht. An den Rändern ist die Substanz mehr homogen. Die äufsere Begrenzung dieser Massen wird in der Regel durch bogenförmige Linien gebildet, jedoch sind diese Grenzlinien nicht glatt, wie an den im frischen Zustande isolierten Balken; sie bilden vielmehr fast an allen Stellen einen deutlichen Saum von geringer Breite, welche bei stärkerer Vergröfserung aus feinen Härchen zu bestehen scheint. Die Härchen haben indes nicht die regelmäfsige Anordnung von Cilien, sondern die Beschaffenheit von zarten Protoplasma-Fäserchen, welche oft mit einander verkleben: sehr häufig löst sich der Saum (bei Betrachtung mit der Öl-Immersion) in eine Reihe sehr zarter heller Vakuolen auf, welche aus dem Protoplasma der Balken hervorzutreten und am freien Rande sich aufzulösen scheinen, wobei die Grenzen der Vakuolen als Fäserchen übrig bleiben. An anderen Stellen sieht man die vakuoläre Substanz der Balken unmittelbar in diesen Saum übergehen. In der Regel grenzt sich jedoch der Saum durch eine etwas dunklere Färbung in einer scharfen Linie von dem übrigen Protoplasma ab, was besonders deutlich an sehr feinen Paraffinschnitten sichtbar ist.

Diese Protoplasmamassen, welche man als vielkerniges „Syncytium" bezeichnen kann, bilden an den meisten Stellen die eigentliche Wandung der Bluträume, deren Form durch die von den Seiten überall hineinragenden Protoplasmavorsprünge aufserordentlich unregelmäfsig ist. Zwischen wohlerhaltenen roten Blutkörperchen finden sich darin zahlreiche, oft dicht aneinandergedrängte helle, bläschenförmige Gebilde, welche offenbar der-

[1]) Berliner klin. Wochenschr. 1898, Nr. 11.

selben Natur sind, wie die den Protoplasmarand einnehmenden Vakuolen; viele Hohlräume sind mit einer schwach gefärbten, fast homogenen Substanz ausgefüllt, in der hier und da rote Blutkörperchen und Leukocyten verstreut sind.

2. Die zelligen Massen, welche die Räume zwischen den Balken des Syncytium ausfüllen und sich überall innig mit diesen durchflechten, zeichnen sich im allgemeinen durch ihr weit helleres Aussehen an den Schnitten aus. Die Zellen sind meistens polyedrisch, von ziemlich verschiedener Gröfse: nicht selten kommen stark vergröfserte mehr rundliche oder ovale Zellformen vor. Die Grenzen dieser Zellen stofsen fast überall unmittelbar aneinander, ohne Zwischensubstanz, so dafs das Gewebe einen durchaus epithelähnlichen Charakter besitzt. Der Zellkörper ist hell, durchsichtig, mit sehr wenig protoplasmatischer, feinkörniger Substanz in der Nähe des Kernes, an der Peripherie durch eine membranartige Schicht begrenzt, von welcher oft feine Protoplasmafäden in radiärer Richtung zur mittleren Masse verlaufen, so dafs der Zellinhalt in zahlreiche helle, fast farblose kleine Räume, Vakuolen, geteilt wird. Nicht selten erscheint der Zellkörper bei starker Vergröfserung fein netzförmig. Die Kerne dieser Zellen sind in der Regel einfach, von rundlicher oder länglichrunder Gestalt, mit einem oder zwei grofsen runden oder ovalen Kernkörperchen und deutlichem, aber weitläufigem Kernnetz und deutlicher Kernmembran. Ganz besonders charakteristisch für dieses Gewebe ist die ganz aufserordentlich grofse Zahl von Kernteilungsfiguren, von denen sich fast in jedem Gesichtsfeld sehr zahlreiche, nicht selten 3, 4, 5 dicht nebeneinander finden."

Die Untersuchung der vaginalen Geschwulst ergab auch, dafs sie aus zwei von einander verschiedenen Elementen bestand: balkenförmigen, unregelmäfsig gestalteten, verästelten Protoplasmamassen und zelligen Massen dazwischen; dazu kommt ein Septum von unregelmäfsigen Hohlräumen. In dem Protoplasma sind Vakuolen zu sehen, Marchand bezeichnet es als vielkerniges Syncytium, welches übrigens meist die eigentliche Wand der Bluträume bildet. Die zelligen Massen mischen sich innig mit dem Syncytium, sind heller, haben keine Zwischensubstanz, haben zahlreiche Kernteilungsfiguren.

Demnächst untersuchte Marchand die Tubengeschwulst, welche aus denselben Elementen besteht, wie die Scheidenmetastase, aber keine Zotten nachweist; maschig angeordnet ist das Gewebe allerdings, **aber Zotten oder Reste derselben fehlen.**

Weiter stellt Marchand fest, dafs nach den verschiedensten Autoren das Syncytium mütterliches Uterusepithel sei, dafs also die protoplasmatischen Massen in der Geschwulst von dem umgewandelten Epithel des Genitalkanals abstammen; die zelligen Massen führt er mit Wahrscheinlichkeit auf das Epithel der Zotten, fötales Ektoderm, Langhans'sche Schicht, zurück. Er nimmt also für seine Geschwulst an, dafs sie aus Ektoderm und Syncytium zusammengesetzt ist.

In seinem zweiten Falle zeigte sich Verdickung der noch erhaltenen Schleimhaut im ganzen, Durchsetzung mit länglichen und runden Elementen einzelner Drüsen, aber keine Deciduazellen. Das Drüsenepithel zeigt sich bei der Neubildung nicht beteiligt. Die Geschwulst selbst hat epithelialen Charakter, besteht aus denselben epithelialen Elementen wie die erste und ebenfalls aus den Protoplasmamassen. Deciduazellen konnten nicht gefunden werden, ebensowenig berichtet Marchand von Zotten oder Zottenresten. In der Tiefe finden sich einzelne strangförmige Gebilde, welche an Zotten erinnern, aber ganz aus Zellen zusammengesetzt sind.

Jüngst schildert Marchand [1]), dafs in einem von zwei neuen Fällen die Geschwulstmasse ausschliefslich aus isolierten Zellen bestand, die diffus und in Nestern im Gewebe liegen; die Geschwulst entsprach dem von ihm bei Blasenmole gefundenen Verhalten der Serotina. Wie es scheint, ist das Verhalten in Freund's Fall ähnlich.

---

[1]) l. c.

Durch Marchand's Arbeit sind also zwei Elemente, Syncytium und Zellen der Langhans'schen Schicht, als charakteristisch für diese Geschwülste hingestellt worden und besonders über das Syncytium schliefsen sich eine Reihe von Arbeiten an, weil allerdings die besonderen Charaktere dieser Elemente bisher nicht ganz gewifs waren. So wurde die Blasenmole und demnächst die normale Placenta sehr vielfach untersucht und die Anatomie der Placenta insbesondere hat viel Nutzen daraus gezogen. Hierauf einzugehen ist hier nicht der Ort; uns interessiert nur das Resultat für das Deciduom; die Blasenmole wurde wieder als Vorstadium des Deciduom hingestellt, weil man allerdings auch bei ihr Veränderung des Syncytiums fand.

An die Arbeit von Marchand knüpfen sich jedenfalls die weiteren Untersuchungen an, nur über die Herkunft des Syncytiums weichen viele von Marchand ab und kommen damit zu der Vorstellung des rein fötalen Ursprungs der Geschwulst, indem nicht, wie Gottschalk ursprünglich wollte, das Zottenstroma, sondern nur der Zottenüberzug der Ausgang sein sollte. Kossmann will nur das nach ihm vom mütterlichen Uterusepithel herstammende Syncytium die Geschwulst zusammensetzen lassen, allerdings indem er angiebt, dafs das Syncytium sich in ektodermale Zellen verwandle, es treten Zellgrenzen in ihm auf, man sieht Mitosen u. s. w. Auch H. W. Freund sah letzteres, doch ist er der Meinung, dafs die von ihm beobachtete Geschwulst trotzdem aus Syncytium bestehe, eine Anschauung, der man, wenn man die von ihm gegebenen Bilder (s. Fig. 76) betrachtet, nur schwer beipflichten kann. C. Ruge hat sich ein grofses Verdienst erworben durch kritische Erörterung der noch schwachen Punkte in der Beweisführung einzelner Autoren; er liefs zuerst entsprechend unserer Ansicht einen Teil der Geschwülste im Uterus präformiert sein, die grofse Mehrzahl aber, später alle Fälle, wie Marchand schildert, vom Langhans'schen Epithel und besonders vom Syncytium ausgehen.

Kossmann will ferner im Gegensatz zu Marchand die verschiedensten Möglichkeiten zu Recht bestehen lassen, meine Ansicht des präexistenten Carcinoms, Saenger's deciduales Sarkom, besonders verwirft er für Saenger's Fall Marchand's Ansicht, weil hier kein Syncytium abgebildet ist. Kofsmann hält mit Marchand Syncytium für Derivat des mütterlichen Epithels, die Ektodermzellen sind nur einschichtig, vieles von dem, was als Ektoderm beschrieben wird, ist nur Syncytium, das wieder Zellgrenzen bekam, anderes ist decidualen Ursprungs, das Ganze also keine Mischgeschwulst aus Syncytium und Ektoderm, sondern syncytiales Carcinom. Kofsmann giebt Zeichnungen aus Löhlein's Fall, auffallend und neu ist nur die Mitosenbildung und die Zellgrenzenbildung im Syncytium. Kossmann bezweifelt Gottschalk's Deutung, er hält Marchand's und Fraenkel's Fall, sowie den von Menge und Gottschalk ebenfalls für Carcinoma syncytiale.

Ebenso finden wir bei Ziegler die Angabe, dafs die Geschwulst ihren Ausgang von den Zotten nehme und zwar von der Langhans'schen Schicht oder dem Syncytium oder beiden zugleich. Auch L. Fraenkel ist dieser Ansicht und spricht sich in fleifsigen Arbeiten, die eine breite Unterlage durch vergleichende Anatomie der Placentarbildung gewinnen dahin aus, dafs es sich um ein Carcinom des Uterus handelt, das von dem Epithel des Zottenüberganges seinen Ausgang nimmt. Interessant ist aber die ausdrückliche Angabe, dafs die Gewebe in der Schwangerschaft Neigung haben, syncytial zu werden. Gebhard will ebenfalls Syncytium und Langhans'sche Schicht als Ausgangspunkt annehmen, ebenso Nikiforoff, Apfelstedt und Aschoff, die eine in einem paravaginalen Knoten sitzende Blasenmole fanden, sie halten das Deciduoma malignum für entstanden durch maligne Zottendegeneration, von dieser aus entstehen Metastasen auf der Schleimhaut und später weitere.

H. W. Freund läfst sich aus Resten eines Placentarpolypen eine maligne Gebärmuttergeschwulst entwickeln, welche Metastasen in die Scheide gesetzt hat. Die Geschwulst geht einzig und allein von der Synctiumbekleidung der Chorionzotten aus.

Schmorl hält die Ansicht und Bezeichnung Saenger's nicht für richtig, weil nicht nur Decidua, sondern auch fötale Teile in der Geschwulst gefunden wurden. Er spricht von Blastoma deciduo-chorion-cellulare.

Karström und Vestberg schliefsen sich Marchand in der Deutung an.

Hartmann und Toupet lassen die Geschwulst vom Chorion ausgehen, die Struktur selbst erinnert an Zotten, diese Geschwulst als Ganzes hat einen malignen Charakter; sie unterscheiden als zwei Tumorarten das Sarkom und das Myxom des Zottenstromas.

Als Saenger in Bonn seine Ansichten darlegte, wurde in der Diskussion der Fall von R. Maier durch Hegars Mitteilung als höchst wahrscheinlich auch hierher gehörig geschildert.

Kaltenbach hielt die maligne Erkrankung das Eies, des Myxoma chorii, zu einer Geschwulstinfektion der Mutter und demnächstiger Metastasenbildung für fähig und erklärte sich die Thatsache, dafs in einem von ihm und in zwei von Leopold beobachteten, übrigens nicht publizierten Fällen von Sarkom des Uterus vor längerer Zeit Blasenmole vorausgegangen war, dadurch, dafs retinierte myxomatöse Zotten zur Bildung der malignen Geschwulst die Veranlassung geworden seien.

Loehlein, der sich zurückhaltend ausspricht, hält in seinem Fall die Annahme von Sarkombildung nach Blasenmole für naheliegend: er giebt an, dafs zwar Deciduazellen vorkamen, er aber den Eindruck eines Rundzellensarkoms hatte. Er erwähnt jedenfalls bei dieser Deutung auch Kaltenbach's Mitteilung.

J. Neumann's Mitteilung ist mit Kenntnis und zur Prüfung von Marchand's Arbeit gemacht. Sein erster Fall ist auch von Schauta berichtet. Es handelt sich in seinem Fall um eine 29 Jahre alte Frau, die drei normale Geburten nach einem Abortus durchgemacht hatte. Die jetzige Schwangerschaft zeigte die letzte Regel im März 1894. Mitte Juni begannen Blutungen, die eine Woche dauerten und sich im September erneuten, 9. Oktober Aufnahme. Der Urin enthielt Eiweifs, Ausräumung einer Blasenmole am 10. Oktober. Am 21. November wurde Patientin wegen neuer Blutungen wieder aufgenommen. In der hinteren Wand der Scheide ein nufsgrofser Geschwulstknoten, vor dem Uterus ein Tumor, hinter dem Uterus ein derberer Tumor, an der Innenfläche des Uterus auf seiner vorderen Wand Unebenheiten zu palpieren.

Am 26. November 1894 Totalexstirpation mit den beiden Ovarialtumoren und dem Scheidenknoten. Pat. ist 1896 recidivfrei.

Der Uterus ist an seiner hinteren Wand von weichen Massen eingenommen, die knollenartig und etwas zerfallen in das Lumen vorspringen; gleichzeitig ist die Umgebung erkrankt; an der vorderen Wand sind gleichfalls Geschwulstmassen vorhanden, die sehr an Placentargewebe erinnern. Die sonst gesunde Schleimhaut hat am Fundus einige kleine Polypen. Beim Durchschnitt zeigt sich die Hauptgeschwulst 12 mm vom Peritoneum entfernt und hat Ausläufer in die Muskulatur. Der Scheidenknoten ist rings scharf begrenzt In der Geschwulst des Uterus finden sich Chorionzotten, wie sie Marchand bei Blasenmole beschrieben hat, die Oberfläche derselben ist nur an wenigen Stellen normal, meist sind sie bedeckt mit Wucherungen von Ektoderm und Syncytium. Die Ektodermzellen haben Glykogenreaktion.

Die Wucherungen der Zellen stehen mit dem Zottenstroma nur in lockerem Zusammenhang. Die Elemente der Langhans'schen Schicht sind in grofsen Haufen vorhanden, balkenartig umsponnen von syncytialen Massen; die Wucherungen gehen bis in die Muskulatur des Uterus, insbesondere dringen „syncytiale Elemente“ zwischen die Muskelfasern, aber auch syncytiale Klumpen.

Auch in den Gefäfsen findet man sie, „doch sind sie hier nicht deutlich als solche zu erkennen“; — „vielleicht sind es auch veränderte Abkömmlinge der Langhans'schen Schicht“. Zuerst hielt Neumann die Zellsäulen für decidual, aber „in einer Wandmetastase überzeugte er sich von der ektodermalen Natur“. Die Ektodermzellen dringen im Gegeu-

satz zu dem Syncytium in grofsen Haufen in das Gewebe ein. An der vorderen Wand des Uterus wurde die Oberfläche noch von einer kompakten Deciduaschicht gebildet, in ihr fand er mehrfach entzündliches Infiltrat. Auch in der nicht direkt mit der ersten Geschwulst zusammenhängenden Metastase der vorderen Wand fanden sich Zottenelemente. Der Scheidenknoten zeigte Blutungen und Geschwulstelemente, aber keine Zotten. Die Ovarien waren nur zufällig verändert, zeigten keine Geschwulstmetastasen.

J. Neumann berichtet über einen weiteren Fall, dessen Präparate er sah; es handelte sich um eine 51 Jahre alte Frau, die 12 mal geboren hatte. Jetzt hatte sie die letzte Regel im Januar 1893, schon im Februar begannen Blutungen, dann wurde im Mai vaginal die Blasenmole ausgeräumt, aber wegen Blutungen supravaginal der Uterus amputiert. Patientin starb am dritten Tage. Die mikroskopische Untersuchung des zweiten Falles ergiebt neben den Blasenmolencharakteren Fehlen der Decidua serotina und tiefes Eindringen der grofsen syncytialen Elemente in die Wand; die Schilderung läfst mir Zweifel übrig, wie weit man es mit maligner Degeneration zu thun hat; der Fall wurde von einem verstorbenen Arzt beobachtet, wir wollen ihn hier erwähnen, können ihn aber nicht sicher als Deciduoma malignum anerkennen, da die serotinalen Riesenzellen auch ohne Malignität weit in die Wand hineingelangen. Mir scheint der Fall wichtiger für die Kenntnis der Blasenmole als für die des Deciduoms.

J. Neumann macht auf die Verschiedenheit des Deciduoms gegenüber der Blasenmole aufmerksam und resumiert seinen Befund dahin, dafs die Syncytiummassen und die Ektodermzellen mit einander verschmolzene Wucherungen veranlassen, in denen das Syncytium die Ektodermzellen als Balkengerüst durchzieht. Beim Eindringen in die Muskulatur wächst das Syncytium in die Gewebslücken, selbst bis in Gefäfse, die Ektodermzellen wachsen carcinomartig in Haufen in die Tiefe. Zotten und Syncytium dringen in die Gefäfse.

In einer weiteren Arbeit kommt J. Neumann zu der Überzeugung, dafs auf die Blasenmole oft maligne Neubildung folgt, ja er meint, dafs schon in der Gravidität die maligne Neubildung im Uterus beginnen kann. In solchen Fällen hat er im Zottenstroma der Blasenmole syncytiale Geschwulstzellen gefunden und ferner abnorme Mengen Syncytium zwischen den gewucherten Zellen der Langhans'schen Schicht; diese Zottenveränderungen hält er für charakteristisch für die maligne Neubildung. Somit trennt er die Blasenmole in eine benigne und maligne Form.

So hat sich im Anschlufs an Saenger's Arbeit eine Reihe von Autoren veranlafst gesehen, die ganze Erkrankung für fötalen Ursprungs zu erklären und von den Gewebselementen, welche besonders als der Mutterboden angesehen werden, bleiben die Zellen der Langhans'schen Schicht und das Syncytium im Vordergrund, doch taucht die Gottschalk'sche Annahme einer Erkrankung auch des Zottenstromas resp. des Ausganges von demselben in der Neumann'schen Arbeit wieder auf.

Bemerkenswert ist jedoch, dafs sich nicht alle Autoren hiermit vereinigen, so spricht sich schon 1888 H. Meyer ähnlich aus wie wir. Mit Rücksicht auf die Ätiologie dieser eigentümlichen Neubildung mufs man nach ihm daran denken, dafs vielleicht schon zur Zeit der letzten Empfängnis eine Entartung der Gebärmutterschleimhaut bestanden hat. Man könnte sich vorstellen, dafs diese Entartung die schon dem Altersschwund nahe Gebärmutterschleimhaut der 55jährigen Frau nochmals zur Bildung einer Decidua und zur Aufnahme eines befruchteten Eies fähig machte und dafs anderseits infolge dieser vielleicht mit Epithelwucherung einhergehenden Entartung gleichsam eine Aufpfropfung des Chorionepithels begünstigt wurde, so dafs einem schon im Entstehen begriffenen Epitheliom der Charakter der papillären Wucherungen verliehen werden konnte. Er nennt die Geschwulst mit Klebs Epithelioma papillare und schildert, dafs sie hauptsächlich in den Lymphgefäfsen gewuchert sei.

Reinicke hält den Nachweis eines Sarcoma deciduocellulare überhaupt noch nicht für erbracht; die als solche beschriebenen Neubildungen sind grofszellige Sarkome, ausgehend

vom Myometrium. Die Gravidität verläuft nur nebenher; die Anfänge sind vor den Eintritt der Schwangerschaft zu datieren.

Menge hält mit Saenger's erster Ansicht die Decidua für die Matrix der Geschwulst und läfst die Erkrankung wahrscheinlich während der Schwangerschaft beginnen; Guttenplan will das Sarkom schon vor der Blasenmolenbildung annehmen. Zweifel wie Fehling halten eine präexistente Uteruserkrankung nicht mehr für unwahrscheinlich.

Besonders interessant ist das Verhalten der englischen Gynäkologen. Während Spencer die Geschwulst noch mit Produkten der Zeugung in Verbindung bringt, weist Eden den placentar-syncytialen Ursprung der Geschwulst-Plasmodien zurück. Er giebt dabei eine Kritik über das Deciduoma malignum und zwar der nach seiner Meinung wichtigsten Fälle, der von Saenger, Gottschalk, Marchand und Williams mitgeteilten; Saenger's Fall enthält nach Eden Zellen, welche man unter verschiedenen Verhältnissen im Uterus finden kann und es beweist nichts, dafs diese von der Decidua entstanden seien. Gottschalk's Ansicht einer sarkomatösen Degeneration des Stromas der Zotten, die dieser wohl selbst nicht mehr aufrecht halte, weist Eden damit zurück, dafs er die vorherige Schwangerschaft als zweifelhaft hinstellt und angiebt, dafs Gottschalk's sarkomatöse Zotten dem Bilde von Zotten überhaupt nur sehr wenig gleichen. Ein von Williams' beobachteter Fall gleicht einem Sarkom. Eden hält es für unmöglich, anzugeben, wo die primäre Erkrankung safs. Plasmodien, wie sie Williams und Marchand als syncytiale Masse schildern, findet man nach Eden auch in Sarkomen an anderen Körperteilen. In Marchand's erstem Falle bezweifelt Eden die Schwangerschaft. Weiter betont Eden nach weiteren Untersuchungen von Hodentumoren, dafs er in ihnen gleiche Zellen gefunden habe, wie sie im Decidnom als charakteristisch bezeichnet werden. Er will also die gröfste Mehrzahl aller Fälle von Deciduoma einfach als Sarkom bezeichnen.

Die übrigen Mitteilungen aus England über Deciduoma malignum sind kasuistisch, so bezeichnet zwar Doran Morison's Fall für ein Myom mit sekundärer Invasion decidualer Zellen, aber eine allgemeine Kritik gab bisher nur Eden.

Ich erwähne ferner, dafs Doorman einen noch nicht genauer publizierten Fall sah und dafs Holleman an der Hand des auch von Eiermann mitgeteilten Falles die von mir vertretene Ansicht der Präexistenz der Erkrankung vor der Gravidität — er spricht dabei noch von Carcinom — zu stützen versuchte.

Bemerkenswert scheint mir ferner die Arbeit von E. Fraenkel zu sein; derselbe hat drei interessante Fälle genau beobachtet und schliefst sich zwar in vielen Punkten der Marchand'schen Ansicht an, aber er betont, dafs das Gewebe aus Syncytium und Langhans'scher Schicht nur im Gefäfssystem des Uterus liegt, nur in dieses hinein wuchern die Geschwulstmassen; sie liegen zuerst frei in dem Gefäfslumen, dann legen sie sich der Wand an, wobei das Endothel zu Grunde geht. Die Geschwulst dringt in den Uterus selbst von hier aus durch die „chorialen Wanderzellen" ein, die er vom Zottensyncytium mit Wahrscheinlichkeit ableitet; die Beteiligung der Zellen der Langhans'schen Schicht läfst er zweifelhaft. In den Tumoren, die nur aus chorialen Wanderzellen bestehen, ist es ihm wahrscheinlich, dafs ursprünglich die typischen Geschwulstknoten durch Ausscheidung und Nekrose vernichtet wurden.

Als ganz abweichend von dem gewöhnlichen Befund sei hier ein Fall von Schmorl erwähnt; bei ganz gesundem, puerperalem Uterus fand sich ein Tumor in dem paravaginalen Gewebe, aus syncytialen Massen bestehend; von diesen gingen Lungenmetastasen aus, an denen die Patientin starb. Schmorl selbst nennt die Deutung zweifelhaft; für unsere Auffassung würde der Fall keine Schwierigkeit haben, wenn es möglich wäre, ihn als frühes Sarkom der Vagina, das durch eine interkurrente Schwangerschaft syncytial verändert ist, aufzufassen. Zotten fanden sich hier nicht.

Übrigens halte ich es für wichtig, zu betonen, dafs der von Pick definitiv gebrachte Nachweis der Verschleppung von Zotten in die Venen seine Bestätigung findet in den früheren Beobachtungen von Apfelstedt und Aschoff, Schmorl selbst und J. Neumann.

Eine Epikrise jeder einzelnen Arbeit erscheint mir unmöglich: gegen den fötalen Ursprung aller Geschwülste sprechen die Fälle, welche bei sonst völlig gleichem Verlauf Zottenteile nicht enthalten; jedoch spricht der verschiedentlich erhobene Befund der Zellen der Langhans'schen Schicht und des Syncytium wenigstens nicht dagegen; aber nicht in allen Geschwulsten fand man beides oder jedesmal dasselbe; meist sah man Syncytium, in einzelnen Fällen aber auch nur die Langhans'schen Zellen. Neben diesen Bedenken, die dem objektiven Befund des Fehlens der fötalen Elemente in vielen Geschwülsten entnommen sind, spricht das theoretische Bedenken des Hineinwachsens der fötalen Erkrankung in die Mutter[1]). Es ist ferner zu beachten die Analogie mit der Blasenmole und die aus manchen anderen Beobachtungen folgende Ansicht, dafs die Mehrzahl der Eierkrankungen sekundär durch Erkrankung der Mutter entstanden sind. So komme ich also dazu, die fötalen Elemente, weil nicht regelmäfsig gefunden, als accidentell und die syncytialen Charaktere verschiedener Zellen nicht als ein Beweis der Herkunft vom fötalen Syncytium anzusehen. Ich schlofs aus dem Befund der Erkrankung der Vena bei Blasenmole, dafs die letztere Veränderung sekundär ist; ich mache denselben Schlufs auch beim Deciduom.

In der Erörterung dieser Frage kam es mit der überraschenden Beobachtung von Pick zu einer Klärung; wenigstens scheint es mir jetzt möglich, vielleicht zur Einigung zu kommen. Pick zeigte, dafs es möglich ist, dafs Blasenmolenelemente einen gutartigen Tumor in der Scheide bilden.

Wir haben nunmehr 1. malignen Tumor mit fötalen Elementen, 2. malignen Tumor ohne fötale Elemente, 3. fötale Elemente als Tumor ohne Malignität.

Eine bessere Stütze als diese Aufführung dessen, dafs das Vorhandensein der fötalen Elemente eine Zufälligkeit ist, kann ich mir kaum denken. Es giebt maligne Tumoren mit dem von Saenger geschilderten Krankheitsbilde in resp. nach der Gravidität mit und ohne Beimengung fötaler Elemente; ein wesentlicher Unterschied im klinischen Verlauf zwischen diesen Fällen ist nicht vorhanden.

---

[1]) C. Ruge zeigt neuerdings, dafs normalerweise fötale Elemente doch in die Mutter hineingelangen können. Bleibt unsere Ansicht von der fötalen Natur des Syncytium der Zotten richtig, so würde ich kein Bedenken haben, die Möglichkeit zuzugeben, dafs das Zottensyncytium in die mütterlichen Venen gelangt, aber niemals in das mütterliche Bindegewebe. Damit würde eine anatomische Grundlage für die ebenso oft behauptete wie bezweifelte Telegonie gegeben sein.

Klinisches Bild.

Das klinische Bild ist schon oben bei Beginn dieses Abschnittes kurz geschildert, es besteht in dem Auftreten von sich immer wiederholender Blutung nach Abortus, Blasenmole oder Geburt, verbunden mit grosser Neigung zur Zersetzung der retinierten Massen; kaum entfernt, sind sie von neuem da und führen unter Bildung von Metastasen zum Tode, wenn nicht rechtzeitig die Exstirpation des Uterus vorgenommen wird.

Das Lebensalter der Kranken schwankt zwischen 17 und 55 Jahren. Die Zeit zwischen dem Auftreten der Geschwulstsymptome und der letzten Schwangerschaft der Mutter betrug meist nur wenige Monate, doch verging in Reinicke's Fall 3¾ Jahr, in Eiermann-Hollemann's Fall 3½ Jahre, bei Nové-Josserand 2 Jahre. So lange Zeiten gehören sicher zu den Ausnahmen, doch ist dieser lange Zeitraum die Ursache gewesen, welcher Kaltenbach veranlafste in der Blasenmole ein ätiologisches Moment für das Uterussarkom zu sehen.

Schilderungen aus der Litteratur.

Saenger's erster Fall betraf eine 23 Jahre alte Frau, bei der angeblich infolge einer äufseren Ursache ein Abortus in der achten Schwangerschaftswoche eintrat, bei dem das Ei unvollständig abging und dann unter Blutungen und stinkendem Ausflufs Fieber folgte. Vier Wochen nach dem Abortus wurde Saenger hinzugerufen; es gelang ihm, alles aus dem Uterus zu entfernen, aber Patientin erholte sich nicht schnell, konnte erst nach fünf Monaten das Bett verlassen, wurde dann wieder schwächer; der Uterus vergröfserte sich, es bildete sich ein Tumor auf der Fossa iliaca, dessen Incision keinen Eiter, sondern schwammige Geschwulstmassen entleerte. Allmählich ging die Patientin unter Lungenerscheinungen u. s. w. zu Grunde. Bei der Sektion wurde von Birch-Hirschfeld zuerst die Annahme eines Sarcoma teleangiectodes gestellt, demnächst aber sah er sich durch genauere mikroskopische Untersuchungen zur Annahme einer neuen Geschwulst, zu einem malignen metastasierenden Deciduom veranlafst.

In Chiari's erstem Falle handelte es sich um eine 24 Jahre alte Arbeiterin, die sechs Monate vor ihrem Tode spontan geboren hatte und seitdem an Blutung und Ausflufs litt; 13 Tage vor dem Tode aufgenommen, starb sie unter den Zeichen von Pleuritis und Pneumonie.

In seinem zweiten Falle hatte die 23jährige Frau dreimal geboren, sechs Monat post partum wurde wegen langdauernder Blutungen die Entfernung von Placentarresten vorgenommen, es folgte Tod an Peritonitis.

In seinem dritten Falle trat bei einer 42 Jahre alten Frau im sechsten Monat Abortus ein, wiederholt traten Blutungen ein, sechs Monate post abortum Tod an Erschöpfung.

In dem vierten Falle von Chiari, den Pfeiffer mitteilt, handelt es sich um eine Frau von 36 Jahren, die viermal geboren hat. Sie abortierte eine Blasenmole ohne Komplikation. Neun Monate nach der Geburt der Blasenmole begannen Blutungen, an denen Pat. unter Erscheinungen von Lungen- und Herzerkrankung zu Grunde ging, 5—6 Monate nach dem Beginn der Blutungen, die er für einen neuen Abortus ansieht. Bei der Sektion fanden sich in den Lungen zahlreiche abgerundete Knoten, ebenso eine Metastase am Introitus.

Im Uterus lag ein kindsfaustgrofser Tumor am Fundus und der hinteren Wand, dessen Oberfläche nekrotisch war.

In dem Fall von Köttnitz handelte es sich um eine 25 Jahre alte Frau, die dreimal geboren hat; sie blutete mit kleinen Pausen seit der letzten spontanen rechtzeitigen Geburt nunmehr 33 Tage. Blutung stand nur 17 Tage, dabei fand Köttnitz als Quelle der Blutung zwei Knoten in der Scheide, nach Incision derselben Ausräumung des Uterus, in dem an der hinteren Wand ein „Placentarpolyp" gefunden wurde; unter erneuter Blutung ging Pat. septisch in vier Wochen zu Grunde.

Perske beschreibt auch einen derartigen Fall: eine 26 Jahre alte Frau gebar 1882 eine Blasenmole, darauf mufste mehrfach der Uterus ausgeräumt werden. Nach $1^3/_4$ Jahren traten Koliken ein, dabei war die Portio verstrichen, rechts vom Uterus ein harter, beweglicher Tumor. Schmerzanfälle dauern an, der Tumor wächst, bald tritt eine Blutung aus der Blase ein. Incision des Tumors vom vorderen Scheidengewölbe aus, Drainage. Dann Laparotomie, Entfernung von zwei Ovarialtumoren. Incision des Uterus und Entleerung von Geschwulstmassen aus dem Uterus, die „decidualen Zotten" gleichen. Der Fall ist von Fraenkel genau untersucht.

Die mikroskopische Untersuchung zeigte den Tumor zusammengesetzt aus Zellen, die in der Form wechseln, aber im allgemeinen denen der Decidua sehr ähneln: die Zellen liegen in einem retikulären Bindegewebe.

In dem Fall von Aczél handelte es sich um eine 22 Jahre alte Frau, die zweimal abortierte, dann ein lebendes Kind gebar, das nach drei Monaten starb, neun Monate nach der Geburt starb sie selbst an uterinen Blutungen und Tuberkulose.

Es fanden sich viele erbsen- bis haselnufsgrofse Metastasen in der Lunge und eine im Ileum.

Der Uterus ist vergröfsert, seine Wand verdickt, im Fundus hinten oben links geschwüriger Zerfall mit Perforation in die Bauchhöhle. In dem Cervix befindet sich ein wallnufsgrofser Knoten, ebenso zwei Knoten in der Scheide.

Mikroskopisch ergiebt sich das Grundgewebe hyalin, mit vielen Hämorrhagien durchsetzt, es findet sich „Zottenstruktur", in diesen zottenähnlichen Elementen deciduaähnliche Zellen.

Loehlein's Fall betrifft eine 47 Jahre alte Frau, die sechsmal ohne Kunsthilfe gebar, zuletzt vor zwei Jahren im 7. Monat — angeblich Blasenmole. Dann Menopause seit Sommer 1891, Februar 1892 unregelmäfsige Blutungen. Mai 1892: Polypöser Tumor im Uterus, mikroskopisch ein lang retinierter Placentarpolyp. August 1892 erneute Aufnahme, Uterus grofs, höckeriger Tumor, Uterusexstirpation. Patientin starb nach einem Jahr unter Lungensymptomen.

Loehlein erwähnt einen Fall Kaltenbach's (s. u.), in dem auch $1^1/_2$ Jahr nach Blasenmole Sarkom auftrat. Hier bei Loehlein ist es naheliegend Sarkom nach Blasenmole zu vermuten. Er nimmt nicht maligne Degeneration der Zotten an, sondern eine gewisse Prädisposition des Uterus zu maligner Neubildung durch Blasenmole.

Er giebt an, dafs zwar Deciduazellen vorkamen, es aber den Eindruck eines Rundzellensarkoms machte.

Kaltenbach sah einen Fall von Uterussarkom, den er wegen weit fortgeschrittener Erkrankung nicht mehr operierte; vor $1^1/_2$ Jahren war Patientin an Blasenmole erkrankt. Er nimmt an, dafs das Sarkom seinen Ausgangspunkt von einzelnen in der Wand zurückgebliebenen Zotten nehmen kann — Geschwulstcharakter des „Myxoma chorii".

Ahlfeld giebt die klinischen Mitteilungen über den Fall, der Marchand's Arbeit als Fall I zu Grunde lag. Es handelt sich um ein 17 Jahre altes Mädchen. Deutliche Schwangerschaftsanamnese ist nicht angegeben. Kohabitationen hatten stattgefunden. Dezember 1893 begannen unregelmäfsige Blutungen, die in verschiedener Stärke anhielten. Juni 1894 trat Verschlimmerung ein. Hier fand sich an der vorderen Wand der Scheide eine Geschwulst, die ausgeräumt wurde und gleichzeitig fand sich ein Tumor neben und vor dem

Uterus. Nach acht Tagen fand sich ein zweiter Tumor in der Scheide, Ausräumung desselben. Auskratzung des Uterus, septische Erkrankung und Tod bei dem Versuch der Laparotomie.

Gutenplan beschreibt einen derartigen Fall: Bei einer Frau von 28 Jahren, die siebenmal rechtzeitig geboren hat, wurde wegen Verhaltung von Resten nach Blasenmole operiert; nach drei Monaten traten neue Blutungen auf, ein Geschwulstknoten fand sich in der Scheide. v. Recklinghausen diagnostizierte primäres hämorrhagisches Uterussarkom mit Metastasen in der Scheide; der Tumor im Uterus bestand wesentlich aus Spindelzellen.

P. Müller entfernte bei einer 30 Jahre alten Frau, die sechsmal geboren hatte, eine Blasenmole, nach einigen Wochen mufste abermals operiert werden, dann traten Geschwulstknoten in der Scheide auf, in denen neben Gewebstrümmern Deciduazellen lagen; ferner traten auch Metastasen in der Glutaealgegend, Schüttelfröste etc. auf. Vier Monate nach der Ausräumung der Blasenmole starb Patientin, keine Sektion.

Gottschalk's Fall betraf eine 42 Jahre alte Frau, die erst zweimal abortiert, dann zweimal rechtzeitig geboren hat, dann wieder abortierte. ½ Jahr nach diesem Abortus trat neue Konzeption ein und im Februar 1892 abortierte sie, worauf mehrfach ausgekratzt wurde; demnächst sah sie Gottschalk, fühlte nach Erweiterung des Uterus die Neubildung und diagnostizierte Sarkom der Placentarzotten. Er exstirpierte den Uterus bei sehr schlechtem Allgemeinbefinden und Patientin genas, um allerdings sieben Monate später an Recidiv zu Grunde zu gehen; bei der Sektion fanden sich Metastasen in Milz, Lungen, Niere und Hirn.

Eigene Beobachtung.

Die Beobachtung, welche ich selbst in Leiden machen konnte, betraf eine Patientin von 32 Jahren, welche am 24. Januar 1898 in die Klinik gebracht wurde; sie war sechsmal regelmäfsig entbunden, zuletzt April 1897; das letzte Kind nährte sie und dreimal kam die Menstruation während des Stillens, blieb jedoch im Oktober aus. Ende Oktober abortierte sie in drei Absätzen, wie sie es schildert, d. h. dreimal mufsten operative Eingriffe zur Entfernung der Placenta gemacht werden, bis endlich Ende November alles entfernt war. Trotzdem aber blutete Patientin in unregelmäfsigen Pausen und verschiedener Stärke weiter, bis sie in sehr desolatem Zustand mit 20% Hämoglobingehalt, hohem Fieber, stinkendem Ausflufs am Mittag des 24. Januar 1898 aufgenommen wurde. Die Vermutung, dafs es sich wohl um Deciduom handle, lag zwar nahe, aber mehr als eine Vermutung konnte es nicht genannt werden. Stinkende Massen wurden aus dem Uterus entfernt und beim Ende der Operation war die Innenfläche im wesentlichen glatt zu nennen. Die Absicht, wenn am Abend die Temperatur nicht gesunken sei, den Uterus zu exstirpieren, brauchte ich nicht auszuführen, da es der Patientin abends wesentlich besser ging. Patientin erholte sich in den nächsten Tagen zusehends, doch ging erstens mehrfach etwas Blut ab und zweitens zeigte sich am 28. Januar eine Schwellung, deren Gröfse auf die einer Faust taxiert wurde, auf der rechten Fossa iliaca; die Rückbildung derselben erfolgte sehr langsam, im ganzen Verlauf trat kein Fieber mehr ein und am 16. Februar war die Geschwulst rechts wesentlich verkleinert.

Wegen der interkurrenten Blutungen wurde am 19. Februar noch einmal der Finger in die Uterushöhle eingeführt und hier wurden nunmehr zwei Tumoren, die in das Cavum breitbasig vorsprangen, konstatiert; aus dem einen wurde mit der Kurette aus der Tiefe Gewebe abgekratzt und aus diesem Material die schon am 24. Januar vermutete Diagnose mit Sicherheit gestellt, dafs es sich um Deciduoma malignum handelte. Am 25. Februar wurde der Uterus vaginal exstirpiert, nach fieberfreier Rekonvalescenz konnte Patientin am 16. März geheilt entlassen werden mit einem Hämoglobingehalt von 55%; als Patientin sich am 10. Mai wieder vorstellte, war die Wunde in Ordnung, der Hämoglobingehalt bis 90% gestiegen. Patientin befindet sich Dezember 1898 wohl.

Der mit Tuben und Ovarien exstirpierte Uterus (siehe Fig. 88[1]) wird in Formol gehärtet, demnächst sagittal aufgeschnitten und die eine Hälfte zur mikroskopischen Untersuchung verwertet. Auf dem medianen Schnitt ist der eine Tumor getroffen, auf seinem Durchschnitt ist eine deutliche Grenze desselben gegen die Muskulatur nicht vorhanden, der Tumor erscheint ebenso blafs und weifslich als die übrige Wand. Dagegen erkennt man mit bloßem Auge, besser mit Lupe (Fig. 82), dafs der gröfsere Teil des Tumor leicht opak ist und in demselben eine Reihe von gröfseren und kleineren Hohlräumen sich befinden, in denen man einzelne etwas warzige oder zottige Unebenheiten vorspringend sieht. Aufser durch diese Differenzen, und durch die Lücken sieht die übrige Geschwulst gleichmäfsig aus.

Bei der mikroskopischen Untersuchung fand sich auf dem Tumor selbst Schleimhaut, aber nur an seiner Basis, nicht auf seiner Höhe; die Anordnung derselben entsprach an sich

Fig. 88.

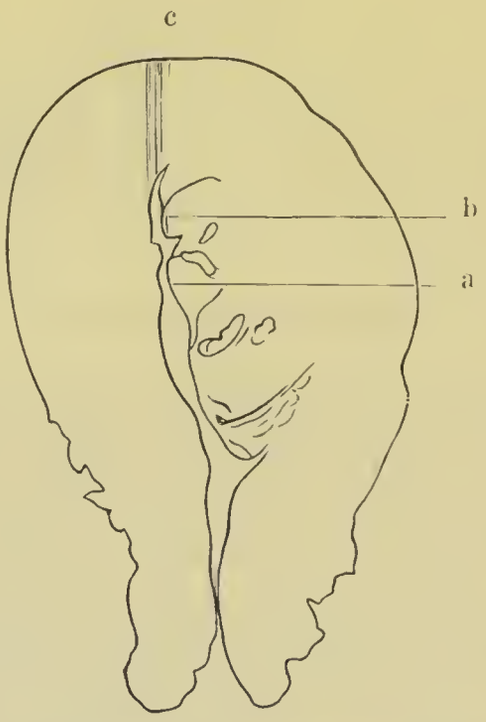

Skizze des Deciduoma malignum von J. Veit. Uterus etwas verkleinert. a, b und c Richtung von Schnitten zur Untersuchung, in denen Sarkom- und fötale Elemente gefunden worden.

dem Bilde einer katarrhalischen Entzündung. Vor allem aber erscheint wichtig, dafs der Tumor die Schleimhaut vor sich her stülpte, d. h. der Rand der Schleimhaut und der Submucosa war dünn und wurde nach der Tumorbasis zu langsam dicker. Bei einem von aufsen oder von der Schleimhaut in die Muskulatur wachsenden Tumor würde man erwarten, dafs der Tumor die Schleimhaut von der Höhle aus zerstörend in der Wand dünner wäre als in der Schleimhaut, hier aber ist die durchgebrochene Stelle relativ klein, die Schleimhaut allmählich verdünnt, der Tumor in der Wand breit und grofs entwickelt, so dafs der Tumor aus der Wand nach der Uterushöhle geschoben sein mufs.

Die mikroskopische Untersuchung ergiebt ferner, dafs es sich in dem soliden Teil der Geschwulst um grofse Spindelzellen mit starkfärbbarem Kern handelt,

[1]) Ich gebe in Fig. 88 eine Skizze durch den Uterus, um zu zeigen, wie relativ gering noch die Veränderung ist. Oberhalb b lag noch Mucosa über der Geschwulst vor. Die Öffnungen, in dem Tumor sind Gefäfse, in denen Zotten gefunden wurden (s. oben Fig. 82).

zwischen denen sich zahlreiche Rundzellen finden; auch sind die Spindelzellen durch deutliche, leicht streifige Intercellularsubstanz getrennt. Die Gröfse der einzelnen Zellen wechselt sehr; so grofse Zellen, wie sie von anderen Autoren geschildert werden, besonders solche mit dem Charakter der Riesenzellen sind nur in geringer Zahl vorhanden; doch ist die Gröfse der einzelnen Zellen recht erheblich. In der Geschwulstbildung ist ferner der grofse Reichtum an einer zwischen den Zellen liegenden mit Blut zum Teil durchsetzten Masse auffallend, welche nach der Oberfläche zu besonders stark zunimmt und die wir ohne weiteres sicher für Fibrin ansehen würden, wenn sie die Weigert'sche Fibrinreaktion gebe. diese fehlt jedoch. An einzelnen Stellen werden diese Massen durch ein fast nur aus Rundzellen zusammengesetztes Gewebe unterbrochen, in dem sich einzelne Gefäfslücken vorfinden. In der Nähe des fibrindurchsetzten Gewebes nehmen die Spindelzellen allmählich eine andere Gestalt an, sie vergröfsern sich[1]), ihr Protoplasma tritt im Verhältnis zum Kern mehr in den Vordergrund, die Form der Zellen wird breiter, in einzelnen Zellen sind mehrfache Kerne vorhanden. Auf alle Einzelheiten des Baues soll nicht eingegangen werden; in der Hauptsache handelt es sich um eine Anordnung, wie sie einem gefäfsreichen Spindelzellensarkom entsprechen würde. An einzelnen Stellen werden die Zellen dabei umgeben von reichlichem, fibrinösem, mit Blut gemischtem Gewebe (Koagulationsnekrose).

Hierzu treten aber ferner eklatant fötale Elemente, die in sehr verschiedener Tiefe in die Geschwulst hineingelangt sind (s. Fig. 82), aber soweit es sich in unserem Fall übersehen läfst, immer in Gefäfsen liegen; an einzelnen Stellen sind diese Massen mit der Wand durch Gerinnungsprodukte verklebt, an anderen Stellen liegen die fötalen Zotten den Endothelien innig an. Die fötalen Gebilde bestehen aus Zottenstroma, welches den Eindruck von Abgestorbensein macht, und aus grofsen, unförmlich angeordneten Massen von Zellen der Langhans'schen Schicht, das mit Syncytium innig vermischt ist. Die Zellen der Langhans'schen Schicht zeigen ebenso wie übrigens auch die grofsen Spindelzellen in der eigentlichen Geschwulstmasse deutliche Mitosen; auf Glykogengehalt wurde nicht untersucht, doch zeigten die Mitosen noch deutlich Wachstumsvorgänge. Ein direkter Übergang der Zellen, welche die Zotten umgeben, in die Gefäfswand oder in das perivaskuläre Gewebe ist nicht nachweisbar; vielmehr sind die Zellen, wo sie der Wand fester anhaften, durch Gerinnungsprodukte von der Gefäfswand getrennt. Zwischen den Zellen der Langhans'schen Schicht und dem Syncytium liegen Blutlakunen wie an jugendlichen Zotten.

Von besonderer Bedeutung ist aber, dafs die Mitosen wie deutliche Isolierung der einzelnen Zellen, sowie die Syncytiumansammlung dazwischen sich nur geltend machen an der Seite des Zottenbindegewebe, welche nicht vom Coagulum bedeckt ist; die koagulierte Seite enthält nur Trümmer der ehemaligen Zottenbekleidung.

Soll epikritisch der Fall beurteilt werden, so macht der Tumor den Eindruck eines aufgelockerten, leicht ödematös durchtränkten Spindelzellensarkoms, in dessen Venen z. T. veränderte Chorionzotten hineingelangt sind; dabei ist hervorzuheben, dafs der Tumor z. T. von Uterusschleimhaut, die sich allerdings im Zustande von Infiltration und Wucherung befindet, bedeckt ist. An der ohne Schleimhautbedeckung blofsliegenden Geschwulst ist deutlich Koagulationsnekrose, wenn auch in geringer Ausdehnung, vorhanden.

Im grofsen und ganzen entspricht der Befund dieses Falles demjenigen, den z. B. Gebhard[2]) an seinem zweiten schildert: Einerseits fand er die „Geschwulstelemente in

---

1) Aus einer solchen Stelle stammt Fig. 87.

2) Durch die Freundlichkeit Gebhard's konnte ich die Präparate seiner drei Fälle selbst einsehen und nach diesen, sowie nach den Präparaten des Falles Eiermann-Holleman und eines von Doorman demonstrierten bildete ich mir die Ansicht, die ich oben aussprach und weiter an anderen Präparaten befestigte. Ich betrachte als einen besonderen Glückszufall, dafs ich nach diesen Studien, also besonders vorbereitet, in die Gelegenheit kam, selbst einen Fall zu untersuchen.

einzelnen Exemplaren in der Muskulatur zerstreut, teils zu Geschwulstinseln in gröfseren Haufen angesammelt". Erstere liegen regellos zwischen den Muskeln, die Kerne sind chromatinreich, oft mehrere in einer Zelle; mit Vorliebe sind sie in der Umgebung der Gefäfse zu sehen (bei der reichlichen Gefäfsentwickelung in unserem Falle ist das schwer zu bestimmen). Letztere, d. h. die Tumorbestandteile zu Haufen, liegen in Lakunen, die gröfseren dieser enthalten aufserdem Blut, die kleineren nur Tumormasse. In Gebhard's Fall fand sich auch deutlich Wucherung der Langhans'schen Schicht und des Syncytiums.

Gebhard nimmt an, dafs die zerstreuten Geschwulstelemente syncytiale Wanderzellen sind und vom Syncytium, das gefunden wurde, abstammen; wichtiger als diese Differenz der Deutung ist die Übereinstimmung im Befund; ebenso wie in unserem und Gebhard's Fall liegen die Zotten in Gefäfsen; auch bei anderen Fällen, z. B. in dem von v. Kahlden wird dies geschildert. Die Weiterverbreitung der Geschwulst auf dem Wege der Blutbahnen wird ja von allen Autoren geschildert, doch findet sich bei Klien, Apfelstedt und Aschoff, Marchand, Gottschalk und anderen direkt die Angabe der Verbreitung oder, wie Klien direkt ausspricht, des Fortschleppens, also nicht des lebendigen Hineinwachsens, auf dem Wege der Blutbahn. Klien spricht dabei übrigens von Deciduosarcoma gigantocellulare.

Diagnose.

Die Diagnose des Deciduoma malignum ist auf zwei Wegen möglich, durch die klinische Beobachtung und die mikroskopische Untersuchung.

Die erstere Methode ist jetzt, wo wir auf gegen 90 Fälle zurückblicken, in einzelnen Fällen sicher möglich unter der Voraussetzung, dafs derselbe Arzt ein gewisse Zeit lang die Kranke unter Augen hat. Dann kann man nach einer Geburt, nach Abortus oder Blasenmole wegen Andauer von uterinen Blutungen konsultiert beim Eingehen in den Uterus feststellen, dafs etwas in der Höhle enthalten ist und wird alles aus derselben entfernen, bis man feststellen kann, dafs die Höhle leer und die Schleimhautfläche annähernd glatt ist. Wenn nun trotzdem nach Verlauf weniger Wochen von neuem Blutungen beginnen und man dann in den Uterus eingehend einen oder mehrere Tumoren findet, die in die Höhle breitbasig oder polypös vorspringen, so kann man durch diese Thatache dahin gelangen, die sichere Diagnose auf malignes Deciduom zu stellen. Dafs dies jetzt möglich ist, ist ein grofses Verdienst aller Autoren, die sich mit diesem Gegenstand seit Saenger beschäftigt haben.

Ein wenig anders steht es ja, wenn man zu einer Patientin in dem Moment erst zugezogen wird, in dem nach früheren Operationen von anderer Seite die Blutungen nicht gestanden haben und man nun zum ersten Mal in den Uterus eingeht. Hier kann die Erkenntnis allein auf Grund des Befundes deshalb so schwierig sein, weil es sich doch auch um die Möglichkeit handelt, dafs der frühere Arzt bei der Uterusausräumung etwas im Uterus

zurückgelassen hat; dann kann es sich um einen gutartigen Placentarpolypen gehandelt haben; das Aussehen der Kranken wird ja in dieser Beziehung von Bedeutung sein, aber eine Entscheidung wird ohne Mikroskop hier nur dann möglich sein, wenn man nun nach der Austastung des Uterus einige Wochen vergehen läfst und dann beobachtet, ob Blutungen auftreten und, wenn dies der Fall, dann selbst noch einmal eingeht.

Die mit den Klagen über Blutungen zum Arzt kommende Frau wird allerdings oft genug Erscheinungen darbieten, welche die Aufmerksamkeit erregen. Dahin gehören in erster Linie die Zeichen schwerer Anämie, gepaart mit mehr oder weniger gelblichem Aussehen des Gesichtes, leichtes Ödem der mit Haut und vor allem neben den Blutungen oft auch faulige Zersetzung des Inhaltes der Genitalien, daher stinkender Ausfluss. Dabei erfolgt die Angabe, dafs wiederholte Eingriffe, Ausräumung, Auskratzung etc. nicht imstande waren, die Blutung zu beseitigen. Zur sicheren Diagnose genügt das nicht. Wichtiger als diese Symptome sind allerdings die Ergebnisse der objektiven Untersuchung. Die Grösse und Gestalt, sowie die Lage des Uterus kann verschieden sein, kleiner als in der Norm dürfte er jedoch niemals sein, die Schleimhaut des Genitalkanals ist blafs, Metastasen in der Scheide können die Aufmerksamkeit noch steigern, eine sichere Deutung auch dieser ergiebt sich jedoch erst durch das Mikroskop. Meist wird der Cervikalkanal für den Finger geöffnet sein, ist dies nicht der Fall, so wird man bei so schweren Blutungen meist besser thun, die Erweiterung vorzunehmen, wozu im allgemeinen die Hegarschen Dilatatorien genügen, seltener die Laminariastifte angewendet werden müssen. Der eingeführte Finger wird weiche Massen im Uterus fühlen, aber dann wird das Mikroskop meist weiter helfen müssen.

Die mikroskopische Untersuchung sei es etwaiger Metastasen in der Scheide, sei es der aus dem Uterus herausbeförderten Massen, mufs in der Mehrzahl der Fälle die definitive Entscheidung geben. Nach der Auffassung, die wir über die Pathologie der Erkrankung uns bilden mufsten, wird man in der Diagnostik das ursprüngliche Uterussarkom als Hauptsache anzusehen haben, die Folgen desselben, die Veränderung des Endometrium und die eigentümliche Beschaffenheit der Chorionzotten, erst in zweite Linie stellen dürfen.

Nun ist die Diagnose des Schleimhautsarkoms schon keineswegs leicht, die des in der Wand des Uterus sitzenden ist natürlich nur dann möglich, wenn Stücke aus dem unter der Schleimhaut liegenden Teilen mit entfernbar sind. Theoretisch ist das ja nicht immer erreichbar, praktisch ist es aber doch wohl meistens möglich: durch die nach der Beendigung der Schwangerschaft einsetzenden Veränderungen kommt es zum Zerfall der Geschwulst mit blutig seröser Durchtränkung, so dafs in unserem Fall wenigstens keine Schwierigkeit der Diagnose bestand. Um diese Möglichkeit zu haben, scheint die Einführung des Fingers vor der Auskratzung, um die diagnostisch wichtige Stelle zu erkennen, von Bedeutung. Bei der mikroskopischen Untersuchung wird man natürlich sich nicht auf den Standpunkt stellen dürfen, dafs man

aus einem Präparat ohne Angabe über den Ort der Herkunft die Diagnose auf Deciduosarkom stellen kann; vielmehr mufs man wissen, dafs es aus einem Uterus stammt, der an sich schon auf diese Erkrankung verdächtig ist oder unregelmäfsig blutet nach einer wahrscheinlich vorausgegangenen Schwangerschaft. Man wird hier eine sich wiederbildende Schleimhaut oder Chorionzotten oder, wenn man tief kratzt, Muskelzellen, vielleicht auch mit einzelnen serotinalen Riesenzellen finden dürfen — aber Sarkomzellen, grofse Spindelzellen in unverändertem Zustand oder mit Mitosen oder in dem eigentümlichen Zustand von syncytialer Quellung unter gleichzeitiger Mischung mit zahlreichen Rundzellen mufs zur Diagnose ausreichen.

Grofse Übung und Erfahrung wird zur völlig sicheren mikroskopischen Diagnose nötig. Bedenken über die Deutung des Befundes sind schon meist ein Zeichen, dafs etwas nicht in Ordnung ist; man mufs im Auge behalten, dafs das Bild der Degeneration des Endometrium, das Bild der retinierten Zotten, der eventuelle Befund von serotinalen Riesenzellen von dem Sarkom abweicht; nur ist die sekundäre Veränderung der Sarkomzellen so erheblich, dafs man wieder manche Mühe aufwenden mufs, um Sicherheit zu erhalten.

Die Uterusschleimhaut ergiebt im Gegensatz zu diesen Massen aus der Tiefe meist nichts charakteristisches.

Die fötalen Teile werden natürlich von denjenigen Autoren besonders berücksichtigt werden, die in ihnen den Ausgangspunkt der Erkrankung sehen. Wie ich mich theoretisch dieser Auffassung nicht anschliefsen kann, so habe ich vom Standpunkt der praktischen Diagnostik manche Bedenken.

Beginnen wir mit den Metastasen: seit Picks Beobachtung darf man die „Metastasen“ an sich nicht als Beweis der Malignität ansehen; da auch bei „gutartiger“ Blasenmole derselbe Prozefs des Fortschleppens in den Venen stattfinden kann, so bleibt für die Feststellung der Malignität nicht die Thatsache der Metastasen, sondern nur die mikroskopische Untersuchung die Hauptsache. Nur bei spontaner Verjauchung resp. Ulceration der Metastasen wird man an Malignität denken dürfen.

So ist also für die Metastasen meist dieselbe mikroskopische Diagnostik gültig, wie für die intrauterinen Massen.

In dieser Beziehung bietet das Chorionbindegewebe keine charakteristische Veränderung dar; allerdings findet sich bei J. Neumann und früher bei Gottschalk die Mitteilung, dafs auch das Bindegewebe degeneriert sei, dafs in ihm grofse Zellen von syncytialem oder sarkomatösem Charakter vorkommen; aber wenn man dies als richtig anerkennen will, so müfste man ohne weiteres hinzufügen, dafs dieses Merkmal bisher nur in so wenigen Fällen beobachtet ist, dafs man es nicht diagnostisch für alle Fälle verwerten kann. Übrigens sah ich solche Zellen vereinzelt auch in Zotten ohne Deciduoma malignum.

Anders verhält es sich mit Syncytium und Zellen der Langhans'schen Schicht; eine abnorme Wucherung des ersten ist in all den Fällen gefunden worden, in denen man es überhaupt fand — aber erstens fand man es nicht

immer — wenigstens nicht in der Form der fötalen Gewebe, und ferner ist die Unterscheidung zwischen anderweitig wuchernder Chorionbekleidung sehr schwer. In dieser Beziehung ist das Präparat eines jugendlichen Eis, das Siegenbeek van Heukelom publizierte[1]) von besonderer Bedeutung und ich verweise auf die dort gegebenen Abbildungen[2]). Aber noch viel wichtiger ist ein Vergleich zwischen zwei Abbildungen Marchand's, die erste stellt das Verhalten von Blasenmolenzotten dar und findet sich Zeitschrift für Geb. u. Gyn. Bd. 32 Tafel VI Fig. 4, die andere zeigt die Wucherung bei Deciduom und ist abgebildet in Fig. 73[3]). Der Vergleich dieser beiden Bilder bringt mich dazu, vorläufig mit der Diagnose aus dem Verhalten der fötalen Elemente sehr vorsichtig zu sein. Ich brauche diese Art der Diagnose zwar nicht, nachdem ich meine Ansicht der Erkrankung dargelegt habe, aber ich betone, dafs ich mich freuen würde, wenn es möglich wäre, auch aus dem Verhalten fötaler Teile die Diagnose zu stellen.

Hoffen wir, dafs die Zukunft nicht nur aus dem Sarkom, sondern auch aus den konsekutiven Veränderungen des Endometrium und der Zotten Schlüsse gestattet.

Prognose und Therapie.

Die Prognose des malignen Deciduoms ist ohne eingreifende Therapie schlecht; ist der Körper erst einmal durch die schweren Blutungen geschwächt, so ist er gegen den jauchigen Zerfall nicht mehr widerstandsfähig; in erschreckend kurzer Zeit gingen viele Patientinnen an den „Metastasen" zu Grunde. Wenn wir sonst beim Sarkom, besonders bei den fibrösen Formen desselben, einen langsamen Verlauf sehen, so ist allerdings der Unterschied hier recht auffallend, aber erklärlich durch die Auflockerung und die Anregung zum Wachstum, welche in der Schwangerschaft begründet ist. Dafs in einigen Fällen der Verlauf seit der letzten Gravidität langsam war, ist nicht zu leugnen, hier ist eine verschiedene Erklärung möglich. Einerseits kann die Angabe selbst unsicher sein, in einigen Fällen wird angenommen, dafs seit der letzten

1) Arch. f. Anat. u. Phys. Anat. Abt. 1898, Heft 1.

2) Zu meinem Bedauern sehe ich, dafs C. Ruge (Centr. f. Gyn. 1898 Nr. 19 p. 510) das Präparat, wie er nachträglich einer Diskussionsbemerkung hinzufügte, für pathologisch ansieht. Trotzdem ich meines Freundes C. Ruge's Autorität gegen mich habe, so betone ich, dafs ich auch an andern jugendlichen Eiern, sowohl menschlichen, als auch besonders solchen von gesunden Thieren, gleiches Verhalten sah; da ich annehmen kann, dafs nicht alle jugendlichen Eier pathologisch sind, so halte ich diese Vermehrung des Syncytiums und der Langhans'schen Schicht hier für normal.

3) Monatschr. f. Geb. u. Gyn., Bd. I Tafel V Fig. 4. Siehe übrigens auch M. Hofmeier's Bemerkungen. Zeitschr. f. Geb. u. Gyn. Bd. 35 p. 431.

Geburt noch eine weitere abortiv endende Schwangerschaft eingetreten sei, deren Ende unter den Geschwulstblutungen nicht erkannt wurde. In anderen Fällen wird man sich vorstellen müssen, dafs die Geschwulstbildung zur Zeit der Gravidität noch sehr klein oder der Schleimhaut noch sehr fern gewesen ist und daher eine langsamere Entwickelung nahm.

Selbstverständlich ist aber selbst bei langsamem Verlauf die Prognose schliefslich schlecht, und die Verschlechterung anderen Fibrosarkomen gegenüber sehr erklärlich durch Graviditätshyperämie und besonders dadurch, dafs in den retinierten fötalen Massen Nährboden für Saprophyten zu finden ist und diesen die weiten Venen, in die z. T. die Zotten hineingeschleppt sind, offen stehen.

Eine Heilung ist nur durch die Uterusexstirpation möglich, die rechtzeitig vorgenommen alles Kranke zu entfernen imstande ist, ja eine Heilung ist selbst beobachtet, nachdem schon Chorionzotten aufserhalb des Uterus in Gefäfse geschleppt waren und sog. Metastasen gebildet hatten. In dieser Beziehung sind die Fälle von Lönnberg-Mannheimer, Neumann, Freund und Cazin wichtig. Im Freund'schen fanden sich 3 Knoten in der Scheide, 1¼ Jahr später war Patientin recidivfrei, Lönnberg-Mannheimer sahen zahlreiche Metastasen in der Cervix, Introitus vaginae und Scheide, Patientin blieb jedenfalls 1 Jahr 6 Monaten recidivfrei, Cazin fand eine Metastase im rechten Ovarium. Patientin ward noch 3 Jahre nach der Operation gesund befunden, in Schauta's Fall endlich wurde aus der Scheide eine Metastase und demnächst der Uterus exstirpiert. Patientin ist wenigstens vorläufig genesen.

Weiter beobachtet man auch klinische Erscheinungen, die man als Embolien deuten kann, besonders blutige Sputa sind in dieser Besprechung wichtig. Schon Gottschalk machte auf diese Embolien aufmerksam. Chrobak und v. Franqué — letztere 1 Jahr 5 Monate lang — sahen Heilung und wenn v. Franqué angiebt, dafs die Heilung derartiger Embolien sehr natürlich sei, wenn nur die weiteren Zufuhren der Embolien verhindert würden, so stimmt das wohl, wenn man eine diffuse Zottenembolie annimmt, aber nicht mit seiner Vorstellung von der Malignität der Zotte.

Auch in unserem Fall bildete sich nach der ersten Ausräumung des Uterus eine hühnereigrosse strangförmige Schwellung auf der rechten Darmbeinschaufel, welche mit geringer Temperatursteigerung eintretend als Parametritis gedeutet wurde. Das schnelle Verschwinden der Temperatursteigerung trotz des Tumors machte die Annahme einer Metastase nicht unwahrscheinlich. Dafs nun trotz dieser Annahme in unserem Falle und trotz sicherer Metastasen in anderen Fällen auch Heilung eintrat, ist so zu erklären, dafs nicht Sarkommassen, sondern nur Zottenteile fortgeschleppt wurden, diese sind nicht malign, können daher eventuell ohne Nachteil verschleppt werden, wenn nicht gleichzeitig Fäulniskeime oder pathogene Mikroorganismen mitgeführt werden.

Derartige Erfahrungen sind natürlich wichtig, weil sie bei Abwesenheit von Zersetzung des Uterusinhaltes die Heilungsmöglichkeit selbst bei „Meta-

stasen" zeigen. Sie weisen besonders auf den Wert der frühen Diagnose hin, weil nur dadurch rechtzeitige Heilung ermöglicht wird.

So sind durch die Operation eine Reihe von Frauen, ich zähle 29 unter jetzt 89 Fälle, vorläufig und, wie es ziemlich sicher scheint, einzelne definitiv gerettet.

Die Therapie besteht, solange die Möglichkeit dazu noch vorhanden ist, in der Vaginalexstirpation von Uterus, Tuben und Ovarien, sowie etwa zugänglicher Metastasen.

Da diese Behandlung in nichts von der bei Carcinom des Uterus abweicht, so sei hier einfach auf das Kapitel verwiesen.

In Bezug auf die frühzeitige Erkenntnis mufs man hier auch vom Standpunkt der Therapie auf die gründliche Ausräumung bei Blutungen nach Abortus hinweisen, sowie auf die genaue Untersuchung der entfernten Massen; bei Wiederkehr solcher Blutungen mufs man stets den Finger in den Uterus einführen.

Ferner aber mufs man auf peinlichste Sauberkeit auch bei diesen Abortusoperationen hinweisen; die Fäulnis der fötalen Teile ist oft genug der Grund zum ungünstigen Ausgang gewesen. Sie ist vermeidbar durch peinliche Antiseptik: wahrscheinlich werden diese Fälle, wenn sie aseptisch bleiben, dann auch einer radikalen Heilung zugänglich sein.

Nachträglich habe ich nur einige Bemerkungen hinzuzufügen: zuerst über die Blasenmole. Wenn Marchand jetzt in der Genese derselben mit der Möglichkeit rechnet, dafs die gleichzeitig erkrankt gefunde Vera auf eine Erkrankung vor der Gravidität hinweist, ja wenn er nicht mehr bestreitet, dafs die vorausgegangene Erkrankung des Endometrium bei der Entstehung der Blasenmole eine Rolle spielt, so kann ich damit vorläufig zufrieden sein; erkennt doch Marchand, dafs die Genese der Blasenmole für meine Auffassung des Deciduoms ein wichtiger Punkt der Beweisführung ist; die Schilderung des Befundes giebt keinen Streitpunkt mehr ab, in der Deutung ist Marchand geneigt mir zuzustimmen.

Einen anatomischen Unterschied zwischen „gutartiger" und „bösartiger" Blasenmole vermag auch in seiner neuesten Arbeit Marchand nicht anzugeben; ich suche ihn nicht in der Blasenmole, sondern im Uterus.

Damit hängt die Diagnose zusammen: Die rechtzeitige Erkenntnis ist für den Praktiker sicher das wichtigste. Ob diese oder jene Genese richtig ist, bleibt gleichgültig, wenn nur die frühe Diagnose möglich ist. In dieser Beziehung bestehen grosse Schwierigkeiten, die nur durch Übung und Erfahrung überwunden werden. Wichtig bleibt das Prinzip der mikroskopischen Diagnostik, dafs, wenn der Befund unklar ist oder zur Erklärung des Krankheitsbildes nicht ausreicht, man neues Material herbeischaffen mufs. Ergiebt das Mikroskop normales Endometrium bei einer blutenden Frau, so reicht das für die Diagnose nicht aus; hier muss der Uterus dilatiert oder noch einmal

gekratzt werden. Beim malignen Deciduom kann die Schleimhaut normal oder ganz unverdächtig sein und trotzdem in der Wand die Erkrankung sitzen. Die Erklärung Marchand's, dafs es ihm trotz reicher Erfahrung nicht möglich ist, an den Eihäuten die Malignität zu erkennen, ist mir für die Richtigkeit meiner Anschauung von Bedeutung. Aufser durch die klinische Beobachtung ist nur durch die Veränderungen in den mütterlichen Geweben die Diagnose möglich.

Ich will die Polemik über die Auffassung des malignen Deciduoms nicht unnütz ausspinnen. Den ganz exakten Beweis werde ich vorläufig schwer beibringen können, derselbe müfste darin bestehen, dafs ich bei einer Frau anatomisch Sarkom oder Endothelium konstatiere und sie demnächst konzipiert, um dann das Krankheitsbild des Deciduoms zu bekommen. Mir scheint aber auch ohne diesen Beweis die Begründung der von mir gegebenen Deutung der anatomischen Befunde einfacher und plausibler als die übrigen Hypothesen: Ich nehme eine präexistente Erkrankung der Mutter an und deute dieselbe als Sarkom.

Some tight
gutters
throughout